This is a digital copy of a book that was preserved for generations on library shelves before it was carefully scanned by Google as part of a project to make the world's books discoverable online.

It has survived long enough for the copyright to expire and the book to enter the public domain. A public domain book is one that was never subject to copyright or whose legal copyright term has expired. Whether a book is in the public domain may vary country to country. Public domain books are our gateways to the past, representing a wealth of history, culture and knowledge that's often difficult to discover.

Marks, notations and other marginalia present in the original volume will appear in this file - a reminder of this book's long journey from the publisher to a library and finally to you.

Usage guidelines

Google is proud to partner with libraries to digitize public domain materials and make them widely accessible. Public domain books belong to the public and we are merely their custodians. Nevertheless, this work is expensive, so in order to keep providing this resource, we have taken steps to prevent abuse by commercial parties, including placing technical restrictions on automated querying.

We also ask that you:

+ *Make non-commercial use of the files* We designed Google Book Search for use by individuals, and we request that you use these files for personal, non-commercial purposes.

+ *Refrain from automated querying* Do not send automated queries of any sort to Google's system: If you are conducting research on machine translation, optical character recognition or other areas where access to a large amount of text is helpful, please contact us. We encourage the use of public domain materials for these purposes and may be able to help.

+ *Maintain attribution* The Google "watermark" you see on each file is essential for informing people about this project and helping them find additional materials through Google Book Search. Please do not remove it.

+ *Keep it legal* Whatever your use, remember that you are responsible for ensuring that what you are doing is legal. Do not assume that just because we believe a book is in the public domain for users in the United States, that the work is also in the public domain for users in other countries. Whether a book is still in copyright varies from country to country, and we can't offer guidance on whether any specific use of any specific book is allowed. Please do not assume that a book's appearance in Google Book Search means it can be used in any manner anywhere in the world. Copyright infringement liability can be quite severe.

About Google Book Search

Google's mission is to organize the world's information and to make it universally accessible and useful. Google Book Search helps readers discover the world's books while helping authors and publishers reach new audiences. You can search through the full text of this book on the web at `http://books.google.com/`

M. 1 Pos. 131

Per. 160 d. 133

Per 160 d 133



DEUTSCHE ZEITSCHRIFT

FÜR

CHIRURGIE

HERAUSGEGEBEN

VON

PROF. BARDELEBEN IN BERLIN, DR. v. BECK IN CARLSRUHE, PROF. v. BERGMANN IN BERLIN, PROF. BRAUNE IN LEIPZIG, PROF. PAUL BRUNS IN TÜBINGEN, PROF. BUSCH IN BERLIN, DR. DANZEL IN HAMBURG, PROF. DOUTRELEPONT IN BONN, DR. G. FISCHER IN HANNOVER, PROF. HEINEKE IN ERLANGEN, DR. O. HEYFELDER IN ST. PETERSBURG, PROF. KOCHER IN BERN, PROF. KÖNIG IN GÖTTINGEN, PROF. KRÖNLEIN IN ZÜRICH, PROF. LÜCKE IN STRASSBURG, PROF. MAAS IN WÜRZBURG, DR. NEUDÖRFER IN WIEN, PROF. v. NUSSBAUM IN MÜNCHEN, DR. PASSAVANT IN FRANKFURT A/M., PROF. RIED IN JENA, PROF. E. ROSE IN BERLIN, PROF. SCHUPPERT IN NEW-ORLEANS, PROF. SOCIN IN BASEL, PROF. THIERSCH IN LEIPZIG, PROF. TRENDELENBURG IN BONN, PROF. VOGT IN GREIFSWALD, PROF. R. VOLKMANN IN HALLE UND PROF. v. WAHL IN DORPAT

REDIGIRT

VON

DR. A. LÜCKE UND DR. E. ROSE

PROFESSOR IN STRASSBURG. PROFESSOR IN BERLIN.

Zweiundzwanzigster Band.

Mit 5 Abbildungen und 2 Tafeln.

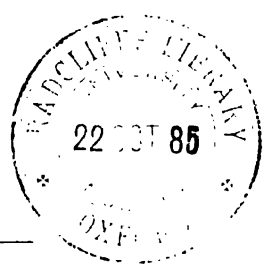

LEIPZIG,

VERLAG VON F. C. W. VOGEL.

1885.



Inhalt des zweiundzwanzigsten Bandes.

Erstes und zweites (Doppel-) Heft

ausgegeben am 27. Mai 1885.

Seite

I. Beiträge zur Geschwulstlehre. Von Professor F. Wilh. Zahn in Genf 1

1. Ueber das multiple Myelom, seine Stellung im onkologischen System und seine Beziehung zur Anaemia lymphatica. — 2. Ueber einen Fall von primärem Sarkom der Samenblase, zugleich als Beitrag über eine eigenthümliche Art von Geschwulstmetastasen. — 3. Ueber einen Fall von Fibrom und Osteofibrom der Zunge mit hyaliner und amyloider Entartung.

II. Ueber das Vorkommen des Mastdarmkrebses in den ersten beiden Lebensdecennien. Von Dr. G. Schoening, prakt. Arzt . . . 36

III. Ueber die modernen Indicationen zur Trepanation mit besonderer Berücksichtigung der Blutungen aus der Arteria meningea media. Von Dr. P. Wiesmann, Secundärarzt der chirurg. Klinik in Zürich (Fortsetzung und Schluss) 52

IV. Aus der chirurgischen Klinik des Prof. Dr. Maas in Würzburg. Ueber die Endresultate von Gelenkresectionen. Von Dr. Berthold Korff 149

V. Lähmungen der Kehlkopfmuskeln nach Kropfexstirpation. Von Fr. Jankowski in Heidelberg 164

VI. Aus der chirurgischen Klinik zu Strassburg. Ueber einen Fall von rechtsseitiger Kehlsackbildung. Von Dr. G. Ledderhose 206

VII. Richtigstellungen zu Wilhelm Greder's „Experimentelle Untersuchungen über Schädelbasisbrüche". Von Dr. Otto Messerer 219

VIII. Besprechungen.

Seite

1. Anleitung zur Technik der antiseptischen Wundbehandlung und des Dauerverbandes. Von Dr. G. Neuber (Dr. F. Fischer) 221
2. Lehrbuch der Chirurgie und Operationslehre. Von Prof. Dr. Eduard Albert (Langenbuch) 223

Drittes und viertes (Doppel-) Heft

ausgegeben am 30. Juli 1885.

IX. Aus der chirurgischen Klinik in Strassburg i. E.
Ueber die Resultate der Wundverbände mit Zucker in der chirurgischen Klinik zu Strassburg und die Wundbehandlungsmethode daselbst. Von Dr. F. Fischer, Assistent der chirurg. Klinik in Strassburg i. E. 225

X. Ueber Kniegelenkstuberculose. Von Dr. W. Willemer, Arzt des Diaconissenhauses in Ludwigslust, früher Assistent der chirurg. Klinik zu Göttingen 268

XI. Ueber Hemiglossitis. (Zum kleineren Theil nach einem in der Berliner med. Gesellschaft am 22. April gehaltenen Vortrage.) Von Dr. Paul Gueterbock, Docent in Berlin 332

XII. Einige Bemerkungen über 17 Fälle von Wirbelfracturen, die auf der chirurgischen Klinik zu Bern vom Jahre 1865—1884 vorgekommen sind. Von Edouard de Reynier aus Neuchâtel . . . 351

XIII. Beiträge zur Geschwulstlehre. Von Prof. F. Wilh. Zahn in Genf (Fortsetzung) (Tafel I. II) 387
4. Ueber ein Myxosarkom bei einem sechsmonatlichen Fötus, hervorgegangen aus dem Saugpolster der linken Wange. —
5. Ueber Cysten mit Flimmerepithelien im Nasenrachenraum. —
6. Ueber vier Fälle von Kiemengangscysten.

XIV. Kleinere Mittheilungen.

1. Dehnung der Kniegelenksbänder infolge von verticaler Extension beim Oberschenkelbruch eines Kindes. Von Dr. Georg Fischer in Hannover 417
2. Tripolith anstatt Gyps. Von Dr. Georg Fischer in Hannover 419

XIV. Kleinere Mittheilungen.

Seite

3. Syphilitische Nekrose des Atlas. Heilung. Von Dr. Louis Fischer in Hannover 420

Fünftes und sechstes (Doppel-) Heft

ausgegeben am 6. October 1885.

XV. Die Fermentintoxication und ihre Beziehungen zur Thrombose und Embolie. Von Dr. E. v. Düring, vorm. Assistenzarzt der chirurg. Klinik zu Erlangen 425

1. Fibringerinnung und Fermentwirkung. — 2. Die Beziehungen des Fibrinferments zur Thrombose. — 3. Die Beziehung des Fibrinferments zur Embolie.

XVI. Ueber die Thoracentese beim Empyem. Von Dr. Paul Blumberg in Baku. 474

XVII. Ueber die chirurgische Behandlung der Synanche contagiosa (epidemischen Diphtherie), mit besonderer Berücksichtigung der Nachbehandlung der Tracheotomie mit Salicylsäure. Von Dr. Paul Blumberg in Baku, vormaligem dirig. Arzte der chirurg. Abtheilung des Stadthospitals in Tiflis. 485

XVIII. Mittheilungen aus der chirurgischen Universitätsklinik des Professor Dr. J. Scriba in Tokio, Japan. Von Professor Dr. J. Scriba 497

1. Beitrag zur Aetiologie der Myositis acuta. — 2. Verlängerung eines Muskels mit Benutzung eines gestielten Muskellappens. — 3. Ueber Raçeneigenthümlichkeiten des japanischen Schädels, welche bei chirurgischen Operationen in Betracht kommen. — 4. Beiträge zur Aetiologie und Therapie des Aneurysma.

XIX. Ueber die antiseptischen Eigenschaften des Bismuthum subnitricum und einiger anderer Körper. Von Carl Schuler, Arzt . . 553

Anhang. Pathologisch-anatomische Befunde bei mit Bismuthum subnitricum vergifteten Thieren. Von Prof. Dr. Langhans in Bern.

XX. Mittheilungen aus dem Mansfelder Knappschaftskrankenhause in Hettstedt. Von Dr. Hildebrandt 581

XXI. Besprechungen.

Seite

1. Die Gewehrschusswunden der Neuzeit. Eine Kritik der in neuerer Zeit mit Kleingewehrprojectilen angestellten Schiessversuche und deren Resultate unter Berücksichtigung der Prognose und Behandlung gleicher Kriegsverletzungen. Von Dr. Ernst Reger (Langenbuch) 593

2. Mittheilungen aus der chirurgischen Klinik zu Kiel. Herausgegeben von Esmarch 1. Heft (F. Fischer) 600

RADCLIFFE LIBRARY
UNIVERSITY
1 JUN 85
MUSEUM
OXFORD

I.

Beiträge zur Geschwulstlehre.

Von

Prof. F. Wilh. Zahn
in Genf.

1.

Ueber das multiple Myelom, seine Stellung im onkologischen System und seine Beziehung zur Anaemia lymphatica.

Am 10. Juli 1884 starb im Kantonspital zu Genf, in der Abtheilung des Herrn Prof. d'Espine, dem ich die nachstehenden klinischen Notizen verdanke, ein 62jähriger Mann, bei dem während des Lebens wegen Verkrümmung des Thorax und mehrfacher Brüche der Rippen die Diagnose auf Osteomalacie gestellt worden war. Die Section jedoch ergab als Ursache dieser Skeletveränderungen einen anderen unerwarteten, weil höchst seltenen Befund: das Vorhandensein von zahlreichen primären Knochengeschwülsten, Myelomen. Da die Zahl gleichartiger Beobachtungen, wie wir später sehen werden, äusserst gering ist und da diese Affection für die Erklärung mancher schweren Formen von Anämie von Wichtigkeit zu sein scheint, theile ich denselben in extenso mit.

B. G., 62 Jahre alt, Taglöhner aus dem Kanton Solothurn, hat mit 21 Jahren die Blattern gehabt und war seitdem bis vor einem Jahre immer ganz gesund gewesen. Sein Vater war 68 Jahre alt an der Wassersucht, seine Mutter mit 70 Jahren an einer ihm unbekannten Krankheit gestorben; er hat noch vier Brüder, die sämmtlich gesund sind. Vom 10. Juli bis zum 4. September 1883 war er in der medicinischen Klinik in Behandlung gewesen, und zwar wegen heftigen Schmerzen in der Höhe der beiden unteren Rippen und in der Lendengegend. Dieselben waren rechts stärker als links. Die Schmerzen der Lendengegend waren namentlich heftig beim Bücken und Aufrichten und beim Versuch, sich zu setzen. Sie bestanden bereits seit 4 Wochen vor seiner Aufnahme ins Spital, hatten sich angeblich nach angestrengter Arbeit und Erkältung ganz plötzlich eingestellt und ihn fernerhin am Arbeiten verhindert. Druck auf die entsprechenden Knochen verursachte ihm erhebliche Schmerzen; anderweitige Erscheinungen waren nicht vorhanden. Herz und Lungen waren normal.

Nach seiner Entlassung aus dem Spital verschlimmerte sich sein Zustand ganz allmählich und er wurde nach und nach so schwach, dass er sich am 10. Januar 1884 wieder ins Spital aufnehmen lassen musste.

Bei seiner Aufnahme konnte man nur eine starke Abmagerung und grosse Schwäche der unteren Extremitäten, ausserdem Oppression und Verkrümmung des Thorax constatiren. Das Sternum war in der Höhe des Manubrium stark eingedrückt. Lungen und Herz liessen nichts Besonderes erkennen. Der Harn wurde zu wiederholten Malen untersucht. Die tägliche Harnmenge schwankte zwischen 1000 und 1400 Ccm., sein specifisches Gewicht zwischen 1,015 und 1,030. Die Menge des Harnstoffs variirte, das Maximum war 25,5 Grm., das Minimum 18,5 Grm.; die Menge der Phosphorsäure betrug 0,95 — 0,98 Grm. pro die. Von abnormen Bestandtheilen fand sich immer, bald mehr, bald weniger, Eiweiss im Harn. Es bestand Appetitlosigkeit, Schmerzen an verschiedenen Stellen, besonders an der rechten Thoraxhälfte. Fieber war nicht vorhanden. Patient wog 47 Kilo 600 Grm.

Section am 11. December 16 Stunden nach dem Tode. Leiche von mittlerer Grösse mit blassgelber Färbung der Haut. Der Thorax ist kurz und zeigt eine starke Depression in der Höhe des Manubrii sterni. Bauch aufgetrieben. Kein Oedem an den Extremitäten. Unterhautfettgewebe vollständig geschwunden. Im Abdomen nichts Besonderes, Därme durch Gase aufgetrieben. Die Leber reicht nicht ganz bis zum Rippenrand herunter, das Zwerchfell steigt rechts bis zum unteren Rand der 3., links bis zum unteren Rand der 5. Rippe empor.

Die Thoraxmusculatur ist dünn, blass. Die Sternaldepression ist durch eine in der Höhe der 2. Rippe befindliche, schlecht consolidirte Querfractur bedingt. Nach der Herausnahme des Sternums lässt sich dasselbe mit dem Messer leicht der Länge nach durchschneiden und dabei zeigt sich, dass an der Fracturstelle eine kirschkerngrosse, etwas unregelmässig begrenzte höckerige, weissliche, durchscheinende, gefässhaltige Geschwulst vorhanden ist. Im linken Thoraxraum nichts Besonderes, die rechte Lunge unten durch ausgedehnte Verwachsungen an die Brustwand befestigt. Herz von normaler Grösse, enthält links fast gar kein Blut und ist fest contrahirt, rechts dagegen findet sich eine ziemliche Menge flüssigen und geronnenen Blutes. Der rechte Vorhof und das Herzohr sind erweitert, die Verschlussmembran des Foramen ovale ist nach links ausgebuchtet und am vorderen Rand derselben besteht noch eine Communicationsöffnung. Das Orificium atrio-ventriculare dextr. ist erweitert, die freien Ränder der Tricuspidalsegel sind sklerotisch verdickt. Der rechte Ventrikel ist erweitert, Endocard und Pulmonalklappen normal, Musculatur im Zustand brauner Atrophie. Linkerseits keine andere Veränderung als fibröse Entartung der Papillarmuskeln zunächst dem Sehnenansatz.

Lunge, Rachenwand, Speise- und Luftröhre, sowie die Schilddrüse zeigen keine besonderen Veränderungen.

Die Bronchien beider Lungen enthalten schaumige Flüssigkeit, ihre Schleimhaut ist stark geröthet; die Lungen sind emphysematös, ödematös, in ihren unteren Partien atelektatisch; in den Hauptästen der Arterien, dieselben grossentheils verlegend, finden sich grosse, frische, der Wandung noch nicht adhärirende Thromben.

Milz klein, blass, schlaff. Nebennieren ohne Veränderungen. In beiden Nieren, deren Kapsel sich leicht abziehen lässt, Erweiterung der Venen, Verbreiterung der Rindensubstanz. Dieselbe ist blass, trübe und hebt sich gegen die dunklere Marksubstanz scharf ab. Rechts eine ziemlich grosse, multiloculäre Harncyste mit klarem Inhalt. Nach dem ihr angrenzenden Nierenkelch zu wird ihre Wandung durch eine atrophirte Papille gebildet. Blase und Prostata normal.

Magen und Darm unverändert. Duct. choled. durchgängig. Leber senil atrophisch. Gallenblase normal.

Schädeldach und -Basis ohne jegliche Veränderung. Dura mater normal, Pia leicht verdickt, subarachnoidales Oedem. Gehirn durchweg etwas atrophisch, aber ohne sonstige Veränderungen. Der mittelst der Klebs'schen Schädelbasistrephine eröffnete Nasenrachenraum bietet nichts Besonderes dar.

Der Thorax ist, wie bereits bemerkt, stark verkürzt und in seiner Form verändert. Letzteres ist bedingt durch die bereits erwähnte Einknickung des Brustbeins, durch eine dorsale Kyphose mit lumbaler Lordose nebst bedeutender Verkürzung der Wirbelkörper und multiplen Fracturen aller Rippen. An den Bruchstellen, aber auch anderwärts, finden sich unter der Pleura gelegen circumscripte, geschwulstähnliche Verdickungen von verschiedener Grösse. Die grösste derselben findet sich an der 3. linken Rippe zunächst der Wirbelsäule, sie hat die Grösse eines kleinen Hühnereies, ist von der unveränderten Pleura bedeckt, weich, fast fluctuirend, auf dem Durchschnitt von weisslicher Farbe, gleichmässig markiger Beschaffenheit und gefässhaltig. Ganz ebenso verhalten sich die übrigen geschwulstähnlichen Verdickungen der Rippen. Auf dem Durchschnitt der Rippen wie des Brustbeins zeigt es sich, dass die Knochensubstanz durchweg rarificirt, an manchen Stellen sogar ganz geschwunden ist; an ihrer Stelle findet sich rothes Mark und viel weissliches, lymphatisches Gewebe in Form von erbsen- bis haselnussgrossen Geschwülsten.

Die Wirbelkörper sind, wie bereits bemerkt, verkürzt, an ihrer Oberfläche etwas uneben, höckerig, und zwar mehr am Brust- als am Lendentheil. Dieselben sind weich, zusammendrückbar, lassen sich leicht schneiden, da ihr Knochengewebe sehr vermindert und durch rothes und bräunliches Markgewebe, sowie durch lymphatische Geschwülste ähnlich denjenigen der Rippen ersetzt ist.

Die Beckenknochen sind etwas verdickt, ihre Oberflächen leicht uneben, ihre Consistenz jedoch gut. In einem aus der rechten Darmbeinschaufel ausgesägten Stück findet sich ebenfalls beginnender Knochenschwund, Wucherung des Markgewebes und Bildung kleiner lymphatischer Knoten.

Von den übrigen Knochen kann nur noch der rechte Oberschenkelknochen entfernt und untersucht werden, da die Leiche, wie dies hier leider meistens der Fall ist, sehr reclamirt und die Section überhaupt nur mit grösster Schwierigkeit erhältlich gewesen war. Aeusserlich bietet dieser Femur nichts Besonderes dar, nach dem Durchsägen jedoch zeigt es sich, dass auch hier Veränderungen vorhanden sind. Die Diaphyse ist sklerotisch verdickt, der Markkanal verengt, die obere Epiphyse rarificirt, die untere unverändert. Das Knochenmark der oberen Diaphyse und des oberen

Drittels des Markkanals verhält sich durchweg, wie dasjenige des Sternums und der Rippen, d. h. es ist roth, Fettgewebe lässt sich in ihm nicht mehr erkennen, dagegen finden sich hier erbsen- bis kirschkerngrosse markige, lymphatische Geschwülste in ziemlicher Anzahl. Die grösseren sind in der Epiphyse vorhanden und haben zu dem hier vorhandenen Knochenschwund wesentlich beigetragen, die kleineren finden sich hauptsächlich im Mark der Diaphyse, und hier namentlich an der Peripherie des Markcylinders, dessen Oberfläche sogar an vielen Stellen überragend und dann in von ihnen selbst verursachten Ausbuchtungen des Knochengewebes gelegen. Sie haben ebenfalls ein weisses, markiges Aussehen und eine ziemlich feste Consistenz. Im mittleren Drittel findet sich neben dem rothen Mark und ebensolchen weisslichen Geschwülsten auch noch gelbes Fettgewebe, und dieses bildet im unteren Drittel den einzigen Bestandtheil, wenigstens lassen sich makroskopisch hier keine Veränderungen wahrnehmen.

An den Schädelknochen waren, wie bereits oben bemerkt wurde, keinerlei Veränderungen zu constatiren gewesen.

Zum Schluss will ich noch anführen, dass sämmtliche Lymphdrüsen klein, sogar atrophisch waren.

Mikroskopischer Befund. Sofort nach der Section wurde das Blut aus dem rechten Herzen und den peripheren Venen untersucht. Makroskopisch boten das Blut, sowie die Blutgerinnsel keinerlei Besonderheiten dar, hatten sogar ein ganz normales Aussehen. Bei der mikroskopischen Untersuchung zeigte sich, dass die rothen und weissen Blutkörperchen normale Beschaffenheit darboten und in normalen Mengenverhältnissen zu einander standen; die Zahl der weissen erschien eher kleiner denn grösser als normal. An den Blutgerinnseln fand sich nicht einmal zuunterst eine schichtweise Anhäufung derselben, wie dies bei langsam stattfindender Gerinnung der Fall zu sein pflegt, und in ihrem Inneren waren solche auch nur sehr spärlich vorhanden. Die rothen Blutkörperchen waren nur sehr schwach gefärbt, kernhaltige fanden sich nicht vor. Auch im rothen Mark des Brustbeins, der Rippen und Wirbelkörper, sowie des Femur waren dieselben sehr spärlich vorhanden.

Die Knochengeschwülste waren allenthalben mikroskopisch viel weniger scharf begrenzt, als makroskopisch, da sie keine Grenzmembran hatten, sondern sich allmählich nach der Umgebung zu fortsetzten. Sie bestanden alle lediglich aus kleinen, runden, den Lymphzellen der Lymphdrüsen ähnlichen Zellen, mit zartem, durchsichtigem Protoplasma und deutlichem Kern. Regressive Veränderungen waren an denselben nirgends vorhanden. In den Geschwülsten selbst waren sie sehr dicht gelagert und die zwischen ihnen vorhandene spärliche Intercellularsubstanz war nur schwer zu erkennen; um sie deutlich zu sehen, mussten die Präparate ausgepinselt oder geschüttelt werden. An der Peripherie waren dieselben nicht so gedrängt gelagert und umgaben sie hier die noch spärlich vorhandenen Fettzellen gruppenweise, indem sie sich zwischen dieselben gewissermassen einschoben. In dem zwischen den einzelnen Geschwülsten vorhandenen rothen Mark waren ziemlich viele stark gefüllte Blutgefässe vorhanden, während solche in den Geschwülsten selbst nur spärlich zu sehen waren. Das Knochengewebe war, besonders an den Rippen und Wirbelkörpern stellenweise ganz geschwunden und die Grenze zwischen dem so veränderten Knochen-

mark und den umgebenden Weichtheilen nur noch durch das wohlerhaltene Periost gebildet. Anderwärts fanden sich dann auch noch an eben diesen Knochen zunächst dem Periost in Resorption begriffene spärliche Knochenbälkchen. Riesenzellen fanden sich nirgends vor.

Die oben erwähnte, an der dritten linken Rippe vorhandene Geschwulst verhält sich in ihrem Bau ganz ebenso wie die übrigen, sie ist nur etwas reicher an Bindegewebe und Gefässen, als die kleineren Geschwülste. Nach aussen zu ist sie ebenfalls vom Periost begrenzt, jedoch ist dieses nicht mehr an allen Stellen unverändert, sondern an vielen Orten sind die Geschwulstzellen zwischen die Bindegewebslamellen und -Fibrillen eingedrungen und bilden ziemlich grosse Zellennester. An einigen Stellen ist das Periost ganz davon durchsetzt und finden sich solche auch ausserhalb desselben zwischen den Muskelfasern, dieselben auseinanderdrängend und sich zwischen ihnen ziemlich weit fortsetzend. Die Muskelfasern sind grösstentheils wohl erhalten und nur wenige sind atrophirt und von braunem Pigment erfüllt. Auch zwischen den hier vorhandenen Fettzellen finden sich derartige Gewebselemente, jedoch in geringerer Anzahl als zwischen den Muskelfasern.

Die an der Diaphyse vorhandenen halbmondförmigen Ausbuchtungen mit Geschwulstinhalt (s. o.) sind von sonst unverändertem Knochengewebe begrenzt. Die Oberfläche desselben ist uneben, rauh, aber Howship'sche Lacunen und Riesenzellen finden sich hier nicht vor. Man bekommt bei der Untersuchung hier namentlich den Eindruck, dass die Resorption durch das Wachsthum der Geschwülste selbst zu Stande gekommen ist.

An den Rippenknorpeln, auf Seite des Knochenmarks finden sich ganz ähnliche, nur weniger starke Veränderungen, nämlich grubige Vertiefungen. Auch diese sind lediglich mit Geschwulstelementen ausgefüllt. Am Knorpelgewebe sind keine bemerkenswerthen Veränderungen vorhanden.

In vorliegendem Fall haben wir es, wie der anatomische Befund zeigt, mit einer Veränderung, ich darf wohl sagen des grössten Theiles des Knochenmarks zu thun, wie sie nur äusserst selten vorkommt. Dasselbe hat nämlich nicht nur den Charakter des jugendlichen, rothen Knochenmarkes angenommen, sondern es haben sich in ihm auch zahlreiche Geschwülste entwickelt, die ihrem ganz charakteristischen Bau und ihrem Verhalten gegenüber dem Knochengewebe nach als Sarkome, und zwar als Lymphosarkome bezeichnet werden müssen. Da sie fast nur aus Rundzellen bestehen und die zwischen ihnen vorhandene Intercellularsubstanz nur sehr schwach entwickelt ist, die grösseren derselben deshalb weich und fast fluctuirend waren, müssen sie zu der weichen Form [1]) dieser Art von Geschwülsten gerechnet werden. Mit diesen haben sie auch das gemein, dass sie primär multipel auftreten, denn sämmtliche Knochengeschwülste des obigen Falles müssen nach meinem Dafürhalten als

1) Virchow, Die krankh. Geschwülste. Bd. II. S. 728. 1864—1865.

primäre Geschwülste angesehen werden, da sich ja in keinem anderen Organ eine Geschwulst vorfand. Wenn auch in der Grösse von einander verschieden, müssen sie doch als unabhängig von einander entstanden und die ganze Affection somit als eine System-, oder wenn man das Knochenmark als Organ bezeichnen will, als eine Organerkrankung angesehen werden. Solche System-, resp. Organerkrankungen in Form von primär multiplen, wenn auch zumeist andersartigen Geschwülsten sind aber bekanntermassen keine so seltenen Vorkommnisse.

Sieht man sich in der Literatur nach anderen gleichartigen Beobachtungen um, so zeigt es sich, dass die Zahl derselben äusserst gering ist; ich wenigstens habe deren nur zwei auffinden können, die sich im Grossen und Ganzen ebenso verhalten, wie der vorliegende, wovon einer von J. v. Rustitzky[1]) und der andere von H. Buch[2]) mitgetheilt ist. Der Seltenheit und Wichtigkeit der Sache wegen theile ich nachstehend beide im Auszug mit.

Fall von v. Rustitzky:

Derselbe, am genauesten beobachtet und untersucht, betraf einen 47jährigen Ackerknecht aus gesunder Familie, der zuerst Ende Mai 1872 an der rechten Schläfe eine kleine, bohnengrosse, angeblich unter der Haut verschiebbare, durch Jucken zum Kratzen anregende Geschwulst bemerkte. Trotz sonstigen allgemeinem Wohlbefinden wuchs die Geschwulst sehr rasch, so dass sie schon im August apfelgross war und Sehstörungen seitens des rechten Auges verursachte. Bald danach stellten sich auch Schmerzen, Schwächegefühl und Zuckungen in den unteren Extremitäten ein, welche das Stehen und Gehen behinderten und unmöglich machten. Danach wurde die Haut unempfindlich und vom 12. November ab bestand Incontinentia alvi et vesicae. Ende November war die Geschwulst der Schläfengegend faustgross, von weicher Consistenz, unten scheinbar fluctuirend, oben von einem scharfen, erhabenen, wallförmigen Knochenrand begrenzt. Dieselbe pulsirte, bei Druck konnte ihr Volumen verringert werden, ebenso durch Compression der Carotis. Prof. Lücke stellte die Diagnose auf Osteosarcoma pulsans ossis frontis. Von Mitte November an bestanden auch Lungenerscheinungen: Dyspnoe, Schmerzen, Katarrh. Das Manubrium sterni war aufgetrieben, es bestand leichte seitliche Knickung am 6. Brustwirbel, doch war diese Stelle nicht schmerzhaft. An der 7. Rippe links fand sich eine flache, auf Druck sehr schmerzhafte Verdickung. Ueberall Rasseln, zwei Finger breit oberhalb des Nabels fing totale Paraplegie an, Reflexerregbarkeit ziemlich vorhanden, an der rechten Sacralgegend ein handbreiter Decubitus, Penis ödematös, Scrotum excoriirt und gangränös. Temperatur in maximo 39,5, Pulsfrequenz 120.

Bei der Section fand Prof. v. Recklinghausen ausser der erwähn-

1) Multiples Myelom. Diese Zeitschrift. Bd. III. S. 162. 1873.

2) Ein Fall von multipler primärer Sarkomatose des Knochenmarkes und eine eigenthümliche Affection der vier grossen Gelenke. Inaug.-Diss. Halle 1873.

ten, übrigens mit der Dura mater verwachsenen Geschwulst der Schläfengegend noch andere gleichartige Geschwülste, und zwar am Manubrium sterni, der 5. rechten Rippe, des linken Rippenbogens und rechts vom 6. bis 8. Brustwirbel je eine und im Mark des rechten Humerus deren drei, im Ganzen also deren acht. Sechs derselben sassen innerhalb der Knochen, die der Schläfengegend war, wie gesagt, mit der Dura verwachsen, und diejenige der Wirbelsäule ging am 8. Brustwirbelkörper in den Weichtheilen rechterseits noch fort, zwischen die Processus transversi und sprang im Rückenmarkskanal in einer Länge von 25 Mm. vor; sie hatte das Lig. ant. emporgehoben, war mit demselben nicht verwachsen, auch an der Dura nur adhärent und liess sich von letzterer leicht trennen. Die Geschwulst der Schläfengegend hatte lappigen Bau, ihr Gewebe war weich, leicht durchscheinend, undeutlich markig, theilweise weiss, theilweise roth gefärbt, zwischen den Lappen fanden sich Bindegewebszüge mit einzelnen Gefässen. Die übrigen Geschwülste bestanden aus weichem Gewebe. Zu bemerken ist noch, dass die Milz vergrössert, schlaff, blutarm war, sonst nichts Besonderes darbot und die Lymphdrüsen intact waren. Ausserdem fand sich starke Bronchitis, links bronchopneumonische Hepatisation, rechts an der Basis und hinten eine gangränöse Höhle ohne üblen Geruch mit Durchbruch nach der Pleurahöhle.

Die mikroskopische Untersuchung (von v. Rustitzky) ergab, dass die Geschwulst an der Schläfe von einer Bindegewebsmembran umgeben war, die Knochenlamellen enthielt, während diejenige am Manubrium sterni eine Kapsel von wahrem Knorpelgewebe hatte. Das Geschwulstparenchym bestand aus kugeligen Zellen von zweierlei Grösse, entsprechend den beiden Hauptarten der farblosen Blutkörperchen; dieselben enthielten einen, selten zwei rundliche Zellkerne. Ausserdem fanden sich noch isolirte, oder in Gruppen von zwei, vier und mehr beisammenliegende blasenartige Gebilde darin vor, die eine radiäre Streifung und scheinbar an der Zellenwandung einen Kern hatten; dieselben fanden sich nur an frischen Präparaten. Durch Zusatz von concentrirter Essigsäure entstand eine bleibende Trübung der in geringer Menge vorhandenen homogenen, glänzenden Intercellularsubstanz; die Zellen trübten sich nicht, sondern hellten sich noch auf. Die Gefässwandungen bestanden innerhalb der Geschwülste aus denselben runden Zellen wie der Tumor selbst, doch fanden sich hier auch spindelförmige Zellen; nichtsdestoweniger war die Grenze zwischen Gefässwand und Tumorgewebe schwer zu bestimmen. Letzteres zeigte die grösste Aehnlichkeit mit dem Knochenmark und unterschied sich von diesem nur durch die Abwesenheit von Fettzellen und dadurch, dass seine Zellen sich gleichmässiger färbten, als die Knochenmarkzellen. Da wo keine Bindegewebskapsel vorhanden war, war die Grenze schwer festzustellen und gingen beide Gewebe an der Peripherie ineinander über. Im Geschwulstgewebe selbst fanden sich keine Riesenzellen, dagegen waren die als Grenzmark dienenden Knochenbälkchen und -Plättchen mit solchen besetzt.

Auf Grund des Gesammtbefundes nimmt der Verfasser an, dass die in ihrem Bau mit dem Knochenmark identischen, von vornherein multiplen, aber in ihrem Sitz nur auf die Knochen beschränkten Geschwülste nicht zu den myelogenen Sarkomen Virchow's ge-

rechnet werden dürften. Dieselben gehörten wegen ihrer nicht durch Metastasirung bedingten Multiplicität zu den sonstigen gutartigen, aber multipel auftretenden Tumoren (Adenom, Lipom, Fibrom, Exostom u. s. w.) und könne diese Erkrankung, deren ursächliches Moment unbekannt sei, als Hypertrophirung des Knochenmarks bezeichnet werden.

Fall von H. Buch:

Gelegentlich eines Operationscurses von Prof. Volkmann fanden sich in der Leiche eines 64jährigen Mannes, Maurers, neben sklerotischen Veränderungen der die Schulter- und Hüftgelenke umgebenden Weichtheile zufällig zahlreiche, markige Geschwulstknoten in allen spongiösen Knochen mit Ausnahme der Fussknochen (Vorderarme und Hände fehlten), in den Epiphysen der Röhrenknochen, und zwar stärker entwickelt in den oberen als unteren und in geringerem Maasse in den Diaphysen. Aus der allerdings nicht sehr eingehenden Mittheilung des histologischen Befundes geht immerhin mit Bestimmtheit hervor, dass die Geschwülste lediglich aus kleinen Rundzellen bestanden und dass dieselben sicherlich Myelome waren. Zu bemerken ist noch, dass sämmtliche übrigen Organe, mit Ausnahme der Nieren, in welchen chronische Entzündung vorhanden war, keinerlei Veränderungen darboten.

Das betreffende Individuum befand sich bereits seit 1865 im Gefängniss. Im November 1872 begann es über starke rheumatische Schmerzen der Knie- und Schultergelenke zu klagen. Zuletzt wurde Patient ungemein bleich, anämisch, schlaff, hydropisch und hatte Albuminurie.

Der Verfasser fasst die Knochenaffection als multiple Knochensarkomatose auf und stellt den Fall als einzig in seiner Art dar.

Wenn wir nun die vorstehenden 3 Fälle mit einander vergleichen, so zeigt es sich sofort, dass dieselben in jeder Beziehung die grösste Aehnlichkeit mit einander haben.

Zuvörderst betreffen dieselben drei in höherem Lebensalter stehende Männer, von denen der eine 47, die beiden anderen aber über 60 Jahre alt sind. Bei allen diesen finden sich zu Anfang der Krankheit heftige sogenannte rheumatische Schmerzen und bei Druck sind bei zweien (Fall von v. Rustitzky und der unserige), für welche Angaben hierüber vorhanden sind, verschiedene Knochen recht schmerzhaft. Danach tritt Blutarmuth, Schwächegefühl und starke Abmagerung ein; die erste ist in der klinischen Notiz des Falles von Buch ausdrücklich hervorgehoben, für die beiden anderen Fälle erhellt sie aus dem anatomischen Befund. Fiebererscheinungen sind in dem v. Rustitzky'schen Fall beobachtet worden, dieselben dürften aber wohl nur durch den sacralen Decubitus und die Lungenaffection verursacht worden sein. In demselben Fall war eine Geschwulst wohl wegen ihres Sitzes und raschen Wachsthums und den daraus resul-

tirenden hochgradigen Localstörungen schon sehr früh zu constatiren gewesen, aber auch die übrigen, wenigstens diejenigen der Wirbelsäule und Rippen, hätten, wie auch in unserem Falle, immerhin mit annähernder Sicherheit angenommen werden dürfen, wenn das Vorkommen einer solchen Affection überhaupt bekannt gewesen wäre. Was nun zum Schluss die Krankheitsdauer anlangt, so war dieselbe in den Fällen von v. Rustitzky und Buch, soweit dies beurtheilt werden kann, verhältnissmässig kurz, in unserem länger gewesen, wenigstens haben die Krankheitserscheinungen hier gerade 13 Monate bestanden.

Viel gleichartiger als die während des Lebens beobachteten Erscheinungen war der anatomische Befund nach dem Tode. Wenn man nämlich von den concomittirenden und secundären Veränderungen, wie Nephritis und Lungenaffection, absieht, so bestand starke Abmagerung und hochgradiger Blutmangel, und es fanden sich namentlich in verschiedenen Knochen des Skelets Veränderungen, die in allen drei Fällen so zu sagen identisch waren. Das rothe Mark der spongiösen Knochen war überaus stark gewuchert und fand sich auch an Stelle des gelben in den Röhrenknochen vor, hier aber nur in geringerer oder grösserer Ausdehnung in den oberen Partien. In diesem gewucherten rothen Mark hatten sich nun aber je eine verschieden grosse Anzahl von Geschwülsten verschiedenster Grösse gebildet, die hinsichtlich ihres Sitzes, ihres Verhaltens gegenüber der nächsten Umgebung und in ihrem anatomischen Bau durchaus mit einander übereinstimmen. Sie finden sich hauptsächlich im Mark der spongiösen Knochen, fehlen aber auch in demjenigen der Röhrenknochen nicht. Da wo sie sich vorfinden, ist das Knochen- und Fettgewebe vollständig geschwunden und an der Peripherie gehen sie unmerklich in das sie umgebende rothe Knochenmark über. Fast überall bleiben sie, auch wenn sie relativ gross werden, innerhalb der Periostgrenze, können dieselbe jedoch auch überschreiten, wie der Fall von v. Rustitzky und auch der unserige lehren. Indem sie sich so per continuitatem in andere Gewebe, dort Dura cerebralis und spinalis, hier Muskeln und Fettgewebe fortsetzen, können sie Veranlassung zu secundären Geschwülsten geben, ohne dies durch Metastase zu thun. Sie zeigen alle einen ganz gleichen lymphatischen Habitus, sind weich, von markigem Aussehen, nicht sehr gefässreich, bestehen einzig aus Lymphzellen ähnlichen Rundzellen und haben nur sehr wenig Intercellularsubstanz. Nur v. Rustitzky hatte noch, und zwar nur in frischen Präparaten neben den eigentlichen Geschwulstzellen grössere, bläschenartige Gebilde in geringerer Menge

beobachtet, über deren Natur er keine Vermuthung aufstellt, die ich aber seiner Beschreibung nach für atrophische, ihres Fettinhaltes bare Fettzellen halte; ferner hat derselbe, jedoch nur ausserhalb der Geschwulst an in Resorption befindlichen Knochenfragmenten Riesenzellen gefunden. Dieser Befund hat nun aber nichts Besonderes auf sich, sondern ist ganz natürlich und es ist eher auffallend, dass in unserem Fall, wo doch stellenweise die compacte Knochensubstanz der Diaphyse resorbirt war, solche fehlten und der Knochenschwund nur infolge einfachen Wachsthumsdruckes erfolgt war.

Hinsichtlich der Natur dieser Geschwülste spricht sich H. Buch kurz und bestimmt dahin aus, dass dieselben multiple primäre Sarkome seien. J. v. Rustitzky, welcher gerade diese Frage eingehender bespricht, kommt zu dem Schluss, dass sie mit den von Virchow sogenannten myelogenen Sarkomen nicht identisch seien; dieselben seien nicht heteroplastischer, sondern hyperplastischer Natur, weshalb er sie auch kurzweg „Myelome" nennt. Da sie nun nach ihm als eine Hypertrophirung des Knochenmarkgewebes zu bezeichnen sind, rechnet er sie, wie bereits oben angeführt, zu „den sonstigen gutartigen, aber multipel auftretenden Tumoren".

Beider Auffassungen halte ich bis zu einem gewissen Grade für richtig, aber nur insoweit, als sie sich mit einander vereinigen lassen. Ich glaube mit v. Rustitzky, dass die fraglichen Geschwülste als aus einer hyperplastischen Wucherung des Knochenmarkgewebes hervorgegangen angesehen werden müssen. Trotzdem vermag ich sie weder aus diesem Grunde, noch wegen ihrer Multiplicität mit Beschränktbleiben aufs Knochensystem zu den multipel auftretenden gutartigen Geschwülsten zu rechnen. Es gibt auch von vornherein multiple bösartige Geschwülste, und ich selbst habe gerade am Knochensystem einen solchen Fall beobachtet, der von D. Nasse genau untersucht und beschrieben worden ist.[1]) Ausserdem spricht aber auch noch der ganze Krankheitsverlauf bei sämmtlichen drei Fällen, die in verhältnissmässig kurzer Zeit mit dem Tode endigten, gegen eine solche Auffassung. Ich halte die in Frage stehenden Geschwülste, die für mich, um es gleich hier zu erwähnen, das Maximum des überhaupt im Knochenmark vorhandenen Processes, von welchem weiter unten noch die Rede sein soll, darstellen, allerdings auch nicht für identisch mit den von Virchow's sogenannten myelogenen Sarkomen, wohl aber mit den von ihm sogenannten Lymphosarkomen, mit

1) Ueber einen Fall von multiplem, primärem Sarkom des Periostes. Virchow's Archiv. Bd. 94. S. 461. 1883.

welchen sie den anatomischen Bau, die Multiplicität mit vorläufigem Beschränktbleiben auf ein lymphatisches Organ, hier das Knochenmark, gemein haben und von denen sie sich in ihrem Verlauf nicht wesentlich unterscheiden. Ich fasse nämlich die ganze Affection als eine myelogene, sit venia verbo, Pseudoleukämie auf. Für die Richtigkeit dieser Auffassung spricht, wie bereits bemerkt, auch geradezu Alles, der klinische Verlauf der Krankheit ebenso sehr wie der anatomische Befund. Die Lymphosarkome der Lymphdrüsen wie der Milz beruhen ganz so, wie unsere Geschwülste, auf einem einfach hyperplastischen Vorgang und bei diesen wie jenen besteht ein gemeinsames charakteristisches Moment, „die Persistenz der Elemente und das progressive, zuweilen höchst acute Wachsthum".[1]) Es dürfte aber heutzutage Niemanden mehr geben, der die Lymphosarkome oder, um mich Billroth's in dieser Hinsicht höchst bezeichnenden Benennung zu bedienen, „malignen Lymphome" zu den gutartigen Geschwülsten rechnet. Es fehlt gewiss nicht an Beispielen von schlimmstem Ausgang der multiplen Lymphosarkomatose, und besonders auch den Chirurgen blieben die Enttäuschungen bei Heilungsversuchen durch Radicalexstirpation nicht erspart und es mag genügen, hierfür nur den Fall von J. Boeckel[2]) zu erwähnen, der wohl der drastischste Beweis für die Recidivfähigkeit dieser Geschwülste sein dürfte. Allerdings ist diese Affection nach neueren Erfahrungen nicht jeder Behandlung unzugänglich und es ist kein geringes Verdienst von Billroth dies festgestellt zu haben.[3]) Vielleicht dürften die von ihm und Anderen hierüber gesammelten Erfahrungen in künftigen Fällen auch für die hier in Rede stehende Affection nutzbringend sein.

Auf Grund vorstehender Auseinandersetzungen glaube ich behaupten zu dürfen, dass man, wie bei der Leukämie, so auch bei der sogenannten Pseudoleukämie von einer myelogenen Form sprechen

---

1) R. Virchow, Die krankhaften Geschwülste. Bd. II. S. 729. 1864—1865.

2) Gaz. méd. de Strasbourg. 1876. No. 6. p. 61. Vgl. auch: A. Winiwarter, Ueber das maligne Lymphom und Lymphosarkom u. s. w. im Archiv für klin. Chirurgie. Bd. 18. S. 98. 1875.

3) Th. Billroth, Multiple Lymphome. Erfolgreiche Behandlung mit Arsenik. Wiener med. Wochenschrift. 1871. Nr. 44. S. 1065. Vgl. auch: F. Thalen, Ueber die Behandlung der malignen Lymphosarkome mit Arsenik. Archiv für klin. Chir. Bd. 17. S. 1. 1876; A. Winiwarter, l. c.; v. Buschmann, Casuistische Beitr. zur Ther. der malig. Lymph. Wien. med. Wochenschr. 1877. Nr. 1—4; J. Israel, Vorst. eines Falles von Heilung malig. Lymph. d. Arsenik. Berlin. klin. Wochenschrift. 1880. S. 737; Kamoski, Weitere Erfahrungen über die Behandlung malig. Lymph. mit Ars. Ebendda. 1884. Nr. 17 u. 18.

darf, und dass gerade die vorliegenden Fälle von multipler, primärer Lymphosarkomatose des Knochenmarks reine Formen dieser Affection darstellen. Hervorzuheben wäre noch, dass, wie bei der myelogenen Leukämie [1]), so auch bei der myelogenen Pseudoleukämie Knochenschmerzen und Knochenauftreibungen vorhanden sind und dass auf Grund dieser Erscheinungen, natürlich mit gehöriger Berücksichtigung der übrigen Symptome eventuell die Diagnose auf Myelom, resp. myelogene Pseudoleukämie richtig gestellt werden könnte.

Reine Formen von lienaler, lymphatischer und myelogener Leukämie sind bekanntlich seltene Verkommnisse, in der Regel sind dieselben mit einander combinirt. Ganz ebenso verhält es sich mit der sogenannten Pseudoleukämie. Hier ist die lymphatische Form die häufigere, die lienale die seltenere und die myelogene war bisher nicht bekannt, aber auch jene beiden kommen gewöhnlich mit einander verbunden vor. Da die Milzveränderungen häufig nicht sehr bedeutend sind und besonders während des Lebens selten zu auffallenderen Erscheinungen Anlass geben, nimmt man für die meisten Fälle an, dass sie, wie mitunter gleichzeitig vorhandene lymphatische Neubildungen in anderen Organen, secundärer Art seien, eine Hypothese, die durch nichts bewiesen ist. Auf bei dieser Krankheit gleichzeitig im Knochenmark vorhandene pathologische Veränderung wurde bisher nur höchst selten geachtet, wenigstens finden sich in der einschlägigen Literatur nur spärliche Notizen darüber. Und doch sprechen gerade diese für das Vorkommen solcher Veränderungen im Knochenmark. In einem Fall von Birch-Hirschfeld [2]) ist ausdrücklich angegeben, „dass das Mark der Rippen, der Wirbelkörper und des Schädeldachs sich normal verhielt". In einem Fall von Ponfick war das Knochenmark (Brustbein, Femur, Tibia) lebhaft roth gefärbt und sichtlich geschwollen, hatte die Farbe und Consistenz von „Johannisbeergelée", was durch „eine stärkere Füllung aller Gefässe und die Anwesenheit zahlreicher rother Blutkörperchen innerhalb der an kleinen Elementen besonders reichen Pulpa" bedingt war; in einem zweiten Falle desselben Autors war dasselbe im oberen und mittleren Drittel von Femur und Tibia lebhaft geröthet, im unteren blässer: jene enthalten hyperämisches, lymphoides, diese hyperämisches fettiges Mark. In Rippen und Brustbein gleichfalls starke Röthung. — Der Befund dieses zweiten Falles zeigt eine be-

1) Mosler, Berliner klin. Wochenschrift. 1876. Nr. 49 und E. Neumann, Ebenda. 1880. Nr. 20.

2) Das maligne Lymphom (Lymphosarkom) in v. Ziemssen's Handbuch der spec. Path. und Ther. 2. Aufl. 1879. Bd. 13. 1. H. S. 369.

merkenswerthe Uebereinstimmung mit dem im ersten ebendaselbst beschriebenen Falle „von wahrer Leukämie geschilderten“ [1]).

Ueber lymphatische Neubildungen in Form von Geschwülsten bestehen nur zwei Beobachtungen, welche ich nachstehend im Auszug mittheile und welchen ich einen dritten hier beobachteten Fall folgen lasse.

1. Fall von Lannelongue [2]):

Mitte November 1871 wurde eine 58jährige Köchin in die Pariser Charité, Abtheilung von Herrn Lannelongue, aufgenommen. Dieselbe gab an, bis vor 4 Monaten immer gesund gewesen zu sein und datirt ihr Leiden erst seit dieser Zeit. Da die Geschwülste, trotz sonstigen Wohlbefindens und verschiedener therapeutischer Eingriffe rasch wuchsen und bis zu Suffocation sich steigernde Athemnoth verursachten, wurde deren Exstirpation beschlossen. „Das zu wiederholten Malen untersuchte Blut bot nichts Abnormes dar. Die weissen Blutkörperchen waren nicht zahlreicher als unter physiologischen Verhältnissen“. Am 26. November wurden von Lannelongue auf der linken Halsseite 12 der Geschwülste exstirpirt. Nach 9 Tagen und später stellten sich zu wiederholten Malen heftige Nachblutungen ein. Infolge dessen musste die V. jug. int., welche die Quelle dieser Blutungen war, unterbunden werden. Da die Kranke schon vorher und auch während dieser Operation grosse Mengen Blut verloren hatte und dadurch im höchsten Grade blutarm geworden war, erholte sie sich nicht mehr, sondern starb 2½ Stunden nach beendigter Operation.

Bei der Section fand sich, dass der linke Recurrens und beide Vagi, letztere nach ihrem Eintritt in die Brusthöhle von vergrösserten Lymphdrüsen umgeben und abgeplattet waren. Ausser den oben erwähnten Lymphdrüsen waren noch die mediastinalen, peribronchialen, mesenterialen und prävertebralen stark vergrössert. An den Pleuren, besonders am parietalen Blatt, entsprechend den Intercostalräumen, und weniger am visceralen Blatt fanden sich ebenfalls kleine Geschwülste. In der um das Doppelte vergrösserten Milz waren zahlreiche erbsengrosse, weiche, graue Geschwülste und in der Leber Inseln von ebensolchem Gewebe, oft von rundlicher Form vorhanden. Nieren und Gehirn unverändert. „Schnitte, die durch die Wirbelkörper verschiedener Regionen gelegt wurden, zeigten, dass dieselben aus spongiösem Gewebe bestanden, in welchem an gewissen Punkten eine graue Substanz, ähnlich der in der Milz gefundenen, vorhanden war“.

Die mikroskopische Untersuchung ergab, dass die Geschwülste der Lymphdrüsen und Milz lymphatischer Natur waren, einen gleichen Bau wie sie hatten auch die erwähnten Einsprengungen in der Leber, doch bestand hier ein kleiner Unterschied zwischen den in Form von Geschwülsten und denjenigen in Form von Zügen vorhandenen grauen Massen, indem jene von einer Art von dünner Bindegewebskapsel umgeben waren, diesen aber eine solche mangelte. „Das mit grauer Masse infiltrirte spongiöse Gewebe der Wirbel wurde mittelst Chromsäure entkalkt und dann geschnit-

1) Virchow's Archiv. 1872. Bd. 56. S. 550.
2) Gazette des Hôpitaux. 1872. No. 41 u. 42.

ten. Die Knochenbalken enthalten im Ganzen durchsichtige Knochenkörperchen (Ostéoplastes; S. Ranvier, Traité téchnique d'histologie. p. 412, Anmerk.) und zeigen eine sehr deutliche lamelläre Structur. Diese Knochenbalken umgrenzen mit lymphoidem Gewebe erfüllte Räume, analog denjenigen der Milz, Leber und Lymphdrüsen."

2. Fall von Rich. Schulz[1]):

In der Leiche eines 63jährigen Mannes, über dessen Krankheit nichts in Erfahrung gebracht werden konnte, fanden sich Lymphosarkome der Lymphdrüsen, Milz, Leber, Hoden, Peyer'schen Plaques, des Herzfleisches, Sternums, der Rippen und Wirbelkörper. Die Geschwülste des Herzens und der Knochen konnten nicht genauer untersucht werden, da diese Organe nicht aufbewahrt worden waren, diejenigen der übrigen Organe aber zeigten bei der mikroskopischen Untersuchung einen lymphatischen Bau. Im Leichenblut waren die weissen Blutkörperchen nicht zahlreicher als normal.

Diesen beiden Fällen kann ich einen dritten auf hiesiger medicinischer Klinik beobachteten Fall anreihen. Ich gebe nur einen Auszug aus der weitläufigen Krankengeschichte, welche mir von meinem Collegen Prof. Revilliod gütigst zur Verfügung gestellt wurde, ebenso aus dem Sectionsprotokoll.

F. Bl..., 55 Jahre alt, Uhrmacher, seit 1879 Démenageur, gebürtig aus dem Dép. de la Saône, Frankreich, wird am 10. Juli 1883 zum ersten Mal in die medicinische Klinik aufgenommen. Er gibt an, von gesunden Eltern abzustammen und 9 Brüder gehabt zu haben, die aber alle gestorben sind. Er selbst erfreute sich stets der besten Gesundheit. Am 25. Sept. 1880 will er sich überhoben und davon heftige Schmerzen in den Lenden und Weichen bekommen haben; infolge eines kurzen Aufenthaltes im Spital Butini war er jedoch wieder davon genesen. Gegen Ende April 1883 schwollen seine beiden Oberschenkel an, worauf er in das gleiche Spital zurückkehrte. Gleichzeitig bestand Appetitmangel und es stellte sich Abmagerung ein. Da sein Zustand sich stetig verschlimmerte, verliess er dieses Spital und ging ins Kantonspital. Ich übergehe hier die Einzelheiten des Befundes bei seiner Aufnahme in die Klinik und beschränke mich darauf, anzuführen, dass allenthalben bedeutende Lymphdrüsenschwellung und etwas Vergrösserung der Milz constatirt wurde und dass die äusseren Geschlechtstheile und unteren Extremitäten beträchtlich ödematös infiltrirt waren. Da die weissen Blutkörperchen im Blut nicht vermehrt waren, wurde von Prof. Revilliod die Diagnose auf Pseudoleukämie gestellt. Am 18. Juli verliess er in gleichem Zustande das Spital, ging nach Dijon, woselbst das Oedem der Geschlechtstheile für ganz kurze Zeit verschwand, und von da nach Eaux Bonnes. Als sein Befinden, statt sich zu bessern, sich immer mehr verschlimmerte, kehrte er nach Genf zurück, liess sich da zuerst während 14 Tagen zu Hause behandeln und kam dann wieder am 8. September in die medicinische Klinik. Das Oedem war stärker

1) Klinisch-anatomische Beobachtungen über das „Desmoidcarcinom". Archiv der Heilkunde. Bd. 15. S. 193. 1874.

geworden und am rechten Bein bestanden Schrunden, aus welchen viel klare Flüssigkeit aussickerte. Nichtsdestoweniger nahm das Oedem mehr und mehr überhand, stieg nach oben und es stellte sich nun starke Athemnoth ein. Am 14. October war im Blut das Verhältniss der weissen Blutkörperchen zu den rothen wie 1:266. Am 14. November wurde die Athemnoth so hochgradig, dass der Kranke jammernd nach Luft verlangte. Bei einer Probepunction der linken Pleurahöhle wurde eine blutig gefärbte Flüssigkeit erhalten. Durch die nachfolgende Thoracentese wurden ca. 550 Ccm. der gleichen Flüssigkeit entleert. Beim Stehen theilte sich dieselbe in drei Schichten, eine untere aus rothen, eine mittlere, aus ungefähr ebenso vielen weissen Blutkörperchen bestehend, und aus einer oberen beträchtlich dickeren flüssigen Schicht von gelbgrünlicher Farbe, in der sich Fibringerinnsel abschieden. Danach verschlimmerte sich der Zustand des Kranken mehr und mehr und am 18. November 1883 Nachmittags 2 Uhr starb derselbe.

Es ist noch zu bemerken, dass die Temperatur nur vom 23.—30. Oct. und am 14. (39,1) und 16. (38,1) November 37,5 überstieg. Am höchsten war sie am 25. October, 39,2°. Das Minimum der in 24 Stunden entleerten Harnstoffmenge betrug 13 Grm., das Mittel ungefähr 25 Grm., und das Maximum am 26. October 41 Grm. Die Menge der ausgeschiedenen Phosphorsäure war im Ganzen gering und nur am 26. October (Tag nach dem Fieberanfall) sehr hoch, 23 Grm.

Section am 20. November Morgens 9½ Uhr. Bezüglich des äusseren Befundes beschränke ich mich darauf, zu bemerken, dass die Leiche ein sehr anämisches Aussehen hatte, das Uebrige resultirt aus dem oben angegebenen klinischen Befund. Das Schädeldach ist dünn und ziemlich durchsichtig, die Hirnhäute und das Gehirn bieten nichts Besonderes dar. Die Weichtheile des Rumpfes etwas ödematös, im Abdomen eine ziemliche Menge seröser Flüssigkeit. Die mesenterialen Lymphdrüsen sind ausserordentlich vergrössert. Der untere Leberrand steht dem Rippenrand gleich, das Zwerchfell reicht rechterseits bis zum unteren Rand der 4., linkerseits bis zum unteren Rand der 5. Rippe. Auf der Magenserosa, besonders längs der grossen Curvatur und dem Lig. gastro-colicum, findet sich eine ziemliche Anzahl von platten weisslichen Geschwülsten von gleichem Aussehen und gleicher Beschaffenheit der Lymphdrüsen. In der linken Pleurahöhle beiläufig 2 Liter einer bräunlichen Flüssigkeit, die Pleura ist mit einer bräunlichen, bereits vascularisirten Fibrinmembran bedeckt. Die Lunge liegt der Wirbelsäule fest an und adhärirt dem Herzbeutel. Die mesenterialen und bronchialen Lymphdrüsen sind, und zwar besonders die letzteren, ausserordentlich vergrössert, markig, blass. Am Herzen nichts Besonderes. Larynx, Trachea, Bronchien, Lungen, Zunge und Oesophagus ohne besondere Veränderungen. Die Milz misst in der Breite 17, in der Höhe 10, in der Dicke 8 Cm. und wiegt 480 Grm. Sie ist blass, von guter Consistenz und zeigt keine besonderen Veränderungen. Die Leber ist ebenfalls blass und sonst unverändert. Nach Herausnahme der Baucheingeweide wurden die Lymphdrüsen längs der Wirbelsäule zusammen herausgenommen. Dieses Drüsenpacket wiegt 3850 Grm. Die Drüsengeschwülste sind verschieden gross, auf dem Schnitt weisslich, von markigem Aussehen, aber ziemlich fester Consistenz. Das kleine Becken ist fast vollgepfropft von solchen Tumoren. Dieselben sind mit der Lendenwirbelsäule sehr fest verwachsen

und können nur schwer davon getrennt werden. Im Leberhilus finden sich ebenfalls bedeutende Drüsenmassen. Das Sternum, die Rippen- und Wirbelkörper bieten äusserlich keine Veränderungen dar. Leider wurden dieselben nicht herausgenommen und aufbewahrt. Dies geschah aber mit dem rechten Femur. Dasselbe wurde der Länge nach durchsägt und dabei zeigte es sich, dass nur noch im unteren Drittel Fettmark vorhanden war. Alles übrige war von rothem Aussehen und gegen die obere Epiphyse zu fanden sich in ihm graue, markige, bis über kirschkerngrosse Herde von demselben Aussehen wie die durchschnittenen Lymphdrüsen. Daneben, aber nur im rothen Mark der Epiphyse, fanden sich noch andere weissliche mehr durchscheinende Herde von festerer Beschaffenheit, von der Grösse eines Hanfkorns bis zu der einer kleinen Erbse. Dieselben verhalten sich schon makroskopisch verschieden von den ersterwähnten.

Mikroskopische Untersuchung. Das Leichenblut bietet nichts Besonderes dar; die Zahl der weissen Blutkörperchen ist nicht vermehrt, kernhaltige rothe finden sich nicht darin. Solche finden sich, jedoch nur in geringerer Anzahl im Knochenmark.

Die Lymphdrüsengeschwülste, die frisch und nach vorheriger Erhärtung untersucht werden, bestehen nur aus Lymphzellen und reticulärem Bindegewebe. Das fibrilläre Bindegewebe der Trabekeln ist kaum noch zu erkennen, dermassen sind seine Fibrillen durch dazwischen vorhandene Rundzellen auseinandergedrängt. Etwas besser ist das Bindegewebe der Kapseln erhalten, aber auch hier finden sich massenhafte Rundzellen, besonders zunächst dem Lymphdrüsengewebe selbst. Lymphfollikel sind keine mehr vorhanden, überhaupt hat das Ganze eine gleichmässige, kleinzellige Beschaffenheit. Blutgefässe sind in geringer Anzahl vorhanden, sie sind weit und enthalten rothe Blutkörperchen. Dann finden sich noch weite Gefässe mit äusserst dünner Wandung, deren Natur nicht festzustellen ist. Sie enthalten ein feinkörniges Material und zahlreiche Rundzellen und sehen weissen Thromben täuschend ähnlich. Bei manchen der grösseren Drüsengeschwülste ist die Zellenwucherung nicht nur innerhalb der Kapsel und in dieser selbst vorhanden, sondern sie erstreckt sich auch ausserhalb der letzteren in das umgebende Bindegewebe.

Die im Femur vorhandenen Veränderungen sind verschiedener Natur. In der oberen Epiphyse finden sich ausser dem rothen Mark und den lymphatischen Geschwülsten, von welchen gleich die Rede sein soll, stecknadelkopf- bis erbsengrosse Herde von Knorpelgewebe. Dasselbe besteht aus hyaliner und stellenweise faseriger Grundsubstanz, in welcher rundliche und noch mehr sternförmige Knorpelzellen vorhanden sind. Dieselben finden sich in mehr oder weniger deutlichen Kapseln und sind der Mehrzahl nach verfettet, der kleineren Zahl nach wohlerhalten. Proliferationserscheinungen sind an ihnen nicht wahrzunehmen, so finden sich z. B. einzelne Mutter- und Tochterkapseln. An der Peripherie dieser Knorpelkerne sind stellenweise Knochenbälkchen vorhanden, der Hauptsache nach findet sich aber hier lymphatisches Tumorgewebe. Dieses ist in der Epiphyse sehr stark entwickelt, weniger stark im oberen Theil der Diaphyse. Bei genauerer Untersuchung zeigt es sich, dass hier zweierlei Formen von neugebildetem Gewebe vorhanden sind, einmal solches, das einen typisch lymphatischen Charakter hat und ziemlich verbreitet ist, und dann Zellenanhäufungen, die

nicht in diffuser Weise vorhanden sind, sondern wohlgeordnete, von Bindegewebe umgebene Gruppen bilden. Schon bei schwacher, und noch besser, bei starker Vergrösserung erkennt man hier deutlich eine alveoläre Structur. Die theils runden, theils schlauchförmigen Alveolen communiciren miteinander. Sie bestehen aus zartem Bindegewebe ohne deutlichen Endothelialbelag und in ihrem Inneren finden sich den Lymphzellen ähnliche Rundzellen oder aber epithelartige kubische Zellen, welche das Lumen mehr oder weniger vollständig ausfüllen. Diese zellenerfüllten Alveolen, welche ganz den Eindruck machen, präformirte Hohlräume zu sein, verleihen den betreffenden Partien den Charakter des Carcinoms. An der Peripherie der Geschwülste, und besonders da, wo noch Fettzellen vorhanden sind, nehmen dieselben wieder mehr einen lymphatischen Charakter an, obwohl sich auch hier gefässähnliche Räume vorfinden, die mit Rundzellen erfüllt sind und die den Eindruck machen, als ob hier die Gefässendothelien in Wucherung begriffen seien und so das ausfüllende Zellmaterial lieferten. Diese alveolären Bildungen finden sich hauptsächlich in der Epiphyse und an der Peripherie des diaphysären Markcylinders. Daneben findet sich noch die erwähnte mehr diffuse Lymphzellenwucherung, die hauptsächlich da stark entwickelt ist, wo noch Fettzellen vorhanden sind.

Vergleicht man nun den vorstehenden Fall mit den Fällen von Lannelongue und Schulz, so wird man sofort erkennen, dass eine wesentliche Differenz zwischen ihnen nicht besteht und dass alle drei als gemischte „Pseudoleukämie", um mich noch dieses Wortes zu bedienen, bezeichnet werden müssen. In sämmtlichen drei Fällen waren die Lymphdrüsen wie gewöhnlich am stärksten afficirt. Danach kam in den beiden letztgenannten Fällen die Milz, welche in dem unserigen nur diffus hyperplasirt war und nicht, wie dies sonst der Fall ist, die so charakteristischen, rundlichen, weisslichen, lymphatischen Geschwülste enthielt. Das Knochenmark war in keinem der Fälle sehr stark verändert, nichtsdestoweniger fanden sich im rothen Knochenmark genau begrenzte weissliche Geschwülste vor. Die feinere Structur derselben war in dem Fall von Lannelongue ähnlich derjenigen der Lymphdrüsen- und Milzgeschwülste. Dies war auch bei manchen der unserigen der Fall, während andere einen davon ganz verschiedenen Bau hatten, indem sie ein fast rein carcinomatöses Aussehen darboten. Ich glaube nicht fehlzugehen, wenn ich dieselben nach Wagner als Endotheliome bezeichne. Dieselben waren aller Wahrscheinlichkeit nach durch Wucherung der Blutgefässendothelien entstanden, da die Anordnung der Zellenschläuche ganz diesen entsprach und mit Blut gefüllte Gefässe hier nur äusserst spärlich vorhanden waren. Es ist kein Grund vorhanden, diese Bildungen als secundäre Epithelialcarcinome aufzufassen, da ein primäres Carcinom nirgends aufgefunden wurde. Ich glaube, dass dieselben

wohl derselben Ursache ihr Dasein verdankten, wie die daneben vorhandenen lymphatischen Wucherungen des Knochenmarks.

Anders verhält es sich aber wohl mit den gleichzeitig hier in der Epiphyse vorhandenen zahlreichen Knorpelkernen, die gewissermassen kleine Enchondrome darstellten. Die mikroskopische Untersuchung zeigte zwar, dass Proliferationserscheinungen an ihnen fehlten und dieselben in ihrem Wachsthum zum Stillstand gekommen waren, ja in ihnen schon eine rückgängige Metamorphose vorhanden war, indem die Zellen grossentheils fettig entartet waren, die Intercellularsubstanz aber theils verkalkt, theils fibrillär entartet und dann auch zum Theil in schleimiger Erweichung begriffen war. Daraus geht hervor, dass diese Knorpelherde nichts mit der uns interessirenden Affection zu thun haben, sondern nur ein zufälliger Befund sind. Bezüglich ihrer Herkunft halte ich die Vermuthung von Virchow[1]) für richtig, wonach infolge einer Unregelmässigkeit in der ersten Entwicklung, wie dies z. B. bei der Rachitis der Fall ist, solche Knorpelkerne im Knochen zurückbleiben können. Virchow hat schon einen solchen Fall von medullärem Enchondrom mitgetheilt[2]), und ich selbst habe einen von multiplem medullären Myxenchondrom beschrieben[3]), der noch dadurch interessant war, dass die bei demselben vorgefundenen Knorpelkerne in Proliferation begriffen waren und so zur Bildung von grösseren Geschwülsten Veranlassung geben konnten.

In obigem Falle ist noch der Umstand erwähnenswerth und hervorzuheben, dass bei den grösseren Lymphdrüsengeschwülsten die Geschwulstzellen schon stellenweise ausserhalb der Drüsenkapsel nachzuweisen waren, ein Umstand, der geeignet ist, die bekannte Recidivfähigkeit und Malignität dieser Art von Geschwülsten hinreichend zu erklären.

In unserem ersten Falle habe ich die multiplen Knochenmarksgeschwülste nach dem Vorgang v. Rustitzky als multiple Myelome bezeichnet. Damit wollte ich keineswegs eine neue Art von Geschwülsten ins onkologische System einführen helfen, sondern ich wollte nur, wie auch v. Rustitzky, mit dieser Bezeichnung andeuten, dass dieselben den Bau des lymphatischen Knochenmarks haben und ihm ihr Dasein verdanken. Aus diesem Grunde müssen sie wohl, wie v. Rustitzky will, als eine einfache Hypertrophie oder vielmehr

1) Die krankhaften Geschwülste. Bd. 1. S. 478 u. s. f. 1863. S. a. dessen Unters. u. d. Entwickl. des Schädelgrundes u. s. w. S. 19.

2) Virchow's Archiv. Bd. 5. S. 248. 1853.

3) Revue méd. de la Suisse romande. Vol. 1. p. 304. 1881.

als eine Hyperplasie der lymphatischen Elemente des Knochenmarks in Form von multiplen Geschwülsten angesehen werden, die noch die besondere Eigenschaft haben, hauptsächlich aufs Knochenmark beschränkt zu bleiben. Allerdings könnten später Beobachtungen vorkommen, wo ein solches Beschränktbleiben sich nur als ein zeitweiliges herausstellen dürfte, wenigstens lässt das oben erwähnte Verhalten der grösseren Rippengeschwulst in unserem Fall mit ziemlicher Sicherheit darauf schliessen, dass die Periostgrenze überschritten und so die secundäre Geschwulstbildung stattfinden kann. Verglichen mit den Knochenmarkstumoren der drei letzten Fälle müssen die sogenannten Myelome, namentlich wenn man noch den klinischen Verlauf der Affection in Betracht zieht, mit denselben als identisch angesehen werden. Sowie dies aber zugegeben ist, können sie keine eigene Geschwulstart bilden, sondern müssen, wie bereits oben bemerkt, den von Billroth sogenannten malignen Lymphomen, d. h. den Virchow'schen weichen Lymphosarkomen beigezählt werden. Obwohl es ziemlich gleichgültig ist, welche der beiden Bezeichnungen man für dieselben wählt, halte ich doch diejenige von Virchow für die zweckmässigere, indem durch das Wort Lymphosarkom der ganze Charakter der Geschwülste ausgedrückt ist. Um diese Geschwülste jedoch nach jeder Hinsicht zu charakterisiren, müsste man dieselben als „multiple primäre Lymphosarkome" des Knochenmarks (oder eines anderen lymphatischen Organs) bezeichnen. In der Natur des Sarkoms läge es dann aber auch noch, dass dieselben noch weiterhin secundär multipel werden können, was ja auch thatsächlich geschieht.

Bezüglich der ursächlichen Momente der multiplen primären Lymphosarkome des Knochenmarks und wohl auch der Lymphdrüsen und Milz muss ich leider der Ansicht von v. Rustitzky u. A. beipflichten, dass dieselben noch unbekannt sind. Als ich auf der Naturforscherversammlung in Magdeburg obigen Fall von multiplen Myelomen kurz mittheilte, richtete K. Weigert die Frage an mich, ob ich die besagten Geschwülste auf Bacterien untersucht hätte (s. Tageblatt der 57. Naturforscherversammlung. S. 203). Ich musste dies verneinen, denn ich hatte dies nicht gethan, weil ich die fraglichen Geschwülste als in die Kategorie der primär multiplen Geschwülste gehörig betrachtete und diese Art von Geschwülsten nach meinem Dafürhalten immer System- resp. Organerkrankungen sind. Weigert theilt danach mit, dass er in mehreren Fällen von Pseudoleukämie „Bacillen, ähnlich den Tuberkelbacillen", gefunden habe. Auf Grund dieser Mittheilung habe ich die verschiedenen Geschwülste beider oben mitgetheilten Fälle auf solche Bacillen untersucht, sie aber nie-

mals darin vorgefunden. So plausibel auch eine solche Aetiologie dieser Geschwülste in mancher Hinsicht erscheint und so wünschenswerth ein solcher Befund wäre, kann ich auf Grund meiner Untersuchungen eine parasitäre Ursache für die fragliche Affection noch nicht annehmen. Ich muss deshalb die multiplen Lymphosarkome auch fernerhin noch als eine allerdings maligne System-, resp. Organerkrankung ansehen. Für eine solche Auffassung spricht alles, der Verlauf der Affection, Sitz und Bau der Geschwülste, und besonders auch noch der eigenthümliche Befund im Knochenmark des zweiten Falles, in welchem ausser den rein lymphatischen Neubildungen noch solche mit krebsartiger Beschaffenheit vorhanden waren, die aber in innigem Zusammenhang mit jenen zu stehen schienen.

Zum Schlusse wäre noch Einiges über die Beziehung der hier behandelten Geschwülste zu dem auffallendsten Krankheitssymptom, der Anämie, zu bemerken. Dieselbe scheint mir eine Folge der anatomischen Veränderungen im lymphatischen System, und zwar besonders des Knochenmarks zu sein. Ich stelle mir vor, dass infolge der lebhaften Wucherung der lymphatischen Elemente, die sich sogar bis zur Bildung von selbst das compacte Knochengewebe zerstörenden Geschwülsten steigern kann, die blutbildenden Elemente in ihrer Entwicklung beeinträchtigt, ja sogar gehemmt werden können. Dafür spricht die Abwesenheit oder doch nur höchst geringe Anwesenheit von kernhaltigen rothen Blutkörperchen in dem solchermassen afficirten Knochenmark. Die nothwendige Folge einer solchen Bildungshemmung von rothen Blutkörperchen muss nun aber die Verarmung des Blutes an solchen Elementen, d. h. eine progressive Oligocythämie sein, da ja doch beständig rothe Blutkörperchen im Organismus vernichtet werden. Der erwähnte Mangel von kernhaltigen rothen Blutkörperchen im Blute und dem Knochenmark ist die einzige thatsächliche Unterlage für die Richtigkeit dieser Auffassung, fernere, gerade in dieser Richtung zu machende Untersuchungen müssen erst noch zeigen, ob dieselbe sich auch für alle Fälle bewahrheitet.

Ich habe in Vorstehendem die in Frage stehende Affection als „Pseudoleukämie" bezeichnet, obwohl diese Benennung von den verschiedensten Seiten für durchaus unrichtig gehalten wird. Dieser Meinung pflichte ich auch bei und glaube, dass man dieselbe trotz ihrer Kürze ein- und für allemal aufgeben sollte. Nach dem oben Mitgetheilten wäre vom anatomischen Standpunkte aus die Bezeichnung „multiple Lymphosarkomatose" eine viel richtigere, nur müsste damit der Beisatz „ohne Leukämie" verbunden werden, um sie von der gleichartigen Veränderung „mit Leukämie" zu unterscheiden. Vom

klinischen Standpunkte aus aber dürfte die alte Benennung „Anaemia lymphatica" der Kürze wegen zweckmässiger sein, jedoch müsste man sich dann darüber einigen, unter diesem Namen eine Blutarmuth zu verstehen, die ihren Grund in einer vorherigen hyperplastischen Veränderung des Lymphapparates hätte.

Im Anschluss an die vorstehende Mittheilung möchte ich noch kurz auf eine Reihe von in der Literatur verzeichneten Fällen hinweisen, die möglicherweise in den gleichen Rahmen gehören, wie die oben mitgetheilten. Wenn ich sie nicht gleich bei diesen erwähnte so geschah dies nur deshalb, weil die betreffenden Autoren sie unter einem anderen Krankheitsnamen, demjenigen der perniciösen Anämie, rubricirten. Ich habe die Mittheilungen von Litten[1]), P. Grawitz[2]) und L. Waldstein[3]) im Auge. Namentlich sind es die beiden Fälle von Grawitz, welche mir hierher zu gehören scheinen und von diesen noch ganz besonders der erstere, der sowohl nach dem klinischen Verlauf, wie nach dem anatomischen Befund mit den obigen übereinstimmt. Grawitz selbst fasst die in diesem Falle im Knochenmark und nur in diesem vorgefundenen Geschwülste als Sarkome und zwar speciell als Lymphosarkome auf, während er diejenigen seines zweiten Falles schlechtweg als Sarkome bezeichnet (s. l. c. S. 364).

So sehr ich auch davon überzeugt bin, dass diese angeführten Beobachtungen zu den in Obigem behandelten Veränderungen gehören, will ich doch Abstand davon nehmen, sie von diesem Gesichtspunkte aus einzeln zu discutiren. Ich erwähne sie nur, um zu zeigen, dass künftighin solche Fälle, von dem oben entwickelten Standpunkte aus betrachtet, sich leichter erklären lassen werden, als nach dem bisherigen. Ueberhaupt wird, wie mir scheint, in Zukunft mancher Fall von sogenannter progressiver perniciöser Anämie von dieser Krankheitsform abgespalten und der Anaemia lymphatica beigezählt werden dürfen.

---

1) Ueber einen in medulläre Leukämie übergehenden Fall von primärer Anämie nebst Bemerkungen über die letztere Krankheit. Berliner klin. Wochenschrift. 1877. Nr. 19 und 20.

2) Maligne Osteomyelitis und sarkomatöse Erkrankungen des Knochensystems als Befund bei Fällen von perniciöser Anämie. Virch. Arch. 1879. Bd. 76. S. 353.

3) Ein Fall von progressiver Anämie und darauffolgender Leukocythämie mit Knochenmarkerkrankung und einem sogenannten Chlorom (Chlorolymphom). Ebenda. 1883. Bd. 91. S. 12.

2.

Ueber einen Fall von primärem Sarkom der Samenblase, zugleich als Beitrag über eine eigenthümliche Art von Geschwulstmetastasen.

Primäre Geschwülste der Samenblasen sind bis jetzt meines Wissens noch nicht beobachtet worden, da selbst die nicht selten hier vorkommenden Tuberkel das Product einer absteigenden Nieren-, resp. Blasentuberculose oder einer aufsteigenden Hodentuberculose sind. Als andere in diesem Organ zuweilen, wenn auch selten vorkommende secundäre Geschwülste sind die von der Blase, Prostata oder dem Rectum her in sie eindringenden Carcinome zu erwähnen (Rokitansky, Förster u. A.) Aus diesem Grunde halte ich es auch für geboten, über einen Fall von Sarkom dieses Organs zu berichten, bei dem es zwar schwierig ist, mit Bestimmtheit nachzuweisen, dass die hier vorhandene Affection die primäre war, der aber auch schon der anderweitigen Veränderungen wegen erwähnenswerth ist.

Herr A., 76 Jahre alt, ehemaliger Schreiber, wurde am 6. Februar 1884 vom Greisenasyl nach der medicinischen Klinik gebracht, weil er über Schmerzen in den unteren Extremitäten klagte und Fieber hatte. Diese Symptome waren jedoch nicht sehr ausgesprochen und verschwanden bald wieder, denn bereits am 12. Februar war die Temperatur wieder ganz normal geworden und blieb es auch bis zum Tode des Kranken. Ein anderes gleichzeitig bestehendes Symptom dagegen, tropfenweises Abgehen des Harns, blieb bis zuletzt bestehen. Der Puls war stets unregelmässig und 2 Tage vor dem Tode glaubte der untersuchende Assistent, Herr Jeandin, ein undeutliches Reiben in der Herzgegend zu hören; späterhin war dasselbe jedoch nicht mehr wahrnehmbar. Der Harn war immer normal. Aus der Anamnese ist ferner noch beizufügen, dass Patient immer sehr regelmässig gelebt hatte und nie syphilitisch war.

Diese Notizen habe ich der mir von meinem Collegen Hrn. Prof. Revilliod freundlichst zur Verfügung gestellten Krankengeschichte entnommen.

Patient starb am 22. Februar Morgens 3 Uhr, die Autopsie wurde am 24. Morgens 9½ Uhr gemacht.

Sectionsbefund. Kleiner Mann mit starker Todtenstarre. Extremitäten, und zwar besonders die Arme, stark abgemagert, kein Oedem. An Brust und Bauch ist das Unterhautfettgewebe stark entwickelt. Die Brustmusculatur ist dünn, braun.

Das grosse Netz bedeckt die Eingeweide vollständig, sein Fettgewebe ist überaus stark entwickelt. Neben der Symphyse, etwas nach links von der Mittellinie findet sich an seiner Oberfläche eine kleine hyperämische, mit Eiter bedeckte Stelle. Beim Versuch, das Netz aufzuheben, zeigt sich, dass dasselbe an mehreren Stellen mit dem Beckenrand verwachsen ist. Durch Schnitt davon losgetrennt, ergibt sich, dass unter ihm gelblicher, mit Kothmassen vermischter Eiter vorhanden ist. Dieser Eiter findet sich namentlich in grösserer Menge zunächst einer mit der Blase verklebten

Dünndarmschlinge, der übrigens auch ein Theil des abgeschnittenen Netzes anhaftet. Der Dickdarm hat eine normale Lagerung. Die stark gefüllte Gallenblase überragt beträchtlich den unteren Leberrand, der gerade bis zum Rippenrand reicht. Das Zwerchfell steht rechts dem unteren Rand der vierten, links der fünften Rippe gleich. An demselben sind, und zwar besonders links, starke Respirationsfurchen vorhanden.

An den zum Theil verkalkten Rippenknorpeln finden sich zahlreiche Ekchondrosen. Die Innenfläche des Brustbeins bietet nichts Besonderes dar. Beide Lungen sind stellenweise mit dem Pericardialsack verwachsen. Dieser ist sehr gross, fluctuirend. In der linken Pleurahöhle findet sich etwas klare, gelbliche Flüssigkeit. In der rechten findet sich deren mehr, dieselbe ist von bräunlicher Farbe, trübe und mit fibrinösen Flocken untermischt. Die rechte Mediastinalpleura ist hyperämisch und die Lunge mit ihr verklebt.

Im Pericardialsack ist ziemlich viel röthliche Flüssigkeit vorhanden. Die Oberfläche des Pericards ist durchweg hyperämisch und mit zottigen Fibrinmassen bedeckt. Das Herz ist gross; die Spitze wird vom linken Ventrikel gebildet. An diesem, und zwar in der vorderen Herzwand, findet sich eine fast viereckige, weissliche Hervorragung, deren grösserer querer Durchmesser 30 und der kleinere senkrecht daraufstehende 23 Mm. misst. Unter dem zottigen Fibrinbelag der Herzoberfläche finden sich anderwärts noch mehrere solcher circumscripter Verdickungen der Herzwandung, namentlich eine sehr grosse an der Spitze des rechten Ventrikels. In sämmtlichen vier Herzhöhlen, besonders rechts ist ziemlich viel flüssiges und geronnenes dunkles Blut vorhanden. Der rechte Vorhof ist von normaler Weite, das Foramen ovale ist noch an seinem vorderen Rande so weit offen, dass man leicht einen Bleistift hindurchführen könnte; der die Oeffnung nach vorn begrenzende Rand ist abgerundet und sein Endocard verdickt, die rückwärts gelegene Membran selbst ist etwas nach links ausgebuchtet. Etwas nach vorn vom Foramen ovale findet sich im Septum ein vom unveränderten Endocard bedeckter fast erbsengrosser, weisslicher Knoten. Ein anderer von ungefähr der Grösse eines Francstückes, aber viel dickerer Geschwulstknoten findet sich in der vorderen Wand des Vorhofs gerade vor der Einmündungsstelle der V. cava inf. Andere Veränderungen sind weder hier, noch am Herzohr nachweisbar. Der rechte Ventrikel ist etwas weiter als normal. Die Pulmonalklappen sind unverändert. Am medianen Tricuspidalsegel findet sich eine beträchtliche Verdickung zunächst seinem freien Rande. Das Endocard ist bis auf eine gleich zu erwähnende Stelle normal. In der Herzwandung finden sich, besonders zunächst der Basis und nach hinten zu, theils in der Musculatur, theils im subepicardialen Fettgewebe gelegen noch mehrere ziemlich grosse Geschwulstknoten. Besonders auffallend wegen seiner Grösse ist der schon erwähnte, an der Ventrikelspitze in der Vorderwand gelegene Knoten, der an der Spitze beginnend 40 Mm. nach oben zu reicht und 20 Mm. dick ist. Nach aussen ist er vom Pericard, nach innen vom Endocard bedeckt. Beide sind so fest mit ihm verwachsen, dass man eine Grenze zwischen ihnen und dem Tumor nicht mehr wahrnehmen kann. Jenes ist mit zottigen Fibrinmassen bedeckt und auf diesem finden sich dünne, thrombotische Abscheidungen; ebensolche sind nach dem Septum zu in Form von warzigen Hervorragungen zwischen

den Trabekeln vorhanden. An einer Stelle findet sich an der Peripherie des Tumors gerade neben dem vorderen Papillarmuskel ein erbsengrosser Knoten, der an seiner Basis mit dem eben erwähnten grossen zusammenhängt. Letzterer hat eine ziemlich derbe Beschaffenheit und auf dem Schnitt ein weissliches Aussehen. Ausserdem gewahrt man hier mehrere bräunliche Faserzüge, dem Anscheine nach aus Muskelsubstanz bestehend. Ihre Anwesenheit gewährt der Schnittfläche einige Aehnlichkeit mit einem anämischen Fibromyom. — Linke Vorkammer und Herzohr normal. Ventrikel von normaler Grösse. An den Aortenklappen nur leichte Verdickung der Schliessungsränder, am vorderen Mitralsegel sind einige gelbliche Flecken vorhanden und das Endocard ist besonders auf dem Septum leicht verdickt. In der Herzwandung findet sich, und zwar auch hier hauptsächlich an der Ventrikelbasis und nach hinten zu eine ziemlich verbreitete Geschwulstinfiltration; ausserdem ist auch hier an der Herzspitze der bereits früher erwähnte Geschwulstknoten vorhanden. An beiden Orten ist jedoch nur die äussere Schicht der Wand afficirt, nach innen zu ist die Musculatur scheinbar unverändert. Letztere ist im Allgemeinen gut entwickelt, aber von etwas blassbräunlicher Färbung; an den Papillarmuskeln besteht sehnige Entartung.

Linke Lunge voluminös, emphysematös, blass, nach hinten und unten zu etwas hyperämisch, luftleer; ziemlich starker Bronchialkatarrh. Rechte Lunge oben und hinten ziemlich fest mit der Brustwand verwachsen, sonst Pleura hyperämisch und mit dünnen Fibrinmassen bedeckt. Lungengewebe und Bronchien verhalten sich im Allgemeinen wie links, nur finden sich hier noch im Unterlappen zahlreiche, frische bronchopneumonische Herde. In den Gefässen beider Lungen keine Thromben.

Milzarterie geschlängelt, erweitert. Milz vergrössert, Pulpa dunkel, weich, etwas zerfliesslich, Follikel sehr deutlich. — Beide Nebennieren normal.

Im linken Nierenhilus findet sich eine übernussgrosse, etwas abgeplattete, von Fettgewebe umgebene Geschwulst von fester Beschaffenheit, nach innen von der Arterie und Vene gelegen, dieselben aber doch grossentheils umgebend. Ven. spermat. int. und Ureter, und ebenso die zunächst gelegenen Lymphdrüsen längs der Wirbelsäule unverändert. Niere von normaler Grösse, Kapsel löst sich leicht ab, Nierenoberfläche blass, schwach granulirt. Auf dem Schnitt keine besonderen Veränderungen, Nierenbecken normal, nicht erweitert. Die Nierensubstanz im Ganzen etwas verringert, das Hilusfettgewebe vermehrt. Die beiden unteren Nierenvenenäste enthalten weisse Thromben, die sich bis zur Vereinigungsstelle aller Aeste fortsetzen und der Wandung fest anhaften. Letztere ist, soweit ihr die vorhin erwähnte Geschwulst anliegt, etwas verdickt. Die Arterien sind innerhalb der Geschwulst verengt, ihre Innenfläche ist runzelig, ihre Wandung scheinbar verdickt, aber Thromben finden sich nicht in ihnen vor. Die im Hilus vorhandene Geschwulst verhält sich auf der Schnittfläche ganz wie die Geschwülste des Herzens. — Die rechte Niere zeigt im Allgemeinen die gleiche Beschaffenheit wie die linke, nur findet sich an ihrer Oberfläche eine kleine Harncyste. Die Nierengefässe, der Ureter und die Ven. spermat. int. sind unverändert.

Im Duodenum galliger Inhalt. In ihm wie auch im Magen und übrigen Darm einige Spulwürmer. Magen klein, seine Schleimhaut blass, normal.

Ductus choled. durchgängig. In der Gallenblase viel Galle, sonst nichts Besonderes. Leber etwas kleiner als normal, im Zustande brauner Atrophie.

Beim Versuch, die Dünndarmschlingen aus dem Becken herauszuheben, zeigt sich, dass dieselben mehrfach miteinander verwachsen sind. Bei Druck auf dieselben quellen an einer Stelle gelbliche, flüssige Fäcalmassen hervor. Am S romanum und Rectum finden sich viele erbsengrosse, kothhaltende Divertikel. Die im Becken gelegenen Eingeweide werden zusammen mit dem Peritoneum herausgenommen. Die retroperitonealen Lymphdrüsen sind unverändert, ebenso der obere Theil des Dünndarms und der ganze Dickdarm. Die Peyer'schen Platten sind im unteren Theil des Dünndarms grau gefärbt. Hier findet sich auch beiläufig 150 Mm. oberhalb der Ileocöcalklappe, da wo die stärksten Verklebungen mit dem Mesenterium vorhanden sind, eine Perforationsöffnung der Darmwand und zwar dicht neben dem Mesenterialansatz. Beim Eröffnen dieses Darmstückes zeigt sich, dass auf Seiten des mit dem Darm verwachsenen Mesenteriums eine 50 Mm. lange und ungefähr 70 Mm. breite Ulcerationsfläche vorhanden ist; nur auf der dem Mesenterialansatz entgegengesetzten Seite ist der Darm in einer Breite von 40 Mm. nicht ulcerirt. Der Geschwürsgrund ist uneben, zottig, von bräunlich-schwarzer Färbung und besteht aus Mesenterial- und Tumorgewebe. Nach aussen zu von dieser Stelle im Mesenterialgewebe selbst finden sich mehrere von unverändertem Peritoneum bedeckte Geschwülste, die ganz wie vergrösserte Lymphdrüsen aussehen, sich aber auf der Schnittfläche ganz wie die oben beschriebenen Herzgeschwülste verhalten. Die Schleimhaut des Darmes erscheint da, wo sie in die Geschwürsfläche übergeht, unverändert und setzt sich scharf von ihr ab. Weiterhin im Mesenterium keinerlei Veränderungen.

Auf der Aussenfläche der Blase ein ziemlich starker Fibrinbelag, dieselbe enthält nur wenig Harn, ihre Wandung ist unverändert. Das Orificium int. urethrae ist normal, ebenso die ganze Urethra, jedoch hat diese in der Pars prostatica einen etwas eigenthümlichen Verlauf, indem sie fast nach ihrem Ursprung in ungefähr einem rechten Winkel nach hinten umbiegt, um dann gleich wieder einen ebensolchen Winkel nach vorn und unten zu beschreiben und dann normal weiter zu verlaufen. Ihre Weite und Wandung ist überall, auch an der Knickungsstelle ganz normal. Die durch einen vorderen Medianschnitt in zwei gleiche Hälften getheilte Prostata bietet auf der Schnittfläche nichts Besonderes dar. Die sie umgebenden Venennetze sind stark erweitert und enthalten Phlebolithen und gemischte Thromben. Beim Freilegen der Samenblasen ergiebt sich, dass beide und ganz besonders die rechte beträchtlich vergrössert sind. Das sie umgebende fettreiche Bindegewebe bietet nichts Besonderes dar. Beide Hoden sind atrophisch, blass, sonst unverändert. Auch die Samenkanäle sind bis zu ihrem Uebergang in die Samenblasen unverändert. Die linke Samenblase zeigt bis zu ihrem untersten Abschnitt keine Veränderung, hier aber ist sie verdickt, von weisslicher Farbe und haftet einer sie mit der rechten Samenblase verbindenden Geschwulst fest an. Diese Geschwulst verhält sich auf ihrer Oberfläche und dem Durchschnitt wie die bereits früher beschriebenen, sie hat die Grösse einer grossen Kirsche und setzt sich in die bedeutend vergrösserte rechte Samenblase fort. Diese selbst ist sehr derb und in eine weissliche Masse umgewandelt, die keine Windungen und Divertikel

mehr erkennen lässt. Auf dem Schnitt hat sie eine weisse Farbe, ein fast sehniges Aussehen, sie ist von derber Beschaffenheit und im Allgemeinen transparent. Man kann in ihr verschiedene, ziemlich weite rundliche Oeffnungen und längliche Spalten erkennen, die sich durch ihre gelbbräunlichen Wandungen von dem sie umgebenden weisslichen Gewebe scharf abheben. Das an die Samenblase angrenzende Prostatagewebe hat ein nicht ganz normales Aussehen, indem dasselbe nach vorn und hinten zu eine röthliche, in der Mitte aber eine weissliche Farbe hat.

Mikroskopischer Befund der verschiedenen Geschwülste. — Die Geschwülste des Herzens bestehen aus wenig reticulärem Bindegewebe und zahlreichen, in seinen Maschen vorhandenen kleinen Rundzellen, nur an wenigen Stellen finden sich kleine Spindelzellen. An der Peripherie, wo nur Rundzellen vorhanden sind, liegen dieselben zwischen den auseinandergedrängten, atrophischen Muskelfasern. In diesen findet sich zunächst den Muskelkernen viel körniges, braunes Pigment. Auf Seiten des Pericards liegen die Geschwulstzellen zwischen den Fettzellen. Im Innern der Geschwülste finden sich auch noch stellenweise feinste Fetttröpfchen und zahlreiche kleine Häufchen von körnigem Pigment. An einigen Stellen kann man deutlich erkennen, dass letzteres von den atrophischen Muskelfasern herrührt. Die Herzmusculatur ist im Allgemeinen im Zustande der braunen Atrophie, fettige Entartung ist an derselben nirgends vorhanden.

Die Geschwulst im Nierenhilus hat mit Ausnahme des Muskelpigments ganz den gleichen Bau wie die Geschwülste des Herzens, nur finden sich hier noch ziemlich viele Bündel von fibrillärem Bindegewebe. An ihrer Peripherie ist das Vorhandensein, gleichsam das Eindringen der kleinen Rundzellen zwischen den Fettzellen besonders deutlich. Die Thromben der Nierenvenen bestehen aus homogenen Fibrinbalken, nur in einem Präparat fanden sich reichliche kleine Rundzellen, von denen es sich aber nicht entscheiden lässt, ob dieselben Geschwulstzellen oder weisse Blutkörperchen sind, da die angrenzende Gefässwand unverändert ist.

Ganz ebenso wie die letztere Geschwulst verhalten sich die im Mesenterium vorhandenen. Auch in ihnen sind die fibrillären Bindegewebsbündel ziemlich wohl erhalten und die Fettzellen an der Peripherie auseinandergedrängt. Ausser den Rundzellen finden sich hier auch noch ziemlich viele Spindelzellen.

Die erkrankten Partien der Prostata sind von zahlreichen kleinen Rundzellen durchsetzt, und zwar finden sich dieselben nach hinten zu in viel grösserer Menge als nach vorn zu. Die Drüsenläppchen sind auch in den so veränderten Partien sehr gut erhalten und finden sich stellenweise in ihnen Amyloidkörper.

Die Oeffnungen und Spalten, welche sich in der an Stelle der rechten Samenblase vorhandenen Geschwulst vorfinden, sind, wie die mikroskopische Untersuchung lehrt, die noch ziemlich wohlerhaltenen Kanäle der Samenblase. Die Epithelien der Schleimhaut sind zum Theil reihenweise abgehoben, im Ganzen aber noch wohl erhalten. Die Schleimhaut selbst ist bis zur elastischen Schicht der Wandung verhältnissmässig wenig verändert und ebenso verhalten sich die in ihr vorhandenen Drüsen. Die Epithelien dieser sind noch besser erhalten, als die der Schleimhautoberfläche, auch sind sie stärker pigmentirt als diese. Um die Drüsen, wie auch sonst an manchen Stellen der Schleimhaut, finden sich kleine Rundzellen in geringer Anzahl.

Die eigentliche Geschwulstmasse beginnt erst ausserhalb der erwähnten elastischen Grenzschicht. Zunächst dieser findet sich eine schmale Zone von kleinen Rundzellen, dann folgen nach aussen zu, die Hauptmasse der Geschwulst bildend, verschiedene lange Spindelzellen mit wenig homogener Grundsubstanz und weiterhin an der Peripherie wiederum Rundzellen. Innerhalb der aus Spindelzellen gebildeten Partie finden sich stellenweise grössere Haufen von Rundzellen ohne zwischenliegende Intercellularsubstanz. Da, wo letztere etwas stärker entwickelt ist, finden sich auch ziemlich viele kleinste Fetttröpfchen und hie und da einige wenige braune Pigmentkörnchen. Die Wandungen der grösseren im Tumorgewebe vorhandenen Gefässe, Arterien und Venen enthalten keine Geschwulstzellen. Die Arterienwandungen sind sehr dick, haben ein hyalines Aussehen und enthalten ebenfalls, aber spärliche Fetttröpfchen. Zerstreut im Tumorgewebe, hauptsächlich aber zunächst den Samenkanälen finden sich Bündel von wohlerhaltenen glatten Muskelfasern; nur an ganz wenigen Stellen sind dieselben fettig entartet. An den in der Geschwulst zahlreich vorhandenen Nervenfasern finden sich keinerlei Veränderungen, dagegen sind in den mehr nach aussen zu gelegenen Nervenganglien zwischen den Nervenzellen kleine runde Zellen vorhanden, die ganz ebenso aussehen, wie die der Geschwulst angehörigen Rundzellen. Die Nervenzellen selbst sind zum grössten Theil ziemlich stark braun pigmentirt, ihr Protoplasma ist feinkörnig und ihr Kern wohlerhalten. Ganz an der Peripherie der Geschwulst finden sich innerhalb der sie umgebenden Bindegewebsbündeln und namentlich zwischen den hier vorhandenen Fettzellen in nach aussen zu abnehmender Menge rundliche Geschwulstzellen.

Die in den diese Geschwulst umgebenden Venen vorhandenen Thromben bestehen hauptsächlich aus feinkörnigem Fibrin. Innerhalb diesem finden sich jedoch auch Zellkerne und stellenweise auch deutliche Zellen. Zunächst der Geschwulst sind sie zahlreicher als in grösserer Entfernung davon. Stellenweise machen sie den alleinigen Bestandtheil der Thromben aus und an solchen Stellen finden sich auch deutliche Spindelzellen zwischen den Rundzellen. In einem Gefäss, Vene, bilden die Spindelzellen die Mehrzahl; hier ist auch Intercellularsubstanz zwischen ihnen vorhanden. Ausserdem findet sich hier eine ziemliche Anzahl von mehrkernigen Riesenzellen, die sonst nirgends aufgefunden wurden.

Ich habe in Vorstehendem eine so eingehende Beschreibung des anatomischen Befundes dieses Falles gegeben, weil es für denselben nicht leicht ist, ohne Weiteres den Sitz der primären Geschwulst mit voller Sicherheit anzugeben. Es ist zwar kaum nöthig, besonders hervorzuheben, dass die Herzgeschwülste als secundäre Producte aufgefasst werden müssen, dieses ist hauptsächlich schon durch ihre Multiplicität bewiesen und dann auch durch den Umstand, dass Sarkome nicht so überaus selten Metastasen im Herzen bedingen. Ebenso halte ich die Mesenterial-, resp. Darmgeschwülste für secundär, da sie im gegentheiligen Falle doch kaum hätten Metastasen verursachen können, ohne dass die für die Entwicklung secundärer Geschwülste so besonders günstige Leber davon betroffen worden wäre. Da aber

solche Geschwülste in diesem Organ nicht vorhanden waren, so ist es geradezu unmöglich, dass die in Frage stehenden Geschwülste die primären waren. Ich vermuthe, dass hier zuerst eine secundäre Darmgeschwulst vorhanden war, welche sich aufs Mesenterium fortsetzte und selbst durch Ulceration eliminirt wurde.

Nicht ebenso leicht lässt es sich entscheiden, ob die im Nierenhilus gelegene oder aber die an Stelle der rechten Samenblase vorhandene Geschwulst die primäre war. Ich halte diejenige der Samenblase für die primäre und zwar aus folgenden Gründen. Durch Metastase verursachte secundäre Geschwülste sind, soviel mir bekannt, bis jetzt in diesem Organ noch nicht beobachtet worden, und wenn dies auch noch nicht für eine primäre der Fall war, so ist letztere Möglichkeit in unserem Falle doch die wahrscheinlichere, da die ganze rechte Samenblase gleichmässig afficirt ist, während die linke nur in ihrem unteren Abschnitt und die Prostata ebenfalls nur theilweise in der zunächst gelegenen Partie ergriffen ist. Dann hat es ganz den Anschein, als ob das adventitielle und intermusculäre Bindegewebe die Matrix für die Geschwulstelemente abgegeben habe und dass diese von hier aus mehr nach aussen, weniger nach innen zu wucherten. Endlich sprechen die sarkomatösen Thromben, welche in den die Geschwulst umgebenden Venen vorhanden waren, mit aller Bestimmtheit dafür, dass die Keime für die übrigen Geschwülste von hier ausgingen. Wohl fanden sich auch in den Nierenvenen, soweit sie von der Geschwulst begrenzt waren, Thromben, aber dieselben waren ganz unverändert und enthielten keine oder nur wenige Rundzellen, deren sarkomatöser Charakter um so zweifelhafter ist, als die Venenwand zwar etwas verdickt, aber nicht sarkomatös entartet war.

Es scheint mir demnach kaum zweifelhaft, dass die primäre Geschwulst von der Wandung der rechten Samenblase ausging, sich auf die nächste Umgebung fortsetzend Venenthrombose, und zwar sarkomatöser Natur verursachte und so durch Metastase die übrigen Geschwülste bedingte.

Es erscheint auf den ersten Blick etwas befremdlich, dass in vorliegendem Falle im Bereich der Aortenverzweigungen sicherlich durch Embolie bedingte secundäre Geschwülste vorhanden sind, welche ihre Entstehung gleichartigen Venenthromben verdanken, und dass hierbei die Lunge von solchen Geschwülsten frei ist. Diese, ich möchte sagen, paradoxe Embolie findet ihre Erklärung durch die im Herzen und in den Lungen vorhandenen pathologischen Veränderungen. Letztere waren nämlich, wie oben mitgetheilt, hochgradig emphysemtös. Dadurch wurde eine bedeutende Blutstauung und Druck-

erhöhung im rechten Herzen bewirkt. Dieses ist bewiesen durch die Insufficienz des Tricuspidalis, welche ihren anatomischen Ausdruck in der Verdickung des freien Randes des mittleren Tricuspidalsegels findet und dann noch durch die Ausbuchtung der Membran des Foramen ovale nach links und besonders durch die Verdickung seines freien Randes, welche nur infolge der Reibung des von rechts nach links überströmenden Blutes zu Stande gekommen sein kann. Dank dieser Stauung und Drucksteigerung wurden die mit dem Venenblut von der Peripherie herkommenden Geschwulstkeime, statt in den rechten Ventrikel und die Lungen, durch die noch vorhandene, nach vorn zu gelegene, ziemlich grosse Oeffnung des Foramen ovale in den linken Vorhof getrieben und gelangten so mit Umgehung der Lungen an ihren späteren Sitz.

Auf die Möglichkeit eines solchen Ueberwanderns eines Embolus bei offen gebliebenem Foramen ovale haben zuerst Cohnheim[1]) und dann Litten[2]) und Virchow aufmerksam gemacht, und ich habe die Gelegenheit gehabt, das wirkliche Vorkommen dieses Vorganges an einem geradezu klassischen Beispiel ad oculos zu demonstriren.[3]) In einer vor Kurzem erschienenen Dissertation hat dann einer meiner Schüler nachgewiesen, unter welchen Bedingungen ein solches Ueberwandern eines Embolus aus dem rechten in den linken Vorhof stattfindet, und dass dies ein gar nicht so seltenes Vorkommniss ist.[4]) Ich selbst habe, durch vorstehenden Fall darauf aufmerksam gemacht, noch unlängst wieder Gelegenheit gehabt, einen Fall von secundären Carcinomknoten zu beobachten, die auf die gleiche Weise und unter gleichen Bedingungen wie vorstehende secundäre Sarkome zu Stande gekommen waren.

Fälle, wie diese beiden, konnten bis jetzt nur in der Weise erklärt werden, dass man annahm, gelöste, infectiöse, von der Primärgeschwulst gelieferte und in die Circulation übergegangene Substanzen hätten sie verursacht und nicht, wie dies gewöhnlich der Fall ist, losgelöste, geformte Geschwulstelemente, Zellen, da ja sonst diese, wenigstens zum Theil, in der Lunge hätten zurückgehalten werden müssen. Wie nun aber dieses Organ umgangen werden kann, zeigen diese beiden Beobachtungen und damit wird die erwähnte, auf humoralem Boden stehende Hypothese geradezu überflüssig und die Lehre von der Ge-

1) Vorlesungen über allgem. Pathologie. 1. Aufl. Bd. I. S. 144. 1877.

2) Virchow's Archiv. Bd. 80. S. 281. 1880.

3) Revue médicale de la Suisse romande. Vol. I. p. 227. 1881.

4) A. Rostan, Contribution à l'étude de l'embolie croisée consécutive à la persistance du trou de Botal. Thèse. Genève 1884.

schwulstmetastase auf ihre einfachste Form gebracht. Dadurch ist aber auch der vorliegende Fall für diese Lehre von fundamentaler Bedeutung.

3.

Ueber einen Fall von Fibrom und Osteofibrom der Zunge mit hyaliner und amyloider Entartung.

Am 26. Februar 1884 wurde mir von einem meiner Zuhörer, Herrn Stud. med. Louis Droz, eine menschliche Zunge mit der Bitte überbracht, ihm zu sagen, welcher Natur wohl zwei in deren rechtem hinteren Rand vorhandene Geschwülste seien. Die Zunge stammte von einem Ertrunkenen unbekannter Herkunft, der beiläufig 35—40 Jahre alt sein mochte. Herr Droz hatte den Kopf zu präpariren gehabt, und da ich damals gerade in meiner Vorlesung, welche er hörte, das Kapitel der Geschwülste behandelt hatte, war er auf die Zungengeschwülste aufmerksam geworden und überbrachte sie mir nach Beendigung seines Präparates, um ihre Natur kennen zu lernen. Nachdem ich mich vergewissert hatte, dass beide Geschwülste unter der beweglichen Schleimhaut in der Musculatur der Zunge sassen, theilte ich sie durch einen der Längsaxe dieses Organs parallelen Schnitt in zwei gleiche Hälften. Ausser der centralen Verknöcherung der einen fiel mir noch besonders das homogene, speckartige Aussehen beider auf und ich vermuthete sofort, zum Theil in Erinnerung des Ziegler'schen Falles,[1]) dass dieselben möglicherweise sogenannte Amyloidtumoren der Zunge sein möchten. Aus diesem Grunde erkundigte ich mich auch sofort nach den übrigen Leichentheilen, erfuhr aber zu meinem grössten Bedauern, dass dieselben mit Ausnahme des Kopfes bereits seit mehreren Tagen beerdigt waren. Mein College Prof. Laskowski und dessen Assistenten, welche dieselben zu wiederholten Malen gesehen und untersucht hatten, versicherten mir, dass keine besondere makroskopische Veränderungen an denselben wahrzunehmen gewesen seien, wie auch am noch vorhandenen Kopfe keinerlei sonstige Veränderungen nachzuweisen waren. Nichtsdestoweniger war es mir sehr leid, dieselben nicht nochmals eingehend untersuchen zu können, und zwar hauptsächlich aus dem Grunde, weil selbstverständlicherweise über die Antecedenzien des betreffenden Individuums nichts zu erfahren war.

Die Zunge roch etwas nach Carbol, war braun, geschrumpft, aber weich und wohl erhalten, da die betreffende Leiche, wie überhaupt alle hier zu Präparirübungen benutzten Cadaver, mittelst des Laskowski'schen Verfahrens[2]), conservirt worden war. Ich legte dieselbe kurze Zeit in fliessendes Wasser, um das Carbolglycerin etwas auszuziehen und sie bis zu ungefähr normaler Grösse aufquellen zu lassen. Danach hatte die Zunge eine Länge von 90 Mm., gerade vor den vorderen wallförmigen Papillen eine Breite von 50 Mm. und ebenda eine Dicke von etwa 15 Mm. Die Zungen-

---

1) Virchow's Archiv. Bd. 65. S. 275. 1875.

2) Congrès period. internat. des scienc. méd. 5. Session. Genève 1877. Compt. rend. et mémoires. p. 697. Genève 1878.

schleimhaut und ebenso die noch erhaltene Rachenschleimhaut hatten durchweg ein ganz normales Aussehen, Geschwüre oder Narben waren an denselben nirgends wahrzunehmen. Rechts hinten, parallel gestellt mit dem rechten Schenkel des Winkels der wallförmigen Papillen und ungefähr 5 Mm. nach aussen davon, fand sich am Zungenrand eine wulstige Verdickung von 30 Mm. Länge, die durch eine seichte Querrinne in einen vorderen kleineren und einen hinteren grösseren Abschnitt getheilt war. Beim Betasten derselben empfing man den Eindruck, als ob unter der Schleimhaut in der Zungenmusculatur zwei kugelige, derbe Geschwülste vorhanden seien. Die sie bedeckende Schleimhaut war, wie bereits erwähnt, nach allen Seiten hin verschieblich. Ein ungefähr der Mitte des Zungenrandes entsprechend geführter Längsschnitt theilte sie in je zwei gleiche Hälften. Schon bei der Führung desselben liess sich erkennen, dass die grössere, hintere Geschwulst in ihrem Centrum verkalkt oder verknöchert sein müsse, da das Messer hier auf einen starken, aber überwindbaren Widerstand stiess. Die vordere mehr kugelige Geschwulst hatte einen Durchmesser von ungefähr 13 Mm., die hintere mehr länglich geformte mass dagegen in der Länge 19 Mm., in der Breite 12 Mm. und in der Dicke 15 Mm. Beide waren etwa 3 Mm. von einander entfernt und zwischen ihnen fand sich ein blassröthliches Gewebe. Die Geschwülste ragten beide etwas über die Schnittfläche hervor und grenzten sich dadurch ziemlich scharf von der umgebenden Zungensubstanz ab, nichtsdestoweniger konnte man schon mit blossem Auge erkennen, dass deren Binde- und Muskelgewebe ohne Weiteres in dieselben überging. Die vordere, kleinere Geschwulst bestand zum grösseren Theil aus einem durchscheinenden, wachsartigen Gewebe, zum kleineren aus weisslichem, sklerösem Bindegewebe, das in Form von schmalen, parallel zu einander verlaufenden Streifen und als grösserer centraler, etwas mehr der Zungenoberfläche zu gelegener Kern vorhanden war. Die hintere Geschwulst bot an ihrer Peripherie eine der vorderen ganz ähnliche Beschaffenheit dar, im Centrum dagegen und zwar ebenfalls mehr der Oberfläche zu, ja bis dicht unter die unveränderte Schleimhaut gehend, fand sich statt des erwähnten Bindegewebes ein ganz wie spongiöse Knochensubstanz aussehender, gelblicher, harter Kern von fast rundlicher Form und 8 Mm. im Durchmesser haltend.

Von beiden Geschwülsten und zugleich, so gut als dies möglich war, von ihrer nächsten Umgebung wurden sofort mikroskopische Schnitte angefertigt. Dieselben wurden als solche oder nach ihrer Zerzupfung ohne Weiteres untersucht, oder nachdem sie mit Jod oder Jodmethylviolett oder auch mit Pikrocarmin gefärbt worden waren. Später, nachdem die Zunge in starkem Alkohol gehärtet war, wurde eine Hälfte der grösseren Geschwulst abgetrennt, in 5 proc. Salpetersäurelösung entkalkt, mit absolutem Alkohol und Aether behandelt, in Celloidin eingebettet und Schnitte davon angefertigt. Da der Befund beide Male der gleiche war, gebe ich ihn nachstehend in toto.

Mikroskopischer Befund. Die beiden Geschwülste bestehen aus nicht entartetem und aus hyalin und amyloid entartetem Gewebe. Ersteres besteht hauptsächlich aus neugebildetem Geschwulstgewebe, letzteres aus solchem und aus präformirten Geweben der Zunge, Drüsen und Muskelfasern.

Beim Zerzupfen von frischen oder gehärteten Schnitten ergab sich, dass

dieselben aus unveränderten Bindegewebsfasern, Rund- und Spindelzellen, Muskelfasern, hyalinen Fasern, Amyloidschollen und aus amyloid entarteten Sarkolemmschläuchen bestanden. Schnittpräparate liessen erkennen, dass die Geschwülste hauptsächlich aus Bindegewebe, resp. Knochen- und Knorpelgewebe zusammengesetzt waren; ausserdem fanden sich in ersterem ziemlich viele normale und amyloid entartete Drüsenläppchen und namentlich zunächst der Peripherie atrophische Muskelfasern mit amyloid entartetem Sarkolemm.

Das Bindegewebe ist fast durchweg hyalin, hier und da auch deutlich amyloid entartet. Stellenweise und zwar zunächst der Peripherie finden sich zwischen den Bindegewebsbalken ziemlich viele kleine Rund- und Spindelzellen. Dieselben haben zum grössten Theil ein glänzendes Aussehen, und es gelingt nicht, in allen einen deutlichen Kern nachzuweisen. Nach dem Geschwulstcentrum zu finden sich an ihrer Stelle verschiedentlich geformte, grosse, glänzende Schollen, die ganz wie Amyloidschollen aussehen, aber nicht alle Amyloidreaction geben, dagegen färben sie sich mit Pikrocarmin alle sehr intensiv roth. An der Peripherie, stellenweise ziemlich weit nach innen gehend, finden sich quergestreifte Muskelfasern, die theils einfach atrophisch, theils fettig entartet sind. Das sie umgebende Sarkolemm ist beträchtlich verdickt, vollkommen homogen, hier und da schollig zerklüftet und sehr deutliche Amyloidreaction gebend. Da, wo die Muskelfasern fast oder ganz atrophirt sind, sind die Sarkolemmschläuche mit zahlreichen Muskelkernen erfüllt. Ausserdem finden sich in diesem Bindegewebe gruppenweise gelagerte Drüsenläppchen. Dieselben sind entweder ganz normal, Membrana propria von normaler Dicke und die Epithelien wohlerhalten, oder aber es besteht eine beträchtliche Verdickung der Membrana propria, ebenfalls wie das Sarkolemm hier und da schollige Zerklüftung zeigend. In diesem Falle giebt dieselbe sehr starke Amyloidreaction, während dies an den nur theilweise entarteten Drüsenläppchen nicht so sehr oder auch gar nicht der Fall ist. Die Epithelien sind, je nachdem die Membrana propria mehr oder wenig hochgradig, ganz oder nur theilweise solchermassen verändert ist, nicht mehr als solche erkennbar und an ihrer Stelle findet sich ein feinkörniges Material, oder sie sind noch zu erkennen, aber atrophirt und im Centrum des Läppchens finden sich mehr oder weniger zahlreiche hyaline Tröpfchen, die keine Amyloidreaction geben, während dies bei der Membrana propria zumeist der Fall ist. Die Drüsen sind im Vergleich zur Musculatur in sehr viel geringerem Grade verändert. Zwischen den Muskelfasern besteht eine reichliche Bindegewebsentwicklung; dieselbe ist, jedoch weniger stark, auch zwischen den Drüsenläppchen vorhanden. Hier und da, besonders zunächst der Peripherie finden sich auch Fettzellen, die aber weder hyalin, noch amyloid entartet sind. Die in den Geschwülsten in ziemlicher Anzahl vorhandenen Nervenfasern sind durchweg unverändert. Nach dem Geschwulstcentrum zu finden sich an manchen Stellen homogene dicke Ringe mit relativ kleinem Lumen. Dieselben sind viel grösser, als die ihnen ähnlichen, ebenso veränderten quergeschnittenen Sarkolemmschläuche, die sich ausserdem noch durch ihren Inhalt, Muskelsubstanz oder Muskelkerne, von ihnen unterscheiden. Sie machen ganz den Eindruck von querdurchschnittenen Gefässen, jedoch enthalten sie weder Blut, noch Pigment. Da, wo dieselben sich vorfinden, ist die

hyaline und amyloide Entartung des Bindegewebes besonders stark entwickelt. Zunächst der Peripherie der Geschwülste finden sich stellenweise sehr stark entwickelte und prall gefüllte Gefässe, in deren Umgebung eine starke Bindegewebsentwicklung vorhanden ist, während jede hyaline oder amyloide Veränderung hier fehlt.

In der grösseren Geschwulst mit Knochenkern finden sich hie und da, inmitten von sklerotischem und zum Theil amyloid entartetem Bindegewebe kleine Knorpelinseln mit ganz normal aussehenden Knorpelzellen und Knorpelgrundsubstanz. In letzterer finden sich mitunter kleine Bündel von spindelförmigen Zellen eingeschlossen, die amyloide Reaction geben und sich insofern ganz ebenso verhalten wie ausserhalb der Knorpelsubstanz gelegene Züge solcher Zellen. Eine bestimmte Grenze zwischen der Knorpelsubstanz und dem sie umgebenden sklerotischen Bindegewebe ist nicht zu erkennen. An der Peripherie des Knochengewebes finden sich mitunter ebensolche, aber dann grössere Knorpelmassen, die sich jedoch im Ganzen geradeso verhalten, wie die eben beschriebenen. Gegen den Knochen zu ist die Knorpelsubstanz scharf abgegrenzt, Wucherungserscheinungen sind an ihren Zellen nirgends vorhanden. Auch auf Seite der Knochensubstanz fehlen solche vollkommen und sind z. B. Osteoblasten hier nirgends nachzuweisen. Die Knochenkörperchen, resp. die darin enthaltenen Zellen bieten nichts Besonderes dar, dagegen finden sich an wenigen Stellen innerhalb der Knochengrundsubstanz ebensolche Bündel von spindelförmigen Gebilden wie im Knorpelgewebe und sind dieselben durchweg homogen und geben ebenfalls Amyloidreaction. In den Markräumen sind hauptsächlich durchaus unveränderte kleine Knochenmarkzellen und zwischen diesen spärliche Fettzellen und eine noch geringere Anzahl von Amyloidschollen vorhanden. Die innerhalb der Markräume verlaufenden Gefässe sind vollkommen unverändert.

In dem die beiden Geschwülste umgebenden Zungengewebe sind nirgends irgend welche Veränderungen nachzuweisen.

Auf Grund vorliegender Thatsachen glaube ich mit Recht annehmen zu dürfen, dass wir es in diesem Falle mit Geschwülsten bindegewebiger Natur zu thun haben, die wahrscheinlich infolge Wucherung des intermusculären und interglandulären Bindegewebes entstanden sind. Diese Geschwülste, Fibrome, hatten im Ganzen die Tendenz, zu sklerosiren, die eine derselben sogar zu verknöchern. Die Verknöcherung scheint durch vorherige Bildung von Knorpelsubstanz eingeleitet worden zu sein. Zur Zeit als das betreffende Individuum starb, mag jedoch dieser Process abgeschlossen gewesen sein, indem, wie bemerkt, weder am Knorpel-, noch am Knochengewebe irgend welches Zeichen von Wucherung vorhanden war. Möglicherweise kam dieser Stillstand durch die hyaline und amyloide Entartung des umgebenden Bindegewebes zu Stande. Eine Thatsache ist schwer zu erklären, wie nämlich die in der Knorpel- und Knochengrundsubstanz vorgefundenen, amyloid entarteten spindelförmigen Gebilde in die-

selbe gekommen sind und welches ihre Bedeutung ist. Ich vermuthe, ohne es jedoch auf Grund der mir vorgelegenen Präparate behaupten zu können, dass diese Bündel schief geschnittenen, amyloid entarteten Gefässen entsprechen. Dieselben könnten ebenfalls erst entartet sein, als die Knorpel- und Knochensubstanz schon fertig war.

Es lässt sich kaum vermuthen und natürlich noch weniger feststellen, welches der Grund für die hyaline und amyloide Entartung gewisser Partien der besagten Geschwülste war. Nach dem wenigen Positiven, das unsere Untersuchung in dieser Hinsicht ergab, scheinen diese Veränderungen das Resultat einer localen Ernährungsstörung gewesen zu sein, wenigstens fehlte die hyaline und amyloide Entartung fast ganz und sogar ganz überall da, wo, wie im Knochenmark oder an manchen Stellen der Peripherie, eine reichlichere Gefässentwicklung vorhanden war. Es ist dies eine Thatsache, welche ich vorläufig blos feststelle, ohne eine Erklärung dafür geben zu können.

Vergleicht man den vorstehenden Fall mit den wenigen ähnlichen, bereits früher von Anderen veröffentlichten, so wird man finden, dass er sich, mit Ausnahme der in der grösseren Geschwulst vorhandenen Knorpel- und Knochenentwicklung, nur wenig von ihnen unterscheidet. Am meisten Aehnlichkeit hat er mit dem von E. Ziegler beschriebenen Falle (l. c.), bei welchem die hauptsächlichsten Veränderungen ebenfalls in der Zunge vorhanden waren. Allerdings ist die Amyloidentartung in unserem Falle nicht so hochgradig wie in diesem und auch nicht wie in demjenigen von P. Grawitz[1]), und es besteht in ihm eine stärkere Hyalin- als Amyloidentartung. Dieser letztere Umstand lässt ihn aber für die Erklärung der Affection vortheilhafter erscheinen, als die genannten beiden Fälle. Die Untersuchung desselben hat es mir nämlich wahrscheinlich gemacht, dass die hyaline Entartung der Gewebselemente eine Vorstufe der amyloiden war, indem an vielen Stellen deutliche Uebergänge zwischen den hyalinen und amyloiden Schollen, Fasern und Membranen vorhanden waren. Darnach würde sich also unser Fall ähnlich denjenigen von Th. Leber[2]) und E. Rählmann[3]) für die Conjunctiva des Auges beschriebenen verhalten.

Die Corpora amylacea der Lungen und Haut, besonders die so zahlreich in der Nabelgrube und in den Borken bei Eczema capitis

1) Virchow's Archiv. Bd. 94. S. 279. 1883.

2) Ueber die Entstehung der Amyloidentartung u. s. w. in Arch. f. Ophthalm. Bd. XXV. 1. Sep.-Abdr. S. 27. 1879.

3) Virchow's Archiv. Bd. 87. S. 325. 1882.

vorkommenden haben, wie ich nachweisen konnte [1]), ein ähnliches myelines, resp. hyalines Vorstadium und dasselbe hat Favre für diejenigen des Urogenitalapparates gezeigt (l. c. p. 34). H. Stilling [2]) hat dann neuerdings noch das gleiche Verhalten bei der Bildung der geschichteten Prostataconcremente constatirt und ich kann dem beifügen, dass ich schon zu wiederholten Malen eine gleiche Beziehung zwischen Hyalin und Amyloid in Retentionscysten wahrgenommen habe.

Es ist mir nicht gelungen, festzustellen, ob in unserem Falle sämmtliche amyloide Massen nur aus vorher hyalin entarteten Elementen hervorgegangen sind, oder ob sie sich theilweise auch direct ohne eine solche Zwischenstufe gebildet haben. Grawitz (l. c. S. 288) hat bekanntlich Letzteres bei seinen Laryngealtumoren beobachtet.

In unserem Falle ist der Umstand noch auffallend und erwähnenswerth, dass trotz der doch ziemlich starken hyalinen und amyloiden Entartung das Knorpelgewebe in der grösseren Geschwulst so zu sagen unverändert war. In einem ähnlichen Falle von A. Lesser [3]) und in einem anderen von W. Balser [4]) war dasselbe nämlich ziemlich stark von der amyloiden Entartung betroffen.

Burow [5]) und Neumann haben bei ihrem Falle bestimmt nachweisen können, dass die betreffenden Geschwülste zuerst fibröser Natur waren und erst nachträglich amyloid entarteten. Das Gleiche gilt zweifelsohne auch für den unserigen, und es ist gerade die grössere, Knorpel- und Knochengewebe enthaltende Geschwulst, welche den besten Beweis dafür abgiebt, dass es sich hier um eine nachträgliche Degeneration und nicht um eine Infiltration handelt, wie dies Ziegler für seinen Fall anzunehmen geneigt war (l. c. S. 282).

---

1) S. A. Favre, Recherches sur les corpuscules amyloides de l'appareil urogénital. Thèse. Genève 1879. p. 31.

2) Beobachtungen in den Functionen der Prostata und in der Entstehung der prostat. Concremente. Virchow's Archiv. Bd. 98. S. 1. 1884.

3) Ein Fall von Enchondroma osteoides mixtum der Lunge mit partieller Amyloidentartung. Virchow's Archiv. Bd. 69. S. 404. 1877.

4) Tracheo- und Bronchostenose mit Amyloid in der Wandung der Luftwege. Ebenda. Bd. 91. S. 67. 1883.

5) Archiv für klin. Chirurgie. Bd. 18. S. 242. 1875.

(Fortsetzung folgt.)

II.

Ueber das Vorkommen des Mastdarmkrebses in den ersten beiden Lebensdecennien.

Von

Dr. G. Schoening,
prakt. Arzt.

Als Assistenzarzt der chirurgischen Klinik zu Rostock hatte ich Gelegenheit, während der Jahre 1883/84 zwei in genannter Klinik behandelte Fälle von Mastdarmkrebs bei 17jährigen Mädchen zu beobachten. Ich konnte in diesen Fällen den Krankheitsverlauf bis zum Tode genau verfolgen und die klinische Diagnose durch die pathologisch-anatomische Untersuchung controliren. Da zuverlässige Mittheilungen über Carcinome im jugendlichen Alter speciell des Mastdarms nur sehr vereinzelt in der Literatur sich finden, so halte ich es für gerechtfertigt, die beiden von mir beobachteten Fälle zur Veröffentlichung zu bringen.

Daran anschliessend werde ich mir erlauben, die sicher beglaubigten Fälle von Mastdarmkrebs bei Menschen, die in den ersten beiden Lebensdecennien standen, aus der Literatur zusammenzustellen und einige Bemerkungen anzuknüpfen über die Consequenzen, welche für die Pathologie des Krebses speciell in ätiologischer Beziehung aus diesen Krankenbeobachtungen zu ziehen sind.

Marie B...., 17 Jahre alt, stammt von gesunden Eltern ab. Sie war in den ersten Lebensjahren, abgesehen von leichteren Kinderkrankheiten, nie erheblich erkrankt. Die Menstruation trat im 14. Jahre ein und bot nie auffällige Erscheinungen. Im 7. Jahre wurde bei der Patientin, nach Angabe ihres Vaters, Mastdarmvorfall bemerkt. Fast bei jedem Stuhlgang soll Mastdarmschleimhaut prolabirt sein, welche Patientin jedesmal selbst reponirte. Der behandelnde Arzt sorgte durch Abführmittel für regelmässigen weichen Stuhlgang und verordnete adstringirende Weinklysmata ohne sichtlichen Nutzen. Seit August 1882 trat der Mastdarmvorfall beim Stuhlgang nicht mehr ein. Dagegen ging von diesem Zeitpunkt an fast nach jedem Stuhlgang Blut (angeblich etwa 1 Theelöffel voll) per anum ab. Seit September 1882 blieben die Mastdarmblutungen aus und erfolgten jetzt die Darmentleerungen eine Zeit lang ohne auffällige Erscheinungen.

Von März 1883 an begannen Beschwerden durch hartnäckige Verstopfung. Bei dem zum Zwecke der Defäcation ausgeübten starken Pressen stellten sich wieder Blutungen ein. Seit Mai 1883 bemerkte Patientin, welche immer starke Abführmittel gebraucht hatte, fast beständig unwillkürlichen Abfluss dünner, mit Blut gemischter Kothmassen. Willkürliche Entleerung reichlicherer Kothmassen trat seit dieser Zeit nie mehr ein. Patientin wurde viel von Leibschmerzen geplagt, verlor den Appetit und kam in ihren Kräften sehr herunter. Am 3. Juli 1883 wurde das Mädchen in die Rostocker chirurgische Klinik aufgenommen.

Die in Narkose vorgenommene Untersuchung der Kranken ergab folgenden Befund: Der Afterring ist weit und klaffend, zeigt sonst keine auffällige Veränderung. Der Mastdarm ist vom Sphinkter an aufwärts in einen starrwandigen, nur eben für einen Finger passirbaren Kanal verwandelt. Die Mastdarmwand ist hier im ganzen Umfang derb und knollig infiltrirt, an der Oberfläche stark zerklüftet und leicht blutend. An der hinteren Wand lässt sich die obere Grenze dieser harten infiltrirten Partie noch gerade mit der Fingerspitze erreichen, an der vorderen Wand liegt dieselbe etwas weniger hoch. Gegen Scheide und Uterus ist das degenerirte Mastdarmstück etwas verschieblich, dagegen sitzt es dem Kreuzbein fest auf, so dass es sich in toto nur sehr wenig herabziehen lässt. Die hintere Vaginalwand ist durch den sich in der Vagina wie einen Tumor anfühlenden Mastdarm etwas vorgewölbt. An dem virginalen Uterus ist keine Veränderung nachzuweisen. Durch die Bauchdecken sind sonstige Tumoren im Abdomen nicht zu fühlen. Die Inguinaldrüsen beiderseits nicht auffallend vergrössert. Am übrigen Körper der Patientin finden sich keine auffälligen Erscheinungen. Patientin ist gracil und hager, aber keineswegs von kachektischem Habitus.

Nach diesem Befund wurde die Diagnose auf Mastdarmkrebs gestellt und die Exstirpation der degenerirten Mastdarmpartie in Aussicht genommen. Die Operation wurde, nachdem durch hohe Wassereinläufe für möglichste Entleerung des Darms gesorgt war, am 9. Juli 1883 von Herrn Prof. Madelung ausgeführt.

Es wurde ein vorderer und hinterer Rapheschnitt ausgeführt, dann das Rectum mit seinem Sphinkterentheil von der Umgebung getrennt. Da die Neubildung diffus in das umgebende Gewebe infiltrirt war, liess sie sich nur in geringer Ausdehnung mit stumpfer Gewalt auslösen, zum grössten Theil musste sie mit Messer und Scheere herauspräparirt werden. Die Blutung war dabei sehr heftig. Ganz besondere Schwierigkeiten verursachte die Ablösung der hinteren Wand des Mastdarmtumors, da derselbe dem Kreuzbein sehr fest aufsass. Nach Entfernung des Tumors lag links hinten ein Theil des Kreuzbeins und der linke Nerv. ischiadicus frei. Für einige Zeit lag die Befürchtung nahe, es könnte der Nerv theilweise durchschnitten sein, es zeigten sich jedoch nie Innervationsstörungen. Die Scheide und der Uterus blieben unverletzt. Die Peritonealhöhle wurde nicht eröffnet. Vor der Abtragung des degenerirten Mastdarmabschnittes war durch den gesunden Darmtheil eine Fadenschlinge gelegt worden. An derselben wurde nach Entfernung des Tumors der gesunde Darmstumpf herabgezogen und an den Wundrand der Analhaut mit zahlreichen Nähten befestigt. Mehrere Drains wurden in die grosse periproctale Wundhöhle an dem herabgezogenen

Darm entlang eingeschoben. Vor der neuen Afteröffnung wurde eine Jodoformgazecompresse durch eine T-binde befestigt. Das exstirpirte von der Neubildung infiltrirte Mastdarmstück war, in sehr geschrumpftem Zustand gemessen, etwa 10 Cm. lang. An seinem oberen Rand sass ein fast 1 Cm. breiter Ring gesunder Darmwand.

Der Heilungsverlauf war nicht glatt und erlitt verschiedene erhebliche Störungen. Bald nach der Operation trat Harnverhaltung ein. Lange Zeit musste der Katheter angewendet werden. Bald darauf zeigte sich Blasenkatarrh. Das gleichzeitig auftretende Fieber musste auf diese accidentelle Krankheit bezogen werden, da die Wunde sich durchaus reizlos verhielt. 12 Tage nach der Operation stiess sich ein grosser Theil der heruntergezogenen Darmschleimhaut nekrotisch ab. Das abgestossene Stück bildete einen zusammenhängenden Ring von ca. 6 Cm. Breite. In ihm zeigten sich keine Carcinomknoten. Wie zu erwarten war, bildete sich im weiteren Verlauf, als die Granulationen zu übernarben anfingen, eine hochgradige Stenose der äusseren Afteröffnung aus, welche bald kaum noch einen Finger passiren liess. Die Stuhlentleerung wurde wieder unregelmässig und schmerzhaft, und wurde nur wenig durch Abführmittel erleichtert. Hierdurch, wie durch das Fieber und den eitrigen Blasenkatarrh kam Patientin in ihren Kräften herunter. Doch war das Allgemeinbefinden im Ganzen leidlich. Wir erwarteten vollständige Genesung eventuell nach einem nochmaligen, die Stenose beseitigenden operativen Eingriff. Patientin war bereits seit Wochen ausser Bett und sogar im Garten gewesen, als sich plötzlich das Krankheitsbild am Ende der 8. Woche auffallend änderte. Am 1. September 1883 Morgens bekam Patientin, nachdem sie die Nacht über etwas unruhiger als sonst geschlafen hatte, plötzlich klonische Krämpfe, die sich über den Körper verbreiteten. Es trat Bewusstlosigkeit ein; die Athmung wurde mühsam, stertorös, der Puls klein und frequent. Die Convulsionen wiederholten sich anfangs etwa alle halbe Stunde und dauerten 2—3 Minuten. In den freien Intervallen lag Patientin benommen und theilnahmlos da. Später folgten die Krampfanfälle immer schneller auf einander, die Athmung wurde immer mühsamer. Etwa 5 Stunden nach dem ersten Auftreten der Krampfanfälle verschied Patientin, ohne dass sie wieder zum Bewusstsein zurückgekehrt war.

Die Section wurde von Herrn Prof. A. Thierfelder ausgeführt. Aus dem Sectionsprotokoll führe ich das Wichtigste kurz an: Die Analhaut ist stark nach innen hinaufgezogen, zeigt sonst nichts Auffälliges. Beim Eingehen mit dem Finger in die Analöffnung gelangt man in eine etwa kleinapfelgrosse Höhle. Weiter oben, etwa 4 Cm. oberhalb der äusseren Analöffnung, kann der Finger nicht mehr eindringen. Nach Eröffnung der Bauchhöhle sieht man die höchst gelegenen Darmschlingen in normaler Lage. Auch Colon ascend., transvers. und descend. sind nicht verschoben. Dagegen ist die Flexura sigmoid., sowie der Uterus stark nach rechts, nach dem Cöcum hin verzogen. Beide sind hier durch Adhäsionen mit einander verwachsen. Im Douglas'schen Raum etwa 2 Esslöffel klarer Flüssigkeit. Das Peritoneum zeigt keine entzündliche Injection. Dagegen ist der Peritonealüberzug des Uterus, der Flexura sigmoid., der Blase und der zunächst liegenden Darmschlingen mit erhabenen, hirsekorn- bis linsengrossen, harten Knötchen übersät. Der untere Theil der Flexura sigmoid. und des Rectum

ist stark stenosirt. Die Wandungen dieser Theile, sowie der oben erwähnten Höhle sind von harter, knolliger Neubildungsmasse infiltrirt. An der Rückseite sitzt die Neubildung dem Kreuzbein so fest auf, dass sie bei der Herausnahme hier nicht vollständig losgeschält werden kann. Oberhalb der stenosirten Darmpartie hat die Darmschleimhaut normales Aussehen, allerdings ist auch hier noch die Muscularis hypertrophirt. Uterus und Blase sind nicht in die Geschwulstmasse eingebettet. Dagegen ziehen die Ureteren durch dieselbe hindurch und sind oberhalb ihres Eintrittes in dieselbe mässig dilatirt. Die Retroperitonealdrüsen längs der grossen Gefässe sind in grosse derbe, markweisse Packete umgewandelt. Die Blase ist stark dilatirt durch eine ziemliche Menge wenig gefärbten Urins. Die Schleimhaut am Orificium int. urethrae mit rasenähnlichen Granulationen besetzt, sonst blass. Am Gehirn ziemlich starkes Oedem; Ventrikel nicht dilatirt. An den übrigen Organen nichts Auffälliges.

Das am 9. Juli exstirpirte Mastdarmstück hat Herr Prof. Neelsen gleich nach der Operation mikroskopisch untersucht. Er stellte darnach die Diagnose: „Weit in die hypertrophische Muscularis hineingewucherte epitheliale Neubildung von carcinomatösem Habitus."

Ich habe den primären und recidiven Mastdarmtumor, sowie eine vergrösserte Retroperitonealdrüse noch nachträglich mikroskopisch untersucht und habe durchweg in allen Schnitten das ganz charakteristische Bild eines Gallertcarcinoms erhalten. An den von beiden Mastdarmtumoren entnommenen Schnitten fanden sich in der stark verdickten Submucosa und Muscularis zahlreiche rundliche, alveolenartig angeordnete Zellenconglomerate, welche sich durch die Grösse der eingelagerten epithelähnlichen Zellen gegen das kleinzellig infiltrirte Gewebe der Umgebung scharf absetzten. Einzelne dieser Alveolen waren mit dicht aneinandergelagerten grossen Zellen ausgefüllt, die meisten aber zeigten in durchsichtiger Substanz neben wenigen wohl erhaltenen Zellen nur noch einige unregelmässig geformte Zellentrümmer. In dem recidiven Tumor durchsetzten die Zellennester auch die Subserosa und Serosa. Die Drüsenschicht zeigte sich in meinen Präparaten unverändert. Auch in der untersuchten Lymphdrüse fanden sich colloid entartete Krebsnester, doch überwog hier weit die kleinzellige Infiltration des Stromas.

Bevor ich zur Mittheilung des zweiten Falles schreite, möchte ich an den geschilderten Fall einige epikritische Bemerkungen anknüpfen.

Man wird wohl nicht fehlgehen, wenn man annimmt, dass der im 7. Lebensjahre der Patientin bemerkte Mastdarmvorfall bereits durch Veränderung der Mastdarmschleimhaut infolge Auftretens einer Neubildung in derselben entstand. Am wahrscheinlichsten ist es, dass sich in derselben ein Adenom entwickelte. Vermuthlich verwandelte sich dieses nach 7- bis 8jährigem Bestehen im 16. Jahre der Patientin in ein Carcinom. Nach etwa 10monatlicher Krankheitsdauer ist das Carcinom so weit gewachsen, dass wegen der hochgradigen Stenosebeschwerden (am 9. Juli 1883) die Mastdarmexstirpation vorgenommen werden musste.

Aus dem weiteren Krankheitsverlauf verdient besonderes Interesse die am 12. Tage nach der Operation erfolgte Ausstossung einer grossen Partie des aus der Peritonealbekleidung herabgezogenen Darmes.

Bardenheuer hat, wie er in seiner Arbeit: „Zur Drainage der Bauchhöhle", erwähnt, die Abstossung des heruntergezogenen Darmstumpfes nach Mastdarmexstirpationen gleichfalls beobachtet. Er führt die in seinen Fällen eingetretene Gangrän des Darmstumpfes auf Zerreissung des Mesenterium flexurae sigmoideae und der in ihm enthaltenen Gefässe zurück.

Der Exitus letalis trat 8 Wochen nach der Operation ein.

Wenn meine Deutung betreffs der Entstehung des Carcinoms aus einem Adenom zutreffend ist, so bestand das Carcinom, bis durch dasselbe der Tod herbeigeführt wurde, etwa ein Jahr lang.

Eine Erklärung des unter so auffälligen Hirnsymptomen erfolgten Todes war, bevor die Section gemacht wurde, nicht möglich. Allerdings zeigte auch diese keine auffälligen Veränderungen des Gehirns und der Hirnhäute, doch gestattet sie wohl, die ganzen Schlusssymptome als urämische aufzufassen. Die Ureteren waren in ihrem unteren Abschnitt in Carcinommasse eingebettet, in ihrem oberen Theil dilatirt.

Nicht uninteressant ist die in unserem Fall bei der Section gefundene ausgedehnte carcinomatöse Degeneration der Retroperitonealdrüsen, während die Leistendrüsen keine Veränderung zeigten. Dieser Befund widerlegt geradezu die Behauptung v. Winiwarter's[1]): „Die Retroperitonealdrüsen erkranken erst nach den Inguinaldrüsen, so dass man, wenn die letzteren gesund sind, eine Infiltration der ersteren ziemlich sicher ausschliessen kann." Gegen diese Behauptung hat sich schon Heuck[2]) auf Grund eigener Beobachtungen ausgesprochen. Nach seiner Ansicht hängt das Erkranken der Inguinaldrüsen allein davon ab, dass das Carcinom auf die Afterhaut übergegriffen hat. Auch der nachfolgende Fall, in welchem die Inguinaldrüsen carcinomatös entartet, die Retroperitonealdrüsen aber intact geblieben waren, bestätigt die Heuck'sche Ansicht.

Die zweite von mir beobachtete Kranke, Auguste H....., war bei ihrer am 30. December 1883 erfolgten Aufnahme in die Rostocker chirurgische Klinik ebenfalls 17 Jahre alt. Sie stammte aus angeblich gesunder Familie. Irgend welche Anhaltspunkte für hereditäre Belastung waren

1) Beiträge zur Statistik der Carcinome. 1878.

2) Zur Statistik und operativen Behandlung der Mastdarmkrebse. 1883. Langenbeck's Archiv. Bd. 29.

auch bei genauer Nachfrage nicht zu finden. Patientin war immer gesund und sehr kräftig. Sie hob selbst hervor, dass sie durch ihre frühzeitige, robuste Körperentwicklung allgemein aufgefallen sei. Die Menstruation trat im 14. Jahre auf und bot nie auffällige Erscheinungen, bis sie November 1883 wegblieb. Der Stuhlgang war bis Juni 1883 immer regelmässig. Zu dieser Zeit begann hartnäckige Verstopfung. Patientin hatte zwar häufigen Stuhldrang, entleerte aber nur etwa alle 5 Tage wenige harte Kothballen. Die Stuhlentleerung wurde immer erschwerter, so dass etwa im Oktober 1883 trotz starker, vom Arzt verordneter Abführmittel nur noch etwa alle 8 Tage Stuhlgang unter starkem Pressen und mit Schmerzen mühsam erfolgte. Bald nach Beginn der Stuhlbeschwerden, also etwa im Juli, will Patientin um die Afteröffnung herum eine ringförmige Verhärtung bemerkt haben. Anfang November machte Patientin einen anstrengenden, vierstündigen Marsch und bekam darnach in der Afterkerbe heftige brennende Schmerzen. Die von der Schwester der Patientin vorgenommene Besichtigung der Aftergegend ergab, dass an der rechten Hinterbacke eine Geschwulst bestand und dass die Haut in der Afterkerbe wund war. Patientin verrichtete noch 14 Tage lang ihre Arbeit, musste sich aber dann zu Bett legen, da ihr der heftigen Schmerzen wegen nur die horizontale Lage erträglich war. Von da ab blieb sie bettlägerig. Mehrere nach einander zugezogene Aerzte fassten das Leiden anscheinend als Entzündung auf; sie verordneten feuchte Umschläge, Einreibungen und Aehnliches. Der Stuhlgang war dabei meist stark angehalten. Zuweilen flossen dünne Kothmassen unwillkürlich ab. Ende November bekam Patientin eines Abends einen heftigen Schüttelfrost mit nachfolgendem Hitzegefühl. Sie bemerkte jetzt in der rechten Leistenbeuge eine harte, druckempfindliche Geschwulst. Uebrigens sollen schon längere Zeit vorher an dieser Stelle mässige Schmerzen aufgetreten sein. Diese Geschwulst wuchs langsam, aber doch merklich. Oft stellte sich leichtes Frösteln und nachträglicher Schweiss ein. 14 Tage vor ihrer Ueberführung nach Rostock wurde Patientin zu einem vorher noch nicht consultirten Arzte gebracht, welcher wiederum starke Abführmittel gab. Es gingen darnach zwar Winde und häufig dünner Koth in kleinen Mengen unwillkürlich ab, ausreichende Stuhlentleerung trat jedoch nicht ein. Während der ganzen Krankheit war Patientin bei ziemlich gutem Appetit geblieben. Sie will etwas, doch nicht auffallend abgemagert sein. Die am 1. Januar 1884 in Narkose ausgeführte Untersuchung der Patientin ergab folgenden Befund:

Der zwischen After und Sitzknorren liegende Theil der rechten Hinterbacke ist auffallend vorgewölbt in Form eines Tumors, welcher das Niveau des Tub. oss. ischii nach unten hin halbkugelig überragt. Der Tumor reicht, wie sich schon bei äusserlicher Betrachtung ergibt, nach rechts bis dicht ans Tub. oss. ischii, nach hinten an das Os coccygis, nach vorn bis an das rechte ödematöse Labium vulvae, medianwärts bis an die Afterkerbe, diese noch überdeckend. Der von aussen abtastbare Theil des Tumors ist überall von derber, fester Consistenz, nur wenig beweglich. Die Hautbedeckung rothbläulich verfärbt, nicht verschieblich, an einer etwa markstückgrossen Stelle exulcerirt. Das Eindringen des Fingers in den Mastdarm ist sehr erschwert. Man fühlt zunächst in der Gegend des Sphincter ext. um die Afteröffnung herum einen harten, engen, etwa 1 Cm.

breiten Ring. Die Mastdarmschleimhaut erscheint dem betastenden Finger nicht wesentlich verändert, ist jedoch an der rechten Seite weniger verschieblich. Hier, an der rechten Rectalwand fühlt man die continuirliche Fortsetzung des aussen sicht- und fühlbaren Tumors. Derselbe geht längs der rechten Mastdarmwand empor, dieselbe stark in das Lumen vorbuchtend. Bei der gleichzeitigen Betastung des Tumors durch die Bauchdecken hindurch lässt sich seine Form, Grösse und Consistenz noch genauer bestimmen. Er ist durchweg fest, etwa knorpelhart. Sich nach oben hin verjüngend, zeigt er ungefähr die Form einer mit dem Stielende nach oben gerichteten Birne, ist etwa von der doppelten Grösse einer Mannesfaust und füllt das rechte Cavum recto-ischiadicum aus. Auch von der Scheide aus ist der obere Theil des Tumors gut abzutasten. Die hintere Scheidenwand ist ebenfalls durch den Tumor in das Lumen der Scheide vorgedrängt, aber gegen denselben verschieblich. Der Uterus ist nich vergrössert und normal gelagert.

In der rechten Inguinalgegend liegt oberhalb und längs des Lig. ileopubicum ein etwa in der Grösse eines der Länge nach halbirten Gänseeies prominirender Tumor von bläulich schimmernder, wenig verschieblicher Haut bedeckt. Derselbe fühlt sich derb und hart an, zeigt eine ziemlich ebene Oberfläche und ist gegen seine Unterlage, den Ramus horizont. ossis pubis, nur ganz minimal beweglich. Er lässt sich an der hinteren Seite der vorderen Beckenwand ins kleine Becken hinein verfolgen und besonders gegen den Mastdarmtumor, mit welchem er nicht zusammenhängt, abgrenzen. Sitz und Beschaffenheit der Geschwulst charakterisiren dieselbe als Lymphdrüsentumor. In der linken Inguinalgegend finden sich 2 etwa haselnussgrose, isolirte, harte Lymphdrüsen.

In der Leibeshöhle fühlt man durch die Bauchdecken hindurch zahlreiche, nicht deutlich abgrenzbare Tumoren, welche ihrer Form und Consistenz nach als Kothballen gedeutet werden. In den übrigen Organen sind pathologische Veränderungen nicht nachweisbar.

Um zunächst die Kothentleerung zu ermöglichen, wurde der harte Ring oberhalb der äusseren Afteröffnung durch einen nach dem Steissbein zu gerichteten Schnitt gespalten. Auf hohe Wassereinläufe ging in den nächsten Tagen eine colossale Menge Koth ab. Nach genügender Entleerung des Darmes wurde Patientin am 8. Januar 1884 abermals in Narkose untersucht. Die im Leib diffus vertheilten Tumoren, welche als Kothballen gedeutet wurden, waren jetzt verschwunden; der Leib war jetzt weich und gut durchtastbar. Es traten die oben geschilderten Verhältnisse noch klarer hervor. Aus dem dem After anliegenden Theil der Geschwulst wurde ein kleiner Streifen excidirt und von Herrn Prof. Neelsen mikroskopisch untersucht. Seine Diagnose lautete: „Kleinalveolärer, zum Theil cystisch entarteter Cylinderzellenkrebs mit zellenreichem Stroma." Von der Exstirpation der Tumoren wurde Abstand genommen, da an eine reine Entfernung derselben nicht zu denken war.

Im weiteren Verlaufe bildete sich auch in der linken Leistenbeuge ein grosser, anfangs harter, später weicher werdender, druckempfindlicher Lymphdrüsentumor. Da hierbei hohes Fieber (bis zu 39°) auftrat, wurde der Verdacht erweckt, dass sich an dieser Stelle ein Abscess ausbilde. Eine Probeincision zeigte jedoch, dass die undeutliche Fluctuation durch

erweichte Carcinommassen bedingt war. Bald wurde hier sowohl, wie an der rechten Hinterbacke die Haut von Carcinommassen mehrfach durchbrochen. Die Grösse der Tumoren nahm sichtlich zu. Im Februar kamen geringe Temperatursteigerungen von etwa 38° vor. Stuhlgang erfolgte meist leicht auf Ol. ricini. Auch die Urinentleerung ging gut von Statten. Die jauchenden carcinomatösen Geschwüre wurden mit locker aufgestreutem Torf oder Torfkissen bedeckt.

Der Torf erwies sich hierbei, wie schon mehrfach in der Rostocker chirurgischen Klinik beobachtet wurde, als vorzügliches Verband- und Reinigungsmittel für verjauchende Carcinome. Er saugt die Zerfallsmassen gut auf und verhindert die Verbreitung jedes üblen Geruches.

Bis Mitte Februar war das Aussehen und der Ernährungszustand der Patientin trotz der Fortschritte, die das locale Leiden machte, durchaus nicht schlecht. Erst in der zweiten Hälfte des Februar trat deutliche Abmagerung und Verfall der Kräfte ein. Jetzt erfolgte auch vorher nie beobachteter unwillkürlicher Urinabgang. Am 26. Februar wurde Patientin auf Wunsch ihrer Dienstherrschaft aus dem Krankenhaus entlassen.

Ueber den weiteren Verlauf hat die Dienstherrin der Patientin schriftlich berichtet: Es bildeten sich im weiteren Verlauf an dem Mastdarmtumor mehrere neue Geschwüre, welche zu öfteren Blutungen Veranlassung gaben. Anfang April traten sehr heftige Blutungen aus den Geschwüren und Durchfall ein, wobei angeblich Kothmassen auch aus den Geschwüren herauskamen. Am 10. April schwoll der Leib stark an. Es kam mehrmals zu Blutung aus dem Mund. Unter starken Schmerzen und hochgradigem Angstgefühl trat am 11. April 1884 der Tod ein. — Die Section wurde nicht gemacht.

Auch in diesem Fall habe ich den Theil des Tumors, welcher zur Feststellung der Diagnose aus der äusseren Aftergegend exstirpirt worden war, nachträglich mikroskopisch untersucht. In allen Schnitten fand ich die charakteristische Structur eines Cylinderzellencarcinoms mit stellenweiser colloider Entartung. In dem mehr oder weniger kleinzellig infiltrirten Gewebe der Subcutis fanden sich zu kleinen rundlichen Alveolen gruppirte Zellenhaufen, welche sich durch die Grösse der Zellen von der Umgebung abhoben. Während in der Mitte dieser Alveolen dicht gedrängt grosse, epithelähnliche rundliche Zellen lagen, wurde die Randzone durch längliche, nach Art des Cylinderepithels angeordnete Zellen gebildet. Dies Cylinderepithel der Randzone trat besonders deutlich und klar hervor in einzelnen Alveolen, welche in ihrer Mitte nur noch einige Zelltrümmer in durchsichtiger Substanz enthielten.

Es sei mir gestattet, auch an diese Krankengeschichte einige epikritische Bemerkungen anzuschliessen.

Man darf wohl annehmen, dass die im Juni 1883 auftretende hartnäckige Obstipation schon durch das Carcinom bedingt war. Wahrscheinlich hat also auch in diesem Fall die Carcinomentwicklung schon im 16. Lebensjahre der Patientin begonnen. Schon im Juli wurde am After eine ringförmige Verdickung mit dem Finger gefühlt. Anfang November wurde äusserlich an der rechten Hinter-

backe eine Geschwulst bemerkt. Die frühzeitige, Ende November bemerkte Infection der Inguinaldrüsen verdient gegenüber dem abweichenden Befund im vorher mitgetheilten Falle Beachtung, da selbst nach siebenmonatlicher Krankheitsdauer bei genauer Durchtastung des Leibes geschwollene Retroperitonealdrüsen nicht gefunden wurden.

Bei der Aufnahme der Patientin in die Rostocker Klinik, also etwa 7 Monate seit dem Beginn der Krankheit, war das primäre Carcinom sowohl, wie die Drüsenmetastasen bereits so weit gewuchert, dass eine operative Entfernung nicht mehr möglich war. Der Kräftezustand war dabei ein guter, so dass bei dieser Patientin noch weniger wie bei der vorigen von jener Krebskachexie, welche besonders früher als pathognomonisches Symptom hingestellt wurde, die Rede sein konnte.

Der Exitus letalis trat am 11. April 1884 ein, so dass die ganze Krankheitsdauer etwa ein Jahr betragen haben mag.

Was den Ausgangspunkt des Carcinoms betrifft, so schien die Anamnese wie auch der klinische Befund dafür zu sprechen, dass die Neubildung von der Afterhaut ausgegangen sei. Durch die mikroskopische Untersuchung des Carcinoms wurde jedoch in den Krebsalveolen deutliches Cylinderepithel nachgewiesen. Das Carcinom muss also von der Cylinderepithel tragenden Mastdarmschleimhaut ausgegangen sein.

Bei der Durchforschung der einschlägigen Literatur nach Fällen von Mastdarmkrebs jugendlicher Individuen habe ich mich darauf beschränkt, nur diejenigen Fälle zu sammeln, welche innerhalb der ersten beiden Lebensdecennien, also sicher vor Abschluss der Entwicklung des Organismus entstanden sind. Ich habe nur 13 derartige Fälle aufgefunden. Dieselben sind jedoch nicht alle sicher genug als Carcinome festgestellt. Besonders bei den älteren Angaben ist eine Verwechselung mit Sarkom, Adenom, tuberculöser oder luetischer Darmaffection durchaus nicht ausgeschlossen. Alle diese Leiden können ebenfalls Stenose und Ulceration des Mastdarms bedingen und ein Carcinom vortäuschen. Ich will versuchen, die zusammengestellten Fälle auf die erwähnten möglichen diagnostischen Irrthümer hin zu prüfen. Durch Ausschluss der ganz unsicheren Fälle glaube ich dann eine annähernd richtige Vorstellung von der Häufigkeit des Mastdarmkrebses innerhalb der ersten beiden Lebensdecennien geben zu können.

Für nicht genügend bestätigt und unsicher halte ich drei von Emmert[1]) erwähnte Fälle von Mastdarmkrebs bei jugendlichen Individuen. Die betreffende Stelle lautet:

1) Lehrbuch der Chirurgie. 1862. Bd. III. S. 699.

„Bei jüngeren Individuen ist dieser Krebs (nämlich des Mastdarms) selten, doch beobachtete denselben Mayo bei einem 12jährigen Individuum, Godin bei einem 15jährigen, de la Berge bei einem 18jährigen." Da diese Fälle aus älterer Zeit stammen und da jede nähere Angabe fehlt, so lässt sich die angegebene Diagnose immerhin anzweifeln. Ich werde daher diese 3 Fälle als unsichere bei Seite lassen.

Auch die beiden von Allingham[1]) erwähnten Fälle (Nr. 4 u. 5) müssen wohl unberücksichtigt bleiben. Die betreffende Stelle lautet: „Der Krebs wird gemeiniglich im mittleren Lebensalter angetroffen, aber ich habe ein sehr schnell wachsendes Encephaloid bei einem 17jährigen Burschen gesehen, und dann war vor einiger Zeit ein Knabe von noch nicht 13 Jahren im St. Marcushospital in Behandlung von Golland, der an unzweifelhaftem Mastdarmkrebs litt."

In diesen Fällen, in welchen nur nach dem klinischen Verlauf die Diagnose bestimmt worden, kann es sich ebenso gut um Sarkom gehandelt haben.

Sodann erwähnt Billroth in seinem Bericht: „Chirurgische Klinik. 1879", 3 in dem Alter von 18 bis 20 Jahren zur Beobachtung gekommene Mastdarmkrebse. Ich sehe diese Fälle (Nr. 6, 7, 8) als sichere an, da sie aus neuerer Zeit stammen und da schon der Name des Autors für die Zuverlässigkeit der Diagnose bürgt.

Für die 5 folgenden Fälle standen mir die Krankengeschichten im Original oder im Referat zur Verfügung und führe ich sie, um dem Leser die Controle meiner Kritik zu ermöglichen, im Wichtigsten an.

Fall 9. Marchand. Étude sur l'exstirpation de l'extrémité inférieure du rectum. Paris 1873. 8. p. 124.

Eugenie C..., 16 Jahre alt, bemerkte in der Zeit vom 10. bis 13. Jahre eine aus dem After heraustretende Geschwulst. Nach dem 13. Jahre trat die Geschwulst nicht mehr vor. Seit 9 Monaten (Mai 1867) Schmerzen im Mastdarm und im Leib, schmerzhafte und blutige Stühle.

Patientin ist klein und gracil. Beim Eingehen mit dem Finger in den Mastdarm stösst man auf mehrere unter einander zusammenhängende, harte, zerklüftete Tumoren, welche den unteren Theil des Rectums ringförmig einengen. Durch die Stenose fliesst eine jauchige Masse mühsam und unter Schmerzen ab.

Am 20. Januar 1868 wurde die hintere Wand des Tumors bis an das Steissbein mit dem Ecraseur gespalten. Bei nochmaliger Untersuchung lässt sich jetzt die Neubildung noch vollkommener abtasten. Die den unteren Theil des Mastdarms umschliessende Geschwulstmasse reicht besonders hoch an der Vorderseite empor und lässt sich hier nur schwer mit dem Finger

1) Diseases of the rectum etc.

umgreifen und etwas herabziehen. Sie ist hier mit der hinteren Vaginalwand verwachsen. Die Analöffnung selbst ist gesund.

Am 11. März 1868 wurde die Exstirpation des Rectums mit dem Ecraseur ausgeführt. Nach der ausgedehnten Exstirpation war eine grosse Wundhöhle entstanden, welche den Raum der Vaginalhöhle und das Cavum recti ischiadicum beiderseits einnimmt. Die Peritonealhöhle wurde dabei eröffnet. Am 13. März 1868 Exitus letalis. Die Section ergab Eiterung im Beckenbindegewebe und Peritonitis.

Verwechselungen mit Tuberculose und Lues sind in diesem Falle jedenfalls ohne Weiteres auszuschliessen. Näher schon liegt die Möglichkeit einer Verwechselung mit Adenom oder Sarkom. Das Adenom kann bekanntlich, abweichend von der gewöhnlichen polypösen Form, auch ganz diffus wuchern, es kann ulceriren und Blutungen verursachen und kann so ganz das Bild des Carcinoms geben.[1]) Das charakteristische Merkmal ist aber, dass das Adenom, wie schon früher betont wurde, mehr oder weniger abgesetzt ist, dass es also das umliegende Gewebe nicht infiltrirt. In Marchand's Falle war aber der Tumor, wie aus der Krankengeschichte hervorgeht, weit in das umliegende Bindegewebe hineingewuchert. Aus demselben Grunde kann wohl auch Sarkom ausgeschlossen werden. Hervorheben möchte ich noch, dass in diesem Falle, ähnlich wie bei dem einen in der Rostocker Klinik beobachteten Falle, der Mastdarmkrebs aus einem Adenom hervorgegangen zu sein scheint.

Fall 10. Curling. London Hosp. reports. Vol. IV. 1868.

Der 20jährige, früher gesunde und kräftige Mann, war vor 5 Jahren auf das Gesäss gefallen. Seit einem Jahre Schmerzen in der Steissgegend beim Stehen und Gehen. Vor 6 Wochen 8tägige Obstipation. Der damals zugezogene Arzt nahm eine Fissura ani an und machte eine Incision. Darauf Defäcation frei, Schmerzen aber stärker. Bei der Aufnahme ins Spital am 9. Januar 1866 war Patient blass und kachektisch. Unwillkürlicher Kothabgang mit starken Schmerzen. „Man fühlte per rectum einen unregelmässigen, harten, weit in die Umgebung infiltrirten Tumor. Curling diagnosticirte carcinomatöse Strictur." Da der Tumor nicht vollständig zu exstirpiren war, wurde am 31. Januar die Colotomie gemacht. Patient starb 10 Monate nach der Operation infolge Weiterschreitens der Krankheit an Marasmus. — Ein Sectionsbericht fehlt.

Es handelte sich in diesem Falle offenbar um eine maligne Neubildung. Dass es sich wirklich um ein Carcinom handelte, scheint mir durch die diffuse Infiltration der Neubildung in das umgebende Gewebe bewiesen zu sein.

Fall 11. Clarkson. Med. chirurg. Transact. Vol. 33 p. 43.

Die 20jährige, angeblich gesund aussehende Patientin litt seit einiger Zeit an Blähungen, Leibschmerzen und Uebelkeit. Der letzte Stuhlgang

1) Lücke, Ueber Adenome in Bd. 2 des Pitha-Billroth'schen Handbuches.

war 5 Tage vor der Untersuchung eingetreten, welche am 1. Juli 1846 vorgenommen wurde und folgenden Befund ergab: Der Leib aufgetrieben. Im Rectum ein Tumor mit dem Finger nicht zu fühlen, jedoch dringt die eingeführte Schlundsonde nur 6 (engl.) Zoll empor und stösst auf einen Widerstand. Auch Wasser lässt sich nicht in den Darm eintreiben. Starke Abführmittel erfolglos. Am 12. Tage, da das Befinden schlechter geworden, Colotomie in der linken Seite des Bauches. Darnach Befinden leidlich gut. 10 Monate nach der Operation Kräfteverfall und Exitus letalis. Sectionsbefund: Ascitische Flüssigkeit. Das verdickte Peritoneum mit zahlreichen kleinen Knötchen übersät. Durch zahlreiche derbe, knorpelharte, dicke Adhäsionen sind die Darmschlingen zu einem Knäuel verlöthet. Der Dünndarm mit Koth stark angefüllt, der ganze Dickdarm leer. Auf der Innenfläche des ganzen Darmtractus zahlreiche Geschwüre. Die eigentliche Strictur lag etwa 6 (engl.) Zoll oberhalb des Afters im Niveau des Fundus uteri. Sie betand aus einer knorpelharten, etwa hühnereigrossen Masse, welche den Mastdarm in der Ausdehnung von $^1/_2$ (engl.) Zoll umringte und vollkommen verschloss. Der grössere Theil davon lag vorn und hatte den Uterus, auf denselben übergreifend, nach vorn verdrängt. In der Lunge fanden sich keine Knötchen.

Nach diesem Befund kann man wohl einige Zweifel hegen, ob es sich in diesem Falle wirklich um primären Mastdarmkrebs handelt. Die zahlreichen Darmgeschwüre sind wohl nur auf Tuberculose zu beziehen. Man darf vielleicht annehmen, dass bei dem durch Carcinom geschwächten Mädchen nach der Colotomie Tuberculose zum Ausbruch gekommen ist. Ferner geht aus der ziemlich dürftigen Schilderung der Mastdarmstenose durchaus nicht hervor, ob die Neubildung vom Rectum oder vom Uterus ausgegangen ist. Sie kann sehr wohl erst secundär auf den Mastdarm übergegangen sein. So halte ich es für richtiger, diesen Fall als einen unsicheren ausser Betracht zu lassen.

Fall 12. Leyer. Enterotomio vid cancer recti. Hygiea. 1872. Referat in dem Virchow-Hirsch'schen Jahresbericht. 1873. II. p. 497.

Die früher gesunde 19jährige Patientin bekam nach starker Anstrengung beim Heben einer Last Schmerzen im Unterleib und darnach Digestionsstörungen. 8tägige Obstipation, welche durch Abführmittel nicht gehoben werden konnte. Probeincision in der Lin. alba, von welcher aus am oberen Theil des Rectum ein Tumor gefühlt wurde. Daher wurde die Colotomie ausgeführt. Tod nach 5 Monaten an Marasmus mit Temperatursteigerungen. Bei der Section wurde ein Alveolarkrebs im unteren Theil der Flexura sigmoidea und oberen des Rectum gefunden. Der Darm war in einer Strecke von 7 Cm. so eng, dass nur eine mitteldicke Sonde passiren konnte. Grosser Psoasabscess, welcher anscheinend von den Rückenwirbeln ausging.

Da dieser Fall aus der neueren Zeit stammt, so ist wohl anzunehmen, dass die Bezeichnung des Tumors als Alveolarkrebs auf

Grund einer mikroskopischen Untersuchung gewählt ist. Ich halte daher den Fall für einen sicher bestätigten.

Fall 13. Heuck. Zur Statistik und operativen Behandlung der Mastdarmkrebse. Arch. für klin. Chirurg. Bd. 29.

„Der 18jährige am 9. Juni 1882 ins Krankenhaus aufgenommene Patient hatte seit October 1881 sehr erschwerten Stuhlgang mit äusserst heftigen Schmerzen im Kreuz und Leib und Abgang von Schleim. Circa 5 Cm. oberhalb des Afters beginnende, sehr derbe, stark stenosirende, mit dem Kreuzbein fest verwachsene, nach oben nicht abgreifbare Infiltration. — Gelatinöses Cylinderzellencarcinom (hauptsächlich submucös entwickelt). Zweimalige Auskratzung. Am 18. Jan. 1883 Colotomie. Tod am 11. Februar 1883 an Erschöpfung. Dauer der Erkrankung 17 Monate." Die Diagnose ist durch die mikroskopische Untersuchung gesichert.

Unter den 13 in der Literatur erwähnten Mastdarmkrebsen bei Menschen, die in den ersten beiden Lebensdecennien standen, sind also meiner Meinung nach nur 7 sichere Fälle von primärem Mastdarmkrebs, und zwar die Fälle Nr. 6, 7, 8, 9, 10, 12 und 13. Mit den beiden von mir beschriebenen Fällen wäre demnach der primäre Mastdarmkrebs in den ersten beiden Lebensdecennien bis jetzt im Ganzen 9 mal zur Beobachtung gekommen. Diese an und für sich kleine Zahl gewinnt eine grössere Bedeutung, wenn man bedenkt, dass der primäre Mastdarmkrebs überhaupt relativ selten vorkommt. Das Verhältniss des Mastdarmkrebses zu Krebsen anderer Körpertheile stellt sich nach den bekanntesten Statistiken folgendermaassen:

Nach Sibley[1]) vertheilen sich 520 Krebse auf die einzelnen Organe in folgender Weise:

Mamma 192, Uterus 156, Lippe, Mund 30, Zunge 14, Magen und Darm 14, Labia, Clitoris 13, Haut (ausser Kopf) 10, Mastdarm 11 (= 2,5 Proc.)

Nach Becker[2]) unter 500 Carcinomen:

Mamma 276, Lippen 30, Haut 18, Mastdarm 11 (= 2,1 Proc.)

Nach Gurlt[3]) finden sich unter 11131 Carcinomen 599 (= 5,1 Proc.) Mastdarmkrebse gegen Carcinome des Gesichts 1261, Zunge 239, Oesophagus 96, Magen 1103, Penis 108, Uterus 3449 (= 31 Proc.), Mamma 1440 (= 12 Proc.)

Zuverlässiger sind die Zahlen, welche v. Winiwarter[4]) gibt, weil die von ihm (aus den Jahren 1867—1875) zusammengestellten Fälle aus neuerer Zeit stammen und durch mikroskopische Untersuchung sicher gestellt sind.

Seine 548 Carcinome vertheilen sich folgenderweise:

Mamma 173 (= 31,4 Proc.), Gesicht 278, äussere Genitalien 19, Rectum 23 (= ca. 4,3 Proc.), Extremitäten 9.

---

1) Gurlt, Zur Statistik der Geschwülste. Archiv für klin. Chirurgie. Bd. 25.
2) Ebendaselbst. 3) Ebendaselbst.
4) Beiträge zur Statistik der Carcinome. Wien 1878.

Noch interessanter werden die zusammengestellten 9 Fälle, wenn wir zusehen, wie viel Fälle vor dem 20. Jahre entstandener Carcinome anderer Körpertheile aus den verschiedenen Statistiken gegenübergestellt werden können.

Von den Gurlt'schen 4769 Carcinomen sind in den ersten beiden Lebensdecennien entstanden: 1 Kiefercarcinom, 1 Zungencarcinom, 1 Mammacarcinom, 3 Uteruscarcinome, 3 Darmcarcinome (darunter vielleicht auch Mastdarmcarcinome), 1 Lebercarcinom. Im Ganzen also 10 Fälle, während kein Mastdarmkrebs dieses Lebensalters bestimmt angegeben wird.

Fischer[1]) hat unter den aus der Züricher Klinik zusammengestellten Carcinomen (60 Mammacarcinome, 12 Carcinome der äusseren Genitalien, 16 Rectumcarcinome, 24 Carcinome der Unterlippe, 7 Carcinome der Extremitäten) kein einziges vor dem 20. Jahre entstandenes Carcinom, abgesehen von einem unsicheren Falle, einem Carcinoma sarcomatodes des Armes.

Unter den von v. Winiwarter zusammengestellten 548 Carcinomen finden sich nur 2 vor dem 20. Jahre entstandene Carcinome, nämlich ein Hodenkrebs und ein Lippenkrebs. In dem letzten Fall ist die so frühe Entstehung des Carcinoms durchaus nicht erwiesen. Sie wird von v. Winiwarter angenommen, weil der betreffende Patient, ein Mann von 34 Jahren, an der Stelle des Unterlippencarcinoms seit 15 Jahren eine Warze hatte. Es bleibt also nur ein einziges, sicher vor dem 20. Jahre entstandenes Carcinom übrig.

Unter den von Gusserow, Hough, Blau, Dittrich und Schröder[2]) zusammengestellten 3419 Uteruscarcinomen finden sich nur 2, welche vor dem 20. Jahre entstanden sind.

Aus allen diesen Zusammenstellungen geht hervor, dass der Krebs vor dem 20. Jahre höchst selten, jedenfalls viel seltener, als man früher annahm, zur Beobachtung kommt, dass aber der Krebs des Mastdarms in den ersten beiden Lebensdecennien relativ (d. h. im Verhältniss zu allen Krebsen jeden Alters an dem betreffenden Organ) häufiger vorkommt, als an anderen Organen.

Der Verlauf des Mastdarmkrebses bei jugendlichen Personen scheint sich nicht von dem bei älteren zu unterscheiden.

Die 5 Mastdarmkrebse, für welche nähere Angaben vorhanden sind, waren zur Zeit der Aufnahme schon weit in die Umgebung infiltrirt. Die Krankheitsdauer bis zum Tode betrug bei Fall 12 ungefähr 6 Monate, bei den beiden Rostocker Fällen und bei Fall 9 und 10 ungefähr 12 Monate, bei Fall 13 ungefähr 17 Monate.

Auch für die Mastdarmkrebse des gewöhnlichen Lebensalters gibt v. Winiwarter in seiner Statistik die durchschnittliche Krankheitsdauer auf 11½ Monate an.

1) Ueber Ursachen der Krebskrankheit und ihre Heilbarkeit durch das Messer. Diese Zeitschrift. Bd. XIV. 1881.

2) Handbuch der Krankheiten der weiblichen Geschlechtsorgane. S. 270 u. s. w.

Unter den von mir zusammengestellten 6 Fällen finden sich 2 Männer und 4 Mädchen.

In Bezug auf die Zeit der Entstehung des Carcinoms vertheilen sich die 8 Fälle in folgender Weise:

Entstehung des Mastdarmcarcinoms:

bei Nr. 9 (Mädchen)	etwa im 15. Jahre
bei den beiden Rostocker Fällen (Mädchen) . .	etwa im 16. Jahre
bei Nr. 13 (Mann)	etwa im 17. Jahre
bei Nr. 1, 2, 3 (Billroth)	. . . . .
bei Nr. 10 (Mann) und Nr. 12 (Mädchen) . . .	im 18.—20. Jahre.

Es ist demnach bisher nur ein einziger sicherer Fall von Mastdarmkrebs bekannt, welcher frühzeitiger als bei den von mir beobachteten 2 Fällen entstanden ist.

Für unsere Anschauungen, betreffend die Aetiologie des Carcinoms, haben zweifellos die zusammengestellten Fälle von innerhalb der ersten beiden Lebensdecennien entstandenen Mastdarmkrebsen besondere Bedeutung.

Gibt nun eine der bekannten Hypothesen über Entstehung des Carcinoms für unsere Fälle irgend welche Aufklärung?

Nach Thiersch[1]) ist die Carcinombildung bedingt durch eine Störung des normalerweise zwischen Epithel und bindegewebiger Matrix bestehenden gleichstarken Antagonismus, und zwar im Speciellen durch senile Atrophie des Bindegewebes und infolge davon eintretendes Uebergewicht des wuchernden Epithels. Sicher kann bei Individuen, die noch nicht das 20. Lebensjahr überschritten haben, von einer allgemeinen oder auch nur vorzeitigen localen senilen Atrophie der Bindegewebsmatrix nicht die Rede sein. Insofern gibt die Thiersch'sche Hypothese für unsere Fälle keine Aufklärung.

Ebensowenig stimmt zu unseren Fällen die Virchow'sche Lehre von der localen, durch traumatische Einwirkungen bedingten Disposition einer Körpergegend zur Carcinombildung. Virchow hat bekanntlich zur Stütze seiner Theorie gerade auf die Häufigkeit der Carcinome an den verschiedenen Orificien des menschlichen Körpers, welche ja allerdings beständigen Reizen ausgesetzt sind, hingewiesen. Unter den aufgezählten Fällen findet sich nur ein einziger (Nr. 10), bei welchem überhaupt ein Trauma erwähnt ist. Und selbst in diesem Falle handelt es sich nicht um eine Verletzung der Aftergegend selbst. Mir scheint somit nichts übrig zu bleiben, als die Cohnheim'sche Theorie zur Deutung unserer Fälle zu benutzen. Cohnheim sucht bekanntlich die Prädilection der Orificien für Carcinom entwicklungs-

1) Der Epithelialkrebs namentlich der Haut. 1868.

geschichtlich zu erklären. Er nimmt an, dass bei der complicirten embryonalen Entwicklung dieser Stellen leicht überschüssige Epithelzellhaufen unverbraucht bleiben oder versprengt werden und später zur Entwicklung kommen können. Beim Rectum würde sich dazu Gelegenheit bieten an der Stelle, wo die Einstülpung der Analhaut mit dem blinden Ende des Darmkanals zusammenstösst. Es entsteht in diesem Falle nach Cohnheim eine gutartige, gegen das Bindegewebe abgeschlossene Epithel- resp. Drüsengeschwulst, welch letztere, wenn sie mit freiem Auge sichtbar ist, als Adenom imponirt. Diese Geschwulst wird nach Cohnheim erst ein Carcinom, d. h. sie durchbricht in atypischer Weise die gegenseitigen Gewebsgrenzen, wenn die physiologischen Widerstände der Bindegewebsmatrix verringert sind. Eine solche Schwächung des einen Gewebes führt Cohnheim auf ererbte oder acquirirte Disposition zurück, und zwar acquirirt durch senile Atrophie (Thiersch) oder durch traumatische Einflüsse. In zweien unserer Fälle, nämlich bei Fall 10 und bei Marie B....., bestanden ja aller Wahrscheinlichkeit nach einfache Mastdarmadenome, die als angeborene Geschwülste aufgefasst werden dürften und welche später carcinomatös wurden. Unerklärlich bleibt es aber immerhin, warum in einzelnen Fällen solche Adenome schon so frühzeitig bösartig wurden.

Den Herren Prof. A. Thierfelder und Prof. Neelsen, insbesondere meinem früheren Chef, Herrn Prof. Madelung, statte ich für die vielfache Unterstützung und Anregung, welche ich bei Anfertigung dieser Arbeit von den genannten Herren erfahren habe, hiermit meinen Dank ab.

III.

Ueber die modernen Indicationen zur Trepanation mit besonderer Berücksichtigung der Blutungen aus der Arteria meningea media.

Von

Dr. P. Wiesmann,
Secundararzt der chir. Klinik in Zürich.

(Fortsetzung von Bd. XXI. Seite 334.)

Anatomisches.

Wie ich bereits in der Einleitung zu diesem Kapitel bemerkt, habe ich in meine Casuistik der Verletzungen der Arteria meningea media alle diejenigen Fälle aufgenommen, wo ein beträchtliches Extravasat unter den seitlichen Partien des Schädels zwischen Knochen und Dura vorgefunden wurde, oder mit grösster Wahrscheinlichkeit angenommen werden musste, obgleich die Quelle der Blutung nicht immer genau angegeben war. Da aber nach Prescott Hewett, der bei 31 grösseren Blutergüssen dieser Art 27 mal die Arterienverletzung nachweisen konnte, beträchtliche supradurale Extravasate, namentlich an den Seiten des Schädels, fast ausnahmslos der Arteria meningea media entstammen, so glaube ich, dass sich nur gegen die wenigsten Fälle etwas einwenden lässt.

Der Besprechung der pathologischen Anatomie der uns beschäftigenden Verletzung schicke ich einige Bemerkungen über die normale Anatomie der Arteria meningea media voraus. Bekanntlich entspringt die mittlere Hirnhautarterie aus der Art. maxillaris interna, als deren stärkster Ast sie erscheint. Von 2 Venen begleitet tritt sie durch das Foramen spinosum in die Schädelhöhle ein und theilt sich nach kurzem, nach vorn und aussen gerichtetem Verlaufe, meist etwa in der Mitte des grossen Keilbeinflügels, in einen vorderen und einen hinteren Hauptast. Der vordere Ast wendet sich im Bogen vorwärts und neben der lateralen Spitze des kleinen Keilbeinflügels aufwärts, um sich unter dem Stirnbein und den vorderen Partien des Seitenwandbeins auf der Dura mater zu verzweigen.

Marchant[1]) macht darauf aufmerksam, dass dieser vordere Ast sich bald nach seinem Abgang vom Arterienstamm in zwei ungefähr gleich starke Zweige, einen vorderen und einen hinteren, theilt. Der hintere Ast zieht in horizontaler Richtung über die Basis der Schläfenpyramide hinweg und gibt unter spitzem Winkel rückwärts und aufwärts ziehende Aeste ab, die sich unter den hinteren Partien des Scheitelbeins und unter der Hinterhauptsschuppe verbreiten. Ueber das Verhältniss der einzelnen Zweige zu bestimmten Punkten der Schädeloberfläche hat Marchant sehr genaue Untersuchungen angestellt, auf die ich jedoch nicht näher eingehen will, da sie keine besondere praktische Bedeutung zu haben scheinen.

Die Arterie hat ungefähr das Kaliber einer Fingerarterie; sie ist ziemlich dünnwandig und liegt einerseits der Dura sehr fest auf, andererseits ist sie in die vielfach verästelten Furchen an der Innenfläche des Schädels, die sog. Sulci meningei, eingebettet. Nicht selten sind diese Sulci an einzelnen Stellen, besonders im Gebiete des grossen Keilbeinflügels, von einer Knochenlamelle überbrückt, so dass die Arterie eine Strecke weit in einem geschlossenen Kanal verläuft.

Wirklich nachgewiesen ist die Läsion der Arterie oder eines ihrer grösseren Aeste unter meinen 257 Fällen im Ganzen 143 mal, und zwar war es in 7 Fällen der hintere, in 11 Fällen der vordere Ast. In einem Fall waren der vordere und der hintere Ast zerrissen (Nr. 12 Larrey). In den übrigen Fällen war entweder nur angegeben, dass es ein oder mehrere stärkere Aeste oder die Arteria meningea media selbst war, ohne dass es jedoch immer genau ersichtlich ist, ob die Läsion wirklich den Stamm selbst vor seiner Theilung in seine beiden Hauptäste betroffen hatte. Ganz genaue Notizen finden sich überhaupt nur in einer geringen Anzahl von Fällen; immerhin ist in einer Reihe von Fällen die Zerreissung des Stammes selbst constatirt; es sind sogar einige Fälle beschrieben, wo die Arterie gerade am Foramen spinosum abgerissen war (z. B. Nr. 116 Banner); darunter ein Fall von Gross[2]), der mir leider nicht zur Verfügung stand, den ich daher nicht in meiner Casuistik aufgeführt habe. In einem Falle (Nr. 142 Guerlain) war ausser der Arteria meningea media überdies der Sinus transversus, in Nr. 149 (Macleod) der Sinus longitudinalis zerrissen. In Nr. 200 (Godlee) betraf die Läsion nicht die Arterie, sondern eine der sie begleitenden Venen.

Wenn wir uns nun fragen: Wie kommt eine Läsion der

1) l. c. S. 14. 2) Americ. Journal of med. sc. 1873. July.

Arteria meningea media zu Stande? so gibt uns unser casuistisches Material eine ganze Reihe von verschiedenen Möglichkeiten an die Hand.

Wenn wir absehen von den wenigen operativen Verletzungen der Arterie, die ich der Vollständigkeit halber ebenfalls aufgeführt, so ist wohl der einfachste Mechanismus der, dass ein scharfes und spitziges Werkzeug, nachdem es durch die äusseren Weichtheile und den Schädelknochen gedrungen, die Arterie lädirt. Solche Hieb- oder Stichverletzungen sind z. B. Nr. 12 (Larrey) Säbelhieb, Nr. 13 (Bergmann) Beilhieb, Nr. 257 (Gamgee) Stichverletzung, Nr. 9 (Holmes), wo ein Nagel, Nr. 247 (Luckinger) und Nr. 248 (Palm), wo ein Messerstich die Arterie durchtrennte.

In ähnlicher directer Weise kann die Arterienverletzung bei Schüssen zu Stande kommen, wenn das in der Schläfengegend eingedrungene Projectil auf seinem Wege auch die Arterie durchreisst. Schussverletzungen der Art. mening. media sind u. A. die Fälle: Nr. 6 (Tylecote), Nr. 156, 157 (B. Beck), Nr. 194 (Otis), Nr. 203 (Guthrie); ausserdem referirt Gross (l. c.) 7 Fälle. Doch bleibt dabei nicht ausgeschlossen, dass die Ruptur nicht auch auf anderem Wege zu Stande gekommen sein kann, indem die Kugel eine Knochenverletzung gesetzt und diese ihrerseits die directe Ursache der Arterienzerreissung war.

In weitaus den meisten Fällen waren es stumpfe Gewalten der verschiedensten Art, welche eine mehr oder minder ausgedehnte Knochenläsion setzten, bei deren Entstehen und durch welche die Arterie zerrissen wurde. Wir haben hier namentlich zwei Arten der Entstehung zu berücksichtigen. *Entweder handelt es sich um eine Splitterfractur und ein Knochensplitter durchsticht, oder eine scharfe Kante eines Fragmentes durchschneidet die Arterie.* Auch bei blossen Fissuren, namentlich solchen, die mehr oder weniger quer zur Verlaufsrichtung des Gefässes gestellt sind, kann der im Momente ihrer Entstehung tief eingedrückte Rand das Gefäss einschneiden.[1])

Fälle dieser Art sind z. B. Nr. 151 (Lannelongue), Nr. 223 (Follin), wo ein spitzer Knochensplitter die Arterie angestochen; ferner Nr. 161 (Coutagne), wo ein sehr scharfes, einwärts prominirendes Fragment die Arterie in der Ausdehnung von 1 Cm. geschlitzt hatte, Nr. 43 (Köhler), Nr. 201 (Larrey), Nr. 222 (Rollet), wo die Arterie von einem scharfen Knochenrand durchschnitten war.

Oder aber, und dies scheint der häufigste Modus zu sein, *durch*

1) Bergmann, l. c. S. 369.

die Defiguration, welche der Schädel durch eine stumpfe Gewalt erleidet, zerreisst mit dem Knochen auch die in dessen Sulci eingebettete Arterie. Besonders begünstigend für diesen Modus muss es sein, wenn die Arterie, statt nur in einer Knochenfurche zu verlaufen, in einem Knochenkanal steckt, wie dies bei unseren Patienten Suremann (Nr. 10), Wettstein (Nr. 11), Weiss (Nr. 252) in der That der Fall war.

Von ganz besonderem Interesse sind diejenigen Fälle, *wo die Ruptur der Arterie zu Stande kommt ohne alle Knochenläsion, oder wenigstens ohne Fractur im Bereiche der rupturirten Arterie.*[1]) Sicher constatirt ist dieser Modus in den unter II. aufgeführten, tödtlich verlaufenen Fällen. Ein sehr schönes Beispiel dieser Art ist unser Fall Lehmann (Nr. 36, s. Taf. I).

Wir haben uns vorzustellen, dass bei der Formveränderung, welche der Schädel im Momente des Traumas erfährt, die Arterie in derselben Richtung wie die Moleküle des Schädels auseinandergezerrt wird, während aber die Cohäsion der Knochenmoleküle nicht überwunden wird, der Schädel vielmehr durch seine Elasticität wieder in seine ursprüngliche Form zurückkehrt, die weniger cohärente und elastische Arterie einreisst. Begünstigt wird dies namentlich dadurch, dass die Arterie in die tiefen Sulci des Knochens eingesenkt und mit diesem durch zahlreiche Rami perforantes fest verbunden ist. Nach Bergmann sind es namentlich Körper von kugeliger Form, die, gegen den Schädel geschleudert, diesen im Umfang der getroffenen Stelle eindrückten, aber gleich zurückspringend ihm ein Zurückschnellen in die alte Form gestatteten, wobei der Knochen nicht zu brechen braucht, während die Arterie zerreisst. Mehrmals waren es relativ leichte Traumen, welche diese Art der Läsion hervorbrachten: ein leichter Stockschlag (Nr. 19 Reuter, Nr. 27 Meyer); ein Faustschlag (Nr. 18 Quesnay, Nr. 26 Falk); ein Wurf mit einem kleinen Steinchen (Nr. 22 Schabel).

Unter diesen Fällen verdienen namentlich diejenigen eine besondere Berücksichtigung, *wo die Arterienläsion nicht auf der Seite der einwirkenden Gewalt, sondern an einem gegenüberliegenden Punkt, oder wenigstens fern von der getroffenen Stelle stattfindet.* Diese sog. *Rupturen durch Contrecoup* erklären sich aus der Gestaltsveränderung, welche bei einwirkenden grösseren Gewalten der Schädel als Ganzes

1) In der neuesten Arbeit über dieses Thema von Marchant wird zwar dieser Modus geleugnet: „Nous repoussons comme non démontrée l'opinion .... d'après laquelle une secousse du crâne pourrait amener la rupture de vaisseaux dans sa cavité". p. 27.

erfährt. Fälle dieser Art sind z. B. Nr. 35 (Genth), wo einer kleinen Beule auf dem linken Stirnhöcker ein Extravasat in der rechten mittleren Schädelgrube entsprach; Nr. 53 (Zerbe): Fissur des linken Schläfenbeins, bedeutendes Extravasat unter dem unverletzten rechten Schläfenbein; Nr. 118 (Thewalt): Verletzung des linken Stirnbeins, bedeutendes Extravasat unter dem rechten Scheitelbein; Nr. 119 (Klose): Sugillation am rechten Tub. parietale, massiges Extravasat unter dem linken Scheitelbein; endlich unser Fall Lehmann (Nr. 36), bei dem sich als directe Wirkung der Gewalt eine Quetschwunde über dem rechten Scheitelbein fand, während die Arterie, ohne Knochenverletzung, auf der linken Seite zerrissen war.

Es sind ferner einige Fälle beschrieben, wo beide Meningealarterien verletzt waren und zwar die eine wahrscheinlich direct, die andere durch Contrecoup. Dahin gehört ein Fall von Morgagni (Nr. 39), von Guthrie (Nr. 132), von Besnier (Nr. 138) und der höchst merkwürdige Fall von James Hill (Nr. 253).

In ganz vereinzelten Fällen kommt es auch zur Ruptur einer bereits pathologisch veränderten Arterie. In dem Fall Nr. 255 (Lang) blieb die Arterie von dem eingedrungenen Armbrustpfeil verschont; allein die an die Verletzung sich anschliessenden localen Entzündungsprocesse setzten die Resistenzfähigkeit des Gefässes so sehr herab, dass der durch die Aufregung des Patienten gesteigerte Blutdruck genügte, um das Arterienrohr zu sprengen.

Einen anderen hierher zu rechnenden Fall (Nr. 274), den ich nicht in meine Tabellen aufgenommen habe, verdanke ich der gütigen Mittheilung von Herrn Professor O. Wyss. Derselbe beobachtete in Breslau folgenden eigenthümlichen Fall:

Ein Maurer stürzte vom Gerüste herunter und wurde wegen Commotio cerebri in das Spital aufgenommen, jedoch nach kurzer Zeit wieder entlassen, da die anfangs vorhandenen Gehirnerscheinungen (Somnolenz, Erbrechen) sehr bald völlig schwanden und eine äussere Verletzung nicht nachgewiesen werden konnte. Er ging wieder an seine Arbeit, hatte aber das Unglück, 3 Wochen nach dem ersten Sturz abermals vom Gerüste, jedoch nur wenige Fuss hoch herunterzufallen. Nach wenigen Minuten war er todt. Die Section ergab ein mächtiges Blutextravasat zwischen Schädel und Dura, welches der Arteria meningea media entstammte und die entsprechende Hemisphäre bedeutend comprimirte. Ausserdem fand sich eine Schädelfissur, welche beim ersten Trauma entstanden und bereits in Heilung begriffen war. Durch die bei diesem Process sich bildenden Granulationen war die Arterie so in ihrem Gefüge gelockert worden, dass, während sie beim Entstehen der Fissur intact geblieben war, nun ein relativ geringes Trauma genügte, um sie zur Berstung zu bringen.

Was geschieht nun, wenn die Arterie durchrissen ist?

In vielen Fällen verhindert der Shock, den wir als Commotio cerebri zu bezeichnen gewohnt sind, den Blutaustritt aus der Arterie, gerade wie eine eintretende Ohnmacht beim Aderlass die Blutung zum Stehen bringt. Wenn aber nach kürzerer oder längerer Zeit die Shockwirkung schwindet, die Herzaction wieder kräftiger wird, so findet aus der lädirten Arterie eine Hämorrhagie statt. In vereinzelten Fällen bleibt auch nach eingetretener Reaction die Blutung anfangs aus oder ist so gering, dass sie keine oder nur unbedeutende Symptome macht, und erst nach längerer Zeit, oft nach mehreren Tagen gibt irgend eine Ursache den Anstoss zu einer Spät- oder Nachblutung. Fälle dieser Art sind z. B. Nr. 12 (Larrey), wo die anfangs gestillte Blutung nach eingetretener Eiterung sich aufs Neue einstellte, Nr. 66 (Hutchinson), wo neben einem älteren Coagulum auch ganz frisch ergossenes Blut gefunden wurde, Nr. 103 (Zerbe), wo heftige Hustenstösse die Spätblutung veranlassten, Nr. 251 (Benoit), wo erst am 8. Tage deutliche, vom Extravasat abhängige Symptome auftraten. Nur in seltenen Fällen findet das Blut einen Weg nach aussen; weitaus in den meisten Fällen wird die Blutung eine intracranielle, und zwar sammelt sich das Blut, wenn wenigstens die Dura mater bei dem Trauma intact geblieben ist, zwischen dieser und dem Knochen an. Ganz ähnlich wie die Paraffinmasse bei dem bekannten Pagenstecher'schen Thierexperiment, löst das der Arterie unter hohem Druck — nach Bergmann wird derselbe auf 80—100 Mm. Quecksilber geschätzt — entströmende Blut die harte Hirnhaut von der Innenfläche des Schädels los. Dies kann auf weite Strecken hin geschehen und selbst die Nähte setzen der vordringenden Blutmasse nicht, wie man wohl früher vielfach angenommen hat, ein Ziel. Französische Autoren, u. A. Tillaux und namentlich Marchant, haben über die Ablösung der Dura experimentelle Untersuchungen angestellt und dabei zwischen einer „Zone décollable" und einer „Zone adhérente" unterschieden. Erstere soll sich von vorn nach hinten vom hinteren Rand der kleinen Keilbeinflügel bis zu 2—3 Cm. vor die Protuberantia occipitalis interna und von oben nach unten von einigen Centimetern ausserhalb der Falx bis zu einer durch den scharfen Rand der kleinen Keilbeinflügel, die obere Kante des Felsenbeins und die Pars horizontalis des Sinus lateralis gelegten Ebene erstrecken. Die adhärente Zone soll ausser dem Felsenbein auch den Grund der mittleren Schädelgrube, namentlich auch die unmittelbare Umgebung des Foramen spinosum umfassen. Ferner betonen diese Autoren mit Recht, dass bei Kindern, zum Theil auch bei sehr alten Personen,

die Dura dem Knochen viel fester adhärirt, als im mittleren Lebensalter. Interessant ist bei diesen Experimenten, dass die Mittelzahlen für die Ausdehnung der „Zone décollable" in der That mit sehr vielen Angaben über die Grösse der Extravasate ziemlich genau stimmen. Dagegen liegen auch Beobachtungen vor, wo das Extravasat auch die „Zone adhérente" einnahm, und auch die Regel, dass bei Kindern die Dura nicht durch Blutergüsse abgehoben wird, erleidet zahlreiche Ausnahmen. Die Blutung hält so lange an, bis entweder eine vorläufige Thrombosirung die Arterie verstopft, oder bis der durch das raumbeschränkende Extravasat enorm gesteigerte intracranielle Druck endlich dem Blutdruck in der Arterie das Gleichgewicht hält und so eine weitere Ansammlung unmöglich macht. Auf diese Weise können sich oft ganz erstaunliche Mengen von Blut anhäufen.

Extravasate von 4 Unzen (= 140 Grm.) sind sehr häufig gefunden worden, aber auch solche von 5 und 6 Unzen sind keine Seltenheit; bei unserem Patienten Krause (Nr. 95) wog das Coagulum 255 Grm. und in Fall Nr. 172 (Thormann) wird dasselbe gar auf beinahe ein Pfund geschätzt (?). James Hill hat sogar bei demselben Patienten zwei Extravasate, jedes zu 6—7 Unzen, durch die Trepanation entfernt (Nr. 253). Die gewöhnliche Form, unter welcher sich das Blutextravasat präsentirt, ist die eines Kugelsegmentes, dessen Convexität dem Gehirn zugekehrt ist und dessen grösste Dicke oft mehrere Centimeter beträgt. Nicht selten entspricht das Centrum der dem Gehirn zugekehrten Fläche ziemlich genau der Rupturstelle der Arterie, indem von dieser aus das Blut gleichmässig nach allen Seiten, die Dura ablösend, sich vordrängt. Damit das Blut sich in dieser Weise ansammeln könne, muss natürlich Raum geschafft werden, indem die übrigen Schädelcontenta verdrängt werden. So sehen wir denn in allen typischen Fällen die entsprechende Hirnhälfte oft ganz bedeutend comprimirt. Natürlich geschieht dies nicht etwa in der Weise, dass die Hirnsubstanz als solche comprimirt wird, was ja bekanntlich nur in einem äusserst geringen Umfang möglich ist, sondern Blut, Lymphe und Cerebrospinalflüssigkeit werden verdrängt, die Seitenwand des Ventrikel buchtet sich einwärts, die Gyri sind abgeflacht und nicht selten finden wir die Hemisphäre unter dem Extravasat ganz plattgedrückt oder napfförmig vertieft.

Wir haben in dem Vorausgehenden hauptsächlich diejenigen Fälle im Auge gehabt, wo das Blut sich zwischen Knochen und Dura ansammelt. Bedingung dazu ist aber, wie wir bereits bemerkt, wenigstens in der Regel, dass die Dura mater durch das Trauma nicht verletzt werde. Ist jedoch letzteres der Fall, so kann sich zwar das

Blut trotzdem über der Dura anhäufen, z. B. in Nr. 173 (Kniesling), Nr. 233 (Talko), gewöhnlich aber wird es, wenigstens grösstentheils, unter die harte Hirnhaut ergossen. Auch hier kann es sich zu einem mächtigen Klumpen ansammeln, z. B. in Fall Nr. 249 (Niemann), Nr. 251 (Benoit), meist aber wird es sich im Arachnoidalsack flächenhaft verbreiten, z. B. Nr. 250 (Gibson). In vereinzelten Fällen liegt ein Theil des Extravasates über, ein anderer unter der Dura und beide communiciren mit einander durch einen schlitzförmigen Riss in der harten Hirnhaut. Solche Extravasate bezeichnet Marchant als Épanchements sanguins en bissac, à double poche, à bouton de chemise, z. B. Nr. 246 (Roux), Nr. 158 (Mossé). Endlich kann durch das Trauma nicht blos die Dura durchrissen, sondern auch das Gehirn selbst gequetscht sein. Dann ist dem Blutstrom ein Weg gebahnt, durch den er sich in die Hirnsubstanz hineinwühlen und da Verheerungen anrichten kann, ähnlich wie bei einer Apoplexie. Fälle dieser Art sind z. B. Nr. 247 (Luckinger), Nr. 248 (Palm) und unser Fall Weiss Nr. 252. Ein dem Fall Weiss ziemlich analoger, aber zu wenig genau beschriebener findet sich Bulletin de la société anatomique de Paris. 1844. p. 93 von Thibaut und Journal des connaiss. médico-chirurg. Février 1839. p. 65 von Roux (Nr. 275 u. 276). Eine weitere Modification der Extravasation ist diejenige, dass das Blut durch eine klaffende Fracturspalte theilweise nach aussen unter die weichen Bedeckungen dringt und dort oft eine mächtige Schwellung verursacht. Fälle dieser Art referiren z. B. Golding Bird (Nr. 34), Bruchet (Nr. 84), Holmes (Nr. 85), Marchant (Nr. 90), Hueter (Nr. 198).

Unsere Kenntnisse über die Schicksale des auf die Dura ergossenen Blutes sind sehr beschränkt. Flüssig bleibt dasselbe jedenfalls in der Regel nur kurze Zeit. In den meisten Fällen fand man einen cohärenten, schwärzlichen Blutkuchen. Was aber weiter daraus wird, darüber wissen wir sehr wenig. In den letal verlaufenen Fällen trat der tödtliche Ausgang weitaus in der Mehrzahl so rasch ein, dass noch keine erheblichen Veränderungen mit dem Extravasat vorgegangen sein konnten.

Fälle, wo ein deutlicher Resorptionsvorgang zu erkennen gewesen wäre, habe ich überhaupt in der Literatur nicht entdecken können. Dass eine Resorption auch eines bedeutenden supraduralen Blutergusses möglich ist, wird, selbst wenn man die übrigen unter exspectativer Behandlung geheilten Fälle nicht gelten lassen wollte, mit Sicherheit bewiesen durch den Fall von Perrin (Nr. 127), wo bei dem Patienten, der die typischen Symptome der Meningearuptur

dargeboten, drei Jahre später eine die Arterie kreuzende geheilte Fissur durch die Section nachgewiesen wurde. Leider ist in dem Sectionsbericht nicht angegeben, was für anderweitige Spuren das Trauma hinterlassen hatte. Zum Mindesten aber sind die Resorptionsverhältnisse für supradurale Hämatome bei Weitem ungünstiger, als bei Blutergüssen in den Arachnoidalsak, welche, meist flächenhaft und von der Cerebrospinalflüssigkeit umspült, einer Aufsaugung viel leichter zugänglich sind.

Eine für den Patienten freilich verhängnissvolle Veränderung des Extravasates ist uns namentlich aus einem Falle von Huguenin (Nr. 79) bekannt: die Verjauchung und Vereiterung. Der Patient Huguenin's überlebte 8 Tage die Verletzung und da fand sich denn „an der Innenfläche des Schädels die Dura in einem 3 Zoll langen, circa 1 1/2 Zoll breiten Oval abgelöst, Dicke des gebildeten Sackes circa 3/4 Zoll, derselbe angefüllt mit dickem chocoladefarbigem Eiter, in welchem noch einige cruorartige Gerinnsel erhalten sind". Dieser Fall ist um so merkwürdiger, als es sich um eine subcutane Schädelverletzung handelte. Auch Zerbe (Nr. 103) referirt einen Fall, wo bei subcutaner Fractur am 8. Tage durch Trepanation putrides Blut entleert wurde. Wenn aber die Vereiterung des Extravasates bei intacten Hautdecken möglich ist, so wird dieselbe noch viel eher zu befürchten sein bei offenen Schädelbrüchen, wo Infectionskeime sehr leicht zu dem so sehr zersetzungsfähigen Bluterguss gelangen können.

Unsere anatomische Darstellung würde übrigens unvollständig sein, wenn wir *die die Meningealruptur häufig complicirenden anderweitigen intracraniellen Verletzungen* übergingen, da dieselben sehr oft derart sind, dass sie das Bild der Ergiessung trüben, oft geradezu so verwischen, dass das Stellen einer Diagnose zur Unmöglichkeit wird. Wir haben bereits davon gesprochen, dass, wenn die Dura mater mit zerrissen ist, die Blutung ganz oder theilweise in den Arachnoidalsack erfolgen, dass unter Umständen das Blut auch in die Hirnsubstanz eindringen kann. Aber, abgesehen von diesen relativ seltenen Modificationen, ist die Ruptur der Arteria meningea ziemlich häufig complicirt mit Blutungen in und unter die Pia und mit Quetschungen des Gehirns. Dieselben können entweder in derselben Gegend und durch denselben Mechanismus erfolgt sein, wie die Arterienruptur, oder aber durch Contrecoup an einer ganz entfernten, nicht selten an einer der Arterienwunde gerade gegenüberliegenden Stelle. Ueber die Häufigkeit des Vorkommens dieser Complication hat Prescott Hewett Untersuchungen angestellt und er fand, dass unter 27 Fällen von Meningearuptur nur 2 mal das Gehirn vollkommen in-

tact blieb, abgesehen von der durch das Extravasat verursachten Compression und Abplattung. Darnach wäre also das Intactbleiben des Gehirns bei Traumen, welche eine Ruptur der Arteria meningea media zu verursachen vermögen, eine ziemlich seltene Ausnahme. Doch scheint mir dies nicht ganz den thatsächlichen Verhältnissen zu entsprechen. Fälle von Hirncontusion zusammen mit Ruptur der Art. meningea media finde ich im Ganzen 61 verzeichnet, und zwar sind dabei auch ganz unbedeutende oberflächliche Quetschungen mitgerechnet. Auf der Seite der Gefässverletzung fand sich die Hirncontusion 24 mal; Quetschungen durch Contrecoup hatten 22 mal stattgefunden, während bei den übrigen 15 Fällen der Sitz der contundirten Stellen nicht genauer angegeben ist. Wenn wir nun auch zugeben müssen, dass gewiss auch hie und da das Cerebrum etwas lädirt war, ohne dass es in den kurz angegebenen Sectionsberichten verzeichnet ist, so ist andererseits doch sehr häufig angegeben, dass wirklich ausser der Hirncompression und den dadurch veranlassten abnormen Füllungszuständen der Gefässe nichts Pathologisches gefunden wurde. Diese ausdrückliche Angabe findet sich in 34 Fällen; doch sind die uncomplicirten Fälle jedenfalls noch viel zahlreicher, indem in sehr vielen Sectionsprotokollen die starke Compression hervorgehoben, sonst aber nichts Weiteres über den Zustand des Gehirns ausgesagt wird, und es *scheint also das Intactbleiben des Gehirns zum Mindesten nicht eine seltene Ausnahme, vielleicht eher die Regel zu sein.*

Endlich ist hier der Ort, einer sehr seltenen Folge der Verletzung der Arteria meningea media zu gedenken: der Aneurysmenbildung. Spontan entstandene Aneurysmen erwähnt Bruns in seinem bekannten Werke drei.[1]) Der Fall von Gamgee (Nr. 257) ist der einzige von traumatischem Aneurysma, den ich beim Durchsehen der Literatur habe entdecken können, während Verletzungen der Carotis cerebralis nicht besonders selten zur Bildung eines Aneurysmas und dann zu einer sehr merkwürdigen Krankheit, dem Exophthalmus pulsans, führen. In dem erwähnten Falle von Gamgee war die Arterie infolge eines Stiches in den äusseren Gehörgang durch einen spitzen Splitter des Felsenbeins zerrissen worden. Da die Dura hier sehr fest mit dem Knochen verwachsen war, hatte das Blut dieselbe nicht in der gewöhnlichen Weise abzudrängen vermocht, sondern sich längs der Arterie einen Weg an die Unterfläche der Schädelbasis gebahnt und zur Bildung eines aneurysmatischen Sackes zwischen den Mm. pterygoidei geführt, der sich schon am 10. Tage als pulsirende Geschwulst unterhalb des Ohres manifestirte.

1) Bruns l. c. S. 643.

Symptomatologie.

Aus unserem casuistischen Material, sowie aus den Handbüchern der Chirurgie und den Monographien über diesen Gegenstand will ich nun in dem Folgenden die Symptome der in das Cavum cranii erfolgenden Blutung aus der Arteria meningea media zusammenfassen. Ich habe dabei zunächst nur die reinen typischen Fälle im Auge, wo sich das Blut als dicker Klumpen zwischen Knochen und Dura ansammelt; erst später werden wir auch auf die Abweichungen von diesem Typus, die Complicationen u. s. w. eingehen. Das Symptomenbild der Blutung aus der Arteria meningea media setzt sich zusammen aus den Erscheinungen, welche allen bedeutenderen endocraniellen Ergüssen gemeinsam, und aus solchen, welche durch die eigenthümliche Lage des Extravasates bedingt sind. Zu den ersteren gehören namentlich die Störungen des Bewusstseins, die Puls- und Respirationsphänomene, zu den letzteren vor Allem die Störungen der Motilität, vielleicht auch diejenigen der Sensibilität, der Sprache und der Pupillen. Ich werde mich jedoch nicht an diese Eintheilung der Symptome halten, sondern sie nach der ihnen für die Stellung einer präcisen Diagnose zukommenden Dignität aufzählen und zugleich bei jedem Symptom die physiologische Erklärung zu geben versuchen.

1. Das sogenannte freie Intervall und die Steigerung der Symptome. Dieses Symptom gilt als das wichtigste und ist für alle grösseren Blutergüsse in die Schädelhöhle, namentlich die supraduralen, charakteristisch, obgleich es auch in manchen Fällen vermisst werden kann. Der Erste, welcher auf dasselbe aufmerksam gemacht hat, ist J. L. Petit, indem er auf den Unterschied zwischen „primitiven" und „consecutiven" Hirnerscheinungen hinwies.[1])

In ganz typischen Fällen wird der Verletzte unmittelbar nach dem Trauma bewusstlos, erbricht, hat kalte Extremitäten, eine oberflächliche Respiration, einen schwachen beschleunigten Puls. Nach kürzerer oder längerer Zeit kehrt das Bewusstsein wieder, die angeführten Erscheinungen verschwinden. Aber allmählich trübt sich das Bewusstsein aufs Neue, der Patient wird somnolent, nach und

1) Quesnay, Du trépan dans les cas douteux. Mémoires de l'académie royale de chirurgie. T. I. p. 198:

„Cet habile praticien (Petit) croit que la perte de connaissance et l'assoupissement ne sont que l'effet de la commotion du cerveau, quand ils arrivent dans l'instant même du coup; et que lorsqu'ils arrivent ensuite, ils sont au contraire causés par un épanchement qui s'est fait sous le crâne depuis le coup. — Quelques auteurs paraissent avoir entrevu la même chose, mais personne ne l'a exposé aussi clairement que l'a fait M. Petit. Bruns l. c. S. 899.

nach soporös und verfällt je nach der Schwere des Falles schliesslich in tiefes Koma, aus dem er sich gar nicht oder nur mit Mühe aufwecken lässt, bis endlich nach kürzerer oder längerer Zeit der Tod die Scene beschliesst. In vereinzelten Fällen werden statt der Somnolenz Aufregungszustände, Delirien u. s. w., beobachtet, also Reizung statt der gewöhnlichen Lähmung der grauen Substanz, wofür wir an den Convulsionen und Hyperästhesien ein Analogon haben.

Zugleich mit diesen Alterationen des Bewusstseins stellen sich häufig die weiter unten zu besprechenden Symptome ein: Paresen, die allmählich in complete Paralysen übergehen, Pulsverlangsamung, stertoröse Respiration u. dgl. In anderen Fällen bleibt der Patient unmittelbar nach der Verletzung bei Bewusstsein, beachtet oft das Trauma kaum, setzt seine Arbeit fort, macht noch einen längeren Weg und erst nach einiger Zeit stellen sich die genannten schweren Erscheinungen ein.

Aus der ersten Symptomenreihe setzt sich das Bild der Hirnerschütterung zusammen, welche je nach der Schwere des Falles verschieden lange andauert. Bereits im anatomischen Theil haben wir darauf hingewiesen, dass, so lange die Commotio cerebri anhält, das durch das Trauma zerrissene Gefäss gewöhnlich nicht blutet. Erst wenn die vasomotorischen Störungen, welche den Symptomencomplex der Commotio cerebri bedingen, vorüber sind, wenn die Reaction eintritt, beginnt auch die Blutung. Das extravasirte Blut sammelt sich nun in der Schädelhöhle, in specie zwischen Knochen und Dura mater, an und übt einen Druck auf das Gehirn aus. So lange die Menge des ergossenen Blutes gering ist, manifestirt sich dieser Druck durch keinerlei functionelle Störungen — nach Pagenstecher[1]) soll ein Körper vom Volumen von 37—40 Ccm., zwischen Schädel und Dura eingeführt, ohne Symptome ertragen werden — aber allmählich macht sich die durch den Druck bedingte locale und allgemeine Hirnanämie bemerklich und mit der Menge des ergossenen Blutes steigern sich auch die Erscheinungen von leichter Somnolenz bis zum tiefen Koma, von leichter Parese bis zur completen Paralyse. Von der Grösse des zerrissenen Gefässes und von der Höhe des Blutdrucks hängt die Schnelligkeit, mit der sich das Blut ansammelt, und damit auch das mehr oder weniger rasche Auftreten der Compressionserscheinungen ab. Bei Blutungen aus der zerrissenen Arteria meningea media oder einem ihrer Hauptäste verfliessen in der Regel einige Stunden, seltener nur wenige Minuten, eine Viertel-, eine halbe Stunde, bis sich

1) l c. S. 41.

die Compressio cerebri manifestirt. Nur ausnahmsweise vergehen bis zum Eintritt der Druckerscheinungen mehrere, sogar 8—11 Tage, was sich dann oft auf eine durch irgend eine Ursache: Aufregung, starken Husten u. dgl. hervorgerufene Nach- oder Spätblutung zurückführen lässt (vgl. anatom. Theil. S. 57).

Wie schon bemerkt, kann das „freie Intervall" auch fehlen, indem sich die Erscheinungen der inneren Blutung sofort an die Commotio cerebri anschliessen. Doch ist es nicht selten so, dass, wenn auch der Verletzte nicht zum Bewusstsein kommt, doch aus der Steigerung der Erscheinungen die Unterscheidung zweier Phasen möglich wird. Das freie Intervall fehlte oder wurde wenigstens nicht beobachtet in 84 Fällen, während es in 103 Fällen deutlich zu constatiren war. Die typische Aufeinanderfolge von Commotio cerebri, freiem Intervall und Compressio cerebri fand sich in 51 Fällen; 52 mal fehlte die initiale Commotio cerebri oder war wenigstens nur ganz unbedeutend.

2. Die contralaterale Hemiplegie, resp. auch Convulsionen. Störungen der Motilität können durch die verschiedenen Formen des Extravasates, durch anderweitige raumbeschränkende Momente, sowie durch Hirncontusion hervorgerufen werden. Eine Art der Motilitätsstörung, die contralaterale Hemiplegie, ist jedoch für die Blutergüsse aus der Arteria meningea media beinahe pathognomonisch. Dies ist ganz besonders dann der Fall, wenn die Lähmungserscheinungen nicht unmittelbar nach dem Trauma vorhanden sind, sondern sich erst nach einiger Zeit einstellen und sich von der geringen Hemiparese allmählich zur totalen Hemiplegie steigern. Den Grund für das häufige Zusammentreffen von Blutergüssen der Art. meningea media mit Lähmungen der gegenüberliegenden Seite finden wir in den anatomischen Beziehungen zwischen dem Verbreitungsbezirk der Arterie und den psychomotorischen Centren. Gar nicht selten finden wir in den Sectionsprotokollen die Angabe, dass es ganz besonders die Centralwindungen waren, welche durch das Blutcoagulum die stärkste Compression erlitten hatten. Durch die Bergmann'schen Versuche, welche diejenigen von Pagenstecher in werthvoller Weise ergänzen, wissen wir, dass sich die Wirkungen des localisirten Hirndrucks zwar über das ganze Gehirn verbreiten, dass sich aber dieser Druck nicht, wie in einer Flüssigkeit, überallhin gleichmässig fortpflanzt, dass vielmehr der dem Druck am directesten ausgesetzte Hirntheil auch am stärksten afficirt wird. Bei Blutergüssen aus der Art. meningea media werden daher gewöhnlich die Rindenbezirke, welche wir als die psychomotorischen zu bezeich-

nen pflegen, am frühesten und am stärksten anämisch gemacht und dem entsprechend in ihren Functionen gestört. Die beginnende locale Anämie der grauen Substanz der Centralwindungen manifestirt sich durch Paresen; stärkere Anämie hebt die Function derselben ganz auf, führt zur totalen Paralyse. Da wir überdies die räumliche Anordnung der Centren für Arm, Bein und Gesicht kennen, so können wir uns auch das Auftreten isolirter contralateraler Lähmungen erklären, ferner, warum hier und da erst der Arm, dann das Bein und zwar nicht selten in geringerem Grade gelähmt war. Aus dieser Theorie ergibt sich auch, dass die Lähmungssymptome fehlen können, wenn das Extravasat an Stellen sich ansammelt, unter denen keine Bezirke mit motorischer Dignität sich befinden.

Wie verhalten sich nun die Beobachtungen zu dieser Theorie?

Contralaterale Lähmungen wurden constatirt in 65 Fällen, und zwar waren 53 mal wenigstens Arm und Bein, oft auch noch der entsprechende Facialis, 7 mal nur der Arm, 3 mal nur der Facialis, 1 mal Arm und Facialis gelähmt. Isolirte Lähmung des gegenüberliegenden Beines wurde nie beobachtet. Das Fehlen von Lähmungserscheinungen ist nur in 16 Fällen ausdrücklich angegeben, während in 12 Fällen sämmtliche Extremitäten gelähmt zu sein schienen.

Prüfen wir nun diese Resultate an der Hand der obigen Theorie, so ergibt sich, dass unter den 16 Fällen ohne Lähmungserscheinungen 7 mal das Extravasat entweder unterhalb oder nach hinten von den Centralwindungen sich angesammelt; 2 mal war der Operateur der Bildung eines grösseren Ergusses zuvorgekommen, während in den 7 anderen Fällen das Extravasat an der gewöhnlichen Stelle sich fand, so dass der Grund nicht ersichtlich ist, warum die Lähmungen ausblieben. — *Charakteristisch scheint es nur zu sein, dass isolirte contralaterale Lähmungen der unteren Extremität überhaupt nicht verzeichnet sind.* Da die Centren für das Bein sich in dem obersten Theil der Centralwindungen befinden, wo die Zweige der Meningealarterie bereits sehr dünn geworden sind, so können sich wohl hier keine sehr grossen, mit bedeutenden Functionsstörungen verbundene Extravasate mehr bilden. In den 3 Fällen von isolirter Facialisparalyse ist 2 mal ein nach vorn und unten gelegenes Extravasat constatirt, während im 3. Falle sich die Facialisparalyse mit klonischen Convulsionen der entsprechenden Extremitäten combinirte, einem Symptom, dessen Bedeutung wir sofort näher ausführen werden. Um die isolirten Lähmungen des gegenüberliegenden Armes zu erklären, müssen wir annehmen, dass der mittlere Theil der Centralwindungen ganz besonders gedrückt war; aus den Sectionsbefunden

lässt sich dies zwar nicht immer mit Sicherheit nachweisen. Was schliesslich die totale Paralyse sämmtlicher 4 Extremitäten anbetrifft, so handelte es sich theils um so grosse Extravasate, dass der dadurch verursachte Druck eben sämmtliche Rindenfunctionen aufhob, oder das Koma war ein so tiefes, dass überhaupt alle vitalen Functionen mit Ausnahme von Herzaction und Respiration erloschen zu sein schienen.

Schon Bruns[1]) hat sich Mühe gegeben, in der Literatur Fälle zu finden, wo Lähmung und Extravasat dieselbe Körperseite einnahmen; allein auch die wenigen Fälle, die er aufzuführen vermochte, waren zweifelhaft und es liess sich meist entweder in einem zweiten Extravasat oder in einer Hirnquetschung der gegenüberliegenden Seite die eigentliche Ursache der Lähmung erkennen. Es sind dies die Fälle Nr. 132 (Guthrie), wo das eine, kleinere Extravasat contralaterale Hemiplegie, das andere, grössere contralaterale Convulsionen verursachte, Nr. 204 (Boyer), wo sich nicht das durch die Trepanation entleerte rechtsseitige Extravasat, sondern ein die linke Hemisphäre comprimirender Bluterguss zwischen Dura und Pia als die wahre Ursache der rechtsseitigen Hemiplegie erwies. Solcher Fälle habe ich noch 4 weitere aufgefunden: Nr. 60 (Barker), Nr. 139 (Campana), Nr. 164 (Wright), Nr. 242 (Desault), die aber ebenfalls einer genauen Kritik nicht Stand halten. Die beiden ersteren sind jedenfalls ganz ungenau beobachtet (vgl. die Anm. zu Nr. 139); im Wright'schen Falle fand sich an der gegenüberliegenden Seite Hirnquetschung und der Desault'sche Fall ist so kurz referirt, dass er ebenfalls keine grosse Beweiskraft beanspruchen kann. Die Möglichkeit der collateralen Lähmung, einzig und allein durch das Extravasat hervorgerufen, lässt sich zwar nicht absolut bestreiten, — bei Fall Nr. 57 (Bauchet) weist Barth in der Discussion darauf hin, dass nach Longet bei collateralen Lähmungen das Fehlen der Pyramidenkreuzung nachgewiesen wurde (vgl. die Anm. zu Fall Nr. 57) — allein dies ist gewiss eine äusserst seltene Ausnahme von der Regel, dass die Extravasate aus der Art. meningea media die Lähmung der gegenüberliegenden Körperseite zur Folge haben.

In einer Reihe von Fällen gingen dem Auftreten der Lähmungserscheinungen Convulsionen, resp. auch Spasmen voraus oder waren allein vorhanden. Sie wurden beobachtet in 33 Fällen, doch ist leider gewöhnlich nicht angegeben, ob dieselben nur einseitig und

1) l. c. S. 906.

auf welcher Seite sie auftraten. Convulsionen sind zwar ein sehr vieldeutiges Symptom, sie können namentlich auch dem Bilde der Contusio cerebri angehören, aber auch der Hirndruck kann mit Krämpfen verbunden sein. Pagenstecher[1]) leitet dieselben von raschen Steigerungen des Druckes und einer dadurch bedingten plötzlichen Anämie der Medulla oblongata ab. Allgemeine Convulsionen haben jedenfalls ihre Ursache in einer Reizung des Krampfcentrums; wenn aber, wie in einzelnen unserer Fälle die Convulsionen einseitig auftreten und dann einer sich steigernden Hemiparese Platz machen, so dürfen wir wohl annehmen, dass, so lange das Extravasat noch klein, der Druck auf die motorischen Centren noch gering, die Anämie der Hirnrinde noch unbedeutend ist, dieselbe dadurch gereizt wird und mit Convulsionen darauf antwortet; erst bei zunehmendem Druck erlöscht die Reizbarkeit der grauen Substanz und Lähmungen machen sich geltend.

3. Anomalien des Pulses. Veränderungen in der Frequenz und Intensität des Pulses, namentlich eine ausgesprochene Verlangsamung, Härte und Spannung desselben, gelten als ein so charakteristisches Symptom des Hirndruckes, dass wir in solchen Fällen geradezu von einem „Druckpuls" sprechen. Wenn daher der Druckpuls auch kein dem endocraniellen Extravasat ausschliesslich zukommendes Symptom ist, dasselbe vielmehr auch den übrigen raumbeschränkenden Momenten zukommt, so lässt diese Pulsanomalie andererseits doch ziemlich häufig einen sicheren Schluss auf eine blutige Ergiessung in die Schädelhöhle zu. Dies ist dann der Fall, wenn unmittelbar nach dem Trauma die Pulszahl eine normale ist und erst nach einiger Zeit die stetige Abnahme derselben constatirt wird. Verminderte Frequenz der Herzaction leiten wir gewöhnlich von einer Reizung des Vaguscentrums ab. Da letzteres in der Medulla oblongata seinen Sitz hat, also bei den Fällen, die wir im Auge haben, wohl nie einem directen Druck ausgesetzt ist, so sagt uns dieses Symptom durchaus nichts aus über die Localität des Extravasates, nur seine Existenz wird uns dadurch oft mit grosser Sicherheit documentirt.

Die Pagenstecher'schen Versuche[2]) stimmen auch hier wieder mit der klinischen Beobachtung und sie geben uns zugleich auch den Schlüssel zur Erklärung der Thatsache, dass manchmal eine auffallend hohe Pulszahl beobachtet wurde, dass ferner der Druckpuls in einzelnen Fällen, besonders sub finem vitae, plötzlich einem sehr fre-

1) l. c. S. 49. 2) Pagenstecher l. c. S. 58.

quenten und kleinen Puls Platz machte. Reizung des Vaguscentrums setzt die Pulszahl herab; bei zunehmendem und länger dauerndem Hirndruck wird dasselbe endlich gelähmt und die Pulszahl erhöht.

Pulsverlangsamung wurde 61 mal constatirt, und zwar finden wir eine Herabsetzung auf 48 (Nr. 153 Leisrink), 45 (Nr. 169 Larrey), 40 (Nr. 211 Kraft), sogar auf 32 (Nr. 123 M. Beck) und 30 (Nr. 174 Collin) Schläge per Minute. In 5 dieser Fälle konnte der charakteristische Wechsel zwischen der initialen Verlangsamung und der finalen Steigerung beobachtet werden, z. B. Nr. 36 (Krönlein) von 58 auf 160, Nr. 164 (Wright) von 56 auf 170 Schläge. In 13 Fällen war der Puls sehr frequent und es wurden Pulszahlen von 160 (Nr. 138 Besnier), 170 (Nr. 66 Hutchinson), 180 (Nr. 162 Hulke) beobachtet.

Nicht selten ist der Puls zugleich unregelmässig, intermittirend.

4. Anomalien der Respiration. Ein Symptom, dessen Bedeutung sowohl, als dessen Ursache denjenigen der Pulsanomalien ganz analog ist, finden wir in den Veränderungen des Athmungstypus. Langsame, erschwerte, stertoröse Respiration wird von den Autoren allgemein als ein Zeichen der Compressio cerebri angesehen, zum Unterschied von der Commotio cerebri, bei welcher die Athmung gewöhnlich eine oberflächliche und beschleunigte ist. Auch dieses Symptom müssen wir auf die Circulationsstörungen in der Medulla oblongata zurückführen und können daher aus demselben nur auf Hirndruck, nur aus der Art des Auftretens auf Hirndruck durch endocraniellen Bluterguss, aber keineswegs auf den Ort der Blutung schliessen. Angegeben ist das Symptom in fast allen Fällen, wo deutliche Druckerscheinungen vorhanden waren.

5. Erbrechen. Da das Brechcentrum dem Centrum für die Respiration ganz nahe liegt, vielleicht sogar mit demselben identisch ist, so finden wir es auch begreiflich, dass der Hirndruck auch Brechbewegungen zur Folge hat. Freilich ist das Erbrechen kein eindeutiges Symptom, gehört es doch ganz besonders dem Bilde der Commotio cerebri an, so dass es sich in zweifelhaften Fällen durchaus nicht differential-diagnostisch verwerthen lässt. Wenn aber die Commotionserscheinungen bereits vorüber sind und sich zu den anderweitigen Zeichen des Hirndrucks auch Erbrechen hinzugesellt, so sind wir wohl berechtigt, darin ebenfalls eine Folge der allgemeinen Drucksteigerung zu erkennen. Auch dieses Symptom finden wir in einer ganzen Reihe von Fällen verzeichnet.

6. Symptome von Seite der Augen, insbesondere Veränderungen der Pupillen. Ein vielfach hervorgehobenes, aber

sehr vielen Abweichungen unterworfenes Symptom ist das Verhalten der Pupillen. Trotz der vielen Ausnahmen hat man versucht, darauf nicht blos die Diagnose des Extravasates, sondern sogar eine genauere Localdiagnose zu gründen. Ein abnormes Verhalten der Pupillen finde ich im Ganzen 70 mal verzeichnet, und zwar waren 39 mal beide Pupillen weit und reactionslos, 7 mal beide auffallend verengt, 20 mal war die Pupille auf der Seite, wo das Extravasat sich fand, erweitert, 4 mal auf der demselben gegenüberliegenden Seite. Auch aus den Pagenstecher'schen Versuchen[1]) ergibt sich, dass die Iris auf Hirndruck in verschiedener Weise reagirt; doch wird auch dort hervorgehoben, dass mehrmals die Pupille auf der operirten Seite erweitert war. Im Allgemeinen scheint sich zu ergeben, dass ein ganz bedeutender Hirndruck, der zu tiefem Koma geführt, auch eine maximale Weite der Pupillen zur Folge hat. Bei den Pagenstecher'schen Versuchen entsprachen nicht selten einem geringen Hirndruck verengerte, dem gesteigerten Druck erweiterte Pupillen. Auch dieser am Thiere beobachtete Wechsel wurde in einzelnen Fällen am Menschen beobachtet. — Worauf es beruht, dass ziemlich häufig die dem Extravasat entsprechende Pupille weit und reactionslos wird, während die andere eng bleibt, lässt sich wohl kaum mit Sicherheit eruiren. Einigermaassen klar sind nur diejenigen Fälle, wo das Extravasat so weit zur Basis sich hinunter erstreckte, dass ein directer Druck auf die Fasern des N. oculomotorius möglich war. Dies scheint in der That in einzelnen Fällen stattgefunden zu haben; so namentlich in den beiden von Hutchinson referirten Fällen (Nr. 66 und 67), wobei Hutchinson zugleich die Wichtigkeit dieses Symptoms, namentlich beim Fehlen anderweitiger Lähmungserscheinungen, hervorhebt. Es ist dabei gar nicht nöthig, dass auch die die äusseren Augenmuskeln versorgenden Oculomotoriusäste gelähmt seien, da es ja eine bekannte Thatsache ist, dass die einzelnen Fasern des N. oculomotorius für Druck eine verschiedene Empfindlichkeit besitzen. Störungen der übrigen Muskeln am Auge wurden nur in ganz vereinzelten Fällen beobachtet: Ptosis (Nr. 36 Krönlein, Nr. 187 Huber), Abducensparese (Nr. 128 Hodgen).

Dass auch der Augenhintergrund bei Blutansammlungen in der Schädelhöhle charakteristische Veränderungen aufweist, ist theils nach Analogie anderer drückender Ursachen sehr wahrscheinlich, theils an den Thieren von Pagenstecher direct beobachtet. In

1) Pagenstecher l. c. S. 56.

meinem casuistischen Material finde ich keine bezügliche Beobachtung verzeichnet; dagegen führt Pagenstecher eine Beobachtung von Hutchinson[1]) an, der beim Menschen in einem Falle von reiner Compression die Centralvenen der Retina stärker gefüllt, die Arterien verschmälert fand.

Keratitis infolge von Druck auf die trophischen Fasern des N. trigeminus, die sich in einem der Thierversuche von Pagenstecher einstellte, wurde beim Menschen nie constatirt.

7. Sensibilitätsstörungen. Viel seltener als halbseitige motorische Störungen finden sich unilaterale Störungen der Sensibilität verzeichnet. Es wird dies ohne Weiteres begreiflich, wenn wir uns an die tiefe Depression der Psyche erinnern, welche es wohl nur selten erlaubt, eine nur einigermaassen genaue Prüfung der Sensibilität vorzunehmen, eine Prüfung, die ja bekanntlich auch bei klarem Bewusstsein oft genug ihre Schwierigkeiten hat. Wo aber unilaterale Sensibilitätsstörungen mit Sicherheit nachgewiesen sind, da bilden sie ein Symptom, dem wir eine fast ebenso grosse Wichtigkeit für die Diagnose beizumessen geneigt sind, wie der contralateralen Hemiplegie. Wir möchten die Ursache derselben verlegen in die hinter den Centralwindungen gelegenen Rindenbezirke, welche die Centren für die Sensibilität der gegenüberliegenden Körperseite zu enthalten scheinen. Durch den Druck des Extravasates bedingte Anämie dieser Windungen würde die Körpersensibilität in ähnlicher Weise beeinträchtigen, wie Druck auf die Centralwindungen die Bewegungsfähigkeit der Extremitäten herabsetzt oder aufhebt. Selbst das Analogon der Convulsionen, Hyperästhesie, scheint in einem Fall (Nr. 165 Laurand) beobachtet worden zu sein. Mit Sicherheit constatirt wurde eine contralaterale Herabsetzung der Sensibilität in 6 Fällen: Nr. 57 (Bauchet), Nr. 90 (Marchant), Nr. 120 (Liégeois), Nr. 136 (Bruns), Nr. 178 (Roncoroni), Nr. 183 (Kolb). Auch bei unserem Patienten Lehmann (Nr. 36) scheint etwas Aehnliches vorhanden gewesen zu sein, eine Beobachtung, die besonders dadurch an Bedeutung gewinnt, dass das Extravasat ausser den Centralwindungen auch den Lobulus parietalis inferior comprimirte.

8. Aphasie. Ein noch seltener vorkommendes, aber sehr interessantes Symptom der Meningeablutung ist die Aphasie. Der Constatirung desselben macht freilich ebenfalls der Umstand, dass unsere Verletzten gewöhnlich vollkommen bewusstlos sind, die grösste Schwie-

1) Clinical lectures and reports by the medical and surgical staff of the London hospital. Vol. IV. 1867—68, die ich mir leider nicht im Original verschaffen konnte.

rigkeit, so dass von dem Nachweis einer Sprachstörung keine Rede sein kann. Andeutungen von einer Anomalie der Sprache finde ich zwar hie und da angegeben, aber nur in 2 Fällen war es eine ausgesprochene — wie es scheint ataktische — Aphasie. Ueberdies müssen wir den Fall von Hammond (Nr. 232) sofort als nicht hierhergehörig ausscheiden; denn hier war die Sprachstörung nicht abhängig von dem durch die Ruptur der Arteria meningea media gesetzten Extravasat, sondern von einer Contusion der 3. linken Stirnwindung an der dem Extravasat gegenüberliegenden Seite. Ganz rein und beweisend ist aber jedenfalls der Fall von Malichecq (Nr. 65), wo das Extravasat aus dem vorderen Aste der Arteria meningea media ausser den Centralwindungen auch die Broca'sche Windung, eines der Centren der Sprachbildung, comprimirte, und bei welchem sich wirklich bald nach der Verletzung neben rechtsseitiger Hemiplegie deutliche Aphasie einstellte.

Wo dieses Symptom vorhanden ist, wird es jedenfalls eine sehr kostbare Wegleitung für eine genauere topische Diagnose abgeben.

9. Blasen- und Mastdarmlähmung. Störungen in der Entleerung des Urins und des Darminhalts werden ebenfalls in der Symptomatologie des Hirndrucks angegeben. Wenn ich meine Fälle daraufhin prüfe, so finde ich in der That dieses Symptom mehrmals aufgeführt. Allein die Verhältnisse sind hier jedenfalls ganz complicirte, um so mehr, als bald Retentio urinae, bald Secess. invol. vorkam. Da unsere Patienten ja meistens soporös oder tief bewusstlos sind, so ist es meist unmöglich, zu entscheiden, was auf Rechnung der Bewusstseinsstörung zu setzen, was einer Drucklähmung nervöser Centren zuzuschreiben ist. Wir möchten daher diesem Symptom nur eine ganz untergeordnete Bedeutung beilegen.

10. Liegen auf der Seite; automatische Bewegungen. Endlich sollen die Patienten häufig auf einer Seite liegen und zwar immer nur auf jener, wo sich das Extravasat befindet und sich, falls man sie auf die entgegengesetzte Seite lege, unwillkürlich wieder auf diese Seite umkehren. Kern[1]) hält dieses Symptom, wenn auch nichts weniger als constant, doch unter allen Erscheinungen für eine der zuverlässigsten. Ich finde dasselbe im Ganzen nur 3 mal verzeichnet, nämlich Nr. 89 (Godlee): Liegen auf der rechten Seite, Extravasat links, keine Paralyse; Nr. 115 (Krönlein, Patient Greter): Liegen auf der linken Seite, linksseitige Hemiparese, Extravasat rechts; Nr. 175 (Adams): Liegen auf der rechten Seite, Extravasat rechts.

1) Abhandlungen über Kopfverletzungen. Wien 1829. S. 49.

Es ist dies also ein ziemlich seltenes Symptom und nicht einmal die Regel bestätigt sich, dass der Patient auf der Seite des Extravasates liege. Zu erklären ist dasselbe jedenfalls sehr schwer; es kann ebensowohl von der Hemiplegie abhängen, als von den durch den Druck verursachten abnormen Sensationen im Kopfe, die den Patienten veranlassen, eine ihm möglichst angenehme Lage einzunehmen. Vielleicht dürfen wir darin eine Analogie mit den Zwangsbewegungen erblicken, welche Pagenstecher vielfach an seinen Versuchsthieren beobachtete.[1])

Auch will man beobachtet haben, dass solche Kranke sehr oft nach der Stelle greifen, unter welcher sich das muthmaassliche Extravasat befindet. Dieses „automatische Greifen" finde ich 6 mal angegeben, in den Fällen Nr. 19, 28, 90, 92, 143 und 182; allein mehr als ein blos zufälliges Zusammentreffen dürfen wir darin doch wohl kaum erblicken.

11. Verhalten der Temperatur. Ein Symptom, das mir beim Durchgehen der Krankengeschichten aufgefallen und worauf meines Wissens noch Niemand hingewiesen, ist in einzelnen Fällen eine ganz bedeutende Steigerung der Temperatur. Pagenstecher hat in seinen Thierexperimenten freilich nur ein Sinken — bis zu 8,6° — der Körpertemperatur beobachtet.[2]) Subnormale Temperatur von 35,4° wurde nur bei unserem Patienten Krause (Nr. 95) constatirt.

Bedeutende Temperatursteigerungen wurden in folgenden 17 Fällen beobachtet, die ich hier anführe zugleich mit den wesentlichsten Punkten der Krankengeschichte:

Nr. 36 (Krönlein). Subcutane Fractur; streng antiseptisch operirt. Sehr deutliche Druckerscheinungen. Am 3. Tage 39,6°. (Schluckpneumonie.)
= 73 (Tillaux). Subcutan. Druck. 40,6°. Tod am 3. Tag.
= 84 (Bruchet). Subcutan. Druck. Am 2. Tage 40,0°.
= 87 (Hulke). Subcutan. Druck. 41,0°. Exitus nach 12 Stunden.
= 89 (Godlee). Subcutan. Druck. 39,0°. Exitus nach 30 Stunden.
= 90 (Marchant). Subcutan. Druck. Vom 2. Tage an 40,0°.
= 94 (Krönlein). Subcutan. Druck. Vom 5. Tag an 39,8°—40,0°.
= 95 (Krönlein). Subcutan. Druck. Anfangs 35,4°, nach einigen Stunden 41,4°.
= 115 (Krönlein). Subcutan. Druck. Am 6. Tage 38,6°.
= 124 (M. Beck). Subcutan. Antiseptisch operirt. Wiederansammlung des Extravasates; Druck; nach wenigen Stunden 41,4°. Postmortale Temperatursteigerung auf 42,5°.

1) l. c. S. 51. 2) l. c. S. 59.

Nr. 159 (Gauché). Complicirt. Am 6. Tage mit dem Auftreten von Druckerscheinungen 39,8°; am 9. Tage Erysipelas und 40,0°.
= 162 (Hulke). Complicirt. Druck. Am 4. Tage 42,6°. Convulsionen.
= 164 (Wright). Complicirt. Druck. 39,5°. Exitus nach 21 Stunden.
= 165 (Laurand). Schädelbasisfractur. Am 5. Tage 40,5°.
= 215 (M. Beck). Complicirt. Antiseptisch operirt. Wiederansammlung des Extravasates; Druck; nach wenigen Stunden 39,5°.
= 216 (Berry). Complicirt. Druck; wahrscheinlich Eiterung. 39,0°—40,0°.
= 227 (Haynes). Tod nach einigen Stunden; postmortale Temperatursteigerung bis 42,5°.

Freilich finden sich verschiedene Male Complicationen angegeben, welche die Temperatursteigerung wohl erklären: Schluckpneumonie, Erysipel; vielleicht handelte es sich in einzelnen Fällen auch um Zersetzungsvorgänge im Extravasat und dann dürften uns dieselben ein Wink sein, mit dem operativen Eingriff nicht mehr zu zögern (vgl. unseren Fall Greter Nr. 115). Dennoch bleiben eine Anzahl Fälle übrig, namentlich diejenigen, wo der Exitus letalis schon nach wenigen Stunden eintrat, bei denen ich mich der Ansicht nicht verschliessen konnte, dass die Temperatursteigerung auf Rechnung von durch den Hirndruck afficirten Wärmecentren zu setzen sein möchte. In wie weit diese Ansicht begründet ist, muss ich freilich dahingestellt sein lassen. Vielleicht werden weitere, auf diesen Punkt gerichtete Beobachtungen zur Entscheidung dieser Frage beitragen.

Zum Schlusse dieses Kapitels führe ich noch an, dass in einigen wenigen Fällen Drucksymptome absolut fehlten. Dies setzt uns nicht in Erstaunen, wenn, wie in Fall Nr. 3 (Harbord), Nr. 9 (Holmes), das Blut ganz oder grösstentheils nach aussen Abfluss findet, oder sich wenigstens unter die weichen Schädeldecken ergiessen kann Nr. 85 (Holmes); warum sie aber in Nr. 47 (Boudet) bei einem supraduralen Extravasat von 2½ Unzen und in Nr. 180 (Geiger), wo ebenfalls ein ganz bedeutender Bluterguss zwischen Knochen und Dura vorhanden war, fehlten, ist mir nicht klar.

Ausser diesen rationellen Symptomen gibt es noch einige locale, direct vom Trauma abhängige Veränderungen, die aber keiner weiteren Erklärung bedürfen, die auch zum Theil schon im anatomischen Theil aufgeführt sind. Ich werde mich daher darauf beschränken, ihren diagnostischen Werth in dem folgenden Kapitel zu besprechen.

Diagnose.

Die Diagnose einer Blutung aus der Arteria meningea media ist natürlich verhältnissmässig leicht, wenn dieselbe nach aussen erfolgt

wenn man gar aus einer Fracturspalte, die sich im Verbreitungsbezirk der Arterie befindet, hellrothes Blut hervorquellen sieht. Verwechselungen mit Blutungen aus den Aesten der Arteria temporalis profunda, die möglich sind, wenn man die Knochenläsion nicht ohne Weiteres entdeckt, werden durch Erweiterung der Wunde jedenfalls sofort gehoben. In unserem Falle Suremann (Nr. 10) wurde auch die Diagnose gestellt, und bekräftigt wurde dieselbe, noch ehe etwa eine Blosslegung dieselbe zur Evidenz bewies, dadurch, dass die Tamponade der äusseren Wunde typische Druckerscheinungen hervorrief. Allein hier handelt es sich vorzugsweise darum, die Diagnose der nach innen erfolgten Blutung aus der rupturirten Arteria meningea media zu präcisiren.

Wir haben bereits bei der Symptomatologie diejenigen Punkte hervorgehoben, welche hauptsächlich dabei wegleitend sind. Es sind dies:

1. das freie Intervall, besonders wenn es nur kurze Zeit andauert, gleichgültig, ob eine deutliche Commotio cerebri vorausgegangen oder nicht. Wenn die Drucksymptome unmittelbar nach dem Trauma bereits vorhanden sind, so sind dieselben gewöhnlich von einer Knochendepression abhängig, deren Nachweis durch die Palpation ja sehr leicht ist. Treten die Drucksymptome erst nach einiger Zeit, nach Verlauf von Tagen in die Erscheinung, so können sie auch von entzündlichen Ergüssen abhängig sein und dies wird um so wahrscheinlicher, je längere Zeit seit dem Trauma verflossen ist. Wenn man keine Gelegenheit hat, das freie Intervall zu beobachten oder anamnestisch festzustellen, so erlaubt wenigstens die Steigerung der Drucksymptome häufig die Diagnose der endocraniellen Ergiessung.

2. die allmählich auftretende Hemiplegie, besonders wenn ihr Convulsionen der später gelähmten Seite vorausgehen. Zerstörung der psychomotorischen Centren durch Quetschung wird zwar auch contralaterale Hemiplegie zur Folge haben, doch wird dieselbe wahrscheinlich sofort nach dem Trauma vorhanden sein. Quetschungen geringeren Grades, Reizung durch eingedrungene Splitter der Tabula interna beantwortet die Hirnrinde gewöhnlich durch Convulsionen.

3. langsamer voller, sog. Druckpuls; wenn der Puls erst langsam, hart und voll war und dann beschleunigt wird, so ist dies ein Zeichen, dass Periculum in mora ist.

4. die stertoröse Respiration, vielfach als differential-diagnostisches Merkmal gegenüber der Commotio cerebri angegeben.

Diese Symptome allein schon können genügen, nicht nur die

Diagnose der endocraniellen Blutung, sondern auch die der Meningearuptur zu machen. Wenn nun zu diesen rationellen Symptomen hinzukommt *eine deutliche Läsion an der Seite des Kopfes, welche dem vermutheten Extravasate entspricht*, sei es eine complicirte Fractur, sei es eine teigige Schwellung der Weichtheile oder auch nur eine Excoriation, so lässt sich die Diagnose einer Ruptur der Arteria meningea mit fast zweifelloser Sicherheit machen.

Unter den localen Erscheinungen wurde im vorigen Jahrhundert, namentlich von Pott, die Ablösung des Pericraniums an der Stelle, unter welcher sich das Extravasat befinden sollte, hervorgehoben. Seither ist durch zahlreiche Beobachtungen die Unrichtigkeit dieser Behauptung dargethan worden.

Aber auch das Fehlen jeglicher äusseren Verletzung wird uns nicht abhalten, diese Diagnose zu stellen, wenn alle die angegeben typischen Symptome vorhanden sind, ja *selbst wenn auf der gelähmten Seite Spuren äusserer Verletzung constatirt werden, so werden wir doch eine Blutung auf der der gelähmten gegenüberliegenden Seite annehmen.* Unter günstigen Umständen kann die Diagnose noch genauer präcisirt, der Sitz des Extravasates mit grösserer Sicherheit bestimmt werden. Ausser den dabei zu verwerthenden örtlichen Erscheinungen wird uns z. B. eine deutliche Aphasie, verbunden mit rechtsseitiger Hemiplegie, überhaupt den Zeichen eines linksseitigen Extravasates auf einen in den vorderen Partien gelegenen Bluterguss hinweisen. Sensibilitätsstörungen von prägnantem Charakter dürften auf ein Extravasat hindeuten, das nach hinten von den Centralwindungen gelegene Rindenbezirke comprimirt. Lähmungssymptome des N. oculomotorius, Erweiterung der Pupille auf der Seite, auf welcher wir das Extravasat supponiren, lassen die Vermuthung zu, dass das Extravasat bis in die Basis hinabreicht und den Nerven in der mittleren Schädelgrube comprimirt.

Wenn nun also die Diagnose einer Ruptur der Arteria meningea media mit Extravasat zwischen Knochen und Dura beim Vorhandensein aller hauptsächlichen Symptome nicht nur möglich, sondern bei recht aufmerksamer Beobachtung und gründlicher Untersuchung des Patienten nicht einmal besonders schwierig ist, so gibt es doch einerseits auch Fälle genug, wo die Diagnose der post mortem nachgewiesenen Arterienläsion äusserst schwierig, ja ganz unmöglich war — ich erinnere an unseren Fall Weiss (Nr. 252), wo eben ausser der Bewusstlosigkeit kein einziges charakteristisches Symptom vorhanden war — andererseits auch Fälle, wo andere Zustände gleiche oder ähnliche Symptome hervorrufen.

Reine Commotio cerebri wird von dem aufmerksam beobachtenden Arzte wohl stets von den Zufällen des Extravasates unterschieden werden. Acute Alkoholintoxication und Apoplexie kamen bei mehreren unserer aufgeführten Fälle bei der Differentialdiagnose in Frage, doch leitete auch hier mehrmals das „freie Intervall" den Beobachter auf den richtigen Weg. Hirnquetschung und entzündliche Erscheinungen, ja blosse Wallungshyperämien können vielfach das Bild so trüben, dass die Diagnose in vivo nicht gemacht wird, oder aber dem Bilde des Extravasates so nahe kommen, dass sie eine abermalige Quelle der Täuschung werden. Bei diesen Fällen complexer Art wird jedenfalls auch der sorgfältigste Untersucher nicht vor Täuschungen bewahrt bleiben. Auch halten wir es für unmöglich, das Intactsein der Dura zum Voraus zu eruiren, obgleich dasselbe beim Vorhandensein des typischen Symptomencomplexes a priori sehr wahrscheinlich ist. Grösse und Ausdehnung des Extravasates zu bestimmen, ist wohl ebenfalls ein Ding der Unmöglichkeit, und wenn nun gar zwei oder mehrere grosse Extravasate vorhanden sind, so gehört eben ein aussergewöhnlich glücklicher Zufall dazu, wenn der Chirurg, wie James Hill (Nr. 253), sie beide entdeckt.

Ausgang und Prognose.

Die Prognose der supraduralen Blutungen überhaupt und der Meningeablutung im Speciellen wurde von verschiedenen Autoren verschieden angesehen. Während einzelne dieselbe für absolut infaust erklärten und schon darum von einem operativen Eingriff als völlig aussichtslosem abriethen, bezweifelt Malgaigne[1]), „dass ein Bluterguss, auch aus der Arteria meningea media, der nach Beobachtungen von Astley Cooper höchstens 3 Unzen betragen soll, der also bei einem Manne das Gehirn nur um den 15., bei einem Weibe um den 13. Theil seines Volumens beeinträchtigen würde, Koma, Paralyse und den Tod hervorbringen könne!" In ähnlicher Weise spricht sich Hyrtl[2]) aus: „Wer von uns hat je ein so bedeutendes Extravasat im Schädel gesehen, dass sein Gewicht den Gedanken an Hirndruck eingäbe? Wo ist das Cavum, in welchem sich eine solche Ansammlung von Blut bilden könnte? Ich halte es für sehr wahrscheinlich, dass die Zufälle, welche auf Rechnung von Hirndruck durch Extravasat geschrieben werden, vielmehr einem geringen Grade von Erschütterung angehören, mag ein Extravasat gleichzeitig vorhanden

1) l. c. S. 252.
2) Handbuch der top. Anatomie. I. S. 94. 96.

sein oder nicht" —, und „befindet sich das Extravasat extra duram matrem, so ist der Fall vergleichsweise ein leichter und Naturheilung um so eher zu gewärtigen."

Bereits im anatomischen Theil meiner Arbeit habe ich darauf hingewiesen, dass diese Anschauung den thatsächlichen Verhältnissen keineswegs entspricht, vielmehr ergibt sich aus den statistischen Zahlen ohne Weiteres, dass die Prognose der in Rede stehenden Verletzung in der That eine sehr ernste, wenn auch keineswegs ganz hoffnungslose ist. Ich habe dabei natürlich zunächst nur die exspectativ behandelten Fälle im Auge, und da ergibt sich, dass von *147 Fällen 131 (89,12 Proc.) starben und nur 16 (10,88 Proc.) geheilt wurden, also ungefähr* $^1/_{10}$ *Heilungen und* $^9/_{10}$ *Todesfälle.* Ich darf zwar keineswegs behaupten, dass diese Zahlen der getreue Ausdruck der thatsächlichen Verhältnisse seien; denn, wie ich bereits in der Einleitung bemerkt, lassen sich eben die bei exspectativem Verhalten geheilten Fälle weder pro noch contra mit aller Sicherheit aufführen. Ferner ist diese Läsion, wie ich bei der Besprechung der pathologischen Anatomie ausgeführt, sehr häufig mit anderweitigen Verletzungen, namentlich mit Hirncontusion combinirt; allein einerseits ist diese Hirnquetschung häufig so unbedeutend und auf ganz circumscripte Stellen der Oberfläche, ohne vitale Dignität, beschränkt, dass ihr unmöglich ein grosser Antheil an dem letalen Ausgang zugeschrieben werden kann, andererseits ist die Zahl derjenigen Fälle, wo einzig und allein durch die Compressio cerebri der Tod herbeigeführt wurde, eine ganz beträchtliche. Wenn wir aber auch sämmtliche, mit Contusio cerebri complicirten Fälle als für die Beurtheilung der Prognose der Meningearuptur nicht maassgebend ausschliessen wollten, so müssten wir wenigstens hier diejenigen Fälle in Betracht ziehen, wo die Trepanation zwar ausgeführt wurde, aber auf den verhängnissvollen Ausgang keinen Einfluss mehr auszuüben vermochte, sei es, dass dieselbe in extremis ausgeführt, sei es, dass das Extravasat nicht gefunden oder nicht entleert wurde, oder sich aufs Neue ansammelte. Dem operativen Eingriff in diesen Fällen irgend einen Antheil an dem letalen Ausgang zuschreiben zu wollen, halten wir für durchaus ungerechtfertigt, da wir die Gefahren der Trepanation in nichts Anderem erkennen können, als darin, dass durch dieselbe das Schädelinnere septischen Stoffen zugänglich gemacht und so Meningitis und Encephalitis begünstigt wird. Bei den hier in Betracht kommenden Fällen trat jedoch der Tod so rasch ein, dass von einer septischen Infection absolut keine Rede sein kann.

Ueberdies ist die Hirncontusion gar nicht eine so ausserordent-

lich perniciöse Complication, als es auf den ersten Blick scheinen möchte. Nicht nur sind sehr zahlreiche Fälle bekannt, wo selbst ausgedehnte Hirnquetschungen, zum Theil mit ganz bedeutendem Substanzverlust, glücklich geheilt wurden, sondern auch in Verbindung mit Meningearuptur sind einzelne Fälle mit glücklichem Erfolg behandelt worden. Zu den bereits in der tabellarischen Zusammenstellung aufgeführten, unter operativer Behandlung geheilten Fällen Nr. 8 (Socin), Nr. 11 (Krönlein), Nr. 170 (Larey), Nr. 171 (Thormann), Nr. 173 (Kniesling), Nr. 174 (Collin) füge ich noch folgenden Fall von Verletzung der Arteria meningea media zusammen mit Hirnquetschung:

(Nr. 278) Slocum (New-York med. Record 1876. Dec. 16. p. 809. Citirt nach Centralbl. f. Chirurgie. 1877. S. 271).

„Ein Junge von 15 Jahren wurde bei einer heftigen Dampfkesselexplosion eine weite Strecke mit Fragmenten des Kessels fortgeschleudert und durch dieselben verletzt. Man fand ihn bewusstlos mit einer complicirten Schädelfractur, welche durch das rechte Seitenwandbein und nach hinten durch die Hinterhauptsschuppe verlief. *Viel zertrümmerte Hirnsubstanz quoll aus der Wunde hervor. Beträchtliche Blutung aus der Arteria meningea media.*

Herzaction kaum wahrnehmbar. 15 Stunden nach der Verletzung konnte Patient wieder schlucken. Doch traten bald heftige Erscheinungen von Hirndruck auf. Nach Dilatation der Wunde wurden zahlreiche Knochensplitter extrahirt, die nach Durchbohrung der Meningen in das Gehirn eingedrungen waren, wobei ziemlich viel Hirnsubstanz mit herausgebracht wurde. Nach 3 Tagen kehrte das Bewusstsein wieder. Am 4. Tage Delirien, welche mit Morph. und Kal. brom. bekämpft wurden. Am 10. Tage antwortete Patient correct auf einfache Fragen. Die Pupillen blieben 2—3 Monate stark erweitert. Nach 3 Monaten erfolgte der letzte Abfluss von Hirnsubstanz. Heilung der Wunde nach 6 Monaten. Geistige Fähigkeiten verringert."

Jedenfalls muss die Hirncontusion in weitaus den meisten Fällen gegenüber der notorischen Gefährlichkeit der Meningearuptur ganz in den Hintergrund treten. Diese Gefährlichkeit wird wohl am besten dadurch illustrirt, dass von *167 letal verlaufenen Fällen nicht weniger als 60, also über ein Drittel, bereits innerhalb der ersten 24 Stunden zum Tode führten.* Von diesen starb ein Patient (Nr. 70 Otis) schon nach wenigen Minuten und die Mehrzahl innerhalb weniger, oder wenigstens im Verlauf der ersten 12 Stunden. 16 Verletzte starben am zweiten, 10 am dritten, 5 am vierten, 8 am fünften Tage u. s. w., und nur der Patient Huguenin's (Nr. 80) überlebte bei exspectativer Behandlung die Verletzung um volle 23 Tage. Wodurch infolge eines bedeutenden intracraniellen Blutextravasates der Tod herbeigeführt wird, ist nicht

ohne Weiteres klar. Bergmann findet „die gewöhnliche Todesursache in den nach Tagen und selbst Wochen endenden Fällen in einem progressiven Hirnödem oder auch in einer plötzlichen, zu tödtlicher Höhe sich steigernden Zunahme der Druckerscheinungen. Letztere kann abhängig sein von einer Nachblutung aus der Gefässwunde (z. B. in Fall Nr. 251 Benoit), oder von einer bedeutenden congestiven Blutwallung, welche auf einmal so sehr den Raum im Schädel beengte, dass die Drucksymptome schlagflussartig folgen.“ Am wahrscheinlichsten wird namentlich in den rasch zum Tode führenden Fällen der letale Ausgang bedingt durch Lähmung der in der Medulla oblongata gelegenen Centren für die Herz- und Respirationsbewegungen, von deren charakteristischen Veränderungen wir bereits bei der Symptomatologie gesprochen haben.

Bei der Beurtheilung der Prognose der Meningeablutung kommt endlich noch ein anderer Punkt in Betracht. Denn sollte auch der Verletzte den schweren Folgen der Compressio cerebri widerstehen, so kann durch Zerfall des Extravasates und daran sich anschliessende Meningitis und Encephalitis aufs Neue die Prognose getrübt werden.

Therapie.

Bezüglich der Therapie waren und sind zum Theil die Meinungen ebenso sehr oder vielleicht noch mehr getheilt, als bei allen übrigen Kopfverletzungen, bei welchen die Trepanation in Frage kommen kann. Als Beweis citire ich folgende Aussprüche berühmter Chirurgen.

Samuel Cooper[1]) sagt:

„Der Fall der Extravasation zwischen dem Cranium und der Dura mater ist fast der einzige, welcher von der Trepanation Hülfe zu hoffen hat.“

Larrey[2]) hält die Trepanation für unbedingt nothwendig, „wenn man sich von dem Vorhandensein eines umschriebenen Extravasates unter dem Schädel hat vergewissern können.“

Noch energischer tritt Sir Benjamin C. Brodie für die Trepanation in diesem Falle ein: „the surgeon under these circumstances would neglect his duty, if he omitted to apply the trephine.[3])

Dagegen spricht sich Malgaigne[4]) darüber folgendermaassen aus:

1) Handbuch der Chirurgie u. s. w. übers. von Froriep. Weimar 1820. II. S. 513.

2) Chir. Klinik. I. S. 226 ff.

3) Med. chir. Transactions. Vol. XIV. p. 385.

4) Chirurgische Anatomie und experimentale Chirurgie, übers. von Reiss und Liehmann. Prag 1842. I. S. 252.

„Ich wiederhole es, dass nach meiner besten Ueberzeugung die Lehre über den Druck des Gehirns bei Kopfwunden und über die Nothwendigkeit der Trepanation ein lang dauernder und beklagenswerther Irrthum sei, der auch jetzt noch zahlreiche Opfer kostet."

Stromeyer[1]), wohl der eifrigste Gegner der Trepanation unter den deutschen Chirurgen, sagt:

„Man kann jetzt wohl behaupten, dass die Trepanation wegen Bluterguss im Schädel als hoffnungslos aufgegeben worden sei, und dass man sich mit dem Gedanken darüber beruhigt hat, die glücklich verlaufenen Fälle würden auch ohne Trepanation vielleicht einen guten Ausgang genommen haben, und dass die mit der Operation verbundene Blutung dazu beigetragen habe."

In typischen Fällen „liesse sich die Trepanation rechtfertigen, wenn die dadurch verursachte Wunde an sich nicht ein so gefährlicher Eingriff wäre, dass man sie unterlässt und der Natur vertraut."

Diese Aussprüche pro und contra liessen sich sehr leicht noch vermehren; doch möge es an den angeführten genügen.

Es kann nicht meine Aufgabe sein, alle diejenigen Mittel, welche von den Gegnern der Trepanation vorgeschlagen und angewendet wurden, um die Folgen endocranieller Blutergüsse zu bekämpfen, eingehend zu besprechen und einer genaueren Kritik zu unterwerfen. Die Indicationen, welche die betreffenden Mittel erfüllen sollten, sind Sistirung der Blutung, Herabsetzung des endocraniellen Druckes und Resorption des extravasirten Blutes. Zu diesem Zwecke wurde namentlich die Application der Kälte (kalte Umschläge, sog. Schmucher'sche Fomentationen, Eisblase), sowie locale und allgemeine Blutentziehungen angewendet. Aber nicht nur erwiesen sich diese Mittel in der grossen Mehrzahl der Fälle als nutzlos, sondern es wird mit dem Versuch dieser Mittel sehr oft eine kostbare Zeit verloren, so dass, wie Vogt sich sehr richtig ausdrückt, „der Anwendung des allein wirksamen Mittels oft der rasch eintretende Exitus ein ‚zu spät' entgegenhält." Dass aber, entgegen der Ansicht namhafter Autoren, endocranielle Blutergüsse, namentlich aus der Arteria meningea media, ganz ohne weitere Complication und einzig und allein durch den Druck, den sie auf das Gehirn ausüben, die deletärsten Folgen haben, glaube ich bei der Besprechung der Prognose hinlänglich nachgewiesen zu haben.

Wir kommen also zu dem Schlusse, dass gegen diese Art der Verletzungen entschieden eine active, eine operative Thera-

1) Handbuch der Chirurgie. II. S. 48.

pie angewendet werden soll, und wir haben nun die Art der Ausführung zu besprechen.

Es gilt dabei zwei Indicationen zu erfüllen.

1. *Die Blutung aus der Arterie zu stillen, um ein weiteres Anwachsen des Extravasates zu verhindern.*

2. *Das Gehirn von dem Drucke des extravasirten Blutes zu entlasten, also dasselbe zu entfernen.* Zu letzterem fordert uns überdies der Umstand auf, dass das blossliegende, resp. das mit der äusseren Luft communicirende, eventuell auch das ganz von der äusseren Luft abgeschlossene Extravasat durch darin stattfindende Zersetzungsvorgänge eine neue Gefahr für den Patienten in sich schliesst.

Was nun zunächst die Erfüllung der ersten Indication, die Stillung der Blutung, anbetrifft, so wurden hier alle möglichen Methoden vorgeschlagen und auch thatsächlich ausgeführt.

Wie bei anderen, schwierig zu stillenden arteriellen Blutungen wurde auch hier statt der Unterbindung in loco die Continuitätsunterbindung empfohlen. Fourneaux Jordan[1]) bespricht in einem längeren Artikel die Diagnose und Prognose der Blutung aus der Arteria meningea media, und nachdem er die Trepanation als meist nutzlos und gefährlich verworfen, schlägt er die Ligatur der Arteria carotis communis als ein Mittel vor, welches die Blutung in einem frühen Stadium sistiren und Hirn und Leben retten soll. „Wenn im Beginn der Blutung eine Ligatur an der Carotis communis auf der der hemiplegischen gegenüberliegenden Seite angelegt wird, so wird der Bluterguss gewiss aufgehalten, wie wenn die Ligatur angelegt wird wegen Verletzung der Arteria tonsillaris."

Die Carotisunterbindung soll nach F. Jordan ausserdem den Vortheil haben, dass man die genaue Stelle der Arterienruptur gar nicht zu kennen braucht.

In ähnlicher Weise schlägt Roser die Unterbindung der Carotis externa vor.

Es ist gewiss nicht zu bezweifeln, dass durch eine Carotisunterbindung eine Blutung aus der Arteria meningea media dauernd gestillt werden kann, da die Anastomosen der beiderseitigen Arterien nur gering sind.

Der zweiten Indication, Entfernung des bereits extravasirten Blutes genügt aber diese Operation selbstverständlich nicht und die Gefahr einer Nachblutung ist, wie wir gleich sehen werden, keineswegs ausgeschlossen.

---

1) Medical Times 1863. I. p. 612.

Thatsächlich ausgeführt wurde die Operation gewiss nur äusserst selten. Bergmann[1]) sagt, dass nach Otis im nordamerikanischen Kriege wegen dieser Verletzung einmal die Carotis erfolgreich unterbunden wurde. Ich habe beim eifrigsten Nachsuchen diesen Fall nicht finden können und glaubte auch die beiden anderen Carotisunterbindungen (Otis, p. 313 C. 3 und 4), als zu wenig genau beschrieben, nicht aufführen zu dürfen. Der einzige mir bekannt gewordene Fall ist Nr. 213 (Otis, l. c. p. 255). Hier wurde wegen Blutung aus der Arteria meningea media die Carotis communis über dem M. omohyoideus unterbunden; allein nach 3 Tagen erfolgte eine Nachblutung und der Patient starb; ein Beweis also, dass die Continuitätsligatur auch hier nicht in allen Fällen die Blutung dauernd zu stillen vermag. Ausser diesem Fall wurde die Carotis communis noch unterbunden in Fall Nr. 257 von Gamgee wegen eines Aneurysma spurium der verletzten Arteria meningea media mit profusen Ohrblutungen, ebenfalls mit Exitus letalis. Eine Unterbindung der Carotis externa nach Roser's Vorschlag habe ich in der Literatur nicht verzeichnet gefunden.

Wenn wir aber auch die Carotisunterbindung für endocranielle Blutungen nicht vollständig von der Hand weisen wollen, so müssen wir doch die directe Blutstillung als das rationellere Verfahren erklären.

Bei vollständig intactem Schädel und bei schmalen Fracturspalten können wir uns natürlich nur durch eine Knochenresection Zugang zu der Arterie verschaffen. Ueber die Stelle, wo dies geschehen soll, werde ich weiter unten sprechen. Wenn an der Stelle, wo man die Blutung vermuthet, bereits eine Fractur vorhanden ist, wenn gar die Arterie ganz oder theilweise ihr Blut nach aussen ergiesst, so mag häufig eine Splitterextraction, eventuell die Erweiterung der Schädelwunde mit dem Meissel genügen, um die Arterie bloszulegen.

Nehmen wir an, dies sei geschehen und es finde in jenem Augenblick wirklich noch eine arterielle Blutung statt, so fragt es sich, wie man sich nun zu verhalten habe.

Es ist gewiss richtig, dass *die Gefahr einer Meningeablutung in der Hauptsache nicht in dem Blutverlust, sondern in der Anhäufung des extravasirten Blutes in cavo cranii liegt* und dass diese Gefahr schon vermieden wird, wenn man nur dem Blute freien Abfluss verschafft. Die Fälle von Desault und Richerand (Nr. 1 und 2), die ich in meine Casuistik aufgenommen habe, obgleich es dabei

1) l. c. S. 375.

nicht ganz sicher ist, ob die Quelle der Blutung die Art. meningea media oder vielleicht (Nr. 1, Fall von Desault) der Sinus longitudinalis war, sind in der That unter Erfüllung dieser Indication geheilt. Nichtsdestoweniger müssen wir vom heutigen Standpunkt der Wundbehandlung aus das dabei eingeschlagene Verfahren: Eintreiben eines Holzkeils in die Fracturspalte, das seine Autoren entschieden als ein exspectatives betrachtet haben wollen, als einen operativen Eingriff der schlimmsten Art bezeichnen. Denn dabei wurde ja den schlimmsten Feinden der Kopfverletzten, den Infectionskeimen, so recht Thür und Thor geöffnet.

Abgesehen von diesen beiden Fällen gibt es eine Reihe anderer, wo die Blutung spontan zum Stehen kam, ohne dass irgend etwas Besonderes unternommen wurde, z. B. in Fall Nr. 5 (Prescott Hewett) geheilt, Nr. 30 (Béclard und Dubois) geheilt, Nr. 110 (Erichsen) geheilt, Nr. 112 und 113 (Jewett) geheilt, Nr. 188 (Erichsen) geheilt, Nr. 189 und 190 (Prescott Hewett) geheilt, Nr. 194 (Otis) geheilt. Spontan stand die Blutung jedenfalls auch bei unserem Patienten Wettstein (Nr. 11); denn bei seiner Aufnahme wurde keine Blutung mehr wahrgenommen, und doch war dort die Arterie jedenfalls ganz durchgerissen, was, wie ich bereits bemerkt, aus dem Präparat ganz evident hervorgeht.

Aber nicht nur kann unter solchen Umständen sehr leicht die Blutung sich wiederholen und aufs Neue schwere Symptome hervorrufen, sondern, wenn auch die Blutung meist nicht durch die Quantität des verlorenen Blutes gefährlich ist, ist doch eine länger andauernde Blutung aus einer Arterie dieses Kalibers keine ganz gleichgültige Sache, und es sind Fälle bekannt, wo die Hämorrhagie einen bedrohlichen Charakter annahm und das Leben ernstlich gefährdete. Nachblutung und erneute Ansammlung von Blut in der Schädelhöhle traten z. B. ein in Nr. 186 (South), wo die Ausräumung von Blutcoagula zu drei verschiedenen Malen vorgenommen werden musste, weil sich immer wieder Symptome von Hirndruck einstellten. Heilung.

Dass aber auch *der Blutverlust aus der Meningealarterie an sich gefährlich werden kann*, beweist u. A. der Fall Nr. 13 (Bergmann), wo die Art. meningea media nach 14 Stunden noch spritzte und wo trotzdem dass die Arterie endlich unterbunden werden konnte, der Tod durch die acute Anämie herbeigeführt wurde. Natürlich müssen in jenem Fall die Arterien der Kopfschwarte wohl auch geblutet haben, aber die Blutung aus der Meningealarterie trug jedenfalls wesentlich zu dem letalen Ausgang bei. Auch in dem Fall Nr. 113

(Jewett) hielt die Blutung mehrere Stunden an, „so dass sie das Leben ernstlich bedrohte", und in dem Fall Nr. 123 (M. Beck) schien die Blutung ebenfalls „verhängnissvoll werden zu wollen".

Ein einfaches, aber nicht besonders sicheres und namentlich nicht vor Nachblutungen schützendes Blutstillungsmittel ist die Application der Kälte. Dieses Mittel sehen wir angewendet in folgenden Fällen: Nr. 3 (Harbord), Nr. 107 (Goebell) Stillung der Blutung durch kaltes Wasser und Charpiebäuschchen; am folgenden Tage abermals Sopor wegen erneuter Hämorrhagie, die dann durch Compression dauernd gestillt wurde. Heilung. Nr. 124 (M. Beck) Application von Eis. Tod. (Wiederansammlung des Blutes.) In Nr. 177 (Just) wurde die arterielle Hämorrhagie nach 1/4 Stunde durch Druck und Kälte gestillt. Heilung. Nr. 197 (Jewett) Anwendung von Eis. Heilung. Nr. 215 (M. Beck): Die Blutung stand durch Aufsetzen des Patienten und Application von Eis. Auch hier erfolgten wegen abermaliger Ansammlung von Blutcoagula aufs Neue Zeichen der Hirncompression. Tod.

In Fall Nr. 5 (Tylecote) führte die Application von kaltem Wasser nicht zu einer Stillung der Blutung und es musste zur Tamponade geschritten werden.

Die Compression der blutenden Arterie wurde ebenfalls vorgeschlagen und dazu verschiedene Mittel angegeben. Digitalcompression wurde angewendet in Fall 254 (Circular 3) und 256 (Otis). Im ersteren Falle stand die Blutung nach 2 Stunden und es erfolgte Heilung; im letzteren stand sie zwar auch, aber am nächsten Tage erfolgte eine Nachblutung und es trat der Tod ein.

Vorgeschlagen wurde ferner[1]), ein Stückchen Wachs auf das Lumen der Arterie zu drücken, oder das Anlegen einer gebogenen Bleiplatte, die beide Knochenflächen und zugleich die Furche, in welcher das Gefäss verläuft, comprimirt; oder ein auf die Arterie gelegtes Bourdonnet durch doppelte Fäden an ein zweites ausserhalb des Schädels gelegenes Bourdonnet zu befestigen (nach Physik). Endlich hat v. Gräfe ein besonderes stiefelförmiges Compressorium construirt, wodurch die Arterie fest gegen den Knochen angepresst werden soll.

Diese Methoden sind theils ganz unsicher, theils geradezu gefährlich, weil ein voluminöser und kaum genügend zu desinficirender Fremdkörper in die Schädelhöhle eingeführt wird.

Es scheinen übrigens diese Vorschläge jedenfalls nur selten that-

1) Vgl. Bardeleben, l. c. III. S. 104.

sächlich ausgeführt worden zu sein, namentlich ist mir kein Fall bekannt geworden, wo das Gräfe'sche Instrument wirklich zur Verwendung kam.

Gegen die Tamponade liesse sich vielleicht weniger einwenden, wenn dieselbe mit einem antiseptischen Material, z. B. mit Jodoformgaze, ausgeführt wird. Hierbei möchte ich zugleich die vielfach constatirte hämostatische Wirkung der Jodoformgaze betonen. Dagegen sind jedenfalls andere Stoffe, die als Fremdkörper und Träger von inficirenden Keimen leicht Entzündung und Eiterung hervorbringen könnten, zu perhorresciren.

Angewandt wurde die Tamponade u. A. in folgenden Fällen:

Nr. 5 (Tylecote). Die Schädelöffnung wurde mit Lint ausgefüllt; allein bei sonst gutem Verlauf gelang es erst nach 2 Monaten, das Stück Lint wieder zu entfernen, ein Umstand, welcher jedenfalls nicht zur Empfehlung der Methode dient. Nr. 175 (Adams) Tamponade mit Leinwandbäuschchen. Heilung. Nr. 176 (Kluyskens) Ausfüllen des Wundwinkels mit Charpie. Am 6. Tage wurde der Tampon entfernt; am 9. Tage erfolgte eine äusserst profuse Nachblutung, worauf Styptica zur Verwendung kamen. Später noch einige leichtere Nachblutungen. Heilung. Nr. 196 (Rouse) Tamponade mit Lint. Entfernung des Tampons am 3. Tage. Heilung.

In Fall Nr. 12 (Larrey) wurde die Blutung anfangs durch Compression mit Charpiewieken gestillt, kehrte aber, als die Eiterung begann, am 6. Tage mit erneuter Kraft wieder.

Ein ganz schlechtes Mittel ist jedenfalls die Anwendung styptisch wirkender Chemikalien, besonders des Liquor ferri sesquichlorati. Der Fall Nr. 120 (Liégeois), in welchem ein mit Liq. ferr. getränktes Bourdonnet aufgelegt wurde, endigte auch in der That letal und es dürfte wohl der unglückliche Ausgang, zum Theil wenigstens, diesem Mittel zuzuschreiben sein. Ueberdies war in jenem Falle die Blutstillung nicht einmal eine dauernde, sondern eine am 2. Tage erfolgende Nachblutung veranlasste zur abermaligen Tamponade mit Liq. ferr.-Charpie.

Für ganz ingeniös halte ich die Methode, welche Larrey in mehreren Fällen anwandte, indem er das spritzende Arterienlumen mit einem spitzen Glüheisen betupfte. Larrey erzählt in seiner Clinique chirurgicale 3 solcher Fälle, wo bei Berührung der Arterienmündungen mit einem glühenden eisernen Stilet die Blutung sofort stand. (Nr. 12, 170 und 201.) Geheilt wurde zwar nur Fall Nr. 170, während die beiden anderen starben, einer (Nr. 12)

jedoch ganz accidentell infolge einer an einen Aderlass aus der Vena jugularis sich anschliessenden Phlebitis und Thrombose.

Zwei weitere Fälle, wo das Cauterium actuale zur Stillung einer Blutung aus der Art. meningea media zur Anwendung kam, erwähnt Marchant (l. c. S. 118). Dieselben endigten letal, ohne dass jedoch die Section einen directen Schaden des Ferrum candens nachgewiesen hätte.

Wie für alle anderen arteriellen Blutungen die Unterbindung in loco weitaus die beste, die eigentliche Normalmethode ist, so wäre es auch bei Blutungen aus der Arteria meningea media wünschenswerth, das Gefäss an der Rupturstelle mit der Schieberpincette zu fassen und mit einem aseptischen Faden, am besten wohl mit Catgut, eventuell mit carbolisirter Seide zu unterbinden. Es lässt sich nicht leugnen, dass die kunstgerechte Unterbindung der in tiefe Knochenfurchen eingebetteten, fest der Dura aufliegenden und ziemlich dünnwandigen Arterie mit grossen Schwierigkeiten verknüpft ist, oder wenigstens verknüpft sein kann. Dass sie aber ausführbar ist, davon gibt eine, wenn auch geringe Anzahl von in der Literatur verzeichneten Fällen den Beweis.

Die älteste Unterbindung dieser Art, die mir bekannt geworden, wurde von einem schweizerischen Arzte, Thormann in Chur, im Jahr 1828 ausgeführt (Fall Nr. 171). In der mitgetheilten Krankengeschichte beschreibt Thormann ausführlich, dass er die spritzende Arterie erst eine Strecke weit mit dem Bistouri lospräparirt, dann mit dem Schieber gefasst und lege artis unterbunden habe. Heilung. Andere Unterbindungen in loco wurden ausgeführt von Bergmann (Nr. 13) Tod, von Richet (Nr. 214) Tod, von Béclard (Nr. 240) Heilung, von Otis (Nr. 241) Heilung. In dem Falle von Godlee (Nr. 200) war es nicht die Arterie, sondern eine der sie begleitenden Venen, welche zerrissen war und blutete, und welche, nachdem sie beim Versuch der Umstechung angestochen worden war, mit dem Schieber gefasst und mit Catgut unterbunden wurde. Heilung. Einen weiteren Fall von erfolgreicher Ligatur der Meningealarterie, ausgeführt von Dorsey, referirt Marchant (l. c. S. 119). Diesen Fällen schliesst sich unser Fall Suremann (Nr. 10) an, bei welchem das centrale spritzende Ende der Arterie von Herrn Professor Krönlein hinter dem Knochenrande hervorgezogen und mit Catgut unterbunden wurde; zugleich wurde auch das freiliegende periphere Arterienstück durch die Ligatur verschlossen.

Gewiss gehören günstige Umstände dazu, um in dieser Weise die kunstgerechte Unterbindung der Arterie in loco zu machen, und

wo die Schwierigkeiten zu gross sind, wo namentlich die Arterie zwar blutet, die Oeffnung aber nicht sichtbar ist, weil sie sich noch unterhalb der Trepanationsöffnung, hinter dem Knochen befindet, da wird man gewiss am besten zu dem von Hueter und Vogt vorgeschlagenen Mittel der Umstechung seine Zuflucht nehmen. Hueter hat die Operation 2 mal ausgeführt (Nr. 121 u. Nr. 198), im zweiten Falle mit glücklichem Erfolg.

Von ebenso grosser, wenn nicht noch grösserer Wichtigkeit wie die Stillung der Blutung erscheint mir aber auch die Entfernung des extravasirten Blutes. Dieser Punkt scheint namentlich den älteren Operateuren vielfach Schwierigkeiten gemacht zu haben, da die Coagula der Innenfläche des Knochens und der Dura oft ziemlich fest anhaften, und selbst in einer der neuesten Arbeiten über diesen Gegenstand von Marchant wird diese Schwierigkeit als ein Grund angeführt, die Trepanation zu unterlassen (Marchant l. c. S. 127). Daher hat man sich oft begnügt, das flüssige Blut ausfliessen zu lassen, vielleicht auch einige Coagula herauszuschaffen, der Rest wurde aber meist der spontanen Ausstossung überlassen. Aber abgesehen davon, dass unter solchen Umständen der gefürchtete Hirndruck sehr oft, wenigstens theilweise noch, persistirt und so die Hauptindication, wegen welcher die Operation unternommen wurde, nur unvollständig erfüllt wird, so sind die zurückgebliebenen Blutmassen ganz besonders geeignet, in Zersetzung überzugehen, und auch ein streng antiseptisches Verfahren wird nicht immer genügen, um dieselbe hintanzuhalten. In Fall Nr. 209 (Rullmann) verjauchte auch wirklich das zurückgelassene Extravasat, und der anfänglich günstige Erfolg der Operation wurde durch an diese Verjauchung sich anschliessende Meningitis und Encephalitis vereitelt. Auf diese Gefahr hat schon Quesnay[1]) aufmerksam gemacht und entschieden dazu gerathen, die Ausräumung der Gerinnsel vorzunehmen. Die möglichst vollständige Entfernung des Blutextravasates ist also jedenfalls anzustreben. Für die Hauptmasse des Coagulums mag bei genügend grosser Eröffnung des Schädels der wohl desinficirte Finger des Operateurs genügen. Derselbe wird wohl auf die allerschonendste Weise das Extravasat herausbefördern. Aber auch dem Knochen und der Dura noch fester anhaftende Gerinnsel sollen und können entfernt werden. Man wird sich dazu des scharfen Löffels, eines Ohrlöffels, eines kleinen Steinlöffels, des Myrthenblatts, einer Sonde,

---

De la multiplicité de trépan. Mémoires de l'académie royale de chirurgie. 1761. T. I p. 257.

eines kleinen Spatels u. s. w., welche Instrumente natürlich mit gehöriger Vorsicht und Schonung gehandhabt werden müssen, mit Vortheil bedienen. Es ist gewiss ungerechtfertigt, wenn man glaubt, dadurch einen gefährlichen Reiz auf die Dura mater auszuüben und das bereits lädirte Organ noch mehr zur Entzündung zu disponiren. Eine Chirurgie, die sich nicht scheut, die Hirnrinde mit kräftigen Antiseptica zu betupfen und energisch zu desinficiren, wird gewiss auch nicht davor zurückschrecken, an der Dura klebende Blutcoagula von derselben abzuschaben. Zudem liefert unsere eigene Beobachtung (Fall Greter Nr. 115) den thatsächlichen Beweis, dass diese „Toilette der Dura" sehr gut vertragen wird.

Ist nun die Blutmasse ausgeräumt, so hat man eine mehr oder weniger geräumige Höhle vor sich, die von der Innenfläche des Schädelgehäuses und von der abgelösten Dura begrenzt wird. Sehr oft verkleinert sich dieselbe schon während des Ausräumens, indem das bis dahin comprimirte und nun von dem Drucke entlastete Gehirn sich unter den Augen des Operateurs allmählich wieder entfaltet und die Dura vor sich her dem Knochen entgegendrängt, z. B. im Fall Nr. 185 (Arnold). In anderen Fällen, namentlich wenn der Druck schon längere Zeit angedauert, persistirt die Höhle anfangs, allein auch dann legt sich, wenn wenigstens die Operation überhaupt von Erfolg gekrönt war, die Dura nach einigen Tagen wieder an den Knochen an, wie wir in unserer Beobachtung (Fall Nr. 115, Greter) aufs Schönste verfolgen konnten.

Wenn wir überhaupt die strengste Befolgung der Regeln der Antisepsis als die Hauptbedingung zu einem glücklichen Erfolg bei der Behandlung complicirter Schädelverletzungen betrachten, so ist es einleuchtend, wenn wir nach der Ausräumung des Extravasates die strengste Desinfection der entleerten Höhle verlangen. Herr Professor Krönlein verwendete dabei mit Vortheil eine laue 3 proc. Carbollösung, mit welcher die Höhlung mehrmals gründlich ausgespült wurde. Ein dickes Drainrohr, das bis auf die Dura, resp. bis zum tiefsten Punkt der Höhle reichen soll, sowie eine passende Lagerung des Kranken, verschafft dem Wundsecret, sowie dem eventuell sich wieder ansammelnden Blut gehörigen Abfluss. Natürlich wird man nach „dieser Toilette der Schädelhöhle" auch die übrigen, für die Behandlung complicirter Kopfverletzungen geltenden Principien befolgen. Die Weichtheile werden also über der Schädelwunde reponirt, die Hautwunde bis auf die Drainstelle durch die blutige Naht vereinigt und ein antiseptischer Verband angelegt. Auch wird man ängstlich alle schädlichen Einflüsse vom

Kranken abhalten, die das Eintreten einer Nachblutung begünstigen könnten.

Bis dahin haben wir einfach vorausgesetzt, dass das blutende Gefäss, resp. das Extravasat schon blossgelegt, dass also die schwierigste Aufgabe des Chirurgen bereits gelöst sei. Diesem Punkte wenden wir nun unsere Aufmerksamkeit zu.

Selbstverständlich ist diese Blosslegung gar nicht anders möglich, als durch Entfernung eines Stückes der knöchernen Schädelkapsel, sei es nun durch Extraction von bereits durch das Trauma losgebrochenen Knochenfragmenten, sei es durch Erweiterung einer bereits bestehenden Oeffnung mit Meissel und Hammer, sei es endlich vermittelst Durchbohrung der intacten Schädelkapsel mit dem Trepan.

Nur in äusserst seltenen Fällen ist, wie in Nr. 12 (Larrey) durch einen Säbelhieb, in Nr. 13 (Bergmann) durch einen Beilhieb ein so grosses Knochenstück vollständig herausgeschlagen, dass weiter gar keine Manipulationen am Knochen nothwendig sind.

Relativ leicht ist diese Aufgabe zu erfüllen, wenn die Blutung nach aussen erfolgt, wo wir also sofort auf die Stelle hingewiesen werden, welche in Angriff genommen werden muss. Hier kommt man nach gehöriger Erweiterung der Hautwunde schon durch blosse Splitterextraction, wie in unserem Falle Wettstein (Nr. 11), zum Ziele, oder einige Meisselschläge genügen, um die Knochenfragmente extrahiren zu können, wie in unserem Falle Suremann (Nr. 10).

Aber auch wenn dies nicht der Fall ist, wenn also die Blutung nach innen erfolgt, wenn dagegen in der Gegend, wo wir aus dem geschilderten Symptomencomplex das Extravasat vermuthen, eine offene Schädelfractur besteht, werden wir über die Wahl der Stelle nicht im Zweifel sein. Namentlich wenn es sich um eine circumscripte Schädelläsion handelt, z. B. eine Schussöffnung, Nr. 203 (Guthrie), oder eine durch Steinwurf, Hammerhieb, Auffallen auf eine vorspringende Ecke u. s. w. entstandene Fractur mit Depression, wie in der Mehrzahl der unter IV aufgeführten Fälle, wird man meistens durch Erweiterung der Knochenwunde und Hebung der deprimirten Fragmente auch den Blutherd, resp. auch die Arterienläsion entdecken. Auch hier besteht nicht selten die ganze Operation darin, dass man die abgebrochenen Splitter mit der Pincette, der Kornzange, der Sequesterzange extrahirt oder mit dem Elevatorium heraushebelt. Auf diese einfache Weise kam der Operateur zum Ziele in folgenden Fällen:

Nr. 171 (Thormann) (Trepanation nicht zugegeben, Splitter durch die Eiterung beweglicher geworden), Nr. 176 (Kluyskens), Nr. 183

(Kolb), Nr. 191 (Varges), Nr. 196 (Rouse), Nr. 197 (Jewett), Nr. 192 (Bryant; op. Hilton), Nr. 193 (Bryant; op. Birkett), Nr. 241 (Otis) Heilung. Nr. 202 (Guthrie), Nr. 207 (Santlus), Nr. 208 (Dehne), Nr. 213 (Otis) (Tod).

Wenn diese einfachen Manipulationen nicht genügen, so wird man natürlich kein Bedenken tragen, durch eine Knochenresection sich Zugang zu verschaffen, sei es nun, dass man zum klassischen Trepan greift, wie dies namentlich früher geschah, sei es, dass man wie die meisten neueren Operateure, Meissel und Hammer vorzieht.

Gegen die Ausführung solcher Operationen wird sich um so weniger etwas einwenden lassen, als, wie wir bereits ausgeführt haben, schon die complicirte Fractur an sich einen operativen Eingriff dieser Art vollständig indicirt.

Die eigentlichen Schwierigkeiten beginnen erst, wenn es sich um subcutane Schädelfracturen oder um feine Fissuren, auch wenn sie mit Hautwunde complicirt sind, oder gar um Gefässruptur ohne Knochenläsion, wenigstens in der Umgebung der Rupturstelle, handelt.

Bei intactem Schädel oder blosser Fissur eröffnet man die Schädelhöhle gewiss am besten mit dem Trepan. Die Frage ist nur die: Wo soll das Instrument aufgesetzt werden? Wegleitend bei der Entscheidung dieser Frage werden uns die bei der Besprechung der Diagnose erörterten Punkte sein. Damit man sich zu einem operativen Eingriff entschliesse, muss natürlich die Diagnose, dass wirklich ein Extravasat vorhanden sei, vollständig gesichert sein. Täuschungen sind zwar auch hier nicht ausgeschlossen — es gibt Fälle, wo das supponirte Extravasat weder bei der Trepanation, noch bei der Autopsie gefunden wurde — aber im Allgemeinen ist doch das Bild des endocraniellen Extravasates ein so prägnantes, dass diese erste Bedingung fast stets erfüllt wird. Auch sind es hauptsächlich die supraduralen Hämatome, deren Behandlung wir vorläufig allein im Auge haben, welche dieses prägnante Symptomenbild aufweisen, so dass wir auch in dieser Hinsicht meistens für die Operation günstige Bedingungen vorfinden. Auch für die Seite, auf welcher das Extravasat, resp. die Arterienruptur zu suchen sei, haben wir an dem Symptom der contralateralen Hemiplegie meistens einen so sicheren Anhaltspunkt, dass, selbst wenn auf der Seite der Hemiplegie sich eine Verletzung am Schädel findet, wir doch das Extravasat auf der der gelähmten gegenüberliegenden Seite suchen werden, wie in unserem Falle Lehmann (Nr. 36). Stärkere und localisirte Contusion der Weichtheile in der Schläfen- und Parietalgegend, verbunden mit den bereits erwähnten Punkten, vermag uns ebenfalls einen

Anhaltspunkt zu geben, wo die Trepankrone aufgesetzt werden soll.

Wenn aber ein solches äusseres Merkmal vollständig fehlt, die Diagnose der Ruptura arteriae meningeae mediae jedoch aus den rationellen Symptomen gemacht ist, dann gilt es, die Arterie an der Wahlstelle aufzusuchen. Während u. A. selbst Pott, der Vertheidiger des Trepans par excellence unter diesen Umständen gegen die Operation war und „die einzige Hoffnung hier auf die Aderlässe und Abführmittel setzte", sagt Samuel Cooper[1]), *„dass es in diesen beinahe hoffnungslos verzweifelten Fällen zweckmässig sein möchte, das Cranium im Laufe der Arteria spinosa der Dura mater, als an der Stelle, unter welcher sich die grossen Extravasationen meistens ansammeln, zu trepaniren."*

Im Allgemeinen wurde von verschiedenen Autoren der Rath gegeben, die Krone am vorderen unteren Winkel des Scheitelbeins aufzusetzen. Eine genaue Angabe der Punkte, nach welchen man sich bei intacten weichen und knöchernen Schädeldecken zu orientiren hat, verdanken wir jedoch Hueter und Vogt. Vogt[2]) präcisirt das einzuschlagende Verfahren mit folgenden Worten: *„Zur Auffindung des Stammes oder Hauptastes der Meningea media setzt man am besten die Trepankrone in den Winkel ein, welcher in der Schläfengrube durch das Zusammentreffen zweier Linien gebildet wird, von denen die eine — horizontale — zwei Querfinger breit oberhalb des Jochbogens, die andere — verticale — einen Daumen breit hinter dem aufsteigenden (spheno-frontalen) Fortsatz des Jochbeins gezogen ist."*

Neuere englische Autoren, u. A. M. Beck, geben eine ähnliche Regel, indem sie die Trepankrone 1½ Zoll oberhalb des Jochbogens und ebensoviel hinter dem Processus zygomaticus des Stirnbeins aufzusetzen rathen.

Nach dieser Vorschrift lässt auch Herr Professor Krönlein die Operation an der Leiche üben, und ich hatte selbst vielfach Gelegenheit, mich davon zu überzeugen, dass fast ausnahmslos nach Wegnahme der Knochenscheibe sich die Arterie auf der blossgelegten Dura präsentirt. Am Lebenden hat Herr Professor Krönlein nach der Vogt'schen Angabe die Operation ausgeführt an unseren Patienten Lehmann und Greter (Nr. 36 und 115). Beide Male wurde in der That die Arterie blossgelegt (vide Krankengeschichten und Zeichnungen), aber nur in dem Falle Greter war der Operateur so glücklich, auch sofort auf das Hämatom zu stossen.

---

1) Handbuch der Chirurgie, übers. von Froriep. Weimar 1820. II. S. 514.
2) l. c. S. 181.

Was aber soll geschehen, wenn, wie in unserem Falle Lehmann, an der Trepanationsstelle nichts gefunden wird, die drohenden Symptome aber persistiren? Ueber den Sitz des Extravasates sind wir ja nun so klug wie zuvor. Sollen wir nun den Verletzten seinem Schicksal überlassen, event. noch die Mittel versuchen, welche die exspectative Methode an die Hand gibt, über deren zweifelhaften Werth wir uns bereits ausgesprochen? Oder sollen wir auf der einmal betretenen Bahn weiter schreiten und an einer anderen Stelle unser Glück versuchen?

In diesem Dilemma verfiel Deveze (Fall Nr. 167) auf das Mittel, von der Trepanationsöffnung aus die Dura mit einem Spatel vom Knochen abzulösen, und er hatte das Glück, nachdem er das Instrument etwa ½ Zoll vorgeschoben, eine grosse Menge Blut zu entleeren und so den Kranken zu retten.

Wenn wir wirklich im Stande sind, die Gefahren der Trepanation auf ein Minimum zu beschränken, so ergibt sich daraus die Berechtigung, dem activen Verfahren noch eine grössere Ausdehnung zu geben, also, wenn die erste Trepanation nicht zum Ziele geführt, eine Durchbohrung des Schädels an einer anderen Stelle zu versuchen. Wir stellen uns damit durchaus noch nicht „auf den Standpunkt der mit dem Trepan nach Extravasaten Suchenden" und reden damit auch noch lange nicht einer siebartigen Durchlöcherung des Schädels à la Stalpart van der Wiel[1]) das Wort. In unserem Falle Lehmann unternahm auch Herr Professor Krönlein eine zweite Trepanation, die leider abermals ohne Erfolg war, weshalb der Operateur von weiteren Versuchen abstand. Allein gewiss hat Herr Professor Krönlein und mit ihm Jeder, welcher der Section beigewohnt, es bedauert, dass er nicht einen nochmaligen Versuch zur Rettung des Patienten unternommen hat.

Aus den bei der Diagnose besprochenen Symptomen dürfte sich hie und da ein Anhaltspunkt ergeben, wohin man sich nach der ersten erfolglosen Trepanation zu wenden habe. So wird uns z. B. das Symptom der Aphasie, das freilich nur selten vorhanden oder wenigstens mit einiger Sicherheit zu constatiren ist, veranlassen, einen von der angelegten Trepanationsöffnung nach vorn gelegenen Punkt in Angriff zu nehmen. Auch die gleichseitige Oculomotoriuslähmung könnte uns nach einem mehr nach unten gelegenen Punkte hinweisen. Bei ausgesprochenen motorischen Lähmungen, von denen wir ja an-

1) Uebrigens ist Stalpart van der Wiel ganz mit Unrecht in diesen schlimmen Ruf gekommen; denn nicht er, sondern der Chirurg Chadborn hat die berühmte oder berüchtigte Operation ausgeführt.

nehmen, dass sie durch Compression der psychomotorischen Centren in den beiden Parietalwindungen hervorgerufen sind, dürfte es sich empfehlen, in der Gegend des Sulcus Rolandi einen Versuch zu machen. Championnière[1]) bespricht bei Anlass eines Falles von Splitter der Tabula interna, der durch Druck auf das psychomotorische Centrum des Armes Paralyse dieser Extremität hervorgerufen und durch Trepanation mit glücklichem Erfolg extrahirt worden war, die Bestimmung der sog. Rolando'schen Linie und gibt dazu folgende Vorschrift:

„Man muss auf dem Schädel die Stelle bestimmen, unter der sich die Mitte der Rolando'schen Furche befindet. Nach Broca und Féré beginnt die Fiss. Rol. 45—50 Mm. hinter einer durch beide Meat. audit. gelegten Frontalebene. Um das untere Ende zu bestimmen, misst man hinter dem äusseren Augenhöhlenfortsatz in der Horizontallinie 7 Cm. ab, zieht hierauf eine Verticallinie in der Höhe von 3 Cm. und kommt so auf einen Punkt, der dem unteren Ende der Rolando'schen Furche entspricht. Zwischen diesen beiden Punkten zieht man die Rolando'sche Linie."

Championnière räth bei ausgedehnten motorischen Störungen in der Mitte, bei Paralyse der unteren Extremität am oberen, bei Paralyse der oberen Extremität ebenfalls in der Mitte und bei Facialisparalyse am unteren Ende der Linie zu trepaniren.

Bei der Diagnose haben wir auch die Sensibilitätsstörungen in Betracht gezogen. Leider ist bei unseren Verletzten das Sensorium meistens in einer Weise benommen, dass eine genaue Sensibilitätsprüfung zur Unmöglichkeit wird, und andererseits sind unsere Kenntnisse über die Localisation der Körpersensibilität noch zu unvollständig, als dass wir dieselben zu einer genauen topischen Diagnose verwerthen könnten. Sollte es sich bestätigen, dass die hinter den Centralwindungen gelegenen Rindenbezirke, besonders der Pli courbe, die centralen Enden der sensiblen Nerven enthalten, so könnte man in Fällen, wo eine contralaterale Störung der Sensibilität sich nachweisen lässt, daran denken, das Extravasat mehr nach hinten, im Gebiete des hinteren Astes der Arteria meningea zu suchen.

Auch das Verfahren, durch welches Deveze seinen Kranken gerettet hat, entbehrt gewiss nicht der Ratio. Wenn wir sehen, wie vollständig und ohne Reaction sich die durch das Extravasat so oft in weitem Umkreis abgelöste Dura wieder an den Knochen anlegt,

1) Bulletin de l'acad. 2me Série. VI. 1877. S. J. 183. p. 50. Vgl. Tillaux, Traité d'anatomie topographique. p. 63.

so kann ich ein vorsichtiges Ablösen der Dura von der Trepanationsöffnung aus nicht für einen besonders gefährlichen Eingriff halten. In unserem Falle Lehmann hätte eine Ablösung auf eine Strecke von weniger als 2 Cm. zum Ziele geführt.

Von älteren Autoren, u. A. von Sabatier[1]), wurde der Vorschlag gemacht, in Fällen, wo die erste Trepanationsöffnung für den Austritt des Extravasates nicht günstig ist, an geeigneter Stelle eine Gegenöffnung anzulegen, während andere Operateure oft durch eine ganze Anzahl von Kronen den Bluterguss vollständig blosslegten, z. B.

Nr. 30 (Béclard) 3 grosse Kronen. Heilung.
" 108 (Wuillomenet) 4 Kronen. Heilung.
" 166 (Scultetus) 2 Kronen und Aussägen der Brücke mit der Serra versatilis. Heilung.
" 168 (Eckstein) 7 12 Linien im Durchmesser haltende Kronen. Heilung.
" 180 (Geiger) 4 Kronen. Heilung.
" 244 (Müller) 7 Kronen. Tod.

Nach dem, was wir über die Ausräumung des Extravasates gesagt, ist weder das eine, noch das andere nöthig und daher zu verwerfen. Man wird gewiss stets mit einiger Erweiterung der ersten Trepanöffnung mit dem Meissel, durch richtige Placirung des Drainrohrs und geeignete Lagerung des Patienten zum Ziele gelangen.

Nachdem wir das operative Verfahren bei Blutungen aus der Art. meningea geschildert, wenden wir uns nun zur Prüfung der durch dasselbe erreichten Resultate. Die Lösung der Frage: Wie ist die Prognose der Operation bei der vorliegenden Läsion? soll beweisen, wie sehr die operative Therapie berechtigt, dass sie nicht blos der Ausfluss „eines beklagenswerthen Irrthums" ist.

In einer ganzen Reihe von Fällen war der momentane Erfolg ein ganz eclatanter: der bisher besinnungslos daliegende Patient erwachte schon bei dem Heraushehen der Knochenscheibe oder nach Entfernung der Coagula sofort, in anderen Fällen nach wenigen Stunden zum klaren Bewusstsein.

Der langsame und gespannte Puls wird schneller und weicher: in Nr. 34 (Bird) stieg der Puls sofort von 48 auf 92, Nr. 123 (M. (Beck) von 32 auf 60, Nr. 215 (M. Beck) von 42 auf 72. Die stertoröse Respiration weicht einer ruhigen und freien Athmung [Nr. 32 (Cock), Nr. 105 (Weber) u. s. w.]. Bis dahin gelähmt daliegende Extremitäten konnten sofort oder in kürzester Frist wieder bewegt werden [Nr. 30 (Béclard), Nr. 98 (Eckstein), Nr. 99 (Cavara), Nr. 107 (Goebell), Nr. 170 (Larrey) u. s. w.].

1) Samuel Cooper. l. c. III. p. 297.

Die gefahrdrohenden Symptome sind in der That nach Vollendung der Operation oft „wie weggezaubert" (Dehne, Fall Nr. 182).

Diese Erfolge etwa nur „dem Blutverlust bei der Operation zuschreiben" (Stromeyer) zu wollen, namentlich in Fällen, wo locale und allgemeine Blutentziehungen kaum irgend eine oder nur eine vorübergehende Wirkung hatten, z. B. Nr. 29 (Schmucker), Nr. 30 (Béclard), Nr. 32 (Cock), Nr. 105 (Weber), Nr. 106 (Zerbe), Nr. 109 (Huber), Nr. 187 (Huber) u. A. ist ganz gewiss vollkommen ungerechtfertigt.

Nicht immer ist der Erfolg der Operation ein so augenblicklicher, so sehr in die Augen fallender, wie ich ihn eben geschildert, sondern das Gehirn erholt sich manchmal auch langsamer von dem Drucke, dem es ausgesetzt war, so dass der Patient erst am 2. (Nr. 111 Gihon), 3. (Nr. 28 Aubry, Nr. 108 Wuillomenet, Nr. 114 Weljaminow), 4. (Nr. 191 Varges) Tage und wohl auch noch später aus seinem Sopor zum klaren Bewusstsein erwacht und die Gebrauchsfähigkeit seiner Glieder wieder erlangt.

Endlich dürfen wir es uns auch nicht verhehlen, dass in einer Anzahl von Fällen die Operation in dem Befinden des Verletzten absolut keine Aenderung hervorbrachte und wo in kürzester Frist der Tod eintrat.

Nr. 35 (Genth), Tod nach 4 Stunden. [Hauptsächliches Extravasat nicht gefunden. Hirnquetschung.]
" 116 (Banner), Tod nach 3 Stunden. [Ausgedehnte Schädelbasisfractur. Art. men. med. am For. spinosum abgerissen.]
" 117 (Armack), Tod nach 13 Stunden. [Extravasat nicht entleert.]
" 118 (Thewalt), Tod am folgenden Tage. [Extravasat nicht gefunden. Hirnquetschung.]
" 121 (Hueter), Tod nach 8 Stunden. [Extravasat nicht entleert. Hirnquetschung.]
" 122 (Champenois), Tod nach 3 Stunden. [Sehr spät (?) nach der Verletzung trepanirt. Extravasat entleert.]
" 123 (M. Beck), Tod nach 12 Stunden. [Extravasat entleert, aber wieder angesammelt.]
" 124 (M. Beck), Tod nach 11 Stunden. [Keine genügende Todesursache.]
" 203 (Guthrie), Tod nach kurzer Zeit. [Operation in extremis.]
" 206 (Lanz), Tod nach 18 Stunden. [Extravasat nicht vollständig entfernt. Hirnläsion. Section verweigert.]
" 215 (M. Beck), Tod nach ca. 8 Stunden. [Extravasat entleert, aber wieder angesammelt, geringe Hirnquetschung, ausgedehnte Schädelbasisfractur.]
" 243 (Sanson), Tod nach 4 Stunden. [Todesursache?]
" 245 (Holmes), Tod nach einigen Stunden. [Extravasat nicht entleert.]

Aber wie wir aus den beigesetzten Bemerkungen ersehen, war entweder den von uns aufgestellten Indicationen gar nicht, oder nur unvollständig genügt worden, oder es bestanden complicirende Läsionen, insbesondere ausgedehnte Hirnquetschung, oder endlich, und dies wollen wir ganz besonders betonen, scheiterte die Operation daran, dass der Druck bereits zu lange und zu intensiv gewirkt hatte, so dass eine Restitution der Gehirnthätigkeit unmöglich war.

Aber nicht der momentane Erfolg entscheidet allein über den Werth der Operation, sondern die Hauptsache bleibt natürlich die Prognose quoad vitam, und nur wenn wir beweisen können, dass auch diese eine verhältnissmässig günstige ist, sind wir berechtigt, für unsere Operation die Bezeichnung einer lebensrettenden zu vindiciren.

Prüfen wir nun unsere Fälle daraufhin, so ergibt sich Folgendes: Operativ, sei es nun durch Carotisunterbindung oder durch Splitterextraction, durch Trepanation mit Hammer und Meissel oder mit der Trepankrone, durch Ligatur oder Umstechung der Art. mening. med., durch Tamponade, Compression u. s. w., mit oder ohne Ausräumung des Extravasates, wurden im Ganzen behandelt 110 Fälle. Davon wurden geheilt 74 oder 67,27 Proc. und starben 36 oder 32,73 Proc., also ungefähr $^2/_3$ Heilungen und $^1/_3$ Todesfälle.

Diese Zahlen allein würden genügen, um einen operativen Eingriff nicht so gefährlich erscheinen zu lassen, als derselbe so häufig dargestellt wurde. Sie allein schon würden uns, besonders zusammengehalten mit den betrübenden Erfolgen oder richtiger Nichterfolgen eines exspectativen Verfahrens, wie wir sie bei Besprechung der Prognose der Meningearuptur dargestellt ($^1/_{10}$ Heilungen und $^9/_{10}$ Todesfälle) die Pflicht auferlegen, bei einigermaassen gesicherter Diagnose operativ vorzugehen. Diese Zahlen werden aber noch viel sprechender, wenn wir der Todesursache bei den 36 letal verlaufenen operativen Fällen nachforschen. Ich habe sie im Folgenden kurz zusammengestellt.

Nr. 12 (Larrey). Phlebitis und Thrombose der Vena jugul. nach Aderlass.
= 13 (Bergmann). Anämie. Verblutung aus der Art. men. med.
= 35 (Genth). Extravasat nicht gefunden. Compressio und Contusio cerebri.
= 36 (Krönlein). Extravasat nicht gefunden. Compressio cerebri.
= 116 (Banner). Extravasat nur theilweise entleert. Art. men. med. am Foramen spinosum abgerissen.
= 117 (Armack). Extravasat nicht gefunden. Compressio cerebri.
= 118 (Thewalt). Extravasat nicht gefunden. Compressio cerebri.

Nr. 119 (Klose). Extravasat nicht gefunden. Compressio cerebri.
= 120 (Liégeois). Contusio cerebri. Behandlung mit Liquor ferri sesquichl.
= 121 (Hueter). Extravasat nicht entleert. Compressio und Contusio cerebri.
= 122 (Champenois). Operation in extremis.
= 123 (M. Beck). Wiederansammlung des Extravasates. Compressio und Contusio cerebri.
= 124 (M. Beck). Keine genügende Todesursache.
= 201 (Larrey). Contusio cerebri.
= 202 (Guthrie). Todesursache nicht angegeben.
= 203 (Guthrie). Operation in extremis.
= 204 (Boyer). Schädelbasisfractur. Grosser subduraler Bluterguss auf der nicht trepanirten Seite.
= 205 (Thewalt). Section verweigert.
= 206 (Lanz). Section verweigert.
= 207 (Santlus). Schädelbasisfractur. Extrav. in Basis. Contus. cerebr.
= 208 (Dehne). Meningitis und Encephalitis.
= 209 (Rullmann). Verjauchung des zurückgelassenen Extravasates. Encephalitis.
= 210 (Haas). Contusio cerebri. Encephalitis.
= 211 (Kraft). Extravasat nicht entleert. Contusio cerebri.
= 212 (Riedle). Hirnabscesse.
= 213 (Otis). Nachblutung aus der Art. men. med.
= 214 (Richet). Nachblutung aus der Art. men. med. Traumatische Erweichung des Gehirns.
= 215 (M. Beck). Wiederansammlung des Extravasates. Schädelbasisfractur. Contusio cerebri.
= 216 (Berry). Eiterung schon bei der Trepanation. Section verweigert.
= 242 (Desault). Extravasat nicht gefunden.
= 243 (Sanson). Operation in extremis.
= 244 (Müller). Flächenhaftes Extravasat. Section verweigert.
= 245 (Holmes). Extravasat nicht entfernt.
= 255 (Lang). Contusio (Vulnus) cerebri. Encephalitis.
= 256 (Otis). Operative Verletzung der Arterie beim Abtragen eines Hirnbruchs und Nachblutung.
= 257 (Gamgee). Tod nach Carotisunterbindung wegen Aneurysma der Art. mening. med.

Es ergibt sich daraus ohne Weiteres, dass in der Mehrzahl der unglücklich verlaufenen Fälle das Extravasat nicht gefunden wurde, dass also der Indication nicht genügt wurde, welche zur Ausführung der Operation aufforderte. Für den unglücklichen Ausgang hier die Trepanation verantwortlich machen zu wollen, halten wir für ganz entschieden ungerechtfertigt. Wir können in denselben nichts Anderes erkennen, als die Bestätigung dessen, was wir bei Besprechung der Prognose der exspectativ behandelten Fälle vorgebracht haben.

Zugleich enthalten dieselben die Aufforderung, auf eine genaue topische Diagnose die allergrösste Sorgfalt zu verwenden.

An Meningitis und Encephalitis, resp. Hirnabscess starben nur ganz wenige Operirte, und auch bei diesen ist es nicht einmal immer entschieden, ob wirklich die Trepanation, der man ja die Begünstigung dieser gefürchteten Krankheiten mit einigem Recht zum Vorwurf macht, oder nicht vielmehr das Trauma selbst dieselben verschuldet habe. Ueberdies haben wir ja an der antiseptischen Wundbehandlung ein so ausgezeichnetes, wenn auch keine absolute Garantie bietendes prophylaktisches Mittel, dass wir bei strengster Befolgung der Regeln der Antisepsis unsere Operirten fast absolut sicher vor Meningitis werden bewahren können.

Nach diesem Allem kommen wir auf den Satz zurück, den wir im Anfange dieses Kapitels ausgesprochen: *dass gegen Blutungen aus der Arteria meningea media entschieden operativ vorgegangen werden sollte,* und präcisiren denselben noch in folgender Weise:

Ein operativer Eingriff, Splitterextraction oder Schädelresection, ist indicirt:

1. Bei Blutungen nach aussen.

2. Bei complicirten Schädelfracturen.

3. Bei subcutanen Schädelfracturen und Rupturen der Art. men. med. ohne Knochenverletzung, wenn der Symptomencomplex über die Arterienverletzung keinen Zweifel lässt. Namentlich stehen wir nicht an, die Operation auch dann zu empfehlen, wenn zwar auf einer Seite Zeichen äusserer Gewalt vorhanden sind, die Symptome aber entschieden auf eine Ruptur der Art. men. med. auf der anderen Seite hinweisen.

4. Die Stillung der Blutung ist am besten durch die Ligatur, event. die Umstechung, oder wenn keine von beiden möglich ist, durch Tamponade mit einem völlig aseptischen Material, am besten mit Jodoformgaze, zu bewerkstelligen.

5. Hauptzweck der Operation ist die möglichst vollständige Beseitigung des ergossenen Blutes und gründliche Desinfection der von demselben eingenommenen Höhle.

Ist die Operation bei Meningearuptur auch je contraindicirt? Hirncontusion ist jedenfalls keine Contraindication. Dagegen wird die Operation gewiss mit Recht unterlassen, wenn, wie bei unserem Patienten Weiss, das Bild der Meningearuptur gar nicht vorhanden und die Symptome ausschliesslich von Contusio cerebri abhängig sind.

In derselben Weise wird man natürlich auch vorgehen müssen *bei supraduralen Blutergüssen, welche aus anderen Quellen als der*

Arteria meningea media stammen, namentlich gegen ähnliche Blutungen, welche *aus einem rupturirten Sinus stattfinden*. Dass auch diese die Dura in grosser Ausdehnung von den Schädelknochen abzulösen vermögen, so dass ein mächtiges Extravasat zwischen Schädel und Dura sich ansammeln kann, ist durch eine Reihe von Fällen bewiesen. Die Diagnose wird sich gewiss sehr oft ebenfalls mit ziemlicher Sicherheit stellen lassen. Bedingungen dazu werden sein, dass der Patient die charakteristischen Symptome des intracraniellen Extravasates bietet und ausserdem, dass man durch eine äussere Läsion auf den Sitz desselben hingewiesen werde. Aus unseren Kenntnissen der Rindencentren zu erklärende Symptome werden wohl bei den meisten Sinusblutungen vermisst werden.

Viel leichter als bei der Arteria meningea media werden übrigens Blutungen aus den Sinus unter die Dura erfolgen, wovon wir weiter unten noch sprechen werden. Von den Verletzungen der Sinus, die eine Blutung nach aussen verursachen, werde ich an einer anderen Stelle zu sprechen Gelegenheit haben.

Bei Blutungen aus der Carotis interna, die glücklicherweise ziemlich selten sind, sammelt sich wohl stets das Blut so rapide und in solcher Menge an, dass in kürzester Frist der Tod erfolgt. Es dürfte also, abgesehen davon, dass der Blutherd einem operativen Eingriff wohl kaum je zugänglich sein könnte, von einer Therapie dieser Verletzung kaum die Rede sein. Höchstens könnte, falls die Diagnose sich stellen liesse, eine schleunigst ausgeführte Carotisunterbindung etwelche Aussicht auf Erfolg haben.

Es erübrigt mir noch, von den anderen Arten intracranieller Blutergüsse Einiges zu sagen. Blutungen in die Hirnmasse und in die Ventrikel sind, selbst wenn der Sitz des Coagulums mit aller Sicherheit nachgewiesen werden könnte, dem Operateur absolut unzugänglich. Die Blutergüsse zwischen Dura und Pia, in den sogenannten Arachnoidalsack, dürften schon eher hie und da einen operativen Eingriff erlauben oder erfordern. Zwar sind dieselben in den meisten Fällen mehr flächenhaft ausgebreitet, senken sich häufig der Basis zu, wo sie uns unerreichbar werden; ihre Erscheinungen sind meist weder so bedrohlich, noch so prägnant, wie die der supraduralen Hämatome; endlich sind die Verhältnisse für ihre Aufsaugung ganz bedeutend günstiger, so dass hier eine exspectative Therapie alle nöthigen Bedingungen findet, um von Erfolg gekrönt zu sein. Die Fälle sind zwar auch nicht so gar selten, wo sich grosse, dicke und circumscripte Hämatome zwischen den beiden Gehirnhäuten finden, und diese sind dann, besonders wenn sie über

den Centralwindungen liegen, wohl geeignet, einen ähnlichen Symptomencomplex hervorzubringen, wie die typischen supraduralen Meningeablutungen. In solchen Fällen wird man kaum je vor der Operation die vollständig richtige Diagnose zu stellen im Stande sein: man wird eben glauben oder hoffen, es mit einem Bluterguss zwischen Schädel und Dura zu thun zu haben, und erst nach Eröffnung des Schädels wird man seinen Irrthum erkennen. Liegt nun das Extravasat, von der Dura bedeckt, gerade unter der Trepanationsöffnung, so wölbt sich häufig in solchen Fällen die Dura als bläulicher Wulst vor. Verschiedene Operateure haben sich nicht gescheut, in solchen Fällen die Dura einzuschneiden, die Coagula herauszuziehen und das Gehirn so von dem Drucke zu entlasten. Natürlich sind nach Eröffnung der Dura die Gefahren der Meningitis noch um Vieles grösser, um so mehr als eine gründliche Entfernung der Coagula kaum thunlich sein wird. Allein die Fälle sind in der Literatur doch nicht so selten, wo ein günstiger Ausgang den Operateur belohnt hat. Und wenn solche Erfolge bereits in der vorantiseptischen Zeit möglich waren, so werden wir sie unter dem Schutze der Lister'schen Wundbehandlung um so eher erwarten dürfen.

b) Eiteransammlung.

Ein weiteres raumbeschränkendes Moment finden wir in der Anhäufung von Entzündungsproducten in der Schädelhöhle.

Eiteransammlungen in cavo cranii sollen nach einer Studie von Gross: „Ueber Compression des Gehirns" (Americ. Journ. N. S. CXXXI. p. 40. July 1873), die mir leider nicht im Originale zugänglich war, und von der mir nur ein kurzer Auszug in Schmidt's Jahrbüchern (1874. 162. S. 275 ff.) vorliegt, noch häufiger die Ursache von Gehirncompression sein, als Blutextravasate, und zwar soll sich ihre Häufigkeit wie 2 : 1 verhalten. Ich wage es nicht, diese Behauptung zu discutiren, da ich beim Sammeln meines casuistischen Materials meine Aufmerksamkeit auf diesen Punkt nicht gerichtet habe.

Wir sehen hier ab von den durch die eitrige Meningitis gelieferten Ergüssen, die nach Gross 25 Proc. der Eiteransammlungen in der Schädelhöhle ausmachen sollen. Gegen diese ist gewiss jede Therapie machtlos, und eine operative Behandlung könnte hier nur auf Misserfolge rechnen. Der Schwerpunkt der Behandlung der Meningitis liegt ausschliesslich in der Prophylaxe, ein Punkt, den wir bei Besprechung der complicirten Fracturen besonders betont haben. In Frage kommen für unser Thema nur die Ansammlungen von Entzündungsproducten zwischen Schädel und Dura und der Hirnabscess.

1. Eiter zwischen Knochen und Dura.

Nach Bruns[1]) sind es namentlich Entzündungen infolge complicirter Splitterbrüche des Schädels mit Luftzutritt zur Dura mater oder infolge zerfallender Blutextravasate zwischen Cranium und Endocranium, sowie infolge begrenzter Knochenerkrankungen (Caries, Nekrose, Tuberculose), welche zu eitrigen Ausschwitzungen auf der äusseren Oberfläche der Dura mater führen. Indem dabei der organische Zusammenhang dieser Haut mit den Schädelknochen gelockert und endlich gänzlich aufgehoben wird, wird dem Eiter Gelegenheit geboten, sich in ähnlicher Weise anzusammeln, wie wir dies für die Blutergüsse geschildert haben. Bei einiger Grösse sind solche Eiteransammlungen wohl im Stande, deutliche Drucksymptome hervorzurufen und dadurch einer mehr oder weniger genauen Diagnose zugänglich zu werden. Aus den Symptomen des Druckes einerseits, und andererseits aus den die Entzündung begleitenden Erscheinungen, namentlich dem Verhalten der Körpertemperatur, wird sich das Material zusammensetzen, dessen wir zum Stellen der Diagnose bedürfen. Veränderungen in der Beschaffenheit der äusseren Decken, starke Quetschung der äusseren Weichtheile, Entleerung von jauchigem Eiter u. s. w., werden uns ebenfalls wichtige Fingerzeige geben.

Nach Gross sollen sich bei Eiterung zwischen Schädel und Dura die Symptome nicht vor dem 6., selten vor dem 11. Tage, gewöhnlich vor Ablauf der 2. Woche, durchschnittlich am 13. Tage einstellen. In dem unten angeführten Fall von Krönlein manifestirte sich die Eiteransammlung bereits am 8. Tage.

Die Gefahr einer Eiterung auf der Oberfläche der Dura liegt viel weniger in der dadurch bedingten Compressio cerebri, als vielmehr darin, dass die Entzündung sehr leicht per contiguitatem auf die Pia übergehen und durch Leptomeningitis purulenta zum Tode führen kann. In unserem Falle schloss sich ausserdem noch Pyämie (Vereiterung eines Handgelenkes) an, die zwar wahrscheinlich den Tod nicht bedingt, aber doch befördert hat.

Von den Erkrankungen der Schädelknochen, welche zu supraduralen Eiterungen führen können, und der daraus sich ergebenden Indication zu einer Knochenresection am Schädel werde ich in einem besonderen Abschnitte sprechen. Hier habe ich zunächst nur die durch Schädeltraumen bedingten Eiterergüsse im Auge.

Einen Fall dieser Art hatte ich ebenfalls Gelegenheit in der Krönlein'schen Klinik zu beobachten, dessen Krankengeschichte ich nun zunächst folgen lasse.

1) l. c. p. 609.

Complicirte Schädelfractur. Eiteransammlung zwischen Knochen und Dura. Trepanation. Metastatische Vereiterung des rechten Handgelenks. Tod durch Meningitis purulenta.

Celestino Molinari, 17 Jahre alt, Maurerhandlanger in Zürich, fiel am 5. October 1881 Vormittags 2 Stock hoch herunter und schlug mit dem Kopf auf eine Cementröhre auf. Er blieb zehn Minuten lang bewusstlos liegen und wurde dann auf einer Bahre in das Cantonsspital gebracht. Hier hatte er dreimal Erbrechen, klagte über heftige Kopfschmerzen und stechende Schmerzen im linken Vorderarm.

Eine genaue Untersuchung des Verletzten ergab folgenden

Status praesens.

Mässig kräftig gebauter, gut genährter, blühend aussehender junger Mensch.

Innere Organe nichts Besonderes.

Ueber das linke Tuber frontale verläuft von innen und oben nach unten und aussen eine 5 Cm. lange Risswunde mit gequetschten Rändern, die mit Erde und Sand verunreinigt ist. In derselben Richtung wie die Wunde verläuft eine ca. 1 1/2 Cm. lange Knochenspalte; ein loser Splitter wird sogleich entfernt. Hirnbewegungen sind nicht sichtbar.

Das linke obere Augenlid ist stark sugillirt; am linken Ohr ist eine geringe Abschürfung der Haut. Eine ca. 1 1/2 Cm. lange oberflächliche Quetschwunde der Haut findet sich in der Gegend des hinteren unteren Winkels des linken Scheitelbeins.

Paretische Erscheinungen sind nicht vorhanden. Die Pupillen reagiren prompt.

Ueber dem linken Handgelenk ist eine mässige Schwellung wahrzunehmen; die Gegend des Processus styloides radii ist auf Druck sehr empfindlich.

Temperatur 37,8. Puls 84, kräftig, regelmässig. Respiration 20.

Die Diagnose lautete auf Fractura complicata cranii, Fissura radii sinistri.

Therapie. Die Wunden am Kopfe werden gereinigt und mit 2 proc. Carbollösung desinficirt; die Haare in der Umgebung werden rasirt. Die Wunde an der Stirn wird mit 4 Knopfnähten vereinigt und in den unteren Wundwinkel ein kurzes Drainrohr eingelegt. Die Wunde am Ohr wird mit Salicylwatte, die hintere kleinere Kopfwunde mit Silk-protective bedeckt. Listerverband. Am linken Vorderarm Gypsverband.

Verlauf.

6. October. Subjectives Wohlbefinden. Patient geniesst mit grossem Appetit Milch, Eier und Bouillon.

Temperatur 38,2. Puls 68. Respiration 20.

7. October. Verbandwechsel unter Spray. Secretion gering. Das Drainrohr wird weggelassen.

11. October. Das subjective Befinden ist andauernd ein ganz gutes. Temperatur 37,0. Puls 64. Respiration 16. Die Schwellung des linken oberen Lides hat sich fast verloren. Verbandwechsel. Die Nähte wer-

den entfernt. Die Wunde hat sich prim. intent. geschlossen; nur die Drainstelle granulirt und secernirt eine minimale Menge Eiter.

14. October. Bis gestern Abend war das Befinden des Patienten ein ganz gutes; nichts liess irgend eine Complication befürchten. Da stieg die Temperatur rasch bis 39,0; heute Morgen erreichte sie 39,2. Patient klagt über heftige Kopfschmerzen in der Stirngegend und über starken Durst. Puls 80, regelmässig. Bei Abnahme des Verbandes zeigte sich stärkere Eitersecretion. Es wurde nur ein leichter Carbolgazeverband angelegt und 2 Eisblasen auf den Kopf applicirt.

Strenge Diät. Infus. Senn. compos. und Klystier.

15. October. Die Temperatur, die gestern Abend bis 40,2 gestiegen war, fiel am Morgen auf 38,5, erreichte am Abend jedoch abermals 39,6. Puls 80, ohne Besonderheiten. Abführmittel und Klysma haben nur wenig gewirkt. Patient klagt immer über heftigen Stirnkopfschmerz und ein spannendes Gefühl in den Augen. Es wird eine leichte Ptosis des linken oberen Augenlides beobachtet.

16. October. Temperatur 39,7. Puls 56, voll und hart.

Linksseitige Ptosis deutlicher. Die Pupillen sind beiderseits gleich, ziemlich stark verengt und erweitern sich nur unbedeutend bei Beschattung.

Der Bauch ist etwas eingezogen.

Patient ist somnolent; er reagirt nur wenig auf Anrufen. Stuhl und Urin lässt er unter sich gehen. Lippen und Zunge stark fuliginös.

Aus allen diesen Symptomen liess sich eine bedeutende Reizung des Gehirns erkennen, mit Wahrscheinlichkeit eine beginnende Meningitis, die ihren Ausgangspunkt von dem Ort der Verletzung genommen hatte. Herr Professor Krönlein beschloss daher, den primären Herd blosszulegen, event. die Trepanation auszuführen, um die schädlichen Stoffe, welche die Meningitis angefacht hatten und sie unterhielten, so weit sie zugänglich wären, zu entfernen. Die Operation wurde in der klinischen Stunde ausgeführt.

Trepanation.

Chloroformnarkose.

Die Wunde, die bereits bis auf die Drainstelle vernarbt war, wurde zu ihrer früheren Ausdehnung erweitert; das Periost mit dem Elevatorium zurückgeschoben. Aus der blossgelegten Fracturspalte im Os frontis dringen einige Tropfen einer bräunlichen, ichorösen Flüssigkeit, die sich isochron mit dem Puls bewegen. Um der unter dem Knochen angesammelten Flüssigkeit freien Abfluss zu verschaffen, wurde mit dem Meissel an der Stelle der ursprünglichen Spalte eine Oeffnung von der Grösse eines 20-Centimesstückes gemacht und aus derselben ergoss sich nun in völligem Strahle eine beträchtliche Menge einer braunen Jauche, mit Eiterstreifen vermischt, zuletzt reiner Eiter. Nachdem die Flüssigkeit entleert und einige Coagula mit 2 proc. Carbollösung herausgespült waren, sah man eine etwa $1\frac{1}{2}$ Cm. tiefe Höhle von ca. 5 Cm. Durchmesser, in deren Grunde die Dura mit dem Beleuchtungsspiegel deutlich zu erkennen war. Die Dura selbst schien nicht verletzt zu sein.

Die Höhle wurde mit 2 proc. Carbollösung gründlich desinficirt und hierauf zwei Drainröhren in das Cavum cranii eingelegt, die mit seidenen

Suturen an die Wundränder befestigt wurden. Der obere Theil der Wunde wurde durch 2 Knopfnähte geschlossen. Listerverband.

Beim Erwachen aus der Chloroformnarkose war Patient ziemlich munter, mit vollständig freiem Sensorium; er klagte nur über geringe Kopfschmerzen.

2 Stunden nach der Operation betrug die Temperatur 37,8, Puls 72.

Die unmittelbar nach dem Herausfliessen aus der Trepanöffnung von Herrn Dr. C. Nauwerk, Assistenten der med. Klinik untersuchte Flüssigkeit liess mikroskopisch erkennen:

1. Sehr zahlreiche Eiterkörperchen, welche sich zumeist in ausgesprochenem körnig-fettigen Zerfall befanden; viele derselben enthielten kleine stark lichtbrechende Körner, welche sich auch frei in ziemlicher Anzahl vorfanden; ganz normal aussehende Eiterkörperchen fehlten.
2. Rothe Blutkörperchen, zum geringeren Theil wohl erhalten, zumeist jedoch im Sinne der Schwellung und Abblassung oder der Schrumpfung verändert.
3. Nicht genau zu definirende Detritusmassen.
4. Zahlreiche, zum Theil recht grosse Fetttropfen.
5. Sehr reichliche nadel- und namentlich büschelförmige Hämatoidinkrystalle.
6. Ziemlich zahlreiche Diplokokken und kurze, leicht bogenförmig gekrümmte, steife, meist 4 und 5 gliederige Streptokokken. Diese Gebilde befinden sich in einer mässig lebhaften Bewegung und stimmen in ihrer morphotischen Erscheinung vollständig mit den Kokken überein, welche Eberth u. A. in der subarachnoidalen Flüssigkeit bei pneumonischer Meningitis gefunden haben.

Verlauf.

17. October. Verbandwechsel unter Spray. Secretion sehr gering. Sensorium frei.

Schon gestern Abend klagte Patient über Schmerzen im rechten Handgelenk. Man sieht eine geringe Schwellung an der Dorsalfläche des Gelenkes bis in die Nähe der Capitul. metacarp., die spontan und namentlich auf Druck sehr schmerzhaft ist. An anderen Gelenken ist nichts Abnormes zu constatiren.

Die afficirte Hand wird auf einer Lagerungsschiene befestigt und eine Eisblase aufgelegt. Gegen den heftigen Durst bekommt Patient Sol. acid. phosph. 6,0/180,0 Syr. Rub. Jd. 20,0. Stdl. 1 Essliffl.

Die Temperatur, die am Morgen 37,8 betragen hatte, stieg im Laufe des Nachmittags wieder auf 39,8.

18. October. Die Schmerzen im rechten Handgelenk dauern fort, die Haut darüber ist etwas geröthet. Temp. 38,4—39,4.

19. October. Patient hat gestern Nacht und heute Morgen mehrmals etwas delirirt.

Verbandwechsel unter Spray. Die Drains werden entfernt; die Secretion ist gering und geruchlos. In der Tiefe beginnt die Wunde zu granuliren.

Die Schwellung und Schmerzhaftigkeit des rechten Handgelenkes haben

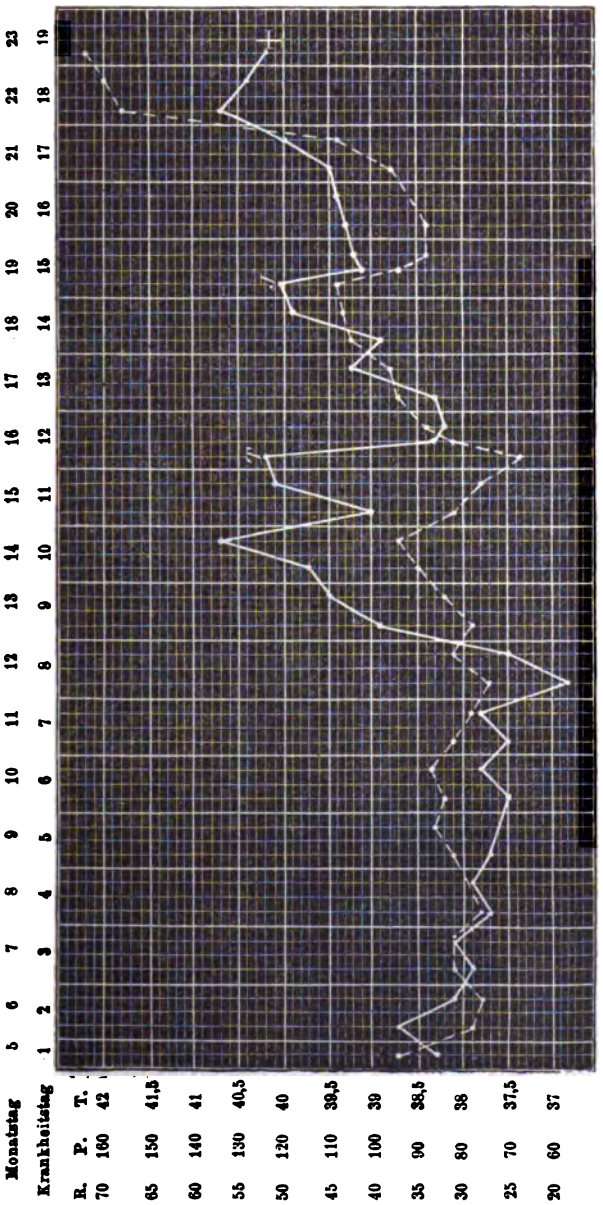

Fig. 4. T = Trepanation. I = Incision und Drainage des Handgelenks.

bedeutend zugenommen; die Haut darüber ist intensiv geröthet. Man fühlt tiefe, aber deutliche Fluctuation. Die Morgentemperatur betrug 39,6.

Es handelte sich offenbar um eine metastatische Vereiterung des rechten Handgelenks. Unter diesen Umständen wurde unter antiseptischen Cautelen das Handgelenk durch einen dorso-radialen Schnitt eröffnet, worauf sich eine beträchtliche Menge gelben Eiters entleerte. Das Gelenk wurde mit 2 proc. Carbollösung durchgespült, am ulnaren Rand eine Gegenöffnung gemacht, ein Drainrohr eingelegt und die Incisionswunde auf dem Handrücken durch 6 Knopfnähte bis auf die Drainöffnung geschlossen. Listerverband.

Der Effect dieser Operation schien ein günstiger zu sein. Die Schmerzhaftigkeit liess nach und die Temperatur ging auf 38,6 zurück. Das Sensorium war ziemlich frei.

20. October. Die Temperatur ist heute wieder stark fieberhaft; Patient ist wieder etwas mehr benommen.

21. October. Patient ist fortwährend somnolent und liegt ganz apathisch da. Stuhl und Urin lässt er ins Bett. Temperatur 39,0—39,5.

22. October. Patient reagirt auf laute Fragen fast gar nicht mehr.

Die Temperatur erreicht heute Morgen 40,2°. Der Puls beträgt 148, ist klein und weich; die Respiration ist sehr oberflächlich und äusserst beschleunigt, bis 64 R. p. m.

Am Nachmittag wurde der Kopfverband noch einmal gewechselt. Aus der Trepanationsöffnung drängte sich eine schwammige Masse hervor. Beim Palpiren derselben glaubte man Fluctuation zu fühlen; es wurde daher eine Incision der Dura gemacht, aber ohne etwas zu entleeren.

23. October. Heute Morgen ½2 Uhr erfolgte der Exitus letalis, ohne dass das Bewusstsein noch einmal zurückgekehrt wäre.

Sectionsprotokoll.

24. October, 11½ h. a. m.

Lateral vom linken Stirnbeinhöcker eine 4 Cm. lange Schnittwunde mit rothen, eingetrockneten Rändern; in derselben ist der Knochen sichtbar. Er zeigt einen 18 Mm. langen und 12 Mm. breiten Defect, durch welchen man in die Schädelhöhle hineinsieht. Nach vorn von diesem Defect befindet sich eine schräg von vorn und oben gegen den Stirnbeinhöcker gehende Fissur, unter welcher der Knochen 1—2 Mm. eingedrückt ist. Entsprechend der äusseren Oeffnung findet sich die Dura abgehoben in einem Umkreis von 6 Cm. Durchmesser. Hart an der Falx beginnt die Abhebung und reicht nach unten bis an das Siebbein, so dass auch die Decke der rechten Augenhöhle freiliegt. Die Innenfläche des Knochens und die Oberfläche der Dura, welche die Wandungen der Höhle bilden, sind überall mit Eiter bedeckt; an einer unterhalb der Oeffnung gelegenen Stelle findet sich eine Auflagerung von geronnenem Blut. Es zeigt sich auch, dass die Fissur am unteren Rande der Oeffnung nach hinten und innen auf die Decke der Augenhöhle übergreift.

Im Sinus longitudinalis kleine frische Gerinnsel und ältere Thromben. Dura an der Innenfläche nicht verändert. Ueber dem Frontaltheil des Grosshirns eine eitrige Infiltration der Subarachnoidalräume. Ausgedehnter und intensiver sind die Veränderungen links. Hier ist die

ganze Innenfläche der Dura mit einer Eiterlage bedeckt; auch von der Pia lässt sich Eiter abstreifen. Hirnbasis überall von flüssigem Eiter bedeckt. Eitererguss auch nach dem Rückenmark hin. — Im Sulcus longitudinalis sind die beiden Hemisphären durch geronnenen Eiter verklebt. Hinterhörner dilatirt; in beiden Seitenventrikeln graugelb getrübte Flüssigkeit.

Herz schlaff, viel Blut enthaltend, ohne besondere Veränderungen.

Lungen ausgedehnt, die Oberlappen blass, die Unterlappen sehr blutreich.

Milz etwas vergrössert. Nieren mässig blutreich. Leber ohne besondere Veränderungen.

Wenn wir den eben referirten Fall analysiren, so finden wir, dass es sich offenbar um ein kleines supradurales Blutextravasat handelte, welches unter dem Einflusse von Infectionsträgern verjauchte. Es liegt sehr nahe, anzunehmen, dass dieselben beim Trauma selbst hineingelangt, dass sie in dem Extravasat einen günstigen Nährboden gefunden, in demselben Zersetzungsvorgänge hervorriefen, worauf sich eine Entzündung der Meningen anschloss.

Von diesem Standpunkte aus betrachtet, bildet der Fall eine weitere Illustration zu dem, was wir bereits bei Anlass der complicirten Fracturen ausgeführt haben. Wohl wurde die Wunde primär sorgfältig desinficirt und durch einen Lister'schen Verband die Asepsis derselben möglichst gesichert; allein die antiseptische Flüssigkeit vermochte nicht durch die enge Knochenspalte in alle Recessus der durch die Blutung gebildeten Höhle zwischen Dura und Knochen vorzudringen, um die in dieselbe hineingelangten Keime zu vernichten. Wir dürfen es uns also gar nicht verhehlen, dass unsere Desinfection keine ausreichende war, dass dagegen eine sofort ausgeführte präventive Trepanation mit daran angeschlossener Entfernung des offenbar nur kleinen Extravasates und Desinfection der Höhle den Verletzten wahrscheinlich gerettet hätte.

Allein abgesehen davon, dass man gewiss in vielen Fällen den Kranken erst in Behandlung bekommt, wenn die Zeit für eine präventive Trepanation bereits verstrichen ist, ist die Trepanation gewiss auch indicirt, wenn, wie in unserem Falle, bedrohliche Erscheinungen sich bereits eingestellt haben. Da die Jauche und der Eiter zwischen Schädel und Dura angesammelt waren, so lag wenigstens die Möglichkeit vor, diesen perniciösen Stoffen Abfluss zu verschaffen, die Höhle zu desinficiren und die Infectionskeime in ihrer Wirksamkeit zu vernichten. Wenn nun auch in unserem Falle der Erfolg dieses Verfahrens kein günstiger war, wenn sich die Entstehung und weitere Ausbildung einer Meningitis nicht mehr verhindern

liess, so muss doch das eingeschlagene Verfahren durchaus als ein rationelles bezeichnet werden. Niemand, der sich auf den Standpunkt der Infectionstheorie stellt, wird etwa behaupten, dass die Meningitis durch die Trepanation verursacht, oder auch nur begünstigt und in ihrem Verlaufe beschleunigt worden sei. Im Gegentheil zeigt uns der momentane Erfolg der Trepanation: Verminderung der Druckerscheinungen, das Freierwerden des Sensoriums, der Abfall der Temperatur, dass sie eher, wenn auch einen vorübergehenden, doch einen mildernden Einfluss auf den Verlauf ausgeübt hat.

Wir halten uns also für vollkommen berechtigt, aus unserem Fall eine weitere Indication zur Trepanation zu abstrahiren, und können nur hinzufügen, dass der operative Eingriff möglichst frühzeitig zur Ausführung gebracht werden sollte.

2. Hirnabscess.

Was nun den Hirnabscess anbetrifft, so wurde in den drei Jahren, während welcher Herr Professor Krönlein der Züricher Klinik vorsteht, kein solcher Fall beobachtet. Da mir also kein eigener Fall zur Beleuchtung dieser Frage zu Gebote steht, so glaube ich mich hier ziemlich kurz fassen zu müssen.

Die gegen den Hirnabscess einzuschlagende Therapie fasst Bergmann[1]) in folgenden Worten zusammen: „Unstreitig stellen die Abscesse im Hirn intracranielle Ansammlungen vor, welche um jeden Preis entleert werden müssen. Es gibt für die Trepanation keine so unzweifelhafte und feste Indication wie die Entleerung des Eiters. In diesem Sinne ist die Operation nichts Anderes als eine Oncotomie und ebenso nothwendig wie diese."

Ueber die Prognose des nicht operirten Hirnabscesses herrscht keine grosse Meinungsverschiedenheit: ganz allgemein wird dieselbe als eine letale angesehen, wenn auch noch in neuester Zeit Rose[2]) die relative Heilbarkeit des Hirnabscesses betont und dabei an den auf der Züricher medic. Klinik beobachteten Fall eines Hirnabscesses mit 28jähriger Latenzzeit erinnert.

Bluhm stellt in seiner Casuistik der Trepanation 44 Fälle von operativ behandeltem Hirnabscess zusammen, wovon 22 gerettet wurden. Auch Bergmann führt eine Reihe durch Trepanation geheilter Fälle auf.

Ob vielleicht das Auftreten von Hirnabscessen bei streng anti-

1) l. c. p. 521.

2) Ueber Trepanation beim Hirnabscess. Verhandl. d. d. Ges. f. Chirurgie. X. Congress. 1881. S. 526.

septischer Behandlung der offenen Schädelbrüche, wie wir sie im ersten Kapitel besprochen, seltener wird, ist mir zwar wahrscheinlich, lässt sich aber wohl gegenwärtig noch nicht entscheiden.

c) Knochendepression.

Die Therapie der Knochendepression bildete stets einen ganz besonders streitigen Punkt in der Trepanationsfrage. Während die Anhänger der Trepanation Beispiele anführen, wo die Hebung eines deprimirten Fragmentes das sofortige Verschwinden selbst ganz bedrohlicher Druckerscheinungen zur Folge hatte, exemplificiren ihre Gegner mit zahlreichen Präparaten von geheilten, oft sehr tiefen Schädeldepressionen. Der Schwerpunkt der ganzen Frage scheint uns offenbar in dem Zustand der äusseren Bedeckungen zu liegen. Von den offenen Schädelbrüchen haben wir bereits im ersten Abschnitt unserer Arbeit gesprochen, dort aber die Trepanation nicht wegen der Depression an sich empfohlen, sondern weil solche Fracturen, wenn sie offen sind, im Interesse der gründlichen antiseptischen Behandlung entschieden eine Knochenresection erfordern. Natürlich werden wir dabei deprimirte Knochenstücke theils entfernen, theils zu eleviren und in ihre natürliche Lage zurückzubringen suchen; geleitet werden wir aber dabei nicht von den Erscheinungen des Hirndrucks, sondern von dem Bestreben, möglichst einfache Wundverhältnisse zu schaffen und die Antisepsis zur vollständigen Geltung zu bringen. Dabei werden wir zwar auch häufig Gelegenheit haben, Druckerscheinungen verschwinden zu sehen: bei unserem Patienten Nobel war z. B. der Erfolg der Elevation in dieser Beziehung ein ganz prägnanter; allein trotzdem können wir darin nichts Weiteres erblicken, als eine, allerdings sehr erfreuliche Zugabe zu der gelungenen Antisepsis.

Wenn wir übrigens festhalten an den von uns aufgestellten Grundsätzen für die Behandlung offener Schädelbrüche, so wird die ganze Frage der Schädeldepression zu einer blos akademischen, ohne grosse praktische Bedeutung. Bedenken wir nämlich, welch bedeutende Gewalten im Allgemeinen nothwendig sind, um einigermaassen erhebliche, namentlich circumscripte Depressionen des Knochens in seiner ganzen Dicke hervorzubringen, so ist es a priori nicht sehr wahrscheinlich, dass dabei die weichen Schädeldecken intact bleiben, vielmehr sind Fracturen mit Depression bei Erwachsenen meist auch complicirte. Sie fallen also puncto Behandlung unter die erste Kategorie. Nicht selten sind dagegen selbst sehr erhebliche Impressionen des Schädels ohne Verletzung der äusseren Decken bei Kin-

dern. Hier liegen aber die Verhältnisse wesentlich anders. Nicht nur verträgt das Kinderhirn im Allgemeinen einen viel grösseren Druck, als das Gehirn des Erwachsenen, sondern solche Impressionen heben sich sehr häufig von selbst. In solchen Fällen halten wir also ein exspectatives Verfahren entschieden für angezeigt und halten uns für berechtigt, zu behaupten, dass die Schädeldepression an und für sich gewiss nur äusserst selten eine Indication zur Trepanation abgeben kann. Selbstverständlich werden wir uns in solchen Fällen wohl hüten, durch eine Incision der äusseren Bedeckungen den wirksamsten Schutz gegen die von aussen kommenden Infectionskeime preiszugeben. Die Diagnose der Knochendepression gehört wohl zu den leichtesten Aufgaben, welche uns bei der Beurtheilung von Schädeltraumen gestellt werden kann. Das differentialdiagnostische Moment, dass die Erscheinungen des Hirndrucks, wenn sie von einer Depression abhängig sind, sofort nach dem Trauma auftreten, haben wir bereits bei der Besprechung der Extravasate gewürdigt.

Auf die Bedeutung der Knochendepressionen für das Auftreten der Epilepsie werden wir an anderer Stelle zurückkommen.

d) Fremdkörper in der Schädelhöhle.

Unter die Kategorie der raumbeschränkenden Momente haben wir endlich auch die ins Cavum cranii eingedrungenen Fremdkörper aufgenommen. Zwar machen dieselben jedenfalls nur dann, wenn sie ziemlich gross sind, durch ihr blosses Vorhandensein Symptome von Hirndruck, ihre Bedeutung beruht vielmehr darin, dass sie ganz besonders geeignet sind, als Träger infectiöser Keime Entzündungsprocesse, Meningitis und Encephalitis hervorzurufen. Die direct durch den Fremdkörper herbeigeführten Läsionen des Cerebrums oder der Hirnnerven können uns zwar in manchen Fällen Aufschluss geben über den Weg, den der Fremdkörper genommen, sie sind aber wohl stets irreparabel und jedenfalls durch keine Therapie irgendwie zu beeinflussen.

Zwar sind die Fälle gar nicht selten, wo Fremdkörper, namentlich metallische, wie Kugeln, abgebrochene Spitzen von Degen, Dolchen, Messern u. s. w. im Knochen, in der Schädelhöhle und selbst tief im Gehirn eingeheilt sind, ohne dass sie bedrohliche Symptome gemacht hatten; oft genug wurden sie ganz zufällig bei der Section des an einer ganz anderen Krankheit gestorbenen Individuums gefunden. Einen sehr seltsamen Fall dieser Art referirte u. A. Rose auf dem X. Chirurgencongress[1]) von einem Züricher Sträfling, der sich

1) Verhandlungen der deutschen Ges. f. Chir. X. Congr. II. 1881. S. 533.

einen rostigen Nagel mehrere Centimeter tief in den Schädel eingeschlagen hatte, ohne dass irgendwie nennenswerthe Erscheinungen auftraten. Allein diese Fälle sind, so zahlreich sie auch sein mögen, immerhin nur als Curiosa zu betrachten, aber keineswegs als Beispiele einer rationellen Therapie. Für uns repräsentirt jeder in den Schädel eingedrungene Fremdkörper eine continuirliche Ursache von Lebensgefahr für das betreffende Individuum, und wir halten uns für verpflichtet, einen Fremdkörper, so lange er noch erreichbar ist, zu extrahiren. Wenn dazu eine Erweiterung der Knochenwunde, eine Trepanation, nothwendig ist, so werden wir gewiss ohne Weiteres zu Hammer und Meissel, eventuell zur Trepankrone selbst greifen, um diese Gefahr von unserem Kranken abzuwenden. Man hat freilich nicht zu allen Zeiten ebenso über diese Frage gedacht und selbst Pirogoff[1]), der sonst in der ganzen Trepanationsfrage eine mehr vermittelnde Stellung einnimmt, räth, auch ganz locker im Knochen sitzende Kugeln nur zu entfernen, wenn der Kranke es dringend wünscht, und hält eine Operation in Fällen, wo die Kugel fest im Knochen eingekeilt ist, für noch unnützer.

Anders liegt die Sache, wenn die Art der Verletzung es sehr wahrscheinlich macht, dass der Fremdkörper bereits in der Gehirnmasse sich verloren hat. Am häufigsten sind es wohl Projectile, namentlich die Kugel des Selbstmörders, welche, den Schädel durchbohrend, sich in dem Gehirn einbetten und dort einheilen können. Freilich ist die Heilung wohl meist nur eine temporäre und früher oder später stellen sich die Zeichen des Hirnabscesses mit letalem Ausgang ein. Auch hier wurde die Frage aufgeworfen, ob man nicht das Möglichste thun sollte, um den gefahrbringenden Fremdkörper zu entfernen. Die Frage wurde unter Anderem auch discutirt auf dem XI. deutschen Chirurgencongress 1882 bei Anlass zweier Fälle, bei denen Küster wegen Gehirnschüssen trepanirt, die Projectile aber nicht hatte extrahiren können. Küster und Kraske waren der Ansicht, dass eine Erweiterung der Knochenwunde und Sondirung des Schlusskanals im Gehirn vorgenommen werden sollte, während Bergmann, Langenbeck und Bardeleben davon abriethen. Langenbeck hält nur eine vorsichtige Sondirung der äusseren und der Schädelwunde für zulässig; ergibt dieselbe kein positives Resultat, ist also mit Sicherheit anzunehmen, dass die Kugel im Gehirn steckt, so räth er, von weiteren Versuchen abzustehen und nur die äussere Wunde antiseptisch zu behandeln. Ein solches exspectatives Ver-

1) Grundzüge der Kriegschirurgie. S. 162 ff.

fahren ist um so mehr indicirt, als das Projectil wohl auch Knochensplitter vor sich her in die Hirnmasse hineingetrieben, deren Auffindung wohl nimmermehr gelingen würde. Nach diesem Grundsatze verfuhr auch Herr Professor Krönlein in dem unten zu beschreibenden Falle. Während meiner Studienzeit in Leipzig sah ich auf der Klinik von Professor Thiersch zwei ganz analoge Fälle (Schuss in die Schläfe und Schuss in die Stirn), von denen der eine nach 3, der andere nach 4 Wochen geheilt entlassen wurde.

Revolverschuss in die Schläfe. Einheilung der Kugel im Gehirn.

J. H. R., 28 Jahre alt, Kaufmann in Z. schoss sich am Nachmittag des 30. Oct. 1883 mit einem 6 Mm.-Revolver eine Kugel in die rechte Schläfe. Er stürzte sofort zusammen, war aber, wie er ganz bestimmt angibt, keinen Augenblick bewusstlos; dagegen stellte sich sogleich einmaliges Erbrechen ein, das sich in der Folge nicht wiederholte. Etwa eine Stunde nach der That wurde der Verletzte gefunden und sofort ins Cantonsspital gebracht.

Die hier vorgenommene Untersuchung des Patienten ergab folgenden

Status praesens.

Der kräftige und gesund aussehende Mann ist anscheinend bei ungestörtem Bewusstsein, das ihn überhaupt niemals verlassen hat. Die anamnestischen Fragen beantwortet er sofort willig und klar; nur gegen Ende der Untersuchung scheint sich ein in geringem Grade schlafsüchtiger Zustand einzustellen. Anfänglich war Pat. sehr unruhig, zeigte grosse Jactation und klagte über heftige Schmerzen in der verletzten Gegend.

Die Einschussöffnung, deren kleiner Umkreis durch einige eingesprengte Pulverkörner geschwärzt ist, liegt nach aussen vom äusseren Augenwinkel, in der Höhe desselben, etwa in der Mitte zwischen Ohr und Auge, genauer 6 Cm. vom Augenwinkel entfernt. Sie ist klein, unregelmässig, zackig. Ihre Umgebung in der Ausdehnung eines Fünffrancsstückes vorgewölbt, aufgetrieben, deutlich fluctuirend: Blutextravasat. Ein härterer Körper ist in demselben nicht aufzufinden. Ausschussöffnung existirt nirgends. In der Einschussöffnung liegen zwei kleine Fetzen gelblichen, breiig weichen Gewebes, die sich bei der mikroskopischen Untersuchung als Hirnsubstanz erweisen.

Sugillationen der Lider und der Conjunctiva bulbi sind auf keiner Seite vorhanden; die Pupillen sind beiderseits gleich, reagiren gut; die Augenbewegungen sind in keiner Weise gehemmt. Dagegen zeigt sich eine beträchtliche Herabsetzung des Sehvermögens auf dem rechten Auge, mit welchem der Pat. den Kopf einer Zeitung nicht zu lesen im Stande ist, die vorgehaltenen Finger nur undeutlich, ihre Bewegungen auch nicht sicher erkennt. Links ist eine Störung nicht nachweisbar. Die sofort ausgeführte ophthalmoskopische Untersuchung ergibt keine Veränderung weder der Papille, noch der Retina.

Weder im Facialis einer Seite, noch am Rumpf und den Extremitäten eine Lähmung irgend welcher Art. Keine Aphasie.

Herr Professor Krönlein, welcher den Verletzten bald nach seiner Aufnahme sah, führte eine wohl desinficirte Sonde sorgfältig in die Wunde. Dieselbe stiess oberflächlich nirgends auf die Kugel; dagegen fühlte man deutlich eine kleine rundliche Oeffnung im Knochen, wo die Kugel denselben durchbohrt hatte. An der der Einschussöffnung gegenüberliegenden Seite liess nichts erkennen, was darauf hingedeutet hätte, dass hier die Kugel in erreichbarer Nähe wäre.

Unter diesen Umständen hielt Herr Professor Krönlein einen operativen Eingriff nicht für indicirt, sondern er verordnete nur die antiseptische Behandlung der äusseren Wunde nebst absoluter Ruhe und strenger Diät.

Verlauf.

Pat. war während der ersten Tage sehr unruhig und klagte viel über heftige Kopfschmerzen. Die Temperatur stieg am 3. Nov. bis 38,8 und kehrte in den folgenden Tagen langsam zur Norm zurück. Der Puls bot nie besondere Erscheinungen. Das Sensorium stets frei. Beim Verbandwechsel am 3. Nov. fand sich abermals etwas Hirnsubstanz vor der Schussöffnung. Am 20. Nov. war die äussere Wunde vollkommen vernarbt, ohne dass je eine erhebliche Secretion stattgefunden hätte. Am 3. Dec. stand Pat. zum ersten Mal auf und wurde am 11. Dec. entlassen.

Interessant ist das Verhalten des Sehorgans:

Bei einer am 1. Nov. von Herrn Professor Horner vorgenommenen Untersuchung ergab sich: Pupillen gleich, keine Beweglichkeitsbeschränkung. S rechts: Unsicher Finger in grösster Nähe. Ophthalmoskopisch: Rechte Papille normal wie links; in beiden Augen Retinalvenen sehr breit.

Am 5. Tage post laes. wurde eine deutliche Parese des rechten N. abducens constatirt, die sich allmählich wieder besserte und am 20 Nov. kaum mehr wahrzunehmen war. Auch das Sehvermögen des rechten Auges besserte sich allmählich, blieb aber doch bedeutend herabgesetzt.

Am 11. Dec. untersuchte Herr Professor Horner den Pat. abermals und fand

links: S = 1; rechts S = $^{20}/_{100}$.

Rechts Atrophie der Papille sehr deutlich; dieselbe ist ganz flach und weiss, die Arterien normal, die Venen schmal. Links: Papille sehr roth, Venen sehr breit und geschlängelt, beinahe das Bild einer Neuritis. Gesichtsfeld des rechten Auges nach innen unten eingeengt.

Am 12. Jan. 1884 stellte Herr Professor Krönlein den Pat. der Gesellschaft der Züricher Aerzte vor. Pat. befand sich vollkommen wohl, hat ausser der Sehstörung absolut keine nervösen Erscheinungen.

Die Sehschärfe des rechten Auges hat sich nicht gebessert. Ophthalmoskopisch constatirt man eine Zunahme der Atrophie der rechten Papille, während die neuritischen Erscheinungen links eher etwas zurückgegangen sind.

Herr Professor Horner sprach sich in der an die Vorstellung angeschlossenen Discussion dahin aus, dass die sofort nach dem Trauma constatirte Sehstörung wohl von einem Bluterguss um den rechten N. opticus (zwischen Chiasma und Eintritt in die Orbita) abhängig war;

ausserdem müssen aber auch noch einige Fasern des rechten Opticus durch das Projectil selbst zerrissen worden sein.

Zu den Fremdkörpern in Cavo cranii rechnen wir auch abgetrennte Splitter der Tabula interna, welche die Dura angespiesst haben, oder in das Gehirn eingedrungen sind. Die stärkere Splitterung der Tabula interna, das Vorkommen isolirter Brüche der Glastafel ohne Verletzung der äusseren Lamelle sind zu bekannte Thatsachen, als dass ich darauf eingehen dürfte. Auch das Wiederanheilen vollständig abgetrennter Splitter führe ich nur an, ohne mich weiter darüber auszulassen. Jedenfalls sind aber die isolirten Glastafelbrüche keineswegs so häufig, wie Sédillot annimmt, der sie fast bei jedem bedeutenderen Schädeltrauma vermuthet und der sie so sehr fürchtet, dass er, um sie mit Sicherheit zu diagnostiren und ihre gefährlichen Folgen abzuwenden, den „Trépan exploratif" in Gebrauch zu ziehen räth. Bis zu diesem Extrem wird wohl selten ein Chirurg geneigt sein, Sédillot zu folgen, wohl aber halten wir einen operativen Eingriff für entschieden indicirt, wenn uns die auftretenden Symptome feste Anhaltspunkte geben für die Diagnose einer circumscripten Hirnläsion durch eingedrungene Knochensplitter. Die primäre Hirnläsion an sich indicirt natürlich die Trepanation nicht; gegen sie vermögen wir therapeutisch ja absolut nichts auszurichten, sie bedingt nur wenigstens zum Theil die Symptome, die uns bei der Diagnose zur Wegleitung dienen. Wohl aber kann der eingedrungene Knochensplitter in dem contundirten Gehirn eine entzündliche Reaction hervorrufen, welche deletär werden kann.

Unter solchen Umständen ist schon öfter durch Trepanation der eingedrungene Splitter entfernt und die Encephalitis in ihrem Fortschreiten sistirt worden. Ohne mich dabei aufzuhalten, ein grösseres casuistisches Material als Beleg hierfür aufzubringen, führe ich aus der neueren Zeit nur ein Beispiel von Linhart an, der, früher kein Freund der Trepanation, doch in einem Falle, wo nach einer Kopfverletzung sehr häufige contralaterale Convulsionen auftraten, bei der Trepanation einen der inneren Tafel angehörigen kleinen nadelförmigen Splitter, der die Dura angespiesst hatte, entfernte und den Kranken heilte. Linhart bekennt dabei, dass dieser Fall seine Ansichten über den Werth der Trepanation wesentlich modificirt habe.[1])

Einen ebenfalls sehr belehrenden Fall hatte ich Gelegenheit auf der Klinik von Herrn Professor Krönlein, damals als Unterassistent zu beobachten. Ausser dem therapeutischen Interesse, das sich

1) Centralblatt f. Chirurgie 1879. VI. S. 20.

an diesen Fall knüpft, bietet derselbe einen neuen Beleg für die Richtigkeit der Hitzig'schen Lehre von den psychomotorischen Centren.

Complicirte Stichfractur (punctured fracture) des Os pariet. dextrum. Läsion des Gyrus centralis posterior durch einen ins Gehirn getriebenen Knochensplitter. Contralaterale Paresen. Trepanation. Heilung.[1])

Matthes Hafen, 26 Jahre alt, Maurer in Hirslanden, wurde am 1. Nov. 1881 in die hiesige chirurgische Klinik aufgenommen. Derselbe litt früher hie und da an Seitenstechen; doch fühlte er sich sonst stets wohl. Im Oct. 1878 wurde er 3 Wochen lang in der hiesigen medic. Klinik behandelt. Nachher war er wieder ganz gesund.

Am 29. October 1881 Vormittags fiel dem Pat. bei der Arbeit eine ca. 3 Pfd. schwere eiserne Klammer mit scharfer Spitze auf den Kopf, worauf er sogleich ein eigenthümliches Reissen in allen Gliedern, hauptsächlich im linken Arm verspürte. Gleich darauf wurde er bewusstlos. Nach etwa 10 Minuten erholte er sich wieder, konnte herumgehen und liess sich dann mit einer Droschke nach Hause bringen. Erbrechen erfolgte nicht. Kopfschmerzen fühlte Pat. nur beim Vorwärtsneigen. Der behandelnde Arzt verordnete kalte Umschläge auf den Kopf und Einreibungen mit Campherspiritus am linken Arm. Auf Rath des Arztes kam Pat. am 1. Nov., am 4. Tage nach der Verletzung in das Spital.

Status praesens.

Kräftig gebauter, gut genährter junger Mann.

Innere Organe gesund.

Am Schädel rechterseits, 2 Cm. nach hinten von der senkrecht über den Scheitel gezogenen Verbindungslinie beider Meatus audit. ext. und 5 Cm. nach aussen von der Medianlinie befindet sich auf einer leichten Prominenz ein $1\frac{1}{2}$ Cm. langer und 3—4 Mm. breiter trockener brauner Schorf. Die Stelle ist auf Druck nicht auffallend empfindlich; dieselbe fühlt sich weich, etwas teigig an. Am Knochen ist durch die Palpation nichts Auffallendes nachzuweisen.

Das Sensorium ist vollkommen frei.

Die Pupillen sind gleich und reagiren prompt.

Im Gesicht sind keine Lähmungssymptome vorhanden.

Der linke Vorderarm ist leicht paretisch, was sich hauptsächlich durch den abgeschwächten Händedruck kund gibt. Der linke M. biceps ist etwas, aber deutlich schwächer als der rechte; am M. triceps ist ein solcher Unterschied kaum mehr wahrzunehmen.

Die objective Sensibilitätsprüfung ergibt keinen Unterschied zwischen links und rechts. Dagegen will Pat. im linken Vorderarm das Gefühl von Eingeschlafensein und von Ameisenkriechen haben. Im Oberarm sind keine Parästhesien vorhanden. Vasomotorische Störungen fehlen.

An den übrigen Extremitäten, namentlich im linken Bein, sind keine Motilitäts- und Sensibilitätsstörungen nachzuweisen.

1) Der Fall ist in extenso referirt im Corresp.-Bl. f. schweiz. Aerzte. 1881. S. 161.

Puls voll, kräftig, regelmässig, 72.

Temperatur normal.

Stuhl etwas angehalten. Exurese normal.

Therapie. Bettruhe, Eisblase auf den Kopf. Strenge Diät.

3. November. Heute (6. Tag p. laes.) Morgens 7 Uhr bekommt Pat. einen Anfall von klonischen Convulsionen, die sich auf den linken Arm beschränken. Zuerst werden die Krämpfe in den Fingern bemerkt; in kurzer Zeit ist der ganze Arm betroffen, namentlich während der ganzen Dauer des Anfalls die Flexoren am Unter- und Oberarm. Sehr stark sind die Convulsionen auch im Deltoides und M. pectoralis. Der Arm wird immer im Ellbogen mehr oder weniger flectirt gehalten, nie vollkommen extendirt. Nach Verlauf der ersten 10 Minuten erreicht der Anfall seinen Höhepunkt, um dann nach einem Nachlass von 5 Minuten langsam wieder anzusteigen. Der ganze Anfall dauert 35 Minuten. Auf der Höhe des Anfalls verspürt Pat. auch Krämpfe im Abdomen und es sind auch, allerdings nur vorübergehend, Contractionen im linken M. obliquus ext. zu erkennen. Die Convulsionen sind mit starken Schmerzen im betroffenen Arm, namentlich im Ellbogen begleitet. Pat. fühlt überall, gibt aber an, dass die Sensibilität überhaupt etwas herabgesetzt sei.

Im Gesicht klagt Pat. ebenfalls über linksseitige reissende Schmerzen und Convulsionen, besonders im M. orbicularis palp. und am Nasenflügel; doch sind hier keine localisirten Contractionen zu erkennen.

Ebenso ist nicht sicher, ob während des Anfalls eine leichte Ptosis links besteht. Pupillen sind gleich weit, nicht verengt, reagiren normal.

Das Bewusstsein ist immer vollständig erhalten; Pat. gibt während der ganzen Zeit vernünftige und sichere Antwort. Er klagt über Kopfweh in der Gegend der verletzten Schädelstelle, das mit der Stärke der Convulsionen gleichen Schritt hält, aber nie sehr heftig zu sein scheint.

Pat. kann während der Convulsionen einen vorgehaltenen Gegenstand nur langsam und mit vieler Mühe ergreifen; der Arm selbst ist viel schwächer als gestern. Nach 3—4 sehr heftigen Stössen hören die Convulsionen plötzlich auf, der Arm sinkt herunter und ist beinahe vollständig gelähmt, Gefühl erhalten. Das Gesicht wird roth, starker Kopfschmerz; Pat. klagt über Schwindel und Uebelkeit, doch kommt es nicht zu einer vollständigen Ohnmacht. Sofort nach dem Aufhören des Anfalls ist deutliche Ptosis links vorhanden. Pupillen gleich weit; keine Lähmung von Augenmuskeln. Leichte Facialislähmung links.

Puls bei Beginn des Anfalls 76, während desselben stieg er auf 84, immer regelmässig.

In der ersten Zeit nach dem Anfall bestehen fortwährend leichte Zuckungen im linken Arm, verbunden mit geringen Schmerzen, doch kann Pat. den Arm besser heben und bewegen, wenn derselbe auch vollkommen kraftlos ist.

In diesem Zustande stellte Herr Professor Krönlein den Pat. in der Klinik vor. Er nahm an, dass das verletzende Werkzeug nicht nur die weichen und knöchernen Schädeldecken durchbohrt, sondern auch entweder direct, oder durch Vermittelung von Splittern der Vitrea eine Läsion der Hirnrinde, in specie der hinteren Centralwindung gesetzt habe. Wenn auch die Hirnwunde nothwendig nur eine kleine sein konnte, so

wurde doch wahrscheinlich der traumatische Reiz durch eingedrückte Knochensplitter unterhalten und breitete sich auch auf die nächstliegenden motorischen Centren aus. Für eine Verletzung und Reizung der rechten Centralwindungen in ihren oberen und mittleren Partien sprachen neben der Localität der Hautverletzung ebenso sehr die nervösen Erscheinungen in der linken oberen Extremität und im linken N. facialis, die so prägnant waren, dass man sofort an die physiologischen Versuche von Hitzig und Fritzsche erinnert wurde.

Herr Professor Krönlein hielt daher die Trepanation für entschieden indicirt und führte dieselbe in der Klinik unter den bekannten antiseptischen Cautelen aus.

Operation.

Ganz leichte Chloroformnarkose.

Das Haupthaar wird rasirt und die ganze Kopfschwarte mit Seife und Bürste gründlich gereinigt und mit Carbolwasser abgewaschen. Die schon bestehende, bereits verklebte Wunde wird durch einen ca. 8 Cm. langen Hautschnitt dilatirt, das Periost in derselben Ausdehnung gespalten und nach beiden Seiten hin mit dem Elevatorium zurückgeschoben. Der äusseren Wunde entsprechend findet sich in dem knöchernen Schädeldach eine Wunde von viereckiger Form (Gestalt des verletzenden Eisenstückes), 1 Cm. lang, 5 Mm. breit, scharf begrenzt, die Längsflächen des Vierecks nach unten etwas convergirend. Um die nach innen gedrängten Knochenstücke entfernen zu können, wurde mit Meissel und Hammer ein ungefähr einfrancsstückgrosses Loch in die knöcherne Schädeldecke gemacht und die Dura mater blossgelegt. Letztere ist an einer Stelle linear perforirt durch einen von der Glastafel abgelösten Knochensplitter von 1 1/2 Cm. Länge, der, wie sich beim weiteren Vorgehen zeigte, in der Substanz der Hirnrinde selbst drinsteckte.

Im Ganzen sind 3 Knochensplitter von der Tabula vitrea abgelöst, von denen zwei sich theilweise unter den durch die Trepanationsöffnung gesetzten Knochenrand untergeschoben zeigten und von hier mit der Kornzange extrahirt wurden. Um sich zu überzeugen, dass keine weiteren Stücke mehr vorhanden, wird die vorliegende Dura geschlitzt; dabei zeigt sich die zu Tage tretende Pia etwas injicirt. Quer durch die Trepanationsöffnung verläuft von oben nach unten ein Sulcus, der seiner Lage nach der Sulcus Rolandi sein musste. In dem nach hinten von diesem Sulcus liegenden Gyrus (der hinteren Centralwindung) erkennt man eine lineäre, ca. 1 Cm. lange Wunde der Gehirnrinde, in der das oben erwähnte Knochenstück vertical etwa 1 1/2 Cm. tief eingespiesst war. Dasselbe wurde mit der Pincette herausgezogen.

Die ganze Wunde sowie die Gehirnoberfläche wurden mit 3 proc. Carbollösung gründlich desinficirt, die Wundwinkel mit carbolisirter Seide vernäht, die Mitte der Wunde über der Trepanationsöffnung jedoch offen gelassen.

Exacter Listerverband.

Verlauf.

Patient ist in der ersten Zeit nach dem Erwachen aus der übrigens ruhigen Narkose etwas verwirrt und gibt unklare Antwort, kommt jedoch bald zu vollständiger Klarheit. Niemals Erbrechen. Puls 80.

Etwa um 3 Uhr tritt ein Anfall ähnlich dem vom Morgen auf; klonische Convulsionen im linken Arm, jedoch minder heftig und weniger lang dauernd, 12—15 Min. Dabei macht Patient pendelartige Hin- und Herbewegungen des Kopfes nach rechts und links. Das Bewusstsein ist dabei vollkommen erhalten. Im Gesichte sind keine besonderen Erscheinungen bemerkbar.

4. November. Patient war seit gestern Abend ruhig, wenn auch ohne Schlaf. Kein neuer Anfall.

Heute früh klagt Patient hauptsächlich über Brennen in der Wunde, unbedeutendes Kopfweh. Die linksseitige Ptosis, die schon gestern Abend merklich geringer war, ist heute fast ganz geschwunden, von Facialislähmung nur eine Spur zu erkennen. Alle Bewegungen des linken Armes können ausgeführt werden, sind aber äusserst kraftlos. Keine Parästhesien mehr im Arm.

Temperatur gestern Abend 37,2, heute früh 37,4. Puls 80. Patient geniesst etwas Milch mit Eiern, Bouillon.

Zwei eröffnende Klystiere sind bis jetzt ohne Wirkung geblieben, ebenso Infus. Senn. compos.

5. November. Heute Nacht 2 Uhr hatte Patient einen erneuten Anfall klonischer Convulsionen im linken Arm und reissende Schmerzen in der linken Gesichtshälfte von 10 Minuten langer Dauer, alles jedoch bei Weitem nicht so intensiv wie das erste Mal. Bewusstsein vollständig erhalten. Nach Aufhören des Anfalls sehr grosse Schwäche des betreffenden Armes, die sich aber rasch wieder verliert. Keine weiteren Lähmungen.

Klagen über Kopfweh geringer. Etwas Stuhlgang eingetreten. Temperatur 37,0. Puls 80.

Da Secret durch den Verband gekommen, wird derselbe in der Klinik unter Carbolspray gewechselt. Geringe Secretion der fast ganz reactionslosen Wunde, die ein sehr gutes Aussehen hat. Neuer Listerverband.

Patient befindet sich nach dem Verbandwechsel subjectiv sehr gut, kein Kopfweh, nirgends Schmerzen mit Ausnahme eines leichten Kriebelns in der linken Hälfte der Oberlippe und am linken Nasenflügel. Doch ist hier objectiv nichts von fibrillären Zuckungen zu bemerken. Die Facialisparese der Lippe und des Nasenflügels ist kaum noch zu erkennen, wenn auch vorhanden, die Ptosis ist vollständig verschwunden; auch werden beide Augen vollständig und fest geschlossen. Die motorische Kraft des linken Armes hat sich sehr gehoben und ist entschieden grösser, als zur Zeit, wo Patient in das Spital eintrat. Die Sensibilität des linken Armes erscheint gar nicht verändert; Patient bestimmt vollständig richtig alle Reize, sowohl qualitativ als quantitativ, und localisirt sehr genau.

Im Laufe des Nachmittags tritt nach wiederholten Dosen von Infus. Senn. comp. und Klysma endlich gehörige Stuhlentleerung ein. Patient geniesst flüssige Nahrung mit sehr gutem Appetit.

6. November. Patient hat während der Nacht einige Stunden geschlafen und befindet sich sehr gut; kein Kopfweh, kein Fieber. Die Convulsionen haben sich nicht wiederholt. Die leichten Parästhesien in der linken Oberlippe sind noch vorhanden, aber schwächer als gestern.

7. November. Patient hat fast die ganze vergangene Nacht ruhig geschlafen; er klagt heute weder über Kopfweh, noch sonstige Schmerzen. Morgens ist die Ptosis ganz verschwunden, die Facialislähmung noch erkennbar; bei der Abendvisite ist entschiedene Ptosis links zu erkennen, während die Stellung des Mundwinkels sich nicht geändert hat. Pupillen normal weit, reagiren prompt.

8. November. Verbandwechsel unter Spray. Die Wunde sieht sehr gut aus, sämmtliche Nähte werden entfernt. Ptosis Morgens nicht nachzuweisen, dagegen die Facialisparese in derselben Stärke.

9. November. Patient, der die Nacht über ruhig geschlafen hat, klagt heute Morgen über stärkeres, aber doch nicht sehr intensives Kopfweh in der Gegend der Wunde.

Die Kraft des linken Armes ist unverändert wie die letzten Tage, die abnormen Sensationen der linken Oberlippe haben sich verloren. Temperatur seit dem 5. nie über 37,2, heute früh 36,6. Puls 72—76.

11. November. Heute war der Verband mit Blut getränkt und musste gewechselt werden. Patient soll angeblich im Schlaf mit dem Kopf gegen die Bettstelle geschlagen haben. Die Wunde hat etwas geblutet, sieht im Uebrigen ganz gut aus.

Patient klagt wieder über stärkere Kopfschmerzen. Temperatur und Puls andauernd normal.

15. November. Verbandwechsel unter Spray. Die Secretion ist gering und geruchlos. Die Wunde ist im hinteren Abschnitt geschlossen; die vordere Naht ist aufgegangen und granulirt, ebenso der mittlere Theil der Wunde, welcher offen gelassen wurde.

Ptosis links ist immer noch spurweise vorhanden, ebenso geringe Parästhesien in der Oberlippe links. Eine Parese des linken Facialis ist nur noch beim Pfeifen spurweise zu erkennen. Im linken Vorderarm und in der linken Hand besteht manchmal noch ein Gefühl von Schwere und von Eingeschlafensein. Der Händedruck links ist noch etwas schwächer als rechts; doch ist derselbe bedeutend kräftiger geworden. Temperatur normal.

18. November. Patient klagt seit gestern Nacht um 10 Uhr über heftige Kopfschmerzen, besonders rechts. Daraufhin wird der Verband gewechselt. An der Wunde ist nichts Abnormes zu bemerken.

Die Kraft des linken Armes ist anscheinend etwas geringer geworden.

Strenge Diät. Eisblase auf den Kopf. Infus. Senn. comp.

19. November. Patient klagt immer noch über heftige Kopfschmerzen. Gestern Abend hatte er 3 mal Erbrechen, heute Vormittag einmal. Die Parese des linken Armes ist heute wieder sehr ausgesprochen.

Calomel 2stündl. 0,02, im Ganzen 0,2 in 24 Stunden; darauf geringe Menge halbfesten Stuhles.

20. November. Die Kopfschmerzen dauern fort. Heute kein Erbrechen. Temperatur normal, Puls 64.

22. November. Patient hat abermals erbrochen. Er ist etwas somnolent, doch antwortet er, freilich etwas langsam, auf alle Fragen. Kopfschmerzen dauern immer noch fort. Puls 56, voll, gespannt. Temperatur normal.

23. November. Patient hatte wieder mehrmals Erbrechen. Der

Puls beträgt nur 48. Patient ist für Licht sehr empfindlich und wünscht sehr im Halbdunkel zu sein.

Die ophthalmoskopische Untersuchung ergibt einen etwas gerötheten Opticus und eine auffallende Verbreiterung der Venen, die fast schwarz aussehen, beides rechts mehr ausgesprochen als links. Einen bestimmten Schluss auf eine Hirnaffection kann man daraus nicht machen. (Untersucht von Dr. Knies, Assistenten der ophthalmologischen Klinik.)

24. November. Patient ist trotz Abführmittel (Calomel. 0,02 2stdl.) immer noch verstopft. Erbrechen war heute nicht vorhanden. Heftige Kopfschmerzen. Puls 56, hart und gespannt. Die Parese des linken Armes ist sehr ausgesprochen.

25. November. Puls gestern Abend 64, heute Morgen 68. Temperatur immer normal. Kopfschmerzen dauern fort. Unter starkem Pressen entleerte Patient heute eine ganz geringe Menge harten Koth.

26. November. Nach Klysma eine ordentliche Stuhlentleerung. Subjectives Befinden etwas besser. Puls 70.

27. November. Patient fühlt sich heute viel besser. Die Kopfschmerzen haben sehr abgenommen. Die Kraft des linken Armes ist wieder etwas gehoben. Puls 72.

2. December. Das subjective Befinden ist andauernd gut; nur hie und da noch geringe Kopfschmerzen. Pulsverlangsamung ist nicht wieder aufgetreten.

Die Kopfwunde ist vollkommen aseptisch und beginnt sich zu benarben. Verband mit Ungt. boric.

4. Januar. Die Wunde ist vollkommen fest zugeheilt. Patient verlässt das Bett.

Ueber den Zustand des Nervensystems wird heute ein ganz genauer Status aufgenommen.

Lidspalte beiderseits gleich weit; die Bewegungen des oberen Lides sind links ebenso gut möglich wie rechts; das linke Auge wird vollständig fest geschlossen und maximal geöffnet.

Kein Strabismus; Augenbewegungen in jeder Beziehung normal. Pupillen gleich weit, reagiren prompt.

In den Stirn- und Wangenästen des Facialis ist eine Differenz beider Seiten nicht herauszufinden; dagegen erscheint der linke Mundwinkel eine Spur schlaffer und ein klein wenig hängend; auch beim Pfeifen lässt sich eine etwas geringere Betheiligung dieser Seite nicht verkennen. Das Zäpfchen steht gerade, hebt sich auch bei der Intonation gerade in normaler Weise nach oben.

Sensibilität im Gesicht nirgends gestört, die Localisation der Eindrücke ist genau.

Die grobe motorische Kraft des linken Armes ist merklich geringer, als die des rechten. Patient hat auch Mühe, feinere Bewegungen mit der linken Hand auszuführen, z. B. Zuknöpfen des Hemdes. Gibt man ihm einen feineren Gegenstand, Federhalter oder Bleistift, in die Hand, so bemerkt man leicht diese Unsicherheit, indem die Gegenstände nicht so fest gehalten werden und sehr leicht entfallen. Alle complicirten und combinirten Bewegungen der Finger, obschon sie ausgeführt werden, leiden an dieser Unsicherheit.

Patient gibt an, dass er hie und da noch abnorme Gefühle in Vorderarm und Hand, namentlich am Handrücken habe und bezeichnet diese das eine Mal als Ameisenlaufen, das andere Mal als ein unbestimmtes spannendes Gefühl. Die Parästhesien im Gesicht, welche er früher hatte, das Kriebeln in der linken Oberlippe, ist nur noch sehr selten und blos spurweise vorhanden.

Convulsionen hatte Patient ausser den 3 Anfällen nie mehr, weder im Arm, noch im Gesicht.

An der Volarfläche der Finger der linken Hand erkennt Patient ganz leichte Nadeleindrücke und localisirt dieselben ganz genau, dagegen herrscht auf der dorsalen Seite eine merkliche Unsicherheit; Patient erkennt zwar quantitativ jede Berührung mit der Nadel, aber die Localisation ist nicht mehr so genau, namentlich verwechselt Patient sehr oft den Mittelfinger mit dem Ringfinger. Controlirende Beobachtungen an der rechten Hand ergeben immer ein genaues Resultat.

An der dorsalen und volaren Seite des linken Vorderarmes verhält es sich ähnlich; Patient verlegt alle Eindrücke 2—3 Cm. mehr nach der Hand zu; rechts werden die betreffenden Stellen immer genau angegeben. Die Aufnahme des Gesichtsfeldes ergibt vollkommen normale Verhältnisse. Auch im Gebiete der übrigen Sinnesnerven lassen sich keine Defecte erkennen. Das Sensorium ist stets vollkommen frei, das subjective Befinden ein ganz gutes, keine Kopfschmerzen, keine Schwindelerscheinungen.

10. Januar. Patient verlässt heute das Spital.

Bei dieser Gelegenheit möchte ich eine weitere Krankengeschichte anführen von einem Fall, der ganz kürzlich in der hiesigen Klinik zur Beobachtung kam. Derselbe ist zwar weniger für die Trepanationsfrage, als vielmehr allgemein chirurgisch und auch neuropathologisch interessant.

Subcutane Schädelfractur. Contusion der psychomotorischen Centren. Contralaterale Wachsthumsstörungen und Contracturen. Offen gebliebene Fracturspalte.

Am 19. October 1883 wurde die 12jährige Elise Honegger von Chur in die chirurgische Klinik zu Zürich aufgenommen.

Als das Kind 9 Monate alt war, stürzte die Mutter desselben mit ihm eine steinere Kellertreppe 18 Stufen herunter, ohne dabei das Kind aus den Armen zu lassen. Das Kind schlug den Kopf gegen eine steinerne Stufe. Es entstand keine Wunde, dagegen schwoll die ganze rechte Kopfseite sehr stark an. Nachträgliche Schwellung und Sugillation der Augenlider wurde nicht beobachtet. Erbrechen war nicht vorhanden. Sofort nach dem Fall war das Kind bewusstlos und blieb in diesem Zustande 6 Tage. Namentlich während der ersten 3 Tage war das Kind äusserst blass und lag wie todt da, so dass auch der behandelnde Arzt jeden Augenblick den Exitus letalis erwartete. Verordnet wurden nur kalte Umschläge auf den Kopf.

Schon am Morgen nach der Verletzung will die Mutter beobachtet haben, dass der linke Arm vollständig schlaff herabhing. Lähmung des

linken Beines bemerkte die Mutter nicht. Auch Convulsionen wurden nie beobachtet.

Nach und nach gab das Kind wieder einige Lebenszeichen und erholte sich immer mehr. Schon nach einigen Tagen wurde angeblich an den linksseitigen Extremitäten nichts besonders Auffallendes mehr bemerkt: die Lähmung des linken Armes schien verschwunden.

Mit 15 Monaten lernte das Kind gehen und da erst wurde bemerkt, dass das linke Bein etwas kürzer war als das rechte, weshalb der Gang von Anfang an ein hinkender war. Durch erhöhte Sohlen suchte man dem Uebel abzuhelfen; allein im Laufe der Zeit blieb das Bein immer mehr im Wachsthum zurück, namentlich während der letzten 3 Jahre, wo das Kind im Uebrigen ziemlich rasch wucha. Seit dieser Zeit erst soll sich allmählich die Spitzfussstellung ausgebildet haben.

Was den linken Arm anbetrifft, so wurde zwar schon sehr früh beobachtet, dass das Kind denselben weniger bewegte; doch wurde anfangs kein besonderes Gewicht darauf gelegt. Erst seit dem Alter von 3 bis 4 Jahren bemerkte die Mutter, dass die linke Hand immer gebeugt herunterhing. Diese Flexionscontractur, die sich im Anfang leicht überwinden liess, wurde allmählich immer stärker. Ungefähr um dieselbe Zeit, im Alter von 3—4 Jahren, soll sich die Flexionscontractur im linken Ellbogen ausgebildet haben.

Spuren der linksseitigen Hemiatrophia facialis sollen schon bald nach dem Trauma sichtbar gewesen sein, während eine linksseitige Facialisparese zu keiner Zeit beobachtet wurde. Deutlicher wurde die Asymmetrie des Gesichtes namentlich während der letzten 3 Jahre.

Die oben erwähnte Schwellung der rechten Seite des Kopfes verschwand nach 8—10 Tagen, und unmittelbar nach dem Verschwinden derselben will die Mutter die weiche Stelle an der rechten Seite des Kopfes bemerkt haben. Vertieft war dieselbe damals angeblich noch nicht; eine Grube an dieser Stelle wurde erst seit 3—4 Jahren beobachtet. Ob die weiche Stelle schon damals dieselbe relative Länge und Breite hatte, wie jetzt, oder ob sie, unabhängig vom Schädelwachsthum sich vergrössert, lässt sich nicht mehr eruiren. Ganz sicher ist jedoch, dass die Mutter von Anfang an und zu jeder Zeit, namentlich wenn das Kind aufgeregt war, die Hirnbewegungen an dieser Stelle constatirte. Die Mutter vergleicht die Stelle ganz richtig mit der grossen Fontanelle.

Als Therapie wurde schon seit der frühesten Kindheit die Elektricität angewendet, aber immer wieder von Zeit zu Zeit ausgesetzt. Vor 5 Jahren war das Kind $^1/_2$ Jahr lang in der Heilanstalt Burghölzli, wo es regelmässig elektrisirt wurde.

Aus der dortigen Anstalt zurückgekehrt, soll das Kind beinahe ein Jahr lang an eigenthümlichen, wahrscheinlich epileptischen Anfällen gelitten haben, die auf Anwendung von Bromkali allmählich seltener wurden und schliesslich ganz aufhörten.

In psychischer Beziehung wurden an dem Kinde nie Störungen beobachtet. Seine Intelligenz entwickelte sich seinem Alter gemäss: es besuchte die Schule mit seinen Altergenossen und soll in der Schule immer ganz gut fortgekommen sein.

Vor einiger Zeit soll ein Arzt der Mutter die Trepanation (!) in Vorschlag gebracht haben, worauf sie jedoch nicht einging.

Wegen des immer hochgradiger werdenden Spitzfusses brachte die Mutter das Kind in das hiesige Spital, um hier für dasselbe orthopädische Hülfe zu suchen.

Status praesens.

Das Kind ist, abgesehen von den unten zu beschreibenden Störungen, für sein Alter ganz gut entwickelt. Auch die Intelligenz ist eine dem Alter des Kindes entsprechende; es ist munter, lebhaft und ganz aufgeweckt.

Brust- und Unterleibsorgane normal.

Bei der Inspection des Kopfes fällt zunächst dessen Asymmetrie auf. Die linke Hälfte der Stirn ist merklich niedriger als die rechte, die linke Wangengegend ist weniger voll und rund als die rechte. Besonders auffallend ist der Unterschied zwischen der flachen linken und der stark gewölbten rechten Parietalgegend. An Auge, Nase, Mund und Unterkiefer lässt sich kein merklicher Unterschied zwischen rechts und links constatiren, während die linke Ohrmuschel um ½ Cm. kürzer ist als die rechte. Die Zähne sind alle regelmässig ausgebildet und richtig gestellt. Die Lidspalte ist beiderseits gleich weit. Beide Pupillen sind gleich und reagiren gut. Die Augenbewegungen sind vollständig normal.

Sehschärfe beiderseits: 1. Refraction: Emmetropie.

Augenhintergrund normal.

Im ganzen Facialisgebiet lässt sich keine Lähmung entdecken. Die galvanische und faradische Erregbarkeit ist in beiden Gesichtshälften so ziemlich dieselbe.

Die Zunge wird gerade herausgestreckt. Geschmacksempfindung an beiden Seiten der Zunge gleich deutlich.

Die Hörschärfe ist eine gute und auf beiden Ohren gleich.

Geruchsfähigkeit auf beiden Nasenlöchern gleich.

Am Halse ausser einer geringen Struma keine Abnormität. Die Mm. sterno-cleido-mast. sind beiderseis gleich entwickelt; faradische und galvanische Erregbarkeit derselben ist beiderseits gleich.

Am auffallendsten ist der Unterschied in der Entwicklung der Extremitäten, der durch folgende vergleichende Messungen am besten illustrirt wird.

	Rechts Cm.	Links Cm.
Obere Extremität:		
Mittellinie bis Akromion	16	14 ½
Akromion bis Condyl. ext. hum.	26	24 ¼
Olekranon bis Proc. styl. uln.	21 ½	19
Länge der Hand	16	14
Mitte der Spina bis Angul. scap.	13	11 ½
Circumferenz des Oberarms	20 ½	19 ½
= des Vorderarms	22	19
= am Handgelenk	14 ½	12
Untere Extremität:		
Spina ant. sup. bis Malleol. ext.	76	72
Spina ant. sup. bis Kniespalt	41	40

Untere Extremität:	Rechts Cm.	Links Cm.
Kniespalt bis Mall. ext.	35	32
Länge des Fusses	23	17
Circumferenz des Oberschenkels	45	40
= des Unterschenkels	29	24

Vergleichende Maasse am Becken geben keinen deutlichen Unterschied in der Entwicklung der beiden Beckenhälften.

Dagegen ergibt sich aus obigen Messungen, dass die ganze linke obere Extremität, inclusive Schultergürtel, im Wachsthum sehr zurückgeblieben ist, und zwar beschlägt diese Atrophie, oder richtiger, dieser Wachsthumsdefect sowohl das Skelet, als die Weichtheile (Muskeln.) Auch die Haut ist links dünner als rechts, namentlich an Vorderarm und Hand, welche sich auch immer etwas kälter anfühlen und meist eine cyanotische Hautfärbung zeigen.

Ausser diesen Ernährungsstörungen weist die linke obere Extremität folgende Functionsstörungen auf: Der linke Arm kann activ nur bis zur Horizontalen gehoben werden; active Rotationsbewegungen im Schultergelenk sind nicht möglich. Passiv lassen sich die Bewegungen des Oberarms in ziemlich normalem Umfang ausführen. — Im Ellbogengelenk ist eine vollständige Extension weder activ, noch passiv möglich; die Flexion geht leicht von Statten. Es besteht also eine leichte Flexionscontractur im linken Ellbogengelenk. — Pro- und Supination sind activ gar nicht möglich; die passive Supination ist nicht in normalem Umfang möglich, während die passive Pronation über das normale Maass hinausgeht. — Die linke Hand hängt in rechtwinklig gebeugter Stellung herunter. Die activen Bewegungen im Handgelenk sind vollständig aufgehoben. Passiv lässt sich die Hand über das normale Maass hinaus flectiren, dagegen ist eine vollständige passive Extension nicht möglich; beim Versuch, zu extendiren, spannen sich die volaren Sehnen stark an und springen als straffe Stränge vor. — Die Finger sind im Metacarpophalangalgelenke gestreckt, in den Interphalangalgelenken flectirt (Krallenstellung) und sind activ gar nicht beweglich. In den Metacarpophalangalgelenken lassen sich sämmtliche Finger sehr stark dorsal flectiren, namentlich der Daumen, der in vollkommene Luxationsstellung gebracht werden kann. Sämmtliche Fingergelenke sind äusserst schlaff. Eine vollständige Streckung der Finger ist wegen der Contractur der Beugesehnen so wenig möglich als im Handgelenk.

Die untere Extremität ist, wie aus den oben angeführten Zahlen hervorgeht, ebenfalls im Wachsthum zurückgeblieben, und auch hier sind Knochen und Weichtheile an der Atrophie betheiligt. Auch der linke Unterschenkel und Fuss sind, ähnlich wie Vorderarm und Hand, kälter anzufühlen und cyanotisch verfärbt. Im Hüft- und Kniegelenk sind die Bewegungen ziemlich normal. Dagegen ist das Fussgelenk in Spitzfussstellung ankylotisch. Tarsus und Metatarsus zeigen die für den Pes equinus charakteristischen Anomalien. Active Bewegung der Zehen ist nicht möglich.

Bei der Prüfung der elektrischen Erregbarkeit, welche in der Weise vorgenommen wurde, dass durch den constanten und den faradischen Strom von identischen Punkten beider Seiten jeweils minimale Zuckungen

ausgelöst und die Zahl der hierzu nöthigen Elemente, resp. der Abstand der secundären Spirale in Centimetern aufgezeichnet wurde, ergibt, dass links die faradische und galvanische Erregbarkeit zwar erhalten, jedoch beide ziemlich gleichmässig, und zwar entsprechend der geringeren Entwicklung der Muskeln, herabgesetzt sind. Entartungsreaction ist also nicht vorhanden. Was die Sensibilität anbetrifft, so ist im Gesicht, am Rumpf und an den unteren Extremitäten kein Unterschied zwischen rechts und links zu constatiren. Dagegen ist am linken Arm die Sensibilität etwas herabgesetzt. Der geringste Abstand zweier Zirkelspitzen, die noch getrennt empfunden werden, ist links 2—4 mal so gross als rechts. Namentlich ist auch das Localisirungsvermögen links, besonders an Vorderarm und Hand, ein mangelhaftes.

Von subjectiven nervösen Erscheinungen ist Folgendes anzuführen: Patientin leidet häufig an Kopfschmerzen, die sie ausschliesslich in die Gegend des unten zu beschreibenden Defectes verlegt. Ferner gibt Pat. an, dass, wenn es um sie herum ganz stille sei, sie im Kopfe ein Geräusch vernehme, wie das Kreischen einer nicht geschmierten Thüre. Das Geräusch soll oft so laut sein, dass Pat. sich wundert, dass neben ihr stehende Personen es nicht auch hören.

Dysästhesien und Parästhesien in der linken oberen Extremität fehlen; dagegen hat Pat. im linken Fuss häufig ein Gefühl von Eingeschlafensein.

Auf der rechten Seite des Kopfes sieht man eine flache muldenförmige Vertiefung. Der Haarwuchs ist an dieser Stelle ein normaler und von einer Narbe ist nichts zu entdecken. An dieser Stelle sind Pulsationen isochron mit dem Radialpuls sehr deutlich zu sehen. Dieselben sind natürlich auch für den aufgelegten Finger sehr deutlich fühlbar. Mit dem Pantographen wurde von dieser Stelle folgende Curve gewonnen.

Die Curve hat die Eigenthümlichkeit, dass ihre höchste Spitze nicht, wie bei einer gewöhnlichen Pulscurve, mit dem ersten Aufsteigen zusammenfällt. Auch lassen sich an derselben keine Athmungsschwankungen erkennen.

Fig. 5.

Durch die Palpation constatirt man, dass die erwähnte muldenförmige Vertiefung einem Defect der knöchernen Schädelkapsel entspricht. Man fühlt nämlich eine weiche Fläche, die von einem knöchernen Rande umgeben ist. Die Form des Defectes lässt sich durch die Betastung genau feststellen. Derselbe beginnt als schmale Spalte 2 Cm. oberhalb und 1 Cm. nach hinten vom rechten Tuber frontale; nachdem er als Spalte sich in sagittaler Richtung 3 Cm. weit nach hinten erstreckt hat, verbreitert er sich ziemlich plötzlich auf nahezu 3 Cm. Sein abgestumpftes hinteres Ende liegt $1\frac{1}{2}$ Cm.



Fig. 6.

hinter einer durch den Meatus auditorius externus gelegten senkrechten Linie, 10 Cm. von diesem entfernt. Der ganze Defect hat eine Länge von 9 Cm.

Zeichnet man den Defect auf einen skeletirten Schädel auf, so erkennt man, dass er etwa zur Hälfte dem Stirnbein, zur Hälfte dem Scheitelbein angehört. Die von Lucas-Championnière aufgestellte Rolando'sche Linie kreuzt den Defect etwas hinter seiner Mitte.

Starker Druck auf die weiche Stelle macht dem Kinde etwas Schmerz. Symptome von Hirndruck liessen sich bei der angewendeten Intensität des Druckes nicht hervorrufen.

Da ganz selbstverständlich an eine Trepanation nicht im entferntesten gedacht werden konnte, und auch eine operative Behandlung der Contracturen keine Aussicht auf Erfolg hatte, wurde die Pat. mit einem passenden Schienenstiefel wieder entlassen.

Dass gegenwärtig von einem operativen Eingriff keine Rede mehr sein kann, ist natürlich selbstverständlich; wir wagen auch nicht, zu behaupten, dass durch eine unmittelbar nach dem Trauma vorgenommene Operation, zu der, wie aus der Anamnese hervorzugehen scheint, keine deutliche Indication vorlag, die Rindenatrophie auf einen geringeren Umfang beschränkt geblieben wäre. Das Interesse des Falles liegt vielmehr in dem Offenbleiben und weiten Klaffen der Fracturspalte und in den trophischen Störungen, welche die Läsion der motorischen Rindengebiete auf der gegenüberliegenden Körperseite zur Folge hatte. Was den ersten Punkt anbetrifft, so erinnert der Fall einigermaassen an die Meningocele spuria, insofern als es auch hier nicht zu einem knöchernen Verschluss des Defectes gekommen ist. Wir müssen offenbar annehmen, dass durch das Trauma eine erhebliche Läsion der Dura, des inneren Periostes zu Stande gekommen und daher die Callusbildung eine so mangelhafte geblieben ist. Dass die Hirnläsion nicht allzu tief, jedenfalls nicht bis in den Ventrikel gedrungen, geht, bei sonst günstigen Bedingungen: Offenbleiben der Fracturspalte, eben aus dem Fehlen der Meningocele hervor.[1])

Auf die Erklärung der beobachteten contralateralen Hemiatrophie einzugehen, würde mich zu weit von meinem Thema abführen. Auch auf die bei diesem Falle beobachtete Eigenthümlichkeit der Hirnpulscurve will ich nur aufmerksam machen, ohne sie des Näheren zu discutiren.

Die bisherigen Indicationen zur Trepanation waren durch Veränderungen traumatischen Ursprungs bedingt, und wir fassen dieselben nochmals folgendermaassen zusammen:

1) Vgl. J. R. Kappeler, Ueber Meningocele spuria traumatica. Inaugural-Dissertation. Zürich. 1883. S. 69.

Wir halten die Trepanation für entschieden indicirt:

1. *Bei offenen Schädelfracturen, namentlich bei Splitterbrüchen, um möglichst einfache Wundverhältnisse zu schaffen und die primäre Desinfection in ausgiebigster Weise zur Wirkung kommen zu lassen. Bei blossen Fissuren, die mit einer Hautwunde communiciren, würden wir eine Blosslegung der Dura nur dann empfehlen, wenn aus den begleitenden Umständen ein Eindringen septischer Stoffe besonders wahrscheinlich ist; sonst würden wir uns mit einer blos äusserlichen gründlichen Desinfection und weiterer antiseptischer Behandlung begnügen.*

2. *Bei grösseren supraduralen Extravasaten, namentlich solchen aus der zerrissenen Arteria meningea media, die deutliche Drucksymptome machen und deren Sitz sich mit einiger Sicherheit bestimmen lässt.*

3. *Bei Eiteransammlungen zwischen Knochen und Dura.*

4. *Beim Hirnabscess.*

5. *Bei isolirten Splittern der Tabula interna, welche sich durch deutliche Hirnsymptome manifestiren.*

6. *Bei Fremdkörpern, die noch leicht erreichbar sind.*

Für contraindicirt halten wir die Trepanation:

1. *Bei subcutanen Schädeldepressionen, namentlich bei Kindern.*

2. *Wenn der Fremdkörper mit grosser Wahrscheinlichkeit sich in der Hirnsubstanz verloren hat und seine Extraction ein Nachsuchen in dieser letzteren nothwendig machen würde.*

Dagegen würden wir uns bei Extravasaten durch Hirnquetschung, durch den imminenten Exitus letalis nicht abhalten lassen, vermittelst einer Trepanation die Rettung des Kranken zu versuchen.

Ausser den Traumen gibt es noch eine Anzahl Krankheiten, theils der Schädeldecken, theils der Contenta, welche ebenfalls eine Knochenresection erfordern können.

III. Krankheiten der Schädelknochen; syphilitische, tuberculöse und ähnliche zu Caries und Nekrose führende Processe.

Auch hier verfüge ich über keine eigene Beobachtung und begnüge mich daher, auf diesen Punkt nur hinzuweisen. Bruns[1]) hat diese Processe bereits mit gewohnter Ausführlichkeit und Vollständigkeit geschildert, und die von ihm empfohlene Therapie unterscheidet

1) l. c. S. 453 ff.

sich in nichts Wesentlichem von dem modernen, nur durch die antiseptische Wundbehandlung bereicherten Verfahren. In neuester Zeit wurde namentlich der Schädeltuberculose von Volkmann[1]) eine besondere Aufmerksamkeit geschenkt und eine Reihe von Fällen vermittelst Trepanation mit Erfolg behandelt.

Die Indication zu einer operativen Behandlung dieser Krankheiten wird einerseits durch den Process an sich gegeben, den wir am Schädel ebenso gut operativ angreifen müssen, wie bei anderen Knochen, wenn von einer medicamentösen und diätetischen Behandlung kein Erfolg mehr zu erwarten ist; andererseits wird ein operativer Eingriff um so dringender nöthig, als solche Herde in unmittelbarer Nähe der Meningen und des Gehirns eine ungleich grössere Bedeutung haben, als an anderen Localitäten. *Es ist also auch hier hauptsächlich das Bestreben, infectiöse Processe von diesen Organen fern zu halten, welche uns bestimmen, operativ vorzugehen.*

IV. Resectionen am Schädeldach wegen Tumoren.

Bereits bei der Besprechung der raumbeschränkenden Momente haben wir unter denselben auch die Geschwülste aufgeführt. Um aber die Geschwülste im Zusammenhang abzuhandeln, bespreche ich diejenigen Tumoren, welche sich innerhalb der Schädelhöhle etabliren und Hirndruck verursachen können, zusammen mit den übrigen Gewächsen, welche am Schädel vorkommen und deren Entfernung nur durch Knochenresection und Eröffnung der Schädelhöhle möglich ist. Die Geschwülste, die hier in Betracht kommen, können ausgehen von den Weichtheilen des Schädels, indem sie allmählich den Knochen ergriffen und bis in die Schädelhöhle vordrangen, vom Knochen und von der Dura mater. Primäre Geschwülste der Pia und des Cerebrums fallen selbstverständlich ganz ausserhalb des chirurgischen Gebietes. Es liegt nicht in dem Rahmen meines Themas, weder eine vollständige Uebersicht über die in Betracht kommenden Tumoren zu geben, noch auch auf ihre diagnostischen Merkmale einzugehen. Auch die früher vielfach ventilirte Frage, ob die am Schädel beobachteten Markschwämme Knochengeschwülste oder „Fungi durae matris" seien, die ja schon längst dahin entschieden ist, dass beiderlei Arten von Geschwülsten vorkommen, kann uns nicht beschäftigen.

Die Frage der Malignität und Recidivfähigkeit dieser Tumoren kann uns hier auch nicht weiter interessiren: nach dem heutigen

1) Centralblatt f. Chirurgie. 1880. Nr. 1. S. 3.

Standpunkt der Chirurgie halten wir uns für berechtigt und auch für verpflichtet, jede derartige Geschwulst, deren gründliche Entfernung wir ohne die directeste Lebensgefahr ausführen zu können glauben, operativ in Angriff zu nehmen.

Das Interesse, das diese Fälle für die Trepanationsfrage haben, liegt darin, dass durch eine Reihe von Operationen der Beweis erbracht ist, dass unter antiseptischen Cautelen vorgenommene grössere Resectionen am Schädel in der That in der Regel glücklich verlaufen, und dass selbst bei Blosslegung der Pia und des Gehirns sich die Gefahr der Meningitis vermeiden lässt. Wir leiten daraus die Berechtigung ab, Tumoren, welche überhaupt einen operativen Eingriff indiciren, auch bis in die Schädelhöhle hinein zu verfolgen und selbst vor der Excision der Dura und ihrer Blutleiter nicht zurückzuschrecken, wenn der Sitz der Neubildung es erfordert.

Zugleich werfen diese Fälle ein helles Licht auf die ganze Trepanationsfrage und die operative Behandlung der Kopfverletzungen.

Diese Indication gehört ganz wesentlich der Neuzeit an; berechtigt und ausführbar wurde sie eigentlich erst durch die antiseptische Wundbehandlung. Noch Bruns[1]) hält die operative Entfernung von Krebsgeschwülsten der Knochen nur für berechtigt, wenn „aus der kurzen Dauer der Geschwulst und aus der Abwesenheit aller Hirnzufälle die Integrität der inneren Schädeltafel unter der Geschwulst vermuthet werden kann", und beim Fungus durae matris muss nach ihm „jeder Operationsversuch entschieden verworfen werden".

Indem ich hier absehe von einer Anzahl von partiellen Exstirpationen, wo die Blutung oder die Gefahr, die Schädelhöhle zu eröffnen, den Chirurgen von der Vollendung der Operation abschreckten[2]), gebe ich im Folgenden zunächst eine Uebersicht über eine

1) l. c. S. 569 und 629.

2) Unvollendete Operationen dieser Art sind z. B.

Graff, Journal von Gräfe und Walther. X. S. 76.

Bartholomae, Ueber einen Fall von Tumor cerebri, op. v. Rothmund. Langenbeck's Archiv. X. S. 339.

Huth, Dissert. von Würzburg. 1840. Operation von Textor.

Volprecht bei Boyer, übersetzt v. Textor. V. S. 186 (vielleicht mit dem vorigen identisch).

Bruns, l. c. S. 570.

Eine bis zu Ende gebrachte Operation eines Fungus durae matris wurde ausgeführt und beschrieben von Bérard, Gazette médicale de Paris 1833. S. 735. Es wurden 16 Trepankronen applicirt, der Tumor herausgeschnitten, dabei ein grosses Stück des Sinus longitudinalis und der Falx cerebri excidirt. Tod nach 34 Stunden.

Reihe von Totalexstirpationen von Geschwülsten mit Eröffnung der Schädelkapsel, um daran die Beschreibung eines von Herrn Professor Krönlein operirten Falles anzuschliessen.

Ich bezweifle zwar nicht, dass bei eingehenderem Durchsuchen, namentlich auch der ausländischen Literatur, sich die Zahl dieser Fälle noch hätte vermehren lassen, aber einerseits glaubte ich der Casuistik, die ja bereits einen grossen Theil meiner Arbeit ausmacht, nicht eine allzu grosse Ausdehnung geben zu dürfen, andererseits dürfte die Zahl der aufgeführten Fälle für die Beurtheilung der ganzen Frage doch hinreichend sein.

Schädelresectionen wegen Tumoren aus neuerer Zeit.

1. Genzmer, Archiv f. klin. Chir. XXI. S. 664.

Operateur: Volkmann. Operation am 2. April 1875.

63jährige Frau. Sarcoma durae matris. Faustgrosser Tumor, mit der Dura allseitig in festem Zusammenhang. Scharfrandiger Knochendefect, 5 1/2 : 4 1/2 Cm., mit der Luer'schen Zange auf 7 : 8 Cm. erweitert. Die Dura wurde um den Tumor durchschnitten, der Tumor luxirt und die Verbindung mit der Falx von vorne gelöst. Plötzlicher Lufteintritt in den Sinus longitudinalis. Tod nach ganz kurzer Zeit. Schaumiges Blut und grosse Luftblasen im rechten Herzen. Lungenarterien und subpleurale Gefässe mit Luft injicirt.

2. Langenbeck, Verh. d. d. Ges. f. Chir. X. Congress. 1881. S. 18.

Operateur: B. v. Langenbeck. Operation 1877.

56 Jahre alter Mann. Tumor an der Aussenseite des linken Oberarms operirt und bald darauf Recidiv. Hierauf angeblich nach Stoss auf den Kopf rasch wachsender Tumor auf der Höhe des Scheitels, mannsfaustgross, nicht pulsirend. Keine Hirnerscheinungen. Metastatisches Rundzellensarkom der Diploë. Constriction mit Gummibinde. Exstirpation. Schädeldefect 8 Cm. im Durchmesser. Reactionsloser Verlauf. Recidiv vor completer Vernarbung.

3. Thiersch, Verh. d. d. Ges. f. Chir. VIII. Congr. 1879. S. 120.

Operateur: Thiersch. Operation 1878.

53jährige Frau. Recidivirendes Carcinom der Stirnhaut, tief in den Knochen eingedrungen. Die ganze Geschwulst wurde mit Chlorzinkpasta bedeckt. Als der handtellergrosse Schorf sich abstiess, zeigte er sich als aus Knochen, Dura und einer 2—3 Mm. dicken Schicht Hirn bestehend. Das Hirn granulirte sehr schön, dann Recidivknoten um die Aetznarbe. Nach 8 Monaten auf dringendes Verlangen entlassen. Ausserhalb des Spitals plötzlicher Tod.

4. Kraske, Verh. d. d. Ges. f. Chir. VIII. Congr. 1879. S. 89.[1])

Operateur: Volkmann. Operation am 19. Juli 1878.

---

1) Dabei referirt Kraske noch über 7 weitere Schädelresectionen wegen Tumoren, wovon 3 starben. 1. Genzmer vid. dies. 2. Carcinom der Stirn, starb durch Erschöpfung. 3. Glioma retinae; Exstirpation mit Eröffnung der Schädelhöhle. Antisepsis unmöglich. Eitrige Meningitis und Metastasen im Gehirn.

17jähriger Mensch. Beginn vor 5 Jahren als erbsengrosser Knoten über dem rechten Ohr. Steinharter pilzförmiger Tumor, 10 : 8 Cm. Elfenbeinexostose. Kreuzschnitt. Der Tumor wurde mit der Säge abgetrennt und mit dem Elevatorium vollständig losgebrochen. Markstückgrosser Defect des Schädels. Dura von der Säge 1 Cm. lang angerissen. Naht, Antisepsis. Höchste Temperatur 38,8. Heilung in 8 Tagen.

5. Jablonski, Przeglad lekarski No. 52. 1879. Virch.-Hirsch. 1880. 11. S. 393.

Operateur: ? Operation 1879.

32jährige Bäuerin. Nach derbem Stoss auf die Stirn faustgrosser Tumor auf der rechten Stirnhälfte; enorme Schmerzen, keine Pulsationen, keine Hirnsymptome auf Druck. Für einen kalten Abscess gehalten. Sarcoma durae matris.

Bei der Incision kam kein Eiter, sondern Blut. Es wurde Knochensarkom angenommen, der pilzförmige äussere Theil abgetragen, wodurch die Knochenöffnung sichtbar wurde und nun der Stiel sich leicht von der Dura abtrennen liess. Die Dura selbst wurde nicht verletzt. Lister'sche Behandlung. Nach 14 Tagen wurde die Patientin als Reconvalescentin entlassen. — Nach 10 Monaten stellte sich die Patientin in blühendem Zustande wieder vor. Kein Recidiv zu constatiren, keine Schmerzen.

6. Novaro, Giorn. dell' accad. di med. di Torino. 1879. Centralbl. f. Chir. 1880. S. 158.

Operateur: ? Operation 1879.

Geschwulst seit ½ Jahr bemerkt; keine Hirnsymptome, kein Schmerz. Tumor hart, unbeweglich; theils in den Knochen übergehend, theils durch eine Rinne davon getrennt. Umfang an der Basis 29 Cm. Periostsarkom.

Exstirpation. Abkratzung des arrodirten Schädelknochens. Die Diploë in Thalergrösse eröffnet und an einer kleinen Stelle bis zur Dura perforirend. Lister. Heilung fast ganz per primam.

7. Bergmann, l. c. S. 73 u. S. 171.

Operateur: Bergmann. Operation 1879 (?).

Carcinom. Resection des Os frontis, 5½ : 4½ Cm. Verletzung der Dura. Deckung des Defectes durch 2 Hautlappen. Antiseptische Behandlung. Die Hautlappen verwuchsen ganz direct und in wenigen Tagen mit der darunter liegenden Dura, während die seitlich angebrachten Defecte sich mit Granulationen füllten und vernarbten.

8. u. 9. Langenbeck, Verh. d. d. Ges. f. Chir. X. Congr. S. 16.

Operateur: B. v. Langenbeck. 1. Operation Mai 1879. 2. Operation 23. Febr. 1881.

Frau. 1868 Beginn eines Cancroids am rechten Stirnhöcker. 1874 erste Operation, Knochen gesund. Herbst 1878 Recidiv in der Narbe.

1. Operation. Der kranke Knochen in der ganzen Dicke mit dem Meissel abgetragen. Dura markstückgross blossgelegt. Fieberloser Verlauf. Patientin verliess das Spital vor vollkommener Heilung. Die Wunde heilte nicht zu. Im Februar 1881 handtellergrosser Ulcus bis zur behaarten Kopfhaut. Heftige Schmerzen.

2. Operation. Der erkrankte Knochen wurde mit Meissel und Knochenscheere abgetragen; ebenso die Dura im ganzen Umfang des Knochendefects; in der Mitte war sie durchwachsen. Ein 2 Cm. grosses Stück der erkrankten Pia wurde zurückgelassen, um später mit Chlorzink zerstört zu werden. Spray, Borsalbe, Lister. Höchste Temperatur 38,0°, sonst normal. Ein Blutcoagulum, welches das Gehirn bedeckte, ging am 10. Tage mit Pia und Gehirn ab, darunter das Hirn schön granulirend. Im April 1881 gutes Befinden. (Am 1. August fast geheilt entlassen; Menzel, Dissert.)

10. Heuck, Berliner klin. Wochenschr. 1882. Nr. 17.

Operateur: Czerny. Operation am 26. Mai 1880.

35jährige Frau. Beginn Herbst 1879 an der linken Kopfseite; anfangs ohne besondere Symptome, dann fürchterliche Kopfschmerzen. Hühnereigrosse Geschwulst. Blutreiches, kleinzelliges Rundzellensarkom der Diploë.

Spaltung der Haut- und Durchschneidung des Periosts an der Basis; der Knochen mit Hammer und Meissel durchgeschlagen und die Geschwulst herausgehoben. Auf der Dura zurückgebliebene Geschwulstreste wurden mit dem scharfen Löffel entfernt. Die enorme Blutung wurde mit dem Thermokauter gestillt. Naht, Drainage, Lister. Heilung am 4. Juni nach reactionslosem Verlauf. Im Oct. 1880 Recidiv und Tod am 13. Januar 1881.

11. Heuck l. c.

Operateur: Czerny. Operation am 20. Oct. 1881.

19jährige Frau. Vor 12 Wochen mit der linken Stirngegend gegen einen Bettpfosten angestossen. Beule, die sich anfangs langsam, dann rasch vergrösserte. Schwindel und unerträgliche Kopfschmerzen. Halbkugelige, handtellergrosse, über dem linken Stirnhöcker aufsitzende Geschwulst. Rundzellensarkom der Diploë.

Bogenschnitt der Haut, Pericranium abgehebelt; Knochen rauh. Da sich beim Herausbrechen eines Stückes der Tabula interna auch diese von Knochenstacheln und Tumormassen bedeckt erwies, wurde eine vollständige Knochenresection, 6:8 Cm., vorgenommen. Dura auch infiltrirt und daher resecirt. Dabei Berieselung mit warmer Salicyllösung. Einige stark blutende Zweige der Art. mening. media wurden gefasst und unterbunden. Naht, Drainage, Lister. Ziemlich reactionsloser Verlauf. Höchste Temperatur 38,0°. Heilung am 26. Nov. Am 6. Jan. 1882 noch kein Recidiv.

12. Heuck l. c.

Operateur: Czerny. Operation 1882.

64jährige Frau. Seit 1½ Jahren Epithelialcarcinom der linken Stirnhälfte. 6 Cm. im Durchmesser haltendes, carcinomatöses Geschwür, Knochen in der Mitte entblösst.

Im Gesunden umschnitten. Knochen 3½:4 Cm. herausgemeisselt. Dura auch carcinomatös; ein 2,3 Cm. im Durchmesser haltendes Stück excidirt. Defect durch Lappen gedeckt. Temperatur einmal 38,7°, sonst nie über 38,0°. Am 14. März 1882 geheilt entlassen.

13 und **14.** Küster, Berliner klin. Wochenschr. 1882. Nr. 46.

Operateur: Küster. 1. Operation 20. April 1881. 2. Operation 25. Juni 1881.

55jährige Bäuerin. Tumor der Glabella seit Herbst 1880; anfangs schmerzlos und langsam wachsend, dann schneller wachsend, mit heftigen Schmerzen und Sehstörungen verbunden. Sonst keine Hirnsymptome. Faustgross, derb. Bindegewebige Mischgeschwulst.

1. Operation. Der Knochen wird rings um den Tumor abgetragen und von der Dura abgelöst; er reicht auch nach der Nasen- und Rachenhöhle und nach dem Siebbein. An der Stelle, wo der Tumor mit der Dura verwachsen ist, wird ein 2 Cm. langes keilförmiges Stück der Dura excidirt und der Defect durch Catgutnähte geschlossen. Heilung ohne Reaction in 14 Tagen. Am 15. Mai 1881 geheilt entlassen. Am 23. Juni mit Recidiv wieder aufgenommen.

2. Operation. Der Knochendefect wird vergrössert; auch Geschwulstmassen aus der Orbita entfernt. Die blossgelegte Dura war von Knoten durchsetzt. Die Dura wird excidirt; der Sinus falciformis wird so weit freigelegt, dass er mit einer Klemme gefasst, unterbunden und ohne Blutverlust durchschnitten werden konnte. Naht, Drainage, Lister. Prompte Heilung. Recidiv. Tod am 19. September 1881.

15 und 16. Menzel, Die operative Eröffnung der Schädelhöhle. Inaug. Dissert. Berlin 1881.

Operateur: B. v. Langenbeck. 1. Operation 12. Mai 1881. 2. Operation 15. Juni 1881.

55jährige Frau. Beginn vor 8 Jahren als kleine Geschwulst am inneren Orbitalrand. Seit 8 Wochen rasches Wachsthum bis Hühnereigrösse. Punction durch einen Arzt; seither beständiger Blutausfluss aus der Punctionsöffnung.

Myxom der Stirnhöhle.

1. Operation. Eröffnung der Stirnhöhle und Exstirpation der Geschwulst. Vordere und hintere Wand der Stirnhöhle durch die Geschwulst usurirt, so dass die Dura in kleiner Ausdehnung blosslag. Exstirpation wegen der heftigen Blutung nicht ganz vollständig. Mehrfache stärkere Nachblutungen durch Liq. ferri-Watte gestillt. Recidiv auf der Dura mater.

2. Operation. Ausgedehnte Knochenresection. Ausgedehnte Exstirpation der degenerirten Dura. Prophylaktische Umstechung des Sinus longitudinalis. Excision eines Stückes der Falx. Auch die Pia mater und sogar kleine Theile der Hirnsubstanz selbst mussten abgetragen werden. Soweit es anging, wurden noch mit Chlorzinkätzpaste auf dem Boden der Schädelhöhle die Schleimgeschwulstwucherungen fast bis an den Circ. venos. Ridleyi (Sella turcica) entfernt, zu welchem Zwecke die Stirnlappen mit gebogenen Elevatorien in die Höhe gehoben wurden. Naht. Borsalbe. Lister. Höchste Temperatur 38,3 °, sonst nie über 38 °. Guter Verlauf. Am 15. Aug. geheilt entlassen.

17. *Carcinom der Stirn. Exstirpation des Tumors mit Resection des Stirnbeins, der Dura mater und des Sinus longitudinalis. Tod nach 14 Wochen infolge von Recidiv und dadurch eingeleiteter Encephalitis und Meningitis.*

Frau Anna Hüftegger, 49 Jahre alt, Weberin von Stäfa, wurde am 18. Mai 1881 in die chirurgische Klinik aufgenommen. Ihr Vater starb an Lungenschwindsucht, die Mutter an einem Schlaganfall. Die Geschwister sind gesund. Von Tumoren in der Familie ist nichts bekannt.

Patientin selbst machte im Alter von 30 Jahren den Typhus durch; sonst war sie im Wesentlichen stets gesund.

Das vorliegende Leiden nahm nach der Aussage der Patientin seinen Anfang im Frühjahr 1880. Damals entstand an der Stirn, in der Mittellinie, hart an der Grenze des Haarbodens, eine kleine Erhabenheit, die mit einer Borke bedeckt war und welche der Patientin Jucken, hier und da auch brennende Schmerzen verursachte. Der kleine Tumor nahm anfangs nur sehr langsam zu und belästigte die Patientin nicht besonders; allmählich entstand darum herum ein rother Hof, so dass die ganze afficirte Partie schliesslich die Grösse eines 20 Centsstückes hatte. Patientin wandte sich nun an einen Arzt, der am 13 Sept. 1880 die Excision des Knotens vornahm. (1. Operation). Die Heilung erfolgte ziemlich rasch, aber bald zeigte sich etwas weiter unten an der Stirn wieder ein Fleck. Es entstand aufs Neue eine röthliche Erhabenheit, die bei Berührung stechende Schmerzen verursachte. Sie nahm rasch an Umfang zu, so dass bereits im Oct. 1880 eine abermalige Excision vorgenommen werden musste (2. Operation). Auch diese Operation war ohne bleibenden Erfolg; denn bald darauf entstand etwas weiter unten ein neuer Tumor, ähnlich den beiden ersten. Im Januar 1881 wurde die 3. Operation vorgenommen, aber bald folgte ein neues Recidiv, welches abermals etwas weiter nach unten vorrückte. Nun wurden Aetzmittel angewendet, wieder ohne Erfolg. Es entwickelte sich im Gegentheil ein neuer Knoten weiter oben an der Stirn. Derselbe wurde eingeschnitten und fleissig mit Arg. nitr. geätzt, ohne dass ein weiteres Umsichgreifen der Affection verhindert werden konnte.

Etwa 6 Wochen vor dem Eintritt der Patientin ins Spital stellten sich Kopfschmerzen ein, welche hauptsächlich die Scheitelgegend einnahmen. Eigentlicher Stirnkopfschmerz bestand nicht; nur die ulcerirten Knoten verursachten bei Berührung stechende Schmerzen.

Status praesens.

Mässig kräftig gebaute, mittelmässig genährte Frau.
Hals durch Struma verdickt.
Mässiges Lungenemphysem.
Herz nicht vergrössert; Herztöne leise, aber rein.
Abdominalorgane ohne besondere Veränderungen.

An der Stirn befindet sich ein grosses flaches Geschwür, das im Centrum etwas kraterförmig vertieft ist; die Ränder, besonders nach oben hin, werden durch wuchernde Geschwulstmassen gebildet, welche deutlich die carcinomatöse Natur des Geschwüres documentiren. Ränder und

Grund sind übrigens theilweise mit Aetzkrusten und Borken belegt, die sich ohne Schwierigkeit entfernen lassen. Im Centrum, etwa in der Ausdehnung eines 10 Centsstückes wird der Grund von rauhem Knochen gebildet. Eine Perforation des Knochens lässt sich noch nirgends nachweisen.

Das Geschwür reicht von der Mittellinie jederseits ca. 3 Cm. nach aussen, nach unten bis nahe an die Nasenwurzel, nach oben noch etwa einen Querfinger breit über die Grenze des Haarbodens hinaus.

Von Hirnsymptomen hatte Patientin bis jetzt nur über Kopfweh, hier und da mit Schwindelgefühl verbunden, zu klagen. Ganz vereinzelt soll in letzter Zeit auch Erbrechen aufgetreten sein.

Keine Störungen der Intelligenz, der Sensibilität und der Motilität.

Kein Druckpuls.

Keine Drüsenschwellungen.

Temperatur normal.

Stuhl etwas retardirt. Exurese normal; Urin ohne Eiweiss.

Die vorläufige Diagnose lautete auf flaches Carcinom der Haut, der Galea und des Knochens der Stirn und es wurde beschlossen, die gründliche Exstirpation der malignen Neubildung vorzunehmen. Die Operation wurde am 23. Mai 1881 von Herrn Professor Krönlein in der Klinik ausgeführt.

Operation.

Nachdem der benachbarte Haarboden in genügender Ausdehnung rasirt und das Operationsgebiet tüchtig gereinigt und desinficirt war, wurde in Chloroformnarkose, unter Carbolspray, bei Rückenlage der Patientin die Geschwulst etwa 1½ Cm. im Gesunden sogleich bis auf den Knochen circumcidirt, und während die blutenden Gefässe vorläufig comprimirt wurden, von oben nach unten vom Knochen abpräparirt. Die Blutung wurde sodann durch Unterbindung mit Carbolseide gestillt. Im Centrum der so gebildeten Wundfläche fand sich nun der Knochen in der Ausdehnung eines 5 Francsstückes mit erkrankt und an einer Stelle bis hinein auf die Tabula interna vollständig usurirt. Die erkrankten Knochenpartien wurden mit Meissel und Hammer möglichst vollständig entfernt, wobei es nothwendig wurde, die theilweise schon gänzlich usurirte Tabula interna in der Ausdehnung eines 2 Francsstückes total mit zu entfernen. Nun zeigte sich darunter die Dura mater, ebenfalls in der Ausdehnung eines 2 Francsstückes, auch carcinomatös erkrankt, und Herr Professor Krönlein entschloss sich, auch die Dura zu entfernen. Das betreffende Stück wurde mit der Scheere excidirt; dabei war es nothwendig, den vorliegenden Sinus longitudinalis zu eröffnen und ein etwa 2 Cm. langes Stück seiner Wandungen von der Falx mit abzutragen. Die momentan sehr beträchtliche venöse Blutung wurde durch Compression mit Schwämmen und nachher durch Tamponade mit Carbolgazebäuschchen gestillt.

Der in der Ausdehnung eines 2 Francsstückes blossliegende, d. h. nur noch von Arachnoidea und Pia bedeckte Frontallappen des Gehirns zeigte sich glücklicherweise frei von carcinomatöser Infiltration.

Nachdem nochmals gründlich revidirt, ob alles Krankhafte entfernt

worden, wird die ganze Wunde mit 3 proc. Carbollösung gründlich desinficirt, mit mehreren Schichten carbolisirter Krüllgaze bedeckt und darüber ein Salicylwatteverband angelegt.

Bei der ganzen Operation, welche $^3/_4$ Stunden dauerte, hatten sich auch bei der Entfernung der Dura und der Excision des Sinus longitudinalis nicht die geringsten Hirnsymptome gezeigt. Der Puls war so ziemlich immer derselbe geblieben.

Verlauf.

Nach der Operation 3 mal Erbrechen (wohl Chloroformwirkung). Temperatur Abends 37,6°, Puls 112.

24. Mai. Verband durchgeblutet, wird gewechselt bis auf die untersten Schichten der Carbolgaze, die direct den Schädeldefect decken.

Temperatur 38,2°. Puls 116—120. Kein Kopfweh; kein Erbrechen mehr.

25. Mai. Verband rein. Temperatur 38,4°. Puls 112.

27. Mai. Verbandwechsel. Die untersten Carbolgazeschichten bleiben noch liegen, einfach mit 2 proc. Carbollösung durchfeuchtet.

Temperatur 38,2°, Puls 112. Weder Kopfweh, noch Erbrechen, noch sonst irgend welche Klagen. Starker Appetit.

29. Mai. Befinden relativ ausgezeichnet; nicht die geringsten Anzeichen einer meningealen Erkrankung.

Abendtemperatur 38,2°.

30. Mai. Temperaturerhöhung auf 39,0°, Puls 142. Kopfweh, grosse Unruhe. —

Verbandwechsel; es sieht alles ganz gut aus; die untersten Schichten bleiben noch liegen.

Die Verschlimmerung im Befinden der Patientin ist wohl einzig und allein auf die psychische Aufregung zurückzuführen, die durch das entsetzliche Gebahren einer Hysterischen im gleichen Saal verursacht wurde. Die Hysterische wird in einen anderen Saal gebracht.

31. Mai. Temperatur wieder auf 37,8° gesunken. Befinden wieder bedeutend besser; Kopfweh fast ganz verschwunden.

2. Juni. Verbandwechsel. Die untersten Schichten werden neuerdings nur mit Carbolwasser durchfeuchtet, aber immer noch nicht entfernt, da ihre Loslösung bedeutende Schwierigkeiten macht.

Befinden gut. Temperatur 37,4°. Puls 104.

11. Juni. Verbandwechsel; jetzt erst werden die untersten Schichten entfernt. Hirnpulsation — die schon vor der Entfernung dieser Carbolgazebäusche deutlich — jetzt sehr in die Augen springend in der Ausdehnung eines 2 Francsstückes. Die Oberfläche des freiliegenden Gehirns ist von Eiter bedeckt, der von den der übrigen Wundfläche entsprossenden Granulationen reichlich secernirt wird. Ein Granulationswall hat sich am Knochenrand um das blossliegende Gehirn herum gebildet. Auf dem freiliegenden Stirnbein haben sich ebenfalls Granulationen gebildet, aber noch ein grosser Theil des Knochens ist unbedeckt.

Von nun an wird wegen der reichlichen Secretion der Verband täglich gewechselt. Nach Reinigung der Wunde mit Carbolwasser wird Borsalbe aufgelegt und mit Salicylwatte verbunden.

16. Juni. Befinden fortwährend ein sehr günstiges, fieberfrei.

Die Vernarbung vom Hautrande aus schreitet nur sehr langsam fort, die Granulationsbildung vom Knochenrand aus über das Gehirn hin noch viel langsamer. Auf der rechten Seite, in der Nähe des oberen Wundwinkels hat sich am Wundrande ein kleiner, warzenförmiger Höcker gebildet (Recidiv?)

25. Juni. Wunde noch nicht viel kleiner geworden. Einige kleine flächenhafte Knochennekrosen stossen sich ab.

1. Juli. Der blossgelegene Knochen ist gut zur Hälfte mit Granulationen bedeckt, wiederholte Abstossung von kleinen Knochennekrosen.

Jener Höcker am rechten Wundrand hat keine Fortschritte im Wachsthum gemacht.

Subjectives Befinden sehr gut.

10. Juli. Die Vernarbung schreitet ausserordentlich langsam vorwärts. Die Knochenfläche ist zwar jetzt zum grössten Theil von gut aussehenden Granulationen bedeckt, aber das freiliegende Gehirn ist immer noch nicht übergranulirt. Ein Theil desselben hat sich nekrotisch abgestossen. Wundfläche an einzelnen Stellen etwas belegt.

21. Juli. Da der erwähnte Höcker etwas gewachsen und offenbar ein locales Recidiv darstellt, so wird derselbe heute mit dem messerförmigen Paquelin abgetragen.

26. Juli. Der Brandschorf hat sich abgestossen und fast die ganze Wundfläche ist von schönen frischen Granulationen bedeckt; dagegen macht die Benarbung nur sehr langsame Fortschritte.

Subjectives Befinden immer ganz gut.

3. August. Reichliches geruchloses Secret. Entfernung eines nekrotischen Knochenstückes.

Es zeigt sich im Grunde der Wunde das Gehirn etwas vorgetrieben.

9. August. Der Prolapsus cerebri hat etwas zugenommen. Die Benarbung macht fast gar keine Fortschritte.

11. August. Patientin, deren subjectives Befinden bis jetzt ein sehr gutes war, klagt seit gestern über Kopfschmerzen, die auch heute noch anhalten. Eisblase auf den Kopf.

14. August. Immer noch Kopfschmerzen. Temperatur erhöht. Local keine Veränderung, nur der Prolapsus cerebri hat sich etwas vergrössert; er ist jetzt 2 Cm. lang, $1\frac{1}{2}$ Cm. breit und $\frac{3}{4}$ Cm. hoch geworden.

15. August. Temperatur 38,4°. Heute früh einmal Erbrechen.

18. August. Das Befinden der Patientin hat sich verschlimmert. Sie fühlt sich sehr matt und schwach; das Sensorium ist etwas benommen. Abendtemperatur 39,2°.

19. August. Heute früh betrug die Temp. 39,8°. Das Sensorium ist benommen. Der linke Arm erweist sich als total gelähmt, das linke Bein paretisch. Keine Lähmungen im Gesicht. Respiration sehr beschleunigt, 68. Puls 148. Carotiden stark pulsirend. Die Wunde selbst sieht gut aus; nur der Prolapsus cerebri hat sich wieder etwas vergrössert; er ist jetzt $3\frac{1}{2}$ Cm. lang, $2\frac{1}{2}$ Cm. breit und erhebt sich 2 Cm. über den Grund der Wunde.

Da ein Abscessus cerebri vermuthet wird, so wird mit einem langen, schmalen Fistelmesser das prolabirte Gehirn eingeschnitten, das Messer

etwa 4 Cm. tief eingesenkt. 4 Einstiche waren erfolglos; kein Eiter, nur etwas blutig gefärbte colloide Flüssigkeit fliesst aus. Schmerz äusserte Patientin dabei nicht.

Die Abends vorgenommene ophthalmoskopische Untersuchung zeigte starke Neuritis optica.

Allmählich wurde Patientin immer mehr benommen, liess Stuhl und Urin ins Bett; endlich wurde sie tief komatös und starb Nachts $^1/_2$10 Uhr.

Sectionsprotokoll.

Section 20. VIII. 11 h. a. m.

Stark abgemagerte Leiche.

An der Stirn findet sich ein umfangreicher Defect der Haut, welcher in sagittaler Richtung 5 Cm., in transversaler Richtung 4 Cm. beträgt. Die Randpartien des Defects sind mit Granulationen bedeckt, die auch dem Knochen aufliegen. Von den Rändern her hat sich das Epithel eine Strecke weit vorgeschoben. In der Mitte des Hautdefectes ein Knochendefect, 3 : 4 Cm. messend.

In der Knochenöffnung liegt in der Ausdehnung eines 2 Francsstückes die vorderste Partie der rechten Grosshirnhemisphäre vor, indem auch die Dura an der betreffenden Stelle durch Operation entfernt ist. Die Oberfläche des Gehirns ist grau gefärbt, eingetrocknet, gerunzelt. Am medialen Rande des besprochenen Hirntheiles sieht man noch einen Theil der Falx und links von derselben im Defect liegt noch ein kleiner Theil der linken Hemisphäre vor, mit gelblichem Belag bedeckt.

Nach Herausnahme des Gehirns mit sammt dem Schädeldach findet sich unter dem Tentorium eine eitrig getrübte Flüssigkeit. Die Subarachnoidalräume über dem Pons und an der Basis des Kleinhirns mit eitrig getrübter Flüssigkeit gefüllt, übrige Theile frei. Die Spitzen der beiden Stirnlappen lateral von der Falx mit der Dura mater verklebt, entsprechend dem Umfang des prolabirten Abschnittes. Ein Schnitt, transversal ausgeführt vor dem Schläfelappen, zeigt Folgendes: Die weisse Substanz des rechten Stirnlappens ist gequollen, mit zahlreichen kleinen Hämorrhagien durchsetzt, theilweise in eine graurothe, nahezu breiige Masse verwandelt; dies betrifft namentlich den Balkengyrus. Die linke Hemisphäre ist makroskopisch nicht verändert. Der linke Seitenventrikel ist nicht erweitert, der Inhalt klar. Substanz des linken Central-, Parietal- und Occipitallappens nicht verfärbt und auch auf dem Durchschnitt sind Veränderungen nicht erkennbar. Rechts zeigt sich, dass die bereits erwähnte Schwellung und die Hämorrhagien sich nach hinten fortsetzen, theils in der weissen Substanz des Grosshirns, theils in den Basalganglien. Der vordere Theil des Corpus striatum erscheint in eine weiche, von Hämorrhagien durchsetzte, grauröthliche Masse umgewandelt. Ein Längsschnitt ergibt, dass die hämorrhagische Encephalitis bis an das vordere Ende der inneren Kapsel reicht und den Kopf des Nucleus caudatus bis dahin einnimmt, wo der Linsenkern sein vorderes Ende bildet (?!). Innerhalb der weissen Substanz reichen Schwellung und Hämorrhagien bis an die vordere Centralwindung. Makroskopisch ist die vordere Centralwindung nicht verändert. Die Substanz der Basalganglien ist stark durchfeuchtet, ebenso Pons und Medulla oblongata.

Bei der Untersuchung des Stirnlappens zeigt es sich, dass die Hauptmasse nach innen von der Wunde umgewandelt ist in eine breiige, graugelbe, von dicken Gefässen durchzogene Substanz. In der Nachbarschaft finden sich Hämorrhagien. Diese entzündliche Erweichung geht bis an die Stelle des Prolapses und nur in diesem ist sie bis zu einer vollständigen Verflüssigung der Substanz vorgeschritten.

Links sind die Falx und die angrenzenden Theile der Dura mater und des Schädeldaches mit flachen Krebsknoten bedeckt; der grösste Knoten hat etwa 12 Mm. im Durchmesser. Rechts nur Verwachsungen, keine Knoten. Im Sinus longitudinalis hinter der operirten Stelle flüssiges Blut und ein frisches Blutgerinnsel.

Lungen nicht retrahirt, in den vorderen Partien blass. Linke Lunge schwach lufthaltig, dunkelgrauroth gefärbt, entleert trübe graurothe Flüssigkeit. Rechte Lunge ähnlich, nur stärker lufthaltig.

Herzmusculatur bräunlich; leichte Verdickungen an den Noduli der Aortenklappen.

Milz schlaff, etwas vergrössert. Pulpa weich, grauroth.

Nieren und Leber ohne besondere Veränderungen.

Im Uterus ein faustgrosses interstitielles Fibroid.

Anatomische Diagnose: Carcinoma operatum in parte frontali. Encephalitis und Meningitis. Metastasen in der Dura.

Zu einer statistischen Verwerthung ist die Zahl dieser Fälle natürlich viel zu klein. Ich möchte daraus nur Folgendes hervorheben.

Unter den Fällen, welche die Operation längere Zeit überlebten — die Recidive kommen für unsere Frage gar nicht in Betracht — wurde 5 mal die Dura blossgelegt, ohne dass sie zufällig oder absichtlich verletzt worden wäre; 2 mal wurde sie zufällig lädirt, 8 mal wurden kleinere oder grössere Stücke derselben excidirt, 3 mal wurden sogar Theile der Pia und des Gehirns mitgenommen. Von besonderem Interesse sind die bei diesen Operationen vorgekommenen Eröffnungen und Excisionen der Sinus durae matris. Unter diesen ist der von Genzmer publicirte Fall aus der Volkmann'schen Klinik, welcher durch Lufteintritt in den Sinus longitudinalis tödtlich wurde, jedenfalls der bekannteste. Genzmer bespricht dabei die den Lufteintritt begünstigenden Momente: starken Blutverlust und heftige respiratorische Bewegungen, und räth, um eine solche Katastrophe zu vermeiden, die Sinuswunde mit Salicylsäurelösung zu irrigiren. Mit günstigem Erfolge wurden Stücke des Sinus longitudinalis excidirt in den Fällen Nr. 14 von Küster, Nr. 16 von v. Langenbeck und Nr. 17 von Krönlein. Vorläufige Abklemmung des Sinus mit einem platten Schieber, einer Péan'schen Arterienpincette verhüten Blutung und Lufteintritt jedenfalls mit Sicherheit.

Bei dieser Gelegenheit will ich auch der zufälligen Verletzungen der Sinus gedenken. Von den nach innen erfolgenden Blutungen habe

ich bereits gesprochen und dabei angeführt, dass auch diese zu mächtigen Hämatomen auf der Dura führen können, gewöhnlicher aber in den Arachnoidalsack erfolgen. Auch deren Therapie habe ich wenigstens kurz angeführt. Nach aussen stattfindende Blutungen finden sich in ziemlich grosser Zahl verzeichnet. Sehr heftig scheint die Blutung nur selten zu werden und daher an sich kaum ein actives Verfahren zu indiciren. Dagegen werden auch hier die im Kapitel über offene Fracturen dargelegten Grundsätze ihre Gültigkeit haben, da infectiöse Processe in den Sinus einen möglichst günstigen Boden und Verbreitungsweg finden würden.

V. Epilepsie, Kopfschmerzen u. dgl.

Unter den Indicationen zur Trepanation finden wir endlich auch die Epilepsie verzeichnet. Zu dieser Indication wurde man geführt einerseits dadurch, dass Schädeltraumen eine ziemlich häufige Aetiologie für die in Rede stehende Krankheit ausmachen, andererseits dadurch, dass die Aura nicht selten von einer circumscripten Stelle des Schädels, oft gerade von der früher lädirten Stelle ausgeht. So lag es denn nahe, anzunehmen, dass mit der Ausbohrung der betreffenden Stelle, durch Hebung einer alten Depression u. s. w. auch ein günstiger Einfluss auf diese sonst so trostlose Krankheit ausgeübt werde. Misserfolge waren zwar gewiss sehr zahlreich, aber auch an günstigen Erfolgen hat es nicht gefehlt, obgleich man, wie Bergmann ausführt, in der Beurtheilung des Erfolges sehr vorsichtig sein muss. Wenn man sich aber, wie Bergmann[1]) räth, darauf beschränkt, „die Indicationen zur Trepanation bei traumatischer Epilepsie blos einer empfindlichen Hautnarbe, die gedrückt den Anfall hervorruft, oder einer hyperostotischen Verdickung des Knochens zu entnehmen, kurz Fällen, wo ein Zusammenhang der Narbe mit der Epilepsie möglich oder gar wahrscheinlich erscheint", so wird man gewiss auch die Freude haben, dem einen und anderen dieser Unglücklichen etwas zu nützen. So wie wir jetzt im Stande sind, die Trepanation auszuführen, unter dem mächtigen Schutze der Antisepsis, können wir ja unseren Kranken fast die absolute Garantie bieten, dass die Operation das Leben nicht gefährdet.

Auch gegen heftigen streng localisirten Kopfschmerz hat man die Trepanation empfohlen. Hier und da hat man auch bei Eröffnung der Schädelkapsel einen palpablen Grund für diese Schmerzen gefunden: eine localisirte Knochenverdickung, einen angeheilten Split-

1) l. c. S. 536.

ter der Tabula interna, eine alte Depression, vergrösserte Pacchionische Granulationen u. s. w. und durch deren Entfernung den Schmerz dauernd beseitigt. Misserfolge und selbst tödtlicher Ausgang haben zwar nicht gefehlt und zu einer gänzlichen Verurtheilung dieser Indication geführt. Wenn wir aber wenigstens den letzteren mit fast absoluter Sicherheit verhindern können, warum sollten wir denn nicht auch hier durch einen operativen Eingriff den Kranken von unerträglichen Schmerzen zu befreien suchen, da wir ja bei Trigeminusneuralgien ebenfalls oft sehr eingreifende Operationen unternehmen, die in einzelnen Fällen nicht einmal einen temporären Erfolg haben, und deren dauernder Erfolg noch unsicherer ist. Wir stehen also nicht an, die Trepanation auch gegen diese Krankheiten zu empfehlen, wenn die Verhältnisse irgend einen Anhaltspunkt für eine localisirte und erreichbare Ursache gewähren.

Nachdem meine Arbeit schon längere Zeit beendigt und auch bereits theilweise gedruckt war, kam auf der hiesigen chirurgischen Klinik folgender Fall zur Beobachtung, der jedenfalls einiges Interesse verdient und dessen Krankengeschichte hier am besten ihren Platz findet.

Vernachlässigte Kopfwunde mit ausgedehnter Schädelentblössung. Heilung. Traumatische Epilepsie. Apoplektiformer Insult. Trepanation. Oedem der Pia mater. Punction der Pia und des Gehirns. Heilung.

Paolo Alfieri, 42 Jahre alt, Erdarbeiter in Zürich, hatte Ende September 1883, als er Abends spät, wahrscheinlich berauscht, nach Hause kam, von seinem Wirthe einen Stockschlag auf den Kopf bekommen, worauf er hinstürzte und bis zum folgenden Morgen bewusstlos liegen blieb. Patient soll ziemlich viel Blut aus einer grossen Wunde an der rechten Seite des Kopfes verloren haben. Die ganze Behandlung, die er seiner Verletzung angedeihen liess, war eine einmalige Waschung mit Wasser; kein Verband, nicht einmal ein Tuch wurde darüber gebunden. Auch ging Patient mit seiner Kopfwunde ruhig seiner Arbeit nach.

Am 26. October 1883, ungefähr 4 Wochen nach der Verletzung, kam Patient endlich in die hiesige chirurgische Poliklinik, da er starke Schmerzen und heftiges Brennen in seiner Wunde verspürte. Nur mit Mühe konnte Patient dazu gebracht werden, dass er dem dringenden Rathe, sich in das Cantonsspital aufnehmen zu lassen, Folge leistete. Bei seiner Aufnahme fand sich an der rechten Seite des Kopfes eine breite klaffende Wunde, welche am Tuber parietale beginnend im Bogen nach der Stirn bis gegen die Grenze des Haarwuchses hin verlief. Die Wunde war etwa 12 Cm. lang, hatte eine Breite von 4 Cm. und war stark mit Staub und Schmutz verunreinigt. Die Wundränder zeigten Granulationen von schmutzig grauer Farbe und im Grunde der Wunde lag der Knochen in grosser Ausdehnung bloss; derselbe hatte eine schmutzig gelbe Farbe.

Diese vollkommen vernachlässigte Kopfwunde wurde im Spital möglichst gereinigt und mit Jodoformgaze, später mit Borsalbe verbunden. Fieber hatte Patient während seines Spitalaufenthaltes nie; auch wurden nie nervöse Erscheinungen beobachtet. Am 28. December war die Wunde ohne Knochenexfoliation vernarbt und Patient konnte geheilt entlassen werden. Er ging wieder seiner Beschäftigung als Erdarbeiter nach und zeigte sich nicht weiter im Spital.

Am 23. April 1884, Nachmittags 1 Uhr, wurde Patient von der Polizei bewusstlos auf der Strasse aufgefunden und um 2 Uhr auf einer Bahre ins Cantonsspital gebracht. Eine genaue Anamnese über das, was mit dem Patienten seit seiner Entlassung vorgegangen, konnte damals nicht erhoben werden, da Patient selbst tief bewusstlos und seinen Begleitern ganz unbekannt war. Erst nach mehreren Tagen konnte die Anamnese, freilich nur nach Angaben des Patienten, dessen Erinnerungsvermögen einigermaassen alterirt war, dahin ergänzt werden, dass er seit seiner Entlassung aus dem Spital mehrmals, vielleicht 2—3 mal das sogenannte „Weh" (höchst wahrscheinlich epileptische Anfälle) gehabt habe, dass er u. A. in einem solchen Anfall auf einen Haufen Steine gestürzt sei. Diese Anfälle scheinen übrigens jeweils nur einige Minuten gedauert zu haben, während der unten zu beschreibende Zustand über 3 Stunden anhielt. Mit aller Bestimmtheit versicherte Patient, dass er vor der Verletzung im September 1883 niemals an Epilepsie oder nervösen Störungen irgend welcher Art gelitten habe; nur war uns Patient schon von seinem früheren Spitalaufenthalt her als Potator strenuus bekannt. Patient gab ferner an, dass er einige Zeit (Tage, Wochen?) vor dem 23. April abermals einen Stockschlag auf die alte Narbe erhalten habe. Endlich schien uns aus seinen etwas verwirrten Angaben hervorzugehen, dass Patient sich am Vormittag des 23. April unwohl gefühlt, allerlei abnorme Sensationen im Kopfe gehabt und beabsichtigte, sich nach dem Spital zu begeben; wie er nach Oberstrass, wo der Unfall begegnete, und das gar nicht in der Richtung seines Weges nach dem Spital liegt, gelangt war, darauf vermochte er sich durchaus nicht zu besinnen.

Diese anamnestischen Daten waren uns, wie gesagt, bei der Aufnahme des Patienten zum grössten Theil unbekannt und konnten erst im Laufe der Reconvalescenz mit ziemlicher Mühe festgestellt werden.

Als Patient ins Spital gebracht wurde, war der sehr kräftig gebaute Mann tief bewusstlos, gab auf lautes Anrufen absolut kein Zeichen von Verständniss. Die Augen waren gewöhnlich weit offen; es bestand Nystagmus beider fast immer etwas nach links abweichender Bulbi; die Pupillenweite war äusserst wechselnd: bald waren beide Pupillen gleich und eng, bald erweiterten sich beide und zwar die rechte mehr als die linke. Im Facialisgebiet wurden fast fortwährend klonische Convulsionen beobachtet; am ausgesprochensten waren dieselben im linken M. orbicularis palpebrarum, hier und da auch im rechten, dann wieder in den rechten Mundwinkel- und Kinnästen. Wenn zwischen den fast continuirlichen Krämpfen Augenblicke der Ruhe eintraten, so liess sich eine deutliche Parese der linken Mundwinkeläste erkennen. Auch an den Extremitäten waren hier und da Schüttelkrämpfe zu beobachten. Manchmal schien es,

als seien die Contractionen im linken Arm stärker als rechts. Ausser diesen Krämpfen machte Patient auch von Zeit zu Zeit anscheinend willkürliche Bewegungen und dabei glaubte man zu beobachten, dass rechter Arm und rechtes Bein fast ausschliesslich, die linksseitigen Extremitäten kaum bewegt wurden. Was die Sensibilität anbetrifft, so reagirte zwar die Cornea, auf dem ganzen übrigen Körper jedoch konnten Nadeln tief eingestochen werden, ohne die geringsten Reflexe hervorzurufen.

Ausser den klonischen Convulsionen bestand eine fast ununterbrochen andauernde, heftige, tetanische Contraction der Kaumuskeln. Patient knirschte fast fortwährend mit den Zähnen; dabei flossen reichliche Mengen Speichel und Schleim aus dem Munde. Die Athmung war angestrengt, beschleunigt, nicht stertorös. Das Gesicht, namentlich die Lippen, war in hohem Grade cyanotisch. Der Puls war mässig kräftig, 106—110. Den Urin liess Patient unter sich gehen.

Patient wurde sofort am ganzen Kopfe rasirt. Dabei zeigte sich eine ganz unbedeutende Hautwunde am Hinterkopf. Ganz auffallend war die Umgebung der alten Narbe verändert. Letztere, auf der rechten Seite des Schädels vom Tuber parietale im Bogen nach vorn und unten in der Länge von 12 Cm. verlaufend, war von einer teigigen, an mehreren Stellen deutlich fluctuirenden Anschwellung umgeben. Die Anschwellung prominirte ziemlich stark. Abnorme Bewegungen waren nicht daran wahrzunehmen. Druck auf dieselbe rief keine besonderen Erscheinungen hervor.

Der beschriebene eigenthümliche Zustand dauerte ziemlich unverändert fort von 2 Uhr, da Patient ins Spital kam, bis gegen 4 Uhr, da Herr Professor Krönlein den Patienten zuerst sah.

Bei dem fast absoluten Mangel anamnestischer Anhaltspunkte sah sich der Chirurg lediglich auf die objectiven Symptome angewiesen. Neben den motorischen Erscheinungen, Convulsionen und Paresen, die anscheinend links etwas ausgesprochener waren als rechts, kam dabei hauptsächlich die fluctuirende Anschwellung an der rechten Seite des Kopfes, die so ziemlich über den motorischen Rindenbezirken ihren Sitz hatte, in Betracht. Man dachte u. A. an eine Eiteransammlung unter der Galea, vielleicht von einer Nekrose des früher blossliegenden Knochens ausgehend; vielleicht mochte auch noch ein Eiterherd auf der Innenfläche des Knochens vorhanden sein und die psychomotorische Sphäre alteriren.

Da der Zustand des Patienten entschieden ein bedrohlicher war, beschloss Herr Professor Krönlein einen operativen Eingriff vorzunehmen und sich beim Vordringen in die Tiefe von dem jeweiligen Befund leiten zu lassen.

Der sich immer heftig bewegende Patient wurde chloroformirt, worauf die krampfhaften Bewegungen sistirten. Nach gründlicher Desinfection der Kopfschwarte wurde ein ca. 12 Cm. langer Hautschnitt, senkrecht zur alten Narbe, gemacht. Unter der Haut zeigten sich die Weichtheile sulzig infiltrirt. Nach Spaltung einer über centimeterdicken Schwarte kam man in einen mit serös-sanguinolenter Flüssigkeit gefüllten cystischen Hohlraum, offenbar eine ältere Blutcyste. Nachdem die Flüssigkeit abgeflossen, lag der Knochen nackt zu Tage, in grosser Ausdehnung vom Periost entblösst. Derselbe war nicht nekrotisch, sondern zeigte ein ziemlich normales Aussehen und liess auch etwas Blut aussickern. Nur an einer

Stelle, etwas nach vorn und unten vom Tuber parietale, war der Knochen in der Ausdehnung eines 5 Centimesstückes etwas anders, mehr bläulich gefärbt und prominirte auch etwas über das übrige Niveau.

Da man annahm, es möchte in dieser Gegend zwischen Schädel und Dura irgend ein drückendes Moment, am wahrscheinlichsten Eiter, vielleicht auch ein bei der früheren Läsion abgesprengter Splitter der Tabula interna vorhanden sein, so wurde an dieser Stelle eine 12 Mm. im Durchmesser haltende Trepankrone aufgesetzt. Der Knochen war an dieser Stelle ziemlich dick. Nach Entfernung der ausgebohrten Knochenscheibe zeigte sich weder Eiter, noch Blut; dagegen fiel an der blossgelegten Dura auf, dass dieselbe durchaus nicht die der normalen Dura zukommende Spannung aufwies, sondern etwas eingedellt war und bei den Respirationsbewegungen wie ein Segel flottirte. Pulsatorische Bewegungen waren daran nicht zu erkennen. War vielleicht unter dieser eigenthümlich veränderten Dura ein Hirnabscess vorhanden?

Nachdem die Knochenwunde mit dem Meissel noch ungefähr um das Doppelte vergrössert worden war, ohne dass man auf Eiter, Blut, einen abgesprengten Knochensplitter u. dgl. gestossen wäre, wurde die Dura mater gespalten und nun präsentirte sich darunter die hochgradig ödematöse, sulzige Pia. Durch Incision derselben entleerte sich fast im Strahle ziemlich viel klares Serum und durch Verletzung von 2 Pialvenen auch etwas Blut. Auch an dem nun blossgelegten Gehirn fiel die ungemein geringe Turgescenz auf und es wurde von mehreren Zuschauern geäussert, „das Hirn sehe ganz collabirt aus." Also vielleicht doch ein in der Tiefe liegender Hirnabscess? Mit dem Lanzenmesser wurden 2 etwa 1½ Cm. tiefe Einstiche in das Gehirn gemacht: es floss nichts aus.

Nun wurde die Wunde mit lauer 3 proc. Carbollösung abgespült, die Incisionswunde durch Knopfnähte geschlossen bis auf eine über dem Schädeldefect befindliche 2 Cm. lange Strecke, an welcher die unmittelbar auf das Gehirn aufgelegte Jodoformgaze herausgeleitet wurde; darüber ein Carbolgazeverband.

Patient wurde nun zu Bett gebracht. Krämpfe traten nach der Operation nicht wieder auf. Um 6 Uhr betrug die Temperatur 39,4°, der Puls 100. Patient verhielt sich ruhig; das Sensorium war zwar noch stark benommen; doch äusserte er lebhaften Durst und trank begierig den ihm dargereichten Wein.

Verlauf.

24. April. Temperatur Morgens 36,2°, Abends 37,4°. Puls 72—76. Das Sensorium ist bedeutend klarer; auf Befragen äussert Patient etwas Schmerz in der Gegend der Wunde. Keine Convulsionen; Pupillen gleich, reagirend. In Bezug auf den gestern erfolgten Unfall ist bei dem Patienten völlige Amnesie vorhanden: er behauptet vorgestern Morgens 8 Uhr zu Fuss in das Spital gekommen zu sein. Flüssige Diät.

25. April. Temperatur Morgens 38,4°, Abends 37,8°. Puls 72—80. Reichlicher Stuhl ohne Abführmittel. Patient ist sehr unruhig, will immer aus dem Bette steigen, um an seine Arbeit zu gehen, da ihm nichts fehle. Deutliche Zeichen eines beginnenden Delirium tremens; daher Morph., Chloral und Alkohol.

26. April. Temperatur 37,8°—38,°. Patient ist immer sehr unruhig und muss daher im Bett angebunden werden. Auf 8,0 Chloralhydrat erfolgte Schlaf.

29. April. Patient, der bisher immer sehr aufgeregt war, hat sich jetzt vollkommen beruhigt: das Delirium tremens ist abgelaufen. Temperatur normal.

30. April. Heute wurde zum ersten Mal der Verband gewechselt. In demselben war nur wenig vertrocknetes Blut, sonst keine Spur von Secret. Die Nähte werden entfernt; die Wunde ist, soweit sie genäht war, vollständig per primam geheilt; keine Spur von Schwellung und Röthung. Da die Jodoformgaze fest mit dem Gehirn verklebt war, so wurde sie ruhig in der Wunde gelassen.

4. Mai. Das subjective Befinden ist ganz gut. Patient klagt über starken Hunger und soll nun allmählich consistentere Nahrung bekommen. Von nervösen Erscheinungen wurde seit der Operation absolut nichts mehr wahrgenommen, ausgenommen die dem Delirium tremens angehörenden Symptome. Das Sensorium ist ganz klar; es gelang in diesen Tagen, von dem Patienten die oben angegebenen anamnestischen Daten zu erlangen. Temperatur dauernd normal.

15. Mai. 2. Verbandwechsel. Die Jodoformgaze hat sich soweit gelockert, dass sie leicht entfernt werden kann. Secret ist absolut keines vorhanden; ausser dem Jodoformgeruch ist durchaus kein anderer Geruch an dem Läppchen wahrzunehmen. Eine etwa fünfcentimesstückgrosse granulirende Stelle kam darunter zum Vorschein; Hirnpulsationen waren daran nicht zu erkennen.

Die kleine Wunde war in kürzester Frist vollkommen vernarbt. Am 29. Mai verliess Patient das Bett und wurde am 5. Juni auf seinen dringenden Wunsch entlassen, worauf er sich sofort, freilich entgegen unserem Rathe, an seine Arbeit (Baggerung) begab.

Während seines ganzen Aufenthaltes wurden bei dem Patienten nie wieder Krämpfe, durchaus nichts von Epilepsie beobachtet. Motilität und Sensibilität waren und blieben vollkommen normal. Seither habe ich den Patienten noch einmal wieder gesehen, Ende Juni; er war aber etwas betrunken, und ich konnte keine ordentliche Auskunft von ihm erhalten.

Der referirte Fall ist keineswegs ein sehr durchsichtiger; auch geben wir unsere Deutung desselben mit aller Reserve.

Mit ziemlicher Sicherheit lässt sich annehmen, dass Patient in der That an traumatischer Epilepsie litt, verursacht durch die im September 1883 erfolgte Verletzung. Das anatomische Substrat derselben mag vielleicht eine Ernährungsstörung, sagen wir, vielleicht eine partielle Erweichung der unter der Narbe gelegenen Rindenbezirke sein. Durch mehrfache Insulte, Auffallen auf einen Haufen Steine, abermaligen Stockschlag (dass die erwähnte Stelle abermals lädirt worden sein musste, wird durch die beschriebene Blutcyste ziemlich sicher bewiesen), starke Arbeit und Alkoholmissbrauch mag in den bereits lädirten Rindenbezirken eine acutere Circulations- und

Ernährungsstörung hervorgerufen worden sein, welche zu dem beschriebenen apoplektiformen Insult führte, und die in dem höchst auffallenden Oedem der Pia mater anatomisch zum Ausdruck kam. Ob der beschriebene Erfolg, die rasche Besserung des wirklich bedrohlichen Zustandes unserer Operation, speciell der Punction der ödematösen Pia zugeschrieben werden darf, muss ich vorläufig dahingestellt sein lassen. Eine weitere Beobachtung des Vulneraten wird uns auch erst belehren, ob und in wie weit die traumatische Epilepsie durch den operativen Eingriff beeinflusst worden ist.

Zum Schlusse noch einige Worte über die Technik und die Nachbehandlung.

Einen grossen principiellen Unterschied zwischen der Anwendung der Trepankrone und dem schon in früheren Zeiten vielfach verwendeten und öfter verurtheilten, durch Roser's [1]) Empfehlung in Deutschland zur Herrschaft gelangten Meissel können wir nicht erkennen. Im Allgemeinen dürfte sich der Trepan besonders bei intactem Schädel empfehlen, während bei bereits vorhandenen Defecten, bei klaffenden Fracturspalten u. s. w. der Meissel, bei dem die Grösse und Form des zu setzenden Defectes vielmehr in der Hand des Operateurs liegt, eventuell mit Zuhülfenahme der Knochenscheere, der Lüer'schen Hohlmeisselzange und ähnlicher Instrumente, den Vorzug verdienen dürfte. Dass der Vorwurf, welcher der Anwendung des Meissels gemacht wurde, dass der Schädel allzu sehr dabei erschüttert werde, unbegründet ist, ist durch vielfältigste Erfahrung dargethan.

Dass die Regeln der Antisepsis: Abrasiren der Haare nicht blos in unmittelbarer Umgebung der Wunde, sondern wenn nöthig am ganzen Kopf, energische Reinigung und Desinfection der Kopfschwarte, gründlichste Desinfection der Haut- und Knochenwunde, antiseptischer Verband mit der minutiösesten Sorgfalt befolgt werden müssen, dass dies allein den Erfolg sichert, haben wir bereits so oft betont, dass wir nicht noch einmal darauf zurückkommen möchten. Zu einem günstigen Erfolge trägt auch der Verschluss der Wunde durch die zuerst von Larrey hier empfohlene blutige Naht ganz wesentlich bei, und in Fällen, wo dieser Verschluss nicht ohne Weiteres möglich ist, sollte, wie Bergmann dies empfohlen und ausgeführt, der Defect durch eine Plastik gedeckt werden. Die Bedenken, die man früher gegen die blutige Naht geltend gemacht, werden ja durch die Antisepsis und eine richtig angelegte Drainage voll-

1) Archiv f. Heilk. 1867. S. 553.

kommen gehoben. Dass in der Nachbehandlung der Operirten die diätetischen Maassregeln, deren grossen Werth erkannt und betont zu haben wir hauptsächlich den Trepanationsgegnern verdanken, ebenfalls mit aller Strenge zu handhaben sind, bedarf wohl keiner näheren Ausführung.

Ich bin mir wohl bewusst, in dieser Arbeit theils viel Bekanntes, theils in neuerer Zeit von competenterer Seite Ausgesprochenes vorgebracht zu haben. Hauptzweck meiner Arbeit war, durch Veröffentlichung von Beobachtungen aus der Züricher Klinik einen Beitrag zur Lösung der Trepanationsfrage zu geben. Dass dabei das Kapitel von der Ruptur der Arteria meningea media zu solcher Länge angewachsen, mag das Interesse dieses Gegenstandes, sowie die Meinungsverschiedenheit, die gerade über diesen Punkt noch herrscht, entschuldigen.

Meinem hochverehrten Lehrer, Herrn Professor Krönlein, spreche ich hiermit für die bereitwillige Ueberlassung der Krankengeschichten, sowie die freundliche Weise, mit der er mich bei meiner Arbeit mit seinem Rathe unterstützt hat, meinen besten Dank aus.

LITERATUR.

Der grösste Theil der von mir benutzten Arbeiten findet sich jeweils im Texte angegeben. Von Zeitschriften, grösseren chirurgischen Werken und Monographien, die mir als Quellen gedient haben, führe ich an:

Schmidt's Jahrbücher (S. J.) der in- und ausländischen gesammten Medicin. Sämmtliche Jahrgänge. — Canstatt's Jahresbericht über die Fortschritte der gesammten Medicin in allen Ländern. Sämmtliche Jahrgänge. — Virchow-Hirsch, Jahresbericht über die Leistungen und Fortschritte der gesammten Medicin. 1866—1882. — Henke's Zeitschrift für Staatsarzneikunde. Sämmtliche Jahrgänge. — Archiv für klinische Chirurgie, herausgegeben von Langenbeck. Sämmtliche Jahrgänge. Speciell: Bluhm, Statistik der Trepanation bei Kopfverletzung im XIX. Bd. von Langenbeck's Archiv. — Medical Times and Gazette. 1851—1882. — The Lancet 1853—1882. — Bulletin de la société anatomique de Paris 1830—1880. — K. Sprengel, Geschichte der wichtigsten chirurgischen Operationen. Halle 1805. — Albert, Beiträge zur Geschichte der Chirurgie. Wien 1877. — Heister, Chirurgie. Nürnberg 1752. — Boyer, Abhandlung über die chirurgischen Krankheiten, übersetzt von Textor. Würzburg 1827. — J. C. M. Langenbeck, Nosologie und Therapie der chirurgischen Krankheiten. Göttingen 1834. — Samuel Cooper, Handbuch der Chirurgie, übersetzt von Froriep. Weimar 1820. — Desault's chirurgischer Nachlass, herausgegeben von Bichat, übersetzt von Wardenburg. Göttingen 1800. — Larrey, chirurgische Klinik, a. d. Franz. übersetzt von Dr. Albert Sachs Berlin 1831. — Dieffenbach, Die operative Chirurgie. Leipzig 1845. — Stromeyer, Handbuch der Chirurgie. — Stromeyer, Maximen der Kriegsheilkunst. Hannover 1855. — Chelius, Handbuch der Chirurgie. 8. Auflage. Heidelberg 1857. — Bruns, Die chirurgischen Krankheiten und Ver-

letzungen des Hirns und seiner Umhüllungen. Tübingen 1854. — König, Lehrbuch der Chirurgie. — Bardeleben, Lehrbuch der Chirurgie und Operationslehre. Berlin 1875. 7. Auflage. — Albert, Lehrbuch der Chirurgie und Operationslehre. Wien 1877. — Pirogoff, Grundzüge der allgemeinen Kriegschirurgie. Leipzig. 1864. — Holmes, System of surgery sec. ed. 1870. — Holmes, A treatise on surgery sec. ed. 1878. — Erichsen, Praktisches Handbuch der Chirurgie, übersetzt von Thamhayn. Berlin 1864. — Kern, Abhandlungen über Verletzungen am Kopfe und die Durchbohrung der Hirnschale. Wien 1828. — Bergmann, Die Lehre von den Kopfverletzungen in Deutsche Chirurgie von Billroth & Lücke. Stuttgart 1880. — Guthrie, Ueber Gehirnaffectionen in Folge von Kopfverletzungen. A. d. Engl. von Fränkel 1844. — Vogt, Ueber die Zerreissung der Art. meningea media und deren Ligatur. Diese Zeitschrift. Bd. II. S. 165. — Marchant, Des épanchements sanguins intracraniens consécutifs au traumatisme. Paris 1881. — Pagenstecher, Experimente und Studien über Gehirndruck. Heidelberg 1871.

Erklärung der lithographirten Tafel.

Fig. 1. Operationsfeld bei dem Patienten Suremann (Fall 10).
- 2. Innere Ansicht des extrahirten Knochenstückes von dem Patienten Suremann (Fall 10).
- 3. Innere Ansicht des extrahirten Knochenstückes von dem Patienten Wettstein (Fall 11).
- 4. Schädeldach des Patienten Lehmann (Fall 36). * Rupturstelle der Arterie.
- 5. Gehirn des Patienten Lehmann (Fall 36).
- 6. Schädeldach des Patienten Weiss (Fall 252).

IV.

Aus der chirurgischen Klinik des Prof. Dr. Maas in Würzburg.

Ueber die Endresultate von Gelenkresectionen.

Von

Dr. Berthold Korff.

Zu einer Zeit, wo von allen Seiten Beiträge zur Vervollkommnung des Lister'schen Verfahrens geliefert werden, und fortwährend neue Modificationen der Lister'schen Wundbehandlung auftreten, dürfte wohl die Betrachtung einer grösseren Anzahl von Operationen, die unter verschiedenen Modificationen der Lister'schen Wundbehandlung ausgeführt wurden, sowie die Betrachtung der erlangten Endresultate nach einer Reihe von Jahren immerhin von gewissen Werthe sein für eine genaue Würdigung verschiedener Behandlungsmethoden. Verfasser hatte Gelegenheit, in der letzten Zeit Untersuchungen an den Leuten anzustellen, resp. genaue Erkundigungen einzuziehen, bei welchen im Laufe der Jahre vom April 1877 bis März 1883 von Prof. Maas in der chirurgischen Klinik zu Freiburg i. B. Gelenkresectionen gemacht wurden. Verfasser wird nun in Folgendem kurz die Resultate mittheilen, die bei diesen Untersuchungen gewonnen wurden, die, wenn auch nicht immer bis in das Einzelne gehend, doch einen gewissen Einblick in das Befinden der Operirten gestatten. Alle Operirten konnten zwar nicht selbst vom Verfasser untersucht werden, da die Leute nach ihrer Entlassung aus dem Spital häufig an weit entfernte Orte gegangen sind, so dass sie persönlich nicht zu treffen waren, doch sind in diesen Fällen die Erkundigungen meistens bei Collegen eingezogen worden, die die betreffenden Patienten in letzter Zeit behandelten oder sehen konnten. Ich werde nun in Folgendem, nach Vorausschickung der Todesfälle und ihrer Ursachen, über die einzelnen Operationen mit Anführung ihrer Endresultate berichten, und zwar der besseren Anschaulichkeit halber in Tabellenform, entsprechend den Methoden, nach denen verfahren wurde. Was die Technik

bei den verschiedenen Operationen anlangt, so verweise ich auf die über dieselben verfassten Arbeiten von Pinner, Zunken, sowie eine demnächst erscheinende Arbeit des G. Middeldorpf in Würzburg, in denen die Technik der Resectionen erschöpfend behandelt wird, und gehe gleich in medias res.

Von den 104 Fällen betreffen 3 das Schultergelenk, 19 das Ellbogengelenk, 3 das Handgelenk, 33 das Hüftgelenk, 33 das Kniegelenk, 6 das Fussgelenk und 7 kleinere Gelenke der Extremitäten.

Dem Alter nach vertheilen sich dieselben folgendermaassen:

Vom	2.—5.	Jahre	12	Fälle,	3	Todesfälle
=	6.—10.	=	20	=	2	=
=	11.—15.	=	18	=	8	=
=	16.—20.	=	20	=	9	=
=	21.—25.	=	10	=	2	=
=	26.—40.	=	19	=	8	=
=	40.—58.	=	5	=	3	=

Diese 104 Fälle vertheilen sich nun der Zeit der Behandlung entsprechend auf folgende Perioden.

I. 29 fallen auf die Zeit vom April 1877 bis zum 20. Juni 1879. Während dieser Zeit fand der typische Listerverband mit Carbolgaze Anwendung.

II. 53 fallen auf die Zeit vom 20. Juni 1879 bis zum August 1881, die Zeit der Anwendung des Listerverbandes mit essigsaurer Thonerde. Ueber die Art und Weise der Darstellung und Anwendung des Verbandes s. „Die antiseptische Wundbehandlung mit essigsaurer Thonerde in der chirurg. Klinik zu Freiburg i. B. von Dr. O. Pinner".

III. 22 Fälle gehören der Zeit der Anwendung des Sublimat-Kochsalzgazedauerverbandes an.

Ueber das letztere Verfahren will ich hier nur kurz Folgendes bemerken. Die Maas'sche Sublimat-Kochsalzgaze enthält auf 1000 Grm. Gaze 1 Grm. Sublimat, 500 Grm. Kochsalz, 100 bis 200 Grm. Glycerin. Der Verband wurde folgendermaassen angelegt. Nach gehöriger Desinficirung des resecirten Gelenkes mit $^1/_{10}$ proc. Sublimatlösung und Naht wird die Wunde mit Protectiv bedeckt, sodann mit einigen Sublimat-Kochsalzgazecompressen bedeckt und eingewickelt. Ueber diese Lagen wird Guttaperchapapier gelegt, der ganze Verband mit Sublimatwatte abgeschlossen und mit Zirkelbinden befestigt.[1]) Diese Binden werden fest angezogen, und oft wurde die Stelle der Wunde

1) In den letzten Monaten hat Maas den Gehalt der Gaze an Sublimat auf 3—5 p. m. verstärkt und das bedeckende Gummipapier ganz fortgelassen.

von der Binde freigelassen, so dass man durch das Guttaperchapapier wie durch ein Fenster die darunter gelegenen Compressen besichtigen und damit die Art und Menge der Secretion ziemlich sicher jederzeit beurtheilen konnte, ohne erst den ganzen Verband abnehmen zu müssen. Nach dem Verbande wird der Esmarch'sche Schlauch entfernt, das Glied bleibt noch bis zu 12 Stunden suspendirt, und der Verband bleibt möglichst lange, bis zu 4 Wochen, liegen und länger. Operirt wurde immer unter Spray und gelegentlicher Abspülung des Operationsfeldes.

Aus einer Zusammenstellung sämmtlicher Resectionen während obiger drei Perioden resultirt nun folgende Tabelle, bei der vorderhand unberücksichtigt gelassen ist, ob der Tod bald nach der Operation oder später eintrat.

	Schulter		Ellbogen		Handgelenk		Hüfte		Knie		Fussgelenk		Kleinere Gelenke		Summa	
	geh.	gest.	geh.	gest.	geh.	gest.	geh.	gest.	geh.	gest.	geh.	gest.	geh.	gest.	geh.	gest.
Typischer Listerverband	0	0	6	2	2	2	4	3	8	5	5	3	4	0	29	15
Listerverband mit essigsaurer Thonerde	2	0	10	5	0	0	19	10	19	5	0	0	3	0	53	20
Sublimat-Kochsalzgazedauerverband	1	0	3	0	1	0	10	3	6	1	1	0	0	0	22	4
Summa	3	0	19	7	3	2	33	16	33	11	6	3	7	0	104	39

Diese Tabelle ergibt also für die 1. Periode ca. 52 Proc. Todesfälle, für die 2. Periode ca. 38 Proc. Todesfälle und für die 3. Periode nur ca. 18 Proc. Todesfälle.

In der folgenden Tabelle werden nun kurz die Todesursachen, und soweit es sich ermitteln liess, die Angabe Platz finden, wie lange nach der Operation der Tod eintrat.

I. Todesfälle zur Zeit der typischen Listerbehandlung.

Nummer	Zeit der Operat.	Zeit des Todes	Alter	Geschlecht	Erkrankung	Operation	Todesursache
	22 VIII. 1877.	23/XII. 1877.	44	M.	Fungöse Ellbogenentzündung.	*Totale Resect. d. Ellbogengelenks.* Spaltg. ein. kalt. Abscesses am Fuss. Spät. *Chopart.*	*Bronchiektasie.* Kleine Höhlenbildungen mit gleichzeitigen interstitiellen Indurationen d. Lungengewebes. Dilatatio cordis. Am linken Oberarm eine *geheilte Resectio cubiti.*

Nummer	Zeit der Operat.	Zeit des Todes	Alter	Geschlecht	Erkrankung	Operation	Todesursache
2	6/X. 1877.	1878.	40	W.	Caries cubiti. Synovitis purulenta.	*Resectio cubiti* mit Langenbeckschem Schnitt.	Pat. wurde fast geheilt mit Verband entlassen, starb kurz darauf an *Phthisis pulmonum.*
3	10/XI. 1877.	1878.	31	M.	Tumor albus genu.	*Resectio genu.*	*Amyloide Entartung zahlreicher Organe.*
4	12/II. 1878.	21/IV. 1878.	?	W.	Caries artic. coxae sin.	*Resectio coxae.*	Leichendiagnose: Resect. im l. Hüftgelenk. *Verkäsende Peribronchitis mit Höhlenbildung. Miliartuberculose. Verkäsende u. -Erweichungsherde in beiden Nieren. Miliartuberculose d. Milz, Leber, Darm. Tuberculöse Geschwüre im Coecum u. Blase, beide perforirend.* Peritonitis purulenta. Geheilte cariöse Spondylitis der Brustwirbel.
5	21/II. 1878.	1883.	11	W.	Caries pedis sinistra.	Entfernung d. *Os cuboideum et naviculare.*	Später Amputation des Unterschenkels. Starb an *allgemeiner Phthise.*
6	2/III. 1878.	?	11	W.	Caries manus.	*Resection des Handwurzelknochen.*	*Tuberculose.*
7	16/III. 1878.	23/III. 1878.	25	W.	Caries genu.	*Resectio genu* mit einem Bogenschnitt.	Leichendiagnose: *Sepsis? Eitr. Kniegelenksentzündung.* Resect. d. Gelenks. *Abscess* am Oberschenkel. *Metastatische Eiterherde in den Lungen mit circumscripter Pleuritis beiderseits.* Fettige u. *amyloide Degeneration von Leber und Nieren.* Katarrh von Magen und Darm. Verkäsung der Mesenterial- und zahlreicher anderer Drüsen.
8	11/V. 1878.	1882.	2½	M.	Caries artic. coxae dextr.	Resectio capitis femoris.	Die Resectionswunde war ziemlich gut ausgeheilt. Das Kind konnte schon gut laufen, wurde aber immer schwächer und starb an *Phthise.*
9	14/V. 1878.	24/V. 1878.	31	M.	Gonitis suppur. Ostitis tibiae.	*Resectio genu. Septicämisch* operirt.	L.-D. Septicämie. Resect. im Kniegelenk. *Osteomyelitis u. eiter. Periostitis* d. Tibia. *Verjauchung des Zellgewebes um das Knie.* Thrombose u. Erweichung in der Vena poplitea und femoralis. Verfettung der Leber. Milzschwellung. Nephritis. Metastatische Abscessbildung beider Lungen.
10	27/VI. 1878.	24/VII. 1878.	19	M.	Eiterige Fussgelenkentzündung.	*Resectio pedis.*	L.-D. *Acute Miliartuberculose der Lungen und in geringem Grade d. Nieren, Milz, Leber.* Chron. Pleuritis mit Verwachsungen, Verkäsung d. Nebennieren. Starke folliculäre Entartungen von Magen und Darm. Vereiterung des rechten Fussgelenks.
11	10/VIII. 1878.	VI. 1883.	16	M.	Caries artic. pedis. Tumor albus articul. tibio-tarsal.	*Resectio pedis,* später Amputatio pedis.	War soweit gesund, dass er, an Stelzen gehend, dreschen und andere schwere Arbeit verrichten konnte, erkrankte Anfang 1883 *an Lungenschwindsucht* und starb nach einigen Monaten.

Nummer	Zeit der Operat.	Zeit des Todes	Alter	Geschlecht	Erkrankung	Operation	Todesursache
12	10/VIII. 1878.	18/XII. 1878.	23	M.	Coxitis suppurativa sin.	*Resect. coxae*, später Spalten von Fisteln und Auslöffelung des Gelenks.	L.-D. Resection d. Hüftgelenks. Senkungsabscess am Oberschenkel. Entzündung d. Bursae mucosae zu beiden Seiten des Knies und d. Bursa über der Patella. Kniegelenk frei. Milzschwellung. *Nephritis. Muskatnussleber. Braune Induration der Lungen mit chron. Bronchitis u. Oedem. Hydrothorax und Hydropericard. Dilatatio cordis dextr.*
13	3/IX. 1878.	20/X. 1878.	25	W.	Tumor albus genu.	*Resectio genu.*	L.-D. Kniegelenkentzündung. *Erysipel.* Decubitus. Metastat. Abscesse in der l. Lunge. Marant. Thrombose d. Vena femoralis und iliaca sinistra. Embolia pulmonum multiplex.
14	18/XI. 1878.	—	20	W.	Caries artic. ped. sin.	Resect. ped.	Soll an *Lungenschwindsucht* gestorben sein.
15	15/III. 1879.	23/VI. 1879.	58	M.	Caries ulnae, später Caries manus sin.	*Resection des unteren Gelenkendes.*	Wurde am 11/V. gebessert entlassen, aber bald wieder aufgenommen wegen Caries manus. L.-D. *Chron. Bronchitis und Peribronchitis mit fibrösen und käsigen Umwandlungen. Interstitielle fibröse Pneumonie beiderseits der oberen Lappen. Leber leicht fettig degenerirt.* Nieren fettig degenerirt. Chronischer Magendarmkatarrh.

II. Todesfälle zur Zeit der Behandlung mit Listerverband mit essigsaurer Thonerde.

1	26/VI. 1879.	1879.	19	M.	Tumor albus gen. sin.	*Resectio genu.*	In kurzer Zeit unter ca. 3 Verbänden geheilt, wurde Pat. entlassen. Pat. konnte am Stock gut gehen, starb kurz darauf an *Phthisis.*
2	17/XI. 1879.	—	40	M.	Tumor albus gen. sin.	*Res. genu* mit Bogenschnitt. Exstirp. patell. mit Kapsel.	Später *amputirt*, an *Phthise* gestorben.
3	18/XI. 1879.	1880.	12	W.	Coxitis sin.	*Resectio coxae.*	Resectio heilte nicht, am 13/XII. 1879 wurde die *Exarticulatio fem. sinistra* wegen Gangrän des Oberschenkels gemacht, starb nach 2 Jahren an Basilarmeningitis; *allgemeine Tuberculose. Miliartuberculose.*
4	10/I. 1880.	1880.	12	M.	Caries coxae dextr. mit Abscess.	*Resect. coxae* mit hinterem Schnitt.	
5	26/I. 1880.	1881.	—	W.	Tumor alb. cub. dextr.	*Resectio cubiti.*	Wurde geheilt entlassen, erkrankte später an multiplem Beinfrass und starb 1881 an *allgemeiner Tuberculose.*
6	26/II. 1880.	1882.	4	M.	Coxitis mit Abscess.	*Resectio coxae.*	Geheilt, mit geringen Fisteln entlassen, nach einig. Zeit trat *chronisch-fungöse Entzündung im Fussgelenk* auf. Pat. starb 1882 an *allgemeiner Phthisis.*
7	29/IV. 1880.	13/VI. 1884.	10	W.	Chron.-fungöse Ellbogenentzündung.	*Resectio cubiti* nach Hueter.	*Allgemeine Tuberculose* (s. Pinner S. 10).

Nummer	Zeit der Operat.	Zeit des Todes	Alter	Geschlecht	Erkrankung	Operation	Todesursache
8	1/VII. 1880.	1880.	13	W.	Coxitis fungosa.	*Resectio coxae.*	Starb an *Schluckpneumonie nach diphtheritischer Lähmung.*
9	22/IX. 1880.	28/VI. 1881.	2½	M.	Ostitis fungosa articul. cubiti dextr. Nekrose des Humerus.	*Resectio cubiti.*	Starb an *allgemeiner Tuberculose.*
10	4/XI. 1880.	—	16	W.	Gonitis fungosa.	*Resectio genu.*	Resection heilte nicht, daher später *Amput. femoris.* Pat. wurde mit Stelzen gut gehend geheilt entlassen, starb später an *Phthise* zu Hause.
11	7/XII. 1880.	—	5	M.	Coxitis sin.	*Resectio coxae.*	Pat. starb an allgemeiner *Tuberculose.*
12	9/XII. 1880.	24/V. 1881.	16	M.	Coxitis. Kalter Abscess bis zum unteren Drittel des Femur.	*Resectio coxae.*	L.-D. Alte Operationswunde des lint. Hüftgelenks. Caries d. Gelenks. Thrombose der l. Ven. femoral. u. hypogastrica. Kleine Embolien d. Lunge. *Chronische käsige Degeneration der mesenterialen, retroperitonealen u. bronchialen Lymphdrüsen. Chron. Tuberculose der Lungen,* des Dünndarms. Amyloid der Leber, d. Milz u. Nieren. Hydrops pericardii. Ascites. Anasarka. Hydrocephalus chronicus internus.
13	27/VII. 1880.	28/X. 1881.	39	W.	Arthritis fung. humeri sinistr. Periarticulärer Abscess.	*Resectio humeri.*	Später chronisch-fungöse Ellbogenentzündung. 13/XII. 1880 *Resectio cubiti.* Wurde ungeheilt mit Fisteln entlassen, *starb an allgemeiner Tuberculose.*
14	18/I. 1881.	20/I. 1881.	14	M.	Coxitis mit Perforation der Pfanne.	*Resectio coxae.*	L.-D. *Verkäsung d. Bronchialdrüsen. Miliartuberculose d. Mediastinum, der Pleura, basalen Pia und der Lungen.*
15	31/V. 1881.	—	12	M.	Coxitis dextra.	*Resectio coxae.*	Todesursache unbekannt.
16	7/VII. 1881.	25/IV. 1882.	9	M.	Chronisch-fungöse Kniegelenkentzündung.	*Resectio genu.*	L.-D. *Chron. Tuberculose d. Lungen.* Fettige Degeneration d. Herzens. *Hochgradige Fettleber mit amyloider Entartung, desgleichen der Milz, Nieren, Pankreas und Dünndarm.*
17	10/IX. 1881.	19/XII. 1882.	25	M.	Chronisch-fungöse Kniegelenkentzündung.	*Resectio genu.* Nachresection, da nicht geheilt, 15/XII. 1881.	L.-D. Hyperaemia cerebri. *Altes eingedicktes pleuritisches Exsudat rechts* mit chronischer Compression des Unterlappens. Narben beider Lungenspitzen. Lungenödem. *Käsiger Herd in der linken Niere und der Prostata. Linkseitige chronische Orchitis.* Milzschwellung.
18	4/XI. 1881.	19/II. 1882.	24	M.	Chron.-fung. Kniegelenkentzündung.	*Resectio genu.*	*Phthisis pulmonum.* Nephritis.
19	6/XII. 1881.	30/V. 1882.	13	W.	Coxitis sin. II. Stad. Nekrose der Pfanne.	*Resectio coxae* nach Langenbeck.	Häufige Abscesse. Nekrose des Knochens geht weiter. Pat. stirbt an *Meningitis tuberculosa, Amyloid,* Nephritis tuberculosa.
20	13/VII. 1881.	1883.	12	W.	Coxitis sin. I. Stad.	*Resectio coxae.*	Pat. kam durch lange Eiterung sehr herunter, starb an *Phthisis.*

III. Todesfälle zur Zeit des Sublimat-Kochsalzgazedauerverbandes.

	Zeit der Operat.	Zeit des Todes	Alter	Geschlecht	Erkrankung	Operation	Todesursache
1	7/VII. 1882.	1883.	18	M.	Chron.-fung. Kniegelenk-entzündung. Genu valgum.	*Resectio genu* dextr.	Pat. stand nach 7 Wochen auf, vorzügliche Heilung. Pat. starb später in der *medicinischen Klinik an Phthise.*
2	15/XII. 1882.	Mai 1884.	16	W.	Coxitis fungosa sinistra. Vor der Resection Spaltung eines Abscesses im Zusammenhang mit dem Gelenk.	*Resect. coxae* n. Langenbeck. Kapsel, Schenkelkopf und Hals stark geschrumpft. Fung. Granulationen der Pfanne. Pfanne rauh, cariös.	Extensionsverband nach Volkmann. Verkürzung von 3 Cm. Später öftere Auslöffelung der fungös. Fisteln in Narkose. Beckenabscess. Perforation der Pfanne. Incision eines grossen Abscesses in d. Adductorengegend. Pat. wird immer anämischer u. schwächer, wird ungeheilt nach Hause geholt *mit stark secernirenden Fisteln*, geht an *dauernder Eiterung* zu Grunde.
3	26/II. 1883.	20/IX. 1883.	16	M.	Coxitis chronica fungosa sin. II. Stad.	*Resectio coxae* nach Langenbeck. Caries des Femur. Fungus und Caries der Pfanne.	Pat., ein schwächlicher Mensch, wurde mit Extension bis 14 Pfd. behandelt, stand schon auf, erkrankte an anderen Gelenken, wurde immer schwächer und starb. L.-D. Coxitis fungosa beiderseits. Hüftgelenksperforation links. Vereiterung im kleinen Becken. Caries des 12. Brust-, 1. u. 5. Lendenwirbels u. des Kreuzbeins. Rechts Psoasabscess. *Meningitis tuberculosa. Tuberculose der Lungen und anderer Organe.*
4	17/III. 1883.	1883.	17	M.	Coxitis sinistra.	*Resectio coxae.* Resectio subtrochanterica.	Oefteres Ausbrennen u. Auskratzen des Gelenkes wegen ausgedehnten Recidivs. Am ganzen Körper tuberculöse *Hautaffection.* Starb an *allgemeiner Tuberculose.*

Von den 39 Todesfällen starben also 34 an Tuberculose, und von diesen 34 waren 7 schon so weit geheilt, dass ihre Resectionswunde geschlossen war, und sie theilweise schon entlassen waren, theilweise in der nächsten Zeit entlassen werden sollten. Bei zwei an Tuberculose Gestorbenen war, da die Resectionswunde keine Neigung zur Heilung zeigte, die Amputation und in einem anderen Falle aus dem gleichen Grunde die Exarticulation gemacht worden. In den 5 anderen Fällen ist 1 mal die Todesursache nicht zu ermitteln gewesen, in den anderen 4 Fällen trat der Tod ein 2 mal durch Septicämie, welche bei der Operation schon bestand, 1 mal durch Erysipel und in einem Fall durch Schluckpneumonie nach diphtheritischer Lähmung.

Das Verhältniss der an Tuberculose Gestorbenen zu den an acuten Infections- und accidentellen Wundkrankheiten Gestorbenen ist

also ungefähr, wenn wir den einen Fall mit unbekannter Todesursache unberücksichtigt lassen, wie 9:1. Wenden wir uns nunmehr zu den als relativ geheilt entlassenen Fällen.

I. Zeit der typischen Listerbehandlung.

1. Kleinere Gelenke.

Nummer	Alter und Geschlecht	Tag der Operat.	Krankheit und Art der Operation	Weitere Behandlung und Endresultate
1	17 J. W.	5/V. 1877.	Arthrocace articulationis metacarpo-phalang. I.	*Resection der Gelenkenden.* Heilung. Ankylose. Hand *gut brauchbar.*
2	29 J. M.	18/III. 1878.	Synovitis fungosa articul. metacarpo-phalang. digiti II.	Januar 1879 vollständige Heilung eingetreten, das Gelenk *ist beweglich.* Verkürzung 2 Cm. Pat. ist Landwirth, gesund.
3	15 J. M.	26/VI. 1878.	Ostitis granulosa manus.	*Resectio ossium hamati et capitat. et superfic. articuli ossium IV et III digiti. Pat. ist geheilt entlassen,* arbeitet auf dem Lande.
4	28 J. M.	3/III. 1879.	Halluces subluxati.	Resectio articulat. metacarpo-phalang. hallucis sin. et dextr. Pat. ist gut geheilt und sehr gut zu Fuss, *arbeitet in einer Fabrik.*

2. Ellbogengelenk.

5	16 J. M.	17/VII. 1877.	Caries olecrani. *Resectio cub. dextr.* nach Langenbeck.	*Vorher Amput. cruris,* gut geheilt. Pat. geht mit Stelze ausgezeichnet, ohne Stock. Der r. Arm ist kürzer und dünner und hat Pat. im Arm weniger Kraft, doch kann Pat. den Arm fast bis zur geraden Linie strecken und vollkommen beugen. Pro- und Supination mässig beschränkt. Gelenkwunde ohne Fisteln geheilt. Pat. ist gesund, arbeitet in einer Cigarrenfabrik.
6	18 J. M.	31/VII. 1877.	Chron.-fungöse Gelenkentzündung. *Resection* nach Langenbeck.	Zwei Fisteln bestehen noch. Keine Schmerzen. Gelenk ziemlich beweglich, zu leichten Arbeiten brauchbar. Kein Husten.
7	48 J. M.	20/XII. 1877.	Luxat. poster. inveterata. Osteophytenbildung. Resect. nach Langenbeck.	Pat. ist gesund, kann aber keine schwere oder gar keine Arbeit mit dem resecirten Arm thun.
8	23 J. M.	7/II. 1879.	Arthritis deformans. Starke Osteophytenbildung. Fremdkörper im Gelenk.	Pat. arbeitet in einer Maschinenfabrik, benutzt fast nur den rechten Arm. Schlottergelenk, ohne Schmerzen und Fisteln.

3. Hüftgelenk.

9	12 J. M.	8/VIII. 1877.	Vereiterung des Hüftgelenks. *Resectio coxae.*	7. Febr. 1878 geheilt entlassen. Pat. ist seither gesund. Am Gelenk keine Fisteln mehr, keine Schmerzen. Verkürzung 13 Cm. Pat. kann arbeiten, aber nicht schwer.

4. Kniegelenk.

10	30 J. W.	13/XII. 1877.	Ostitis granulosa femoris et tibiae. *Resectio genu.*	Vorher Ausschabung des Herdes. Pat. hatte bei der Entlassung noch Fisteln, konnte aber gut gehen. Jetzt ist das Gelenk vollständig ausgeheilt. Geringe Verkürzung. Pat. geht vorzüglich.

Nummer	Alter und Geschlecht	Tag der Operat.	Krankheit und Art der Operation	Weitere Behandlung und Endresultate
1	9 J. W.	2/V. 1879.	Tumor albus genu. *Resectio mit Querschnitt.* Knochennaht.	Allgemeinbefinden seit der Operation sehr gut. Am Gelenk bestehen keine Fisteln mehr. Das Gelenk ist steif, es ist eine Verkürzung von 4 Cm. eingetreten. Das Bein steht ziemlich gut, mässig nach auswärts. Pat. geht ordentlich, doch ist das Gehen seit längerer Zeit beschwerlich. *Eine eigentliche stärkere Flexionsankylose besteht nicht.*
2	4 J. M.	7/IV. 1879.	Tumor albus genu. Necrosis centralis capit. tibiae. *Resectio genu.* Drahtnaht.	3. Aug. 1879 geheilt entlassen. Seither Gesundheitszustand sehr gut. Am operirten Gelenk bestehen keine Fisteln mehr. Kniegelenk steif, ziemlich gerade. Verkürzung 10 Cm. Das kranke Bein steht fast wie das gesunde, *kann zum Gehen ziemlich gut gebraucht werden.*

5. Fussgelenk.

3	21 J. M.	18/VIII. 1877.	Fungöse Entzündung des r. Fussgelenks.	Totale Resection mit Entfernung des ganzen Talus. Musste 1881 amputirt werden.
4	3 J. M.	17/XII. 1877.	Caries artic. pedis. *Resectio pedis total. artic.*	Pat. wurde 8. Oct. 1878 gebessert entlassen, der Zustand soll jetzt ein befriedigender sein. Fisteln bestehen nicht mehr. Ankylose im Fussgelenk.

II. Zeit des Listerverbandes mit essigsaurer Thonerde.

1. Kleinere Gelenke.

1	21 J. W.	21/VI. 1880.	Luxat. complic. tali sin. Fractura malleoli interna. *Resectio tali.*	Geheilt entlassen. Patient ist vollkommen gesund, verheirathet, kann sehr gut gehen. Keine Fisteln. *Beweglichkeit im Gelenk.*
2	2½ J. W.	14/IX. 1881.	Caries oss. cuboid. et cuneiform. I. sin. *Resectio.*	*Pat. ist gesund und seit Juni 1883 vollständig geheilt.* Der operirte Fuss ist kaum merklich kürzer, das Kind springt und läuft, als ob es nie etwas am Fuss gehabt hätte.
3	21 J. M.	12/VII. 1882.	Caries ulnae dextr. Fung. Entzündung d. Weichtheile. *Resect. des unter. Theils der Ulna. Partielle Res.*	Pat. ist soweit wieder hergestellt, dass er die Hand zu leichten Handleistungen gebrauchen kann.

2. Schultergelenk.

4	39 J. W.	16/XII. 1879.	Caries sicca hum. dextr. Abscess. *Resectio.*	Die Gelenkwunde heilte nicht ganz aus. Pat. wurde mit Fisteln entlassen, die noch bestehen sollen. Pat. ist lungenleidend.

3. Ellbogengelenk.

5	17 J. M.	26/VI. 1879.	Caries und Necrosis olecr. dextr. *Res. cubiti tot.* n. Langenbeck mit Schonung d. Epicondyl. intern.	13. Sept. 1879 geheilt entlassen. Pat. ist *Mechaniker in einer Orgelfabrik*, kann ziemlich gut leichtere Arbeiten thun mit dem resecirten Arm. Gelenk steif, keine Fisteln. Arm kürzer und magerer als links.
6	20 J. W.	1/VI. 1880.	Fung. Gelenkentzündung. *Resectio totalis* nach Chassaignac.	Wurde mit 2 Fisteln entlassen. Ist Näherin, kann den Arm gut bewegen, arbeiten, sich frisiren u. s. w. Fisteln sind jetzt ausgeheilt. Pat. befindet sich wohl.
7	22 J. W.	26/VII. 1880.	Arthritis fungosa cub. sin. *Resect.* nach Langenbeck.	Wurde mit Fisteln entlassen, diese sind jetzt gut geheilt. Allgemeinbefinden gut. Pat. ist verheirathet. Ein todtes Kind. Kann alle Arbeit thun. Arm kürzer und magerer. Kein Husten.

Nummer	Alter und Geschlecht	Tag der Operat.	Krankheit und Art der Operation	Weitere Behandlung und Endresultate
8	39 J. W.	19/V. 1881.	Arthritis fung. cub. dextr. *Nachresection wegen Caries hum.*	Heilung trat nicht ein. Pat. wurde daher am 9. Februar 1882 die Amput. hum. gemacht. Pat. jetzt gesund und kräftig. Keine anderen Knochen- und Gelenkaffectionen. Nach Amerika ausgewandert.
9	36 J. M.	27/V. 1881.	Arthritis fungosa sin. *Resectio total.* nach Hueter.	Entlassen mit fester Ankylose. Arm für leichte Arbeit brauchbar. Von Zeit zu Zeit eine Fistel. Pat. ist Tagelöhner.
10	16 J. W.	12/VII. 1881.	Caries olecrani et humeri. *Resect.* nach Langenbeck.	Pat. sieht wohl aus. Das Gelenk steht in Ankylosenstellung, mässig gebeugt. Der Vorderarm steht in der Mitte zwischen Pronation und Supination. Die Gelenkwunde ist gut ausgeheilt, ohne Fisteln. Pat. kann den Arm gut gebrauchen zum Essen und zu allen leichteren Arbeiten. Seit der Entlassung einige Male Incisionen von Drüsenentzündungen am Halse.
11	6 J. W.	4/V. 1882.	Chron.-fungöse *Ellbogengelenkentzündung. Resect.* nach Hueter.	16. Sept. 1882 entlassen. Gelenk in straffer Nearthrose geheilt. Mit dem reseo. Arm kann Pat. keine schwere Arbeit thun. Keine Fisteln am Arm. Gelenk beweglich. Oberarmmusculatur etwas atrophisch.
12	37 J. M.	11/V. 1882.	Chron.-fungöse Gelenkentzündung. *Resect. cub.* nach Langenbeck.	20. März 1884 Wunde geheilt. Functionsfähigkeit des Arms durch Fisteln am Vorderarm stark beeinträchtigt. Pat. trägt den Arm in der Schlinge.

4. Hüftgelenkresectionen.

13	5 J. M.	17/VII. 1879.	Caries des rechten Hüftgelenkes. *Resect. coxae* nach Langenbeck.	Allgemeinbefinden seit der Operation sehr gut. Lungen gesund. Andere Gelenke nicht afficirt. Die rechte untere Extremität befindet sich in mässiger Adductionsstellung. Die Verkürzung beträgt etwa 5 Cm. Der Gang ist hinkend, doch geht der Knabe leicht, ohne Stock, ohne baldige Ermüdung.
14	10 J. W.	7/II. 1880.	Coxitis sinistra. *Resectio coxae* nach Langenbeck.	Pat. ist seit der Operation stark und kräftig. Die Gelenkwunde ist noch nicht ganz verheilt. Es bestehen noch zwei mässig secernirende Fisteln. Das Gelenk ist beweglich und steht wie das andere. Pat. geht am Stock gut und kann arbeiten. Verkürzung ca. 5 Cm.
15	5 J. W.	2/III. 1880.	Coxitis dextra. *Resectio coxae.*	Pat. befindet sich seit der Operation sehr wohl. Keine Fisteln mehr am Gelenk. Pat. geht am Stock sehr gut stundenweit, aber auch ohne Stock für kürzere Strecken. Verkürzung 6 Cm.
16	9 J. W.	31/V. 1880.	Coxitis III. Stad. Resectio coxae.	Pat. befindet sich sehr wohl, ist kräftig geworden. Geht gut ohne Stock mit etwas erhöhtem Schuh. Verkürzung 6 Cm.
17	6 J. W.	4/IX. 1880.	Coxitis II. Stad. Resectio coxae.	Pat. ist ziemlich gesund. Eiterung besteht nicht mehr. Gelenk ist beweglich. Pat. kann gut gehen und arbeiten. Verkürzung beträgt etwa 3 Cm.
18	9 J. W.	17/XII. 1880.	Coxitis. Nekrose der Pfanne, *Resectio coxae.*	Bestehen noch Fisteln. Gang schlecht. Allgemeinbefinden mangelhaft. Untere Extremität ziemlich atrophisch. Verkürzung 12 Cm.
19	6 J. W.	26/VI. 1881.	Coxitis III. Stad. *Resectio coxae.*	Allgemeinbefinden gut. Pat. kann ohne Stock laufen.
20	12 J. M.	13/I. 1882.	Coxitis II. Stad. mit Abscessbildungen. *Resectio coxae.*	Pat. ist sehr schwächlich. Untere Extremität schwach. Verkürzung beträgt 8 Cm. Geht ohne Stock.

Alter und Geschlecht	Tag der Operat.	Krankheit und Art der Operation	Weitere Behandlung und Endresultate
5 J. W.	1881.	Coxitis sin. *Resectio coxae.*	*Status* am 7. Juni 1883. L. untere Extremität ca. 8 Cm. verkürzt. Bein stark nach innen rotirt. Starke Adduction. Starke Adductionsfurche in d. Leistengegend, ebenda secernirende Fistel. Pat. wurde dann in der Klinik wieder mit Extensionsverbänden behandelt und später die Tenotomia adductor. gemacht am 25. Jan. 1884. Jetzt ist der Zustand folgender. Die Wunden sind bis auf eine mässig kleine secernir. Fistel vollkommen ausgeheilt. Narben tief eingezogen. Kind geht gut, mässig hinkend, auch ohne Stock, weite Strecken. Springt umher ohne Schmerzen. Musculatur der linken unter. Extremität stark atrophisch. Peripherie links in der Mitte des Oberschenkels 26 Cm., rechts 32 Cm. Verkürzung ca. 3 Cm.
		5. Kniegelenkresectionen.[1])	
10 J. W.	15/I. 1880.	Tum. alb. gen. sin. *Resection mit Drahtnaht.*	Gesundheitszustand gut. Fisteln bestehen nicht mehr. Die Narbe beginnt zeitweise zu eitern. Das Kniegelenk ist steif. *Das Bein kann zum Gehen und Laufen gut gebraucht werden.* Es ist 4 Cm. kürzer als das gesunde. Es besteht eine *mässige Winkelstellung* nach hinten, aber eine starke Aussenrotation des kranken Beines.
6 J. M.	12/II. 1880.	Tum. alb. gen. sin. *Resection mit Drahtnaht.*	Geheilt entlassen. Pat. soll gehen können, aber das Bein sei stark flectirt und verkürzt. Näheres war nicht zu erfahren.
38 J. M.	30/IV. 1880.	Ostitis granulosa. *Resectio genu dextr.*	Die Heilung ist sehr gut eingetreten. Pat. kann am Stock sehr gut gehen. Verkürzung ca. 8 Cm. *Mässige Flexionsstellung.*
15 J. W.	3/VI. 1880.	Arthritis fungosa gen. sin. *Resectio genu.*	Pat. konnte, als sie entlassen wurde, gut gehen, ging aber noch am Stock, da sie sehr ängstlich war. Pat. geht jetzt sehr gut, ist sehr stark und gesund geworden. Verkürzung 4 Cm. Pat. ist Fabrikarbeiterin.
32 J. M.	15/VI. 1880.	Arthritis fungosa gen. sin. *Resectio genu.*	Geheilt ohne Fisteln. Pat. geht gut, ohne Stock, hinkt wenig. Verkürzung gering. Gelenk steif, mässige Flexionsstellung. Pat. ist gesund.
4 J. M.	24/VI. 1880.	Arthritis fungosa. *Resection* nach Langenbeck.	Pat. ist jetzt recht gesund und kräftig. Fisteln bestehen nicht mehr. Pat. geht gut ohne Stock mit einer Maschine am Bein. Das kranke Bein ist wenig schwächer als das gesunde. Verkürzung beträgt 8 Cm., wird aber noch vermehrt durch starke Verkrümmung im Gelenk nach hinten und besonders nach innen. Eiterung bestand noch ziemlich lange.
3 J. M.	17/V. 1881.	Arthritis fungosa. *Resection.* Knochennaht.	Pat. ist ziemlich gesund. Das Kniegelenk ist jedoch mit so starker Verkrümmung geheilt, dass Winter 1884 die *Osteotomie* gemacht werden musste, da Pat. ohne Stock fast nicht gehen konnte.
4 J. M.	22/VI. 1881.	Arthritis fungosa. *Resectio genu.*	Gesundheitszustand ist seit der Operation gut. Bis Aug. 1884 bestand noch Eiterung. Gelenk ist steif, steht in *mässiger Flexionsstellung. Kann zur Arbeit ziemlich gut gebraucht werden.* Verkürzung beträgt 8 Cm.

1) Die Kniegelenkresectionen wurden, wenn keine andere Methode angegeben ist, mit einem einfachen Querschnitt dicht unterhalb der Patella und Anwendung einer starken Drahtnaht (versilberter Kupferdraht) gemacht. Diese Maas'sche Methode ist genauer beschrieben von Zunken. Diss. Würzburg 1883.)

Nummer	Alter und Geschlecht	Tag der Operat.	Krankheit und Art der Operation	Weitere Behandlung und Endresultate
30	16 J. M.	30/VI. 1881.	Arthritis fungosa. *Resectio genu.*	Gesundheitszustand gut. Gelenk ist gut ausgeheilt, steif. *Pat. geht gut, ohne Stock. Gelenk steht in mässiger Flexionsstellung.*
31	9 J. M.	24/XI. 1881.	Chronisch-fungöse Kniegelenkentzündung. *Resect. genu.*	Gesundheitszustand gut. Gelenk ist ausgeheilt, steif. Fisteln bestehen nicht mehr. Bein steht in *sehr mässiger Flexionsstellung. Sehr gutes Resultat. Bein kann zum Gehen und Laufen gut gebraucht werden.*
32	6 J. M.	20/II. 1882.	Chronisch-fungöse Kniegelenkentzündung. *Resect. genu.*	Kind ist jetzt ziemlich gesund. Es bestehen immer noch ziemlich stark eiternde Fisteln. Schmerzen bestehen nicht. Pat. geht schlecht. Starke Flexionsstellung. Bein steht nach innen rotirt.
33	20 J. M.	25/II. 1882.	Chronisch-fungöse Kniegelenkentzündung.	Sommer 1884 stellte sich Pat. mit mehreren Fisteln vor, die bis auf die Knochen führen. Keine fungösen Recidive. Kniegelenk fest ankylotisch. Extremität stark verkürzt. *Pat. geht gut am Stock, hütet Kühe.*
34	8 J. W.	1/V. 1882.	Chronisch-fungöse Gelenkentzündung.	Pat. befindet sich im Allgemeinen ziemlich wohl und ist seit der Operation kräftig und gesund. *Geht am Stock gut, ohne Schmerzen, aber stark hinkend.* Springt wie andere Kinder. *Kniegelenk steif,* starke Flexion nach hinten und innen, so dass eine Verkürzung von ca. 12 Cm. besteht. Es bestehen noch zwei mässig eiternde Fisteln.

III. Zeit des Sublimat-Kochsalzgazedauerverbandes.

1. Kleinere Gelenke. Vac.

2. Schultergelenk.

1	38 J. M.	6/VII. 1882.	Caries articuli humer. dextr. *Resectio humeri.*	Pat. wurde mit Fistel entlassen, die fortbestand. Sommer 1884 wurde die Fistel gespalten und ausgeschabt. Seither öfteres Ausschaben, Brennen u. s. w. der Fistel, die noch besteht und auf den Knochen führt. Pat. befindet sich im Allgemeinen wohl, kann den Arm gut bewegen, aber nur zu leichter Arbeit zeitweise verwenden.

3. Ellbogengelenk.

2	34 J. M.	23/V. 1882.	Caries artic. cubiti sin. Nekrose im Humerus. *Resect.* nach Langenbeck.	Allgemeinbefinden gut. Ein halbes Jahr nach der Resection alles verheilt. Keine Fisteln seither. Arm mager, aber vollständig arbeitsfähig. Straffe Nearthrose. Pat. ist Fabrikarbeiter, jetzt Maler.
3	24 J. M.	20/VI. 1882.	Caries des rechten Ellbogengelenks. *Resection* nach Langenbeck.	Keine Fistel. Arm nur wenig beweglich. Doch kann Pat. schwere landwirthschaftliche Arbeit thun, mähen, dreschen u. s. w., jedoch nicht anhaltend. Pat. ist gesund.
4	19 J. M.	15/III. 1883.	Chron.-fungöse Ellbogengelenkentzündung. *Resection* nach Hueter.	Allgemeinbefinden gut. Lunge gesund. Keine Fisteln. Bewegungsexcursion 45°. Pat. ist Kaufmann. Arm ziemlich kräftig und gebrauchsfähig.

4. Handgelenk.

5	M.	1882.	Chron.-fungöse Entzündung des Handgelenks. *Resection des Handgelenks.*	Ueber Pat. war nichts Näheres zu erfahren. *Soll arbeiten können.*

Nummer	Alter und Geschlecht	Tag der Operat.	Krankheit und Art der Operation	Weitere Behandlung und Endresultate
			5. Hüftgelenk.	
6	17 J. M.	9/VI. 1882.	Coxit. sin. II. Stad. *Resectio coxae.*	Pat. ist kräftig und gesund, geht ohne Stock täglich eine Stunde weit zur Fabrik und zurück. *Arbeitet in einer mechanischen Schlosserei, hinkt wenig.*
7	6 J. W.	25/VII. 1882.	Coxit. dextr. I. Stad. *Resectio coxae.*	Zustand im Allgemeinen gut. Am operirten Gelenk eine kleine mässig eiternde Fistel. Beweglichkeit im Hüftgelenk vorhanden. Das Kind kann gut gehen, hinkt aber stark. Verkürzung 3 Cm.
8	8 J. M.	13/IX. 1882.	Coxitis dextra. *Resectio coxae.*	Gut geheilt. Keine Fisteln. Beweglichkeit in geringem Grade möglich. Pat. geht nicht besonders gut.
9	12 J. W.	6/X. 1882.	Coxit. sin. II. Stad. *Resect.* nach Hueter. Nekrose der Pfanne. Kopf des Femur auf das Darmbein luxirt.	Zuerst öftere Recidive von fungösen Granulationen. Fisteln bestehen noch. Allgemeinzustand gut. *Patientin kann gut gehen ohne Stock,* hinkt wenig, geringe Verkürzung.
10	10 J. W.	3/XI. 1882.	Coxit. chronica fungosa. *Resection* nach Langenbeck.	Pat. war schon an Coxitis, II. Stad. mit Extension behandelt und soweit hergestellt, dass sie ohne Schmerzen gut ging, kam aber dann wieder mit Coxitis, II. Stad.; wurde am 3. Nov. operirt, später mit Extension behandelt. Fung. Granulationen öfters mit dem Paquelin gebrannt. Bei der Entlassung fand sich mässige Flexionsstellung. Passive Beweglichkeit zieml. ausgiebig. Active Beweglichkeit etwas beschränkt nach allen Richtungen. Pat. kann aber die Beine spreizen und sich niederkauern. August 1884 besteht noch eine Fistel. Pat. geht gut. Geringe Flexionsstellg. Pat. sieht wohl aus. Verkürzung ca. 3 Cm.
11	5 J. M.	12/I. 1883.	Cox. dextr. mit Abscessbildung an d. hinter. Femurfläche. *Resection* nach Langenbeck. Caries der Pfanne. Kopf u. Hals des Femur stark verkleinert.	Nach der Operation wurde noch einmal ein Abscess gespalten. Fistel besteht noch mässig secernirend. Verkürzung 4 Cm. Pat. geht sehr gut ohne hohe Sohle, ohne Stock, ziemlich bedeutend hinkend, aber ohne Ermüdung lange Strecken. Allgemeinbefinden gut.
12	6 J. M.	22/I. 1883.	*Coxitis dextra. Resectio coxae.*	Pat. ist mit Fisteln entlassen, kann etwas gehen, bessert sich gut. Familie ausgewandert.
			6. Kniegelenk.	
13	25 J. W.	25/V. 1882.	Chronisch-fungöse Kniegelenkentzündung. *Resectio genu.*	Unter *zwei Verbänden geheilt.* Pat. konnte bald gut gehen. Allgemeinbefinden sehr gut. *Pat. geht vorzüglich ohne Stock.* Keine Fisteln. Verkürzung 3 Cm. *Bein steht vorzüglich.* Ankylose.
14	20 J. W.	9/VIII. 1882.	Chronisch-fungöse Kniegelenkentzündung. *Resectio genu.*	Längere Zeit bestanden noch Fisteln, jetzt geheilt. Ankylose in mässiger Flexion. Verkürzung 5 Cm. *Pat. geht sehr gut ohne Stock. Bein steht gut.*
15	43 J. M.	20/IX. 1882.	Chronisch-fungöse Kniegelenkentzündung. Starke Zerstörungen im Gelenk. *Resectio genu.*	2. Juni 1883 war noch keine Verknöcherung eingetreten. Starke Eiterung. Pat. kam immer mehr herunter. Amputatio femoris. Amputation heilte mit prima intentio am 19. Juni, so dass Pat. am 9. Juli mit Stelzfuss entlassen wurde. Pat., der häufig an Delirium potatorum litt, hat sich sehr gut erholt.
16	10 J. W.	7/XI. 1882.	Gonitis fungosa. *Resectio genu.*	5 Tage später amputirt, da sich bei der Resection der Knochen hoch herauf erkrankt zeigte, nach Einwilligung der Eltern. Gute Heilung.

Nummer	Alter und Geschlecht	Tag der Operat.	Krankheit und Art der Operation	Weitere Behandlung und Endresultate
17	11 J. M.	22/II. 1883.	Chronisch-fungöse Kniegelenkentzündung rechts. *Resectio genu.*	Pat. hat sich gut erholt. Gelenk ohne Fisteln, gut ausgeheilt. Bein steht sehr gut. Mässige Flexionsstellung. Pat. geht sehr gut auch ohne Stock. Verkürzung 5 Cm. Untere Extremität rechts wenig schwächer als auf der gesunden Seite. Sehr gutes Resultat.
			7. Fussgelenk.	
18	4 J. M.	4/XII. 1882. 11/VII. 1883 entlassen.	Chron.-fung. Fussgelenkentzündung. Periarticuläre Abscesse. Exstirpatio tali, Absägung d. Gelenkendes von Tibia und Fibula.	Oefteres Ausschaben von Granulationen und fungöse Recidiven. Paquelin. Fisteln bestehen noch mit mässiger Secretion. Pat. trägt noch feste Verbände mit Fenstern, geht gut, ohne Stock. Hat sich sehr gut erholt. Fussgelenk beweglich.

Fassen wir nunmehr nach Betrachtung der einzelnen Fälle dieselben noch einmal in ihrer Gesammtheit zusammen, so erhalten wir für die verschiedenen Zeiten folgende Resultate.

1. Zeit des typischen Listerverbandes.

29 Fälle mit 14 definitiven Heilungen und 15 Todesfällen oder ca. 52 Proc. Todesfälle. Von diesen 14 Heilungen ist die Heilung in einem Falle illusorisch, da Patient von dem Gelenk keinen Gebrauch machen kann, in einem weiteren Fall musste später nach 4 Jahren die Amputation gemacht werden.

2. Zeit des Listerverbandes mit essigsaurer Thonerde.

Hier werden die Resultate schon günstiger, da wir unter 53 Fällen 33 definitive Heilungen und 20 Todesfälle oder ca. 38 Proc. Todesfälle haben. Unter den 33 Heilungen befinden sich 5 unvollkommene, von denen in 4 Fällen die Extremität nur sehr wenig oder gar nicht functionsfähig ist, während in einem Falle die Osteotomie gemacht werden musste, zur Verbesserung der Stellung. In einem Falle musste ausserdem später wegen schlechter Heilung die Amputation gemacht werden.

3. Zeit des Sublimat-Kochsalzgazedauerverbandes.

Hier treffen wir die günstigsten Verhältnisse, wir haben nämlich auf 22 Fälle 18 definitive Heilungen und 4 Todesfälle oder nur ca. 18 Proc. Todesfälle.

Von den 18 Heilungen ist eine eine unvollkommene insofern, als die Extremität für längere Arbeit nicht zu verwerthen ist, und

es immer zu neuen Fisteln kommt, in zwei anderen Fällen musste nachträglich doch amputirt werden, einmal wegen weitgehender Knochenerkrankung, einmal da bei fortwährender Eiterung keine Vereinigung der Gelenkenden und Heilung eintrat.

Zum Schluss möchte ich mich noch mit einigen Worten gegen die Ansicht von König und Volkmann aussprechen, welche behaupten, dass alle Kniegelenkresectionen bei Kindern unter 14 Jahren allmählich ganz krumm werden, auch wenn sie anfangs gut geheilt gewesen sind. Fall 11 und 12 der ersten Periode, also vor etwa 6 und 5 Jahren operirt, Fall 29 und 31 der zweiten Periode, vor etwa 3 Jahren operirt, und Fall 17 der dritten Periode, vor bald 2 Jahren operirt, sprechen gegen die Anschauung von Volkmann und König. — Ich habe die Ueberzeugung gewonnen, dass auch in anderen Fällen ein besseres Resultat gewonnen wäre, wenn nicht die Therapie auch mit dem Austritt aus dem Spital ein rasches Ende fände.

Die Patienten des chirurgischen Spitals in Freiburg sind meistens in so dürftigen Verhältnissen, dass nur das dringend Nöthigste, die Operation, gemacht werden kann, eine rationelle Nachbehandlung fehlt. Es achtet zu Hause Niemand recht auf die Kinder, und so verfallen sie einem Leiden, dem doch wohl in vielen Fällen vorgebeugt werden könnte.

V.

Lähmungen der Kehlkopfmuskeln nach Kropfexstirpation.

Von

Fr. Jankowski
in Heidelberg.

Die medicinische Literatur der letzten 7 Jahre ist reich an Berichten über die Kropfexstirpation. Die radicale Behandlung der Kröpfe hat sich nämlich — hauptsächlich durch das Verdienst deutscher Operateure — nunmehr in der Chirurgie soweit eingebürgert, dass man angesichts der quod ad vitam relatio günstigen Resultate immer weniger vor derselben zurückschreckt. Denn in der That ist der Procentsatz der Mortalität nach den bisher bekannten statistischen Zusammenstellungen als ein verhältnissmässig geringer zu betrachten, wenn wir dabei nur die nicht malignen Kröpfe ins Auge fassen.

Nach Knie und Focht kommen auf 199 Strumektomien 36 Sterbefälle, was 18,7 Proc. Mortalität entspricht.

Kocher theilt in seiner Arbeit: „Ueber Kropfexstirpation und ihre Folgen", mit, dass auf 240 seit 1877 bekannt gewordene Kropfexcisionen nicht maligner Kröpfe 28 Todesfälle sich vertheilen, gleich einer Mortalität von 11,6 Proc.

Endlich sehen wir aus der mit der grössten Sorgfalt ausgearbeiteten Statistik von Liebrecht, welche 322 Kropfexstirpationen umfasst, dass der Procentsatz der Mortalität vor 1851 am höchsten war; er betrug nämlich 31,48 Proc. Während nun in den folgenden Jahren die Zahl der operirten Kröpfe im steten Zunehmen begriffen war, nahm der Procentsatz der Mortalität fortwährend ab: er belief sich nämlich in den Jahren von 1851—1876 auf 20,30 Proc., von 1877 bis 1882 auf 14,63 Proc. In der letzten Zeit gestalten sich die Resultate noch günstiger, und man findet die Erklärung dafür in der ausgebildeten Operationstechnik und in der vervollkommneten, antiseptischen Wundbehandlung.

Mit dem wachsenden Zutrauen des Publikums zu der operativen

Behandlung des Kropfes wird aber auch die Verantwortung des Operateurs grösser, zumal — abgesehen von der verhältnissmässig geringen Gefahr eines letalen Ausganges — die Operation viele räthselhafte Erscheinungen als Folgen nach sich zieht, deren schädlicher Eingriff in das Leben des Individuums die scheinbar günstigen Resultate bedeutend in Schatten stellt.

Wir haben hier im Sinne das Auftreten des Cretinismus und die Abnahme der geistigen Fähigkeiten bei den Kropfoperirten — ferner die Anämie, die cerebralen und nervösen Störungen, die sich in epileptischen Anfällen, Tetanie, Basedow'scher Krankheit und anderen Erscheinungen äussern. Man hat oft die dunkle Natur dieser Uebel zu ergründen versucht und es sind schon darüber manche Ansichten laut geworden, welche jedoch nicht vollkommen der Kritik Stand halten und noch als Hypothesen angesehen werden müssen.

Auch meiner Arbeit Zweck soll die Besprechung einer Erscheinung sein, die sehr oft nach Kropfexstirpationen vorkommt und bis jetzt ebenfalls noch nicht genügend gewürdigt ist — nämlich die Lähmung der Kehlkopfmuskeln, zumal eine Abhandlung speciell darüber noch nicht erschienen ist.

Den Impuls dazu gab mir ein höchst interessanter Fall der ambulatorischen Klinik für Kehlkopf-, Rachen- und Nasenkranke des Herrn Prof. Jurasz in Heidelberg, welcher mir zur Beobachtung und Behandlung überwiesen worden ist, — wofür ich dem Herrn Prof. Jurasz meinen innigsten Dank ausspreche.

Marie H., 58 Jahre alt, ledige Näherin von Mannheim, eine mittellose Person, etwas blass und mässig gut ernährt, gibt an, immer kränklich gewesen zu sein. Vor 12 Jahren hat sie eine Kehlkopfentzündung durchgemacht und bemerkte nach deren Heilung durch eine Schwitzcur die Entwicklung eines Kropfes.

Es wurde eine Jodbehandlung eingeleitet; die Beschwerden aber, welche mit dem Entstehen des Kropfes verbunden waren — nämlich periodisch kommende Athemnoth, Husten und Angstgefühl — nahmen mit der Zeit derart zu, dass die Kranke 1881 im Krankenhause zu Baden-Baden Hülfe suchen musste.

Den damaligen Status praesens und den Gang der Behandlung theilt uns Dr. Baumgärtner folgendermaassen mit:

„Es war eigentlich an dem etwas dicken Halse nur ein wenig beweglicher Knollen in der Mitte unter dem Kehlkopfe zu sehen und doch waren die Beschwerden der Patientin oft peinlich; sie konnte namentlich des Morgens früh an heftiger Dyspnoe und grossem Angstgefühl erwachen. Ausserdem litt sie beständig an Asthma. Die genaue Untersuchung des Halses und der Brust liess eine substernale Entwicklung des Kropfes vermuthen."

Dr. Baumgärtner fand die Indication zu einem chirurgischen Ein-

griff und nahm die Exstirpation der Struma vor. Die Operation selbst beschreibt er folgendermaassen:

„Die Operation dauerte 5/4 Stunden. Zuerst wurde, von dem mittleren Knollen ausgehend, der ziemlich starke rechte Lappen entwickelt und zwar ohne auffallende Schwierigkeit. Eine Verbindung im Bereiche des Isthmus mit der linken Seite war nicht vorhanden. Hierauf folgte der linke Lappen, dessen unteres Ende sich sofort fixirt erwies. Es wurde alsdann zuerst der obere Theil lospräparirt und auch jetzt wollte das untere Ende nicht von der Stelle weichen. Der unter schabenden Bewegungen tief eingehende Finger stiess auf einen in der Brusthöhle sitzenden Knollen. Nachdem dieser umkreist und flott gemacht war, liess ich auch das untere Ende des linken Lappens genügend heben, um nun die angespannte Verbindung nach unten, der Insertion der Thyreoidea infer. entsprechend, zwischen die Pincetten zu bekommen und loszutrennen. Jetzt konnte die linkseitige Tumormasse vollends entfernt werden. — Es waren neun Unterbindungen nöthig, welche mit Carbolseide angelegt wurden.

Die Naht selbst war per primam geheilt. Die Temperatur erhob sich nur am siebenten Abende auf 38,2°, sonst immer normal; nur am Tage nach Ausziehen der letzten Fäden machte sie nochmals eine Schwankung bis zu 37,5°, um sofort unter 37,0° zu fallen. Das Gewicht der Struma betrug 280 Grm. — Rechter und linker Lappen folliculäre Hyperplasie, die Trachea umgebend. Der Isthmus entspricht dem vorderen vorstehenden Knollen. Am linken Lappen hängt an einem Bande, gegen 7 Cm. in die Brusthöhe herunter, ein derber faseriger Knollen."

Drei Wochen lang nach der Operation fühlte sich die Patientin nach ihrer Angabe ganz gesund und von ihren früheren Beschwerden völlig frei.

Plötzlich soll am 19. Tage nach der Operation infolge des erschwerten Ausziehens eines Fadens starke Blutung und zu gleicher Zeit aus unerklärlichen Gründen Dyspnoe eingetreten sein, die sich allmählich bis zur Erstickungsgefahr steigerte.

Die Kranke wurde nun lange Zeit von Dr. Baumgärtner, von Dr. Seelos in Lichtenthal und von Dr. Fischer in Mannheim elektrisirt, ohne dass durch diese Behandlung eine Besserung erzielt worden wäre. Die Patientin fühlte sich im Allgemeinen schlechter, als vor der Operation; denn vor derselben soll sich die Dyspnoe nur in periodischen Anfällen geäussert haben, nachher aber soll sie anhaltend gewesen sein.

Die zuletzt angeführten anamnestischen Daten der Patientin schienen mir für die Krankengeschichte von solcher Wichtigkeit zu sein, dass ich es für nöthig hielt, Herrn Dr. Baumgärtner um nähere Auskunft über diese Periode der Krankheit zu ersuchen. Die Vermittelung dieses Gesuches ist mir durch Herrn Prof. Jurasz erleichtert worden.

Herr Dr. Baumgärtner schreibt mir Folgendes:

„Die laryngoskopische Untersuchung vor der Operation ergab bei der Patientin M. H. durchaus normale Verhältnisse; weder fanden sich seitliche Verschiebungen des Kehlkopfes, noch Lähmungen der Stimmbänder. Bald nach der Operation hatte Patientin wohl eine belegte Stimme, aber bis zum 19. Tage keine Athembeschwerden. — Zur Unterbindung der Gefässe waren in diesem Falle Seidenligaturen angewendet, deren eines Fadenende abgeschnitten und deren anderes nach aussen geleitet wurde, um den

Faden ausziehen zu können. Von den 9 Ligaturen waren 5 bis zum 10. Tage abgefallen und konnten leicht ausgezogen werden, von den 4 übrigen konnten 3 ebenfalls leicht am 19. Tage entfernt werden, nur eine hielt noch fest; es schien der Knoten selbst festgewachsen zu sein oder durch die verwachsende Umgebung festgehalten zu werden. Nunmehr wurde eine feine Canüle aus Hartkautschuk über den Faden bis zum Knoten eingeschoben, wobei sich aus der Richtung der Canüle ergab, dass der zu entfernende Knoten auf rechter Seite des Halses sass. Unter Andrücken der Canüle wurde der Fadenknoten in dieselbe hereingezogen und entfernt. Es erfolgte eine Blutung, die durch einen Druckverband gestillt werden konnte. Von diesem Tage wurde die Inspiration, wenn sie tief und rasch ausgeführt wurde, eine schlürfende, während die Austrittsstelle der Fäden aus der Wunde sofort heilte. Das Spiegelbild ergab gute Spannung der Stimmbänder bei tiefem und höherem Tone, zur Inspiration aber öffnete sich die Glottis nicht weiter als $^1/_2$ Cm. Nach 8 Monaten hatte sich die Glottis noch mehr verengert, bei tiefer Inspiration öffnete sie sich höchstens 3 Mm., und wurde diese rasch ausgeführt, so wurden die Stimmbänder aneinander angezogen."

Am 30. October 1882 kam Patientin nach Heidelberg und consultirte Herrn Prof. Jurasz. Der damals festgestellte Status ergab: Leichte Cyanose im Gesicht, das Athmen mühsam, Inspirium langgezogen, pfeifend, geräuschvoll, mit einem Stridor laryngeus verbunden. Während desselben Einziehen der Suprasternal- und Supraclaviculargegend. Das Exspirium verhältnissmässig frei, von normaler Dauer. Das viele Sprechen greift die Patientin an, obwohl die Stimme intact ist. Appetit schlecht; beim Schlucken Schmerzen, auch äusserlich bis in die Zunge hinein.

Der Pharynx zeigte keine wesentlichen Anomalien; die Larynxschleimhaut eher etwas blass als geröthet, die Stimmbänder weiss, glänzend. Bei der Respiration stehen die Stimmbänder bis auf einen ganz schmalen dreieckigen Spalt dicht nebeneinander und zeigen bei der Inspiration eine leichte Einziehung, bei der Exspiration ein leichtes Flottiren. Die Phonation geht in normaler Weise vor sich. Die Glottis schliesst sich, die Stimmbänder vibriren und der Ton ist rein und klangvoll. Weder an den Aryknorpeln, noch an anderen Abschnitten des Kehlkopfes ist irgend eine Anomalie nachzuweisen.

Die Diagnose lautete: Lähmung beider Crico-arytaenoidei postici.

Da die Athembeschwerden hochgradig waren und die angewandten Mittel keinen Nutzen brachten, so rieth Prof. Jurasz zur Tracheotomie, zu welcher sich die Patientin erst nach mehreren Tagen entschloss. Dieselbe wurde auch im November 1882 in Mannheim von Dr. Bidder ausgeführt. Patientin erholte sich nachher vollständig, hatte seitdem keine subjectiven Beschwerden und athmete leicht durch die Canüle. Sie trat später in die ambulatorische Behandlung des Prof. Jurasz und befindet sich seitdem in derselben.

Da die mehrwöchentliche, früher eingeleitete elektrische Behandlung zu keinem Resultate führte und Patientin bei geschlossener Canüle kein Moment athmen konnte, so beschloss Prof. Jurasz in therapeutischer Beziehung einen Versuch mit subcutanen Strychnininjectionen zu machen. Behufs genauer Controle eines eventuellen Erfolges wurde am 24. November

1883, bevor die erste Injection ausgeführt wurde, die Glottisweite bei momentanem Verschluss der Canüle und gleichzeitigem Versuch der Patientin, durch den Mund zu athmen, mittelst eines Mandl'schen Messungsspiegels gemessen. Auf diese Weise konnte die noch etwa bestehende Leistungsfähigkeit der gelähmten Muskeln festgestellt werden. Die Glottis mass beinahe 1 Mm.; hierauf machte ich die erste Injection von 0,002 Strychninum nitricum unter die Haut des Halses oberhalb der Canüle. Es trat keine Reaction ein.

Inzwischen erzählte mir Patientin, dass ihre Stimme, obwohl sie jetzt klangvoll und rein sei, sich doch seit der Operation verändert habe — nämlich der Ton sei tiefer geworden. Dabei wird die Patientin fast jeden Morgen leicht heiser, was im Laufe des Tages wieder schwindet. Wenn Patientin sich ärgert oder erregt wird, zeigen sich in oder an der äusseren Oeffnung der Canüle Bluttropfen. Den 28. November habe ich 0,005 Strych. nitr. eingespritzt; es trat auch diesmal keine Reaction ein.

Den 1. December injicirte ich 0,01 Strych. nitr. Einige Minuten darauf zeigten sich starke Intoxicationserscheinungen, die bis zum 4. December Abends fortdauerten und sich in Steifheit der Glieder, Beängstigung, Kopfweh und allgemeinem Krankheitsgefühl äusserten.

Bei der am 5. December vorgenommenen laryngoskopischen Untersuchung fand ich eine merkliche Besserung. Bei zugestopfter Canüle standen die Stimmbänder während der Inspiration von einander in einer Breite von 2 Mm. Die Glottisöffnung war elipsoidisch zu sehen, die linke Hälfte ziemlich geröthet. Nachdem die Kranke längere Zeit untersucht worden, trat Ermüdung ein und war der Spalt ein wenig mehr verengt. Wegen der starken Intoxication wurde die Injection auf 3 Tage ausgesetzt.

Den 8. December fühlte sich Patientin im Ganzen besser — namentlich die Arbeit ging ihr flotter. Bei der Untersuchung constatirte ich, dass die Breite der Glottisöffnung etwas zurückgegangen war und nur wenig über 1 Mm. betrug. Auch der ovale Spalt ist ein mehr dreieckiger geworden; das linke Stimmband war beweglicher. Ich injicirte an diesem Tage 0,009 Strych. nitr.

Während das letzte Mal das Höhestadium der Intoxication wenige Minuten nach der Injection begonnen und zwei volle Stunden gedauert hatte, beschränkte sich diesmal seine Dauer nur auf eine halbe Stunde. Das unangenehme Gefühl von Schwäche u. s. w. bestand aber den ganzen Nachmittag bis tief in die Nacht hinein.

Dabei war der linke Halstheil steif und schmerzhaft. Von Montag bis Mittwoch unangenehmes Gefühl des Brennens im äusseren Theil der linken Seite des Halses.

Den 12. December war die Glottisöffnung 2 Mm. breit. Ich injicirte wieder 0,009 Strych. nitr.; die Intoxication manifestirte sich diesmal in geringerem Maasse. Allgemeinbefinden gut.

Den 15. December injicirte ich 0,01 Strych. nitr. Hierauf starke Intoxicationserscheinungen 2 Tage lang. Patientin meint, dass sie sich bei gutem Wetter besser befinde, als bei nassem.

Den 19. December mass die Glottisweite beim ersten Anblick fast 3 Mm., dieser Spalt wurde aber bald schmäler, um mit 2 Mm. Breite constant zu werden. Ich injicirte 0,009 Strych. nitr. Die Intoxication dauerte 2 Stunden.

Den 22. December ist das Allgemeinbefinden der Patientin nicht besonders gewesen. Bis jetzt immer bei gutem Humor und mit Zuversicht auf einen günstigen Erfolg der Behandlung hoffend, wird Patientin missmuthig, klagt über heftiges Kopfweh, Schwäche beim Gehen und Schmerzen zu beiden Seiten der Canüle. Die Einstichsstellen waren etwas angeschwollen. Ich injicirte 0,009 Strych. nitr. Intoxication schwach und von kurzer Dauer.

Den 24. December derselbe Zustand. Die Glottisöffnung wenig über 2 Mm. breit. Die Patientin wird ermahnt, möglichst häufig zu versuchen, bei zugestopfter Canüle zu athmen. Ich injicirte 0,009 Strych. nitr. Intoxicationserscheinungen sehr schwach.

Den 26. December derselbe Zustand. Ich injicirte 0,009 Strych. nitr. Intoxication gering.

Den 29. December injicirte ich wieder 0,009 Strych. nitr. Die Intoxication bestand nicht lange. Patientin war im Stande 5 Minuten bei geschlossener Canüle zu athmen; sie wird dabei sehr ängstlich und macht deswegen den Versuch sehr selten.

Den 2. Januar ist das Befinden der Patientin schlecht. Sie sieht stark angegriffen aus, klagt über heftiges, anhaltendes Kopfweh, über Halsschmerzen, die sich bis in die Brust hinziehen, über Herzklopfen, über schwieriges Athmen. Deswegen wird die Injection 3 mal ausgesetzt und erst am 9. Januar bei besserem Allgemeinbefinden der Kranken wieder in der Dosis von 0,009 Grm. ausgeführt. Diesmal gab es fast keine Intoxicationserscheinungen.

Den 12. Januar injicirte ich bei gutem Befinden der Patientin 0,01 Strych. nitr. Bis auf kurz dauernde Unsicherheit im Gehen und etwas Kopfweh zeigten sich keine Vergiftungserscheinungen.

Den 16. Januar mass die Glottisöffnung 2 1/2 Mm. Die Kranke kann bis 7 Minuten durch den Mund athmen; ich injicirte an diesem Tage wieder 0,01 Strych. nitr.

Patientin kam erst den 23. Januar und sprach den Wunsch aus, man möchte noch einen Versuch mit dem Elektrisiren machen.

Obwohl Prof. Jurasz sich dagegen aussprach und nur Strychnininjectionen zur weiteren Behandlung empfahl — willfahrte ich doch der Kranken. Es war zwar durch die Strychninanwendung bereits ein merklicher Erfolg erzielt worden, und Prof. Jurasz hatte früher einen Fall von Recurrenslähmung — nach langer, vergeblicher elektrischer Therapie durch diese Methode definitiv geheilt; aber ich glaubte doch, angesichts der Klage und Wünsche der Patientin, den Heilungsprocess in diesem Falle durch die Combination der elektrischen Behandlung mit der Strychnininjection vielleicht beschleunigen zu können.

Am 23. Januar applicirte ich die Kathode eines mässig starken galvanischen Stromes je 5 Minuten lang auf jede Seite des Larynx in der Gegend der unteren Hörner des Schildknorpels. Die Glottisöffnung war während des Elektrisirens wenig über 2 Mm. breit. Ich injicirte hierauf 0,01 Strych. nitr. Mit Ausnahme einer vorübergehenden Schwäche traten keine stärkeren Intoxicationssymptome ein.

Den 27. Januar derselbe Zustand, dieselbe Behandlung.

Den 30. Januar mass die Glottisspalte fast 3 Mm. Die Patientin kann

8—10 Minuten mit zugestopfter Canüle athmen, jedoch nur unter Ueberwindung eines grossen Angstgefühls, das sie dabei überfällt. Patientin meint, dass während der Anwendung des elektrischen Stromes das Athmen leichter vor sich gehe. Nach der Einspritzung von 0,01 Strych. nitr. bestand diesmal eine stärkere Intoxication, die den ganzen Nachmittag fortdauerte.

Den 4. Februar war das Allgemeinbefinden der Patientin schlecht. Sie klagte über Schmerzen im Halse, steifen Nacken, Schmerzen im Rücken, Kopfweh. Dabei hat sie sich durch Erkältung eine Laryngitis catarrhalis nebst leichter Angina zugezogen. Das Elektrisiren greift die Patientin an und sie behauptet, dass sie dabei Schmerzen tief in der Brust empfinde. Ich injicirte an diesem Tage nach der elektrischen Sitzung nur 0,009 Strych. nitr.

Von jetzt ab kommt Patientin in die Ambulanz unregelmässig und etwas seltener, da ihre Vermögensverhältnisse eine öftere Fahrt von Mannheim nach Heidelberg nicht erlauben.

Bis zum 29. März ist sie noch 8 mal dagewesen und jedesmal habe ich ihr nach der Anwendung des elektrischen Stromes — immer entweder 0,009 oder 0,01 Strych. nitr. injicirt.

Am 29. März war das Allgemeinbefinden der Patientin gut, sie athmete 15—20 Minuten bei zugestopfter Canüle und wünscht auf die Weise weiter behandelt zu werden. Die Glottisweite war an diesem Tage 3 Mm. breit.

Von dem weiteren Verlaufe habe ich nur zu bemerken, dass die Glottis nach weiteren Strychnininjectionen sich bis auf 4 Mm. erweiterte und dass die Patientin ½ Stunde bei geschlossener Canüle athmen konnte. Im Laufe des Sommers trat sie, um die Reisekosten nach Heidelberg zu sparen, in die Behandlung des Herrn Dr. Kilian in Mannheim, welcher ihr das Strychnin in der Dosis von 0,01 weiter injicirte. Leider hat sie später diese Behandlung unterbrochen, weil die Intoxicationserscheinungen einmal nach einer Einspritzung ausserordentlich stark wurden, die Patientin bewusstlos hinfiel und sich Verletzungen zuzog. Sie kommt jetzt nur alle paar Wochen nach Heidelberg, um unter der Controle zu bleiben. Die Weite der Glottis beträgt immer noch etwa 4 Mm. und immer noch kann Patientin ½ Stunde bei geschlossener Canüle athmen.

Der oben beschriebene Fall verdient in mancher Beziehung ein besonderes Interesse.

Zunächst ist hier das ätiologische Moment hervorzuheben, da die Lähmung der Crico-arytaenoidei postici bei unserer Patientin unzweifelhaft als Folge der Kropfexstirpation aufgetreten ist. Ferner erscheint das Leiden bezüglich des Verlaufs äusserst hartnäckig und schwer, was sonst in derartigen Erkrankungen nach vorausgegangener Kropfexstirpation nicht der Fall zu sein pflegt. Endlich bietet die eingeleitete Therapie insofern ein Interesse dar, als nach früheren fruchtlosen Elektrisationen die subcutane Anwendung des Strych. nitricum sich entschieden ausgezeichnet bewährt hat.

Während ich auf die zwei ersten interessanten Punkte noch

später ausführlich zu sprechen kommen werde, möchte ich hier den letzten Punkt etwas näher betrachten.

Es liegt hier die Frage vor, welchem therapeutischen Mittel der Erfolg in diesem Falle zuzuschreiben sei — der Anwendung der Elektricität oder den Strychnininjectionen? Ich glaube, dass in Bezug darauf kein Zweifel sein kann, dass nur Strychnin zu der fortschreitenden Heilung der Paralyse beigetragen hat.

Aus der Krankengeschichte geht hervor, dass Patientin nach der Tracheotomie mehrere Wochen mit Elektricität behandelt wurde, ohne dass die geringste Besserung nachzuweisen gewesen wäre. Als ultimum refugium wurde die von Professor v. Ziemssen in mehreren Fällen von Kehlkopflähmungen mit Erfolg angewandte Behandlung mittelst subcutaner Strychnininjectionen vorgeschlagen und auch in der von v. Ziemssen angegebenen Weise ausgeführt, d. h. es wurde mit kleinen Dosen begonnen und allmählich das Quantum gesteigert. Es zeigte sich nun, dass bei den beiden ersten Injectionen in der Stärke von 0,002 resp. 0,005 keine Intoxicationserscheinungen eintraten, der Organismus auf dieselben nicht im Geringsten reagirte, dass aber auf die am 1. December 1883 vorgenommene subcutane Injection von 0,01 Strych. nitr. sehr heftige Intoxicationserscheinungen auftraten. Die vier Tage später vorgenommene laryngoskopische Untersuchung ergab eine circa 2 Mm. weite Glottis — also unzweifelhaft einen Erfolg.

Die Hoffnung freilich, dass bei weiterer Behandlung mit Strychnin die functionelle Störung der Crico-arytaenoidei postici allmählich immer mehr beseitigt werden würde, zeigte sich als trügerisch. Denn die grösste Weite, welche die Glottis unter dieser Behandlung erhielt, betrug zuletzt 4 Mm.; im Uebrigen konnte man immer nur einen 2—2½ Mm. grossen Abstand der beiden Stimmbänder von einander constatiren. Welchem von beiden Factoren bei der späteren combinirten Behandlung mit Strychnin und Elektricität die im Verlauf derselben erzielten geringen Erfolge zuzuschreiben sind, dürfte nicht schwer zu entscheiden sein.

Der Umstand, dass nach der subcutanen Strychnininjection zum ersten Male eine Besserung eintrat, während eine vorhergegangene mehrwöchentliche elektrische Behandlung ohne jeden Erfolg geblieben war, spricht dafür, dass auch die ferneren Erfolge bei combinirter Behandlung dem Strychnin zuzuschreiben seien. Andererseits aber wäre es auch denkbar, dass, nachdem die starke Lähmung der Crico-aryt. postici erst gebessert und die Muskelfasern überhaupt wieder reactionsfähig geworden waren, die weiteren Erfolge bei

der combinirten Behandlung durch die Elektricität erzielt worden seien.

Doch noch ein Punkt muss, wie ich glaube, bei der Behandlung derartiger Lähmungen berücksichtigt werden, nämlich die methodische Uebung oder, um es anders auszudrücken, die Energie des Patienten.

Am 30. Januar 1884 gab die Patientin an, dass sie 8—10 Minuten bei geschlossener Canüle zu athmen vermöge, jedoch nur unter Ueberwindung eines grossen Angstgefühles.

Wäre es möglich gewesen, methodische Uebungen im Athmen vorzunehmen, d. h. die Patientin täglich mehrere Male bei verschlossener Canüle unter ärztlicher Aufsicht athmen zu lassen, so würde das Angstgefühl der Patientin, durch die Anwesenheit des Arztes be-

Nummer	Geschlecht und Alter	Die Natur des Kropfes und seiner wichtigeren Symptome	Operateur	Operation selbst
1	Frau, 26 Jahre.	Struma cystica zwei Fäuste gross. Athemnoth bei forcirter Bewegung und Abschwächung der Stimme. Der Kehlkopfspiegel ergab: Schiefstand des Kehlkopfes.	Prof. *Albert* aus Wien.	Totale Exstirpation unter Lister'schen Cautelen.
2	Frau, 24 Jahre.	Struma in der Mitte. Stimme rauh. Leichte Athembeschwerden.	Derselbe.	Partielle Ausschälung. Jodoformverband.
3	E., Marie, 15 Jahre.	Der rechte Lappen der Schilddrüse kinderfaustgross hinter das Jugulum versinkend. Bei Körperanstrengung Athemnoth.	Derselbe.	Partielle Ausschälung. Lister.
4	Mann, 30 Jahre.	Struma cysto-parenchymatosa haemorrhagica.	Prof. *Bardeleben* a. Berlin.	Totale Exstirpation. Lister.
5	Mann, 21 Jahre.	Colossale doppelseitige Tumoren von der Grösse einer Faust.	Derselbe.	Totale Exstirpation. Massenligatur.
6	Frl. Marie H., 56 Jahre. *	Struma follicularis hyperplastica. Athembeschwerden.	Dr. *Baumgärtner* aus Baden-Baden.	Totale Exstirpation. Am 19. Tage Blutung.
7	Frl. J. R., 16½ Jahre. *	Struma 166 Grm. schwer. Einfache Hyperplasie. Völlig heiser, Beengungen, Kopfweh. Parese des linken Stimmbandes.	Derselbe.	Totale Exstirpation.
8	Frl. M. S., 22 Jahre. *	Hypertrophie der beiden Hörner und Brücke. Das Spiegelbild vor der Operation bot keine Abnormität.	Derselbe.	Totale Exstirpation.

Die mit * bezeichneten Fälle sind bis jetzt nicht publicirt gewesen, nur die Fälle von

seitigt, sicherlich wenigstens bedeutend geringer geworden sein. Dass aber methodische Uebungen auf die Heilung von Kehlkopfneurosen von eminentem Einfluss sein können, beweisen die beiden von Nothnagel und Hack behandelten, von Gottstein in seinem Lehrbuch: „Die Krankheiten des Kehlkopfes u. s. w." auf S. 180, § 200 erwähnten Fälle.

Bevor ich jetzt auf die unmittelbaren Folgen, welche die Exstirpation der Struma bei unserer Patientin gehabt hat, nämlich die Lähmung der Crico-aryth. post., näher eingehe, will ich zunächst alle Fälle, in denen Störungen in der Function des Kehlkopfes, bedingt durch Lähmung der verschiedenen Muskeln und Muskelgruppen, als Folgezustände von Strumaoperationen auftraten, tabellarisch zusammenstellen.

Ausgang der Operation	Jahr der Operation	Folgen der Operation in Bezug auf den Kehlkopf	Laryngoskopischer Befund
Heilung in 4 Wochen.	1877.	Gleich nach der Operation *Aphonie*, die binnen 3 Wochen elektrischer Behandlung wich.	Lähmung des rechten Stimmbandes.
Tod in 30 Tagen.	1880.	Nach der Operation ist die Stimme rauher geworden. Die *Autopsie* ergab: *Der rechte N. recurrens durchgeschnitten.*	Nicht aufgezeichnet.
Entlassen nach 4 Wochen mit oberflächlich granulirender Wunde.	1881.	Die ersten Tage nach der Operation die Stimme stark heiser.	Nicht aufgezeichnet.
Heilung in 2 Monaten.	1878.	Heiserkeit; die Stimme wird erst nach 5 Monaten fast normal.	Lähmung der rechten Stimmbänder.
Heilung.	—	Heiserkeit eine Zeit lang.	Nicht aufgezeichnet.
Heilung in 5 Wochen.	1881.	Etwas belegte Stimme. Inspiratorische Dyspnoe.	Lähmung d. Mm. crico-arytaenoidei postici.
Heilung in 12 Tagen.	1881.	Im Jahre 1882 treten bei ruhigem Athmen die Stimmbänder nicht genügend auseinander. Im Frühjahr 1883 kann die Glottis kaum geöffnet werden. Tracheotomirt.	Lähmung d. Mm. crico-arytaenoidei postici.
Heilung in 8 Tagen.	1882.	Die schwache Stimme nach der Operation verschwand nach 4 Tagen vollständig. Nach 6 Monaten die Stimme vollständig klar. Im Sommer 1883 und Anfang 1884 die Glottis für tiefe Athmung beengt.	Weit offene Glottis, die Stimmbänd. u. der Larynx geröthet. Die Giesskannen unbeweglich in weitester Entfernung. Die l. Giesskanne macht nur geringe Inspirationsbewegung.

Prof. Mikulicz sind in letzter Zeit in der Arbeit von Dr. Schramm veröffentlicht (s. Literat.)

Nummer	Geschlecht und Alter	Die Natur des Kropfes und seiner wichtigeren Symptome	Operateur	Operation selbst
9	Fr. L. B., 22 Jahre. *	390 Grm. schwerer Kropf verursachte grosse Athemnoth. Stimme klanglos.	Dr. *Baumgärtner* aus Baden-Baden.	Totale Exstirpation. Viel Blut verloren.
10	Verena N., 29 Jahre.	Struma parenchymatosa. Colossale Athemnoth.	Prof. *Billroth* aus Wien.	Totale Exstirpation, mit grosser Schwierigkeit verbunden.
11	Mädchen, 14 Jahre.	Grosse Struma mit vielen Lappen.	Derselbe.	Partielle Ausschälung.
12	Frau, B. F., 35 Jahre.	Struma in der Medianlinie. Apfelgross. Die Seitenlapp. wenig hypertrophirt. Sprachstörung. Starke Dyspnoe.	Derselbe.	Totale Exstirpation. Antiseptischer Verband nach Billroth.
13	Frl. Marie P., 20 Jahre.	Rechtsseitige gänseeigrosse u. linksseitige über faustgrosse Struma. Athembeschwerden.	Derselbe.	Totale Exstirpation. wenige Blutung.
14	Mann, J. S., 35 Jahre.	Struma von Kindskopfgrösse. Sehr hart und fast unbeweglich. Respiration mühsam.	Derselbe.	Partielle Ausschälung.
15	Mann, Hans R., 65 Jahre.	Faustgrosser Kropf, weich und elastisch. Respiration äusserst mühsam.	Derselbe.	Totale Ausschälung. Antiseptischer Verband.
16	Knabe, Adolf S., 15 Jahre.	Ein strumöser Mittellappen neben Hypertrophie der recht. Drüsenhälfte.	Derselbe.	Totale Ausschälung des Kopfes.
17	Mann, Josef R., 23 Jahre.	Enormer Kropf; tuberös; teigig-weich, cystisch, dreilappig; Dyspnoe.	Derselbe.	Totale Exstirpation der Schilddrüse. Antiseptischer Verband mit Billroth's Gaze.
18	Mann, Florian D., 23 Jahre.	In der Mittellinie eine mannsfaustgrosse Struma — auch beide Seitenlappen vergrössert. Athembeschwerden und heisere Stimme. Das l. Stimmband bewegt sich etwas träger.	Derselbe.	Totale Exstirpation der Schilddrüse.
19	Frau, 23 Jahre.	Gänseeigrosse Struma; stellenweise fluctuirend. Stimme heiser.	Derselbe.	Totale Exstirpation. Geheilt entlassen nach 6 Wochen, nachher Tetanieanfälle u. s. w.
20	Frau, 42 Jahre.	Mittelgrosser Kropf. Dyspnoe, Husten.	Derselbe.	Totale Exstirpation. Tetanieanfälle.
21	Mann, Georg K., 48 Jahre.	Struma parenchymatosa. Kindskopfgross, lappig, fluctuirendes Athmen erschwert.	Professor *V. von Bruns* aus Tübingen.	Part. Ausschälung. Gewöhnl. Verb. *N. recurrens* sinister durchschnitten.
22	Mann, Heinrich M., 18 Jahre. *	Struma colloides hyperplastica. Dyspnoe. Kropf ist gänseeigross gewesen.	Prof. *Czerny* aus Heidelberg.	Partielle Ausschälung. Jodoformverband. Ein Nerv durchschnitten.
23	Mann, Friedrich Pf., 17 Jahre. *	Struma cystica, faustgross. Leichte Dyspnoe. Wenig belegte Stimme; die Stimmbänder aber normal beweglich.	Derselbe.	Ausschälung der Cyste. Holzdauerverband.
24	Mann, Philipp L., 24 Jahre. *	Struma — rechts von d. Mittellinie elastisch, stellenweise fluctuir. Links hühnereigross, hart, uneben. Stimme etwas belegt. Kehlkopfsorgane normal.	Derselbe.	Totale Ausschälung. Holzdauerverband.

Ausgang der Operation	Jahr der Operation	Folgen der Operation in Bezug auf den Kehlkopf	Laryngoskopischer Befund
Heilung in 14 Tagen.	1882.	Im Sommer 1883 einige Athemnoth. Besserung nach Anwendung des Inductionsstromes.	Eine anhaltende Verengung der Glottis bei tiefem Athmen.
Tod in 48 Stunden.	1866.	Dysphagie — schwere Respiration. A. A. Die *Autopsie* ergab: Der *rechte N. recurrens* in eine Ligatur mit der Art. thyr. infer. gefasst und *unterbunden.* Ausserdem durchschnitten.	Konnte nicht aufgezeichnet werden.
Heilung.	1876.	Man *glaubt den Nerv* mit der Art. thyr. inf. in eine Ligatur gefasst zu haben.	Lähmung der rechten Stimmbänder.
Heilung nach 20 Tagen.	1878.	Heisere Stimme.	Lähmung des rechten Stimmbandes.
Heilung nach 4 Wochen.	1878.	Nach der Operation heisere Stimme, welche sich besserte, während die Lähmung bestand.	Lähmung der linken Stimmbänder.
Heilung in 4 Wochen.	1878.	Heiserkeit nach der Operation.	Lähmung der rechten Stimmbänder.
Entlassung nach 10 Tagen.	1878.	Die Stimme rauh und klanglos. 6 Wochen später ist sie gebessert, aber noch immer heiser.	Lähmung der linken Stimmbänder.
Heilung nach 19 Tagen.	1879.	Stimme klar, trotz der rechtsseitigen Stimmbandlähmung.	
Entlassen in der 6. Woche.	1879.	Nicht zu laute Stimme neben paar Tage dauernder Dysphagie.	Vollständige rechtsseitige Stimmbandlähmung. Auch die Epiglottis auf der recht. Seite paretisch.
Rasche Heilung der Wunde.	1879.	Vier Wochen nach der Operation Stimme laut. Glottisschluss exact.	Lähmung des linken Stimmbandes.
Tod nach 3 Mon. Dyspnoe. Cyanose. Oedema pulmon. Lobuläre Pneumonie. Morb. Brigthii.	1879.	Die Stimme heiser, flüsternd. Die *Autopsie* ergab: Beide Recurrentes frei, nur der linke in etwas dichtem Zellgewebe liegend.	Lähmung der beiden Stimmbänder.
Heilung.	1880.	Die Stimme tonlos, flüsternd —; einen Monat später stärker und auf dem Wege der Besserung.	Nicht aufgezeichnet.
Heilung in einem Monate.	1875.	Heiserkeit neben Schlingschmerzen.	Lähmung der linken Stimmbänder.
Heilung nach einem Monate.	1883.	Veränderter Klang der Stimme, neben kurzdauernder Dysphagie. Die Stimme besserte sich.	Vollständige Cadaverstellung der recht. Stimmbänder.
Heilung in 16 Tagen.	1883.	Nach 3 Tagen Stimme heiser geworden, aber nach 4 Tagen wieder klar.	Bei der Entlassung: Atonie der linken Stimmbänder.
Heilung in 5 Wochen.	1881.	Patient spricht leise und ist heiser. Einen Monat nach der Entlassung bestand keine Lähmung mehr.	Totale Lähmung des linken Stimmbandes.

Nummer	Geschlecht und Alter	Die Natur des Kropfes und seiner wichtigeren Symptome	Operateur	Operation selbst
25	Frau, 28 Jahre.	Struma haemorrhagica von bedeutender Grösse. Dreilappig. Dysphagie, Dyspnoe, Suffocation.	Professor *Dupuytren* aus Paris.	Totale Exstirpation Blutung u. s. w.
26	Frau, Marie R., 41 Jahre.	Mannsfaustgrosser Kropf mit Verkalkung einzelner Knoten. Inspirator. Stridor. Kropfstimme. Laryngoskop. keine Stimmbandlähmg. nachweisbar.	Professor *Gussenbauer* aus Prag.	Totale Ausschälung. Operation ziemlich eingreifend.
27	Frau, 31 Jahre.	Struma parenchymatosa. Dreilappig; Zwei Fäuste gross. Dyspnoeanfälle.	Dr. *Hicguet* aus Liège.	Totale Ausschälung Lister.
28	Mann, Josef C., 17 Jahre.	Struma parenchymatosa magna der ganzen Drüse. Erschwerte Respiration. Stimme rauh.	Professor *Julliard* aus Genf.	Totale Exstirpation
29	Mann, Josef G., 42 Jahre.	Struma parenchymat. magna vorne auf beiden Seiten des Halses. Athembeschwerden. Stimme rauh.	Derselbe.	Totale Ausschälung der Drüse.
30	Mann, Josef P., 27 Jahre.	Grosse Struma parenchymat. cystica. Die Seitenlappen hypertrophisch. Beengung. Stimme klein wenig rauh.	Derselbe.	Partielle Ausschälung
31	Frau, Vitaline R., 23 Jahre.	Struma parenchymatosa. Orangegross. Beschwerden im Abdomen.	Derselbe.	Totale Ausschälung des Kropfes.
32	Mann, Julius J., 16 Jahre.	Struma parenchymatosa. Athembeschwerden. Stimme rauh.	Derselbe.	Totale Entfernung des Tumors.
33	Frau, Marcelline M., 33 Jahre.	Grosse Struma parenchymatosa mit cystischer Degeneration. Athembeschwerden; Dysphagie, Alteration der Stimme.	Derselbe.	Totale Exstirpation der Schilddrüse.
34	Frl. Antoinette L., 16 Jahre.	Struma parenchymatosa hypertrophia. Dreilappig. Stimme stark heiser. Athmen erschwert.	Derselbe.	Part. Excis. Der *Nerv recurrens sinister* wu mit d. Tumor derart ver wachsen, dass er *durch schnitten werden* musste
35	Frau, Marie Sch., 39 Jahre.	Struma colloides. Hochgradige Dyspnoe.	Dr. *O. Kappeler* aus Münsterlingen.	Totale Exstirpation der kinderkopfgrossen Drüse
36	Frau, Therese L., 33 J.	Struma colloides. Athemnoth. Dysphagie. Keuchende Respiration.	Derselbe.	Totale Exstirpation.
37	Frau, Albertine F., 22 J.	Struma colloides. Bangigkeiten. Erstickungsanfälle.	Derselbe.	Totale Exstirpation der Schilddrüse. Lister
38	Knabe, Heinrich M., 12½ Jahre.	Struma parenchymatosa. Dyspnoe in horizontaler Lage bis zur Erstickungsnoth. Laryngoskopischer Befund vor der Operation normal.	Derselbe.	Totale Exstirpation der Drüse. Lister. 50 bis Doppelligaturen.

Ausgang der Operation	Jahr der Operation	Folgen der Operation in Bezug auf den Kehlkopf	Laryngoskopischer Befund
Tod in 35 Stunden.	1880.	Die *Autopsie* ergab: *Der rechte N. recurrens und die Anastomose des grossen Hypoglossus mit den Cervicalnerven* durchschnitten.	Kein.
Heilung in 16 Tagen.	1882.	Zeichen einer Stimmbandparese, die sich im Verlauf der ersten 2 Wochen wieder verlor. Viertägige Dysphagie.	Nicht aufgezeichnet.
Heilung in 7 Tagen.	1881.	Nach der Operation ist die Stimme rauh geworden.	Nicht aufgezeichnet.
Heilung per primam.	1880.	Gleich nach d. Operation trat Aphonie ein. Sie verschwand 15 Tage nach der Entlassung —; die Stimme blieb aber für immer etwas rauh.	Nicht aufgezeichnet.
Heilung per primam.	1881.	Die Stimme ist nach der Operation rauher geworden.	Nicht aufgezeichnet.
Heilung in 7 Tagen.	1881.	Die Stimme viel rauher geworden nach der Operation. Sie bleibt dieselbe noch nach einem Jahr.	Nicht aufgezeichnet.
Tod nach 3 Tagen infolge von Schluckpneumonie.	1881.	Gleich nach der Operation wurde Patientin aphonisch. Die *Autopsie* ergab: Die Vagi und Recurrentes frei.	Nicht aufgezeichnet.
Heilung per primam in 7 Tagen.	1882.	Vier Monate nach der Entlassung die Stimme viel rauher geworden; sonst keine Beschwerden.	Nicht aufgezeichnet.
Tod nach 3 Stunden.	1883.	Während d. Operation trat Aphasie ein. *Autopsie* ergab: *Der rechte Nerv. recurrens ist durchschnitten* u. theilweise mit dem Tumor aufgehoben worden. Der linke in eine Ligatur gefasst, *unterbunden und durchschnitten.*	Nicht aufgezeichnet.
Heilung in 28 Tagen.	1883.	Die Stimme nicht rauher geworden. *N. recurrens sinister durchschnitten.*	Lähmung des linken Stimmbandes.
Heilung in 17 Tagen.	1879.	Heiserkeit.	Lähmung des rechten Stimmbandes.
Tod an embolischer Pneumonie.	1880.	Wegen der rauhen heiseren Stimme	Stimmbandlähmung wahrscheinlich.
Heilung in 14 Tagen.	1880.	Heiserkeit. Die Lähmung verschwand nach 2 Monaten.	Lähmung des rechten Stimmbandes.
Heilung in 20 Tagen.	1880.	Nach der Operation tönende Inspirationen. Stimme kräftig. Die tönende Inspiration und die inspiratorischen Einziehungen verschwanden noch während des Spitalaufenthaltes.	20 Tage nach der Operation auffallende Verminderung der Beweglichkeit der Aryknorpel nach aussen. (Parese d. Crico-arytaenoidei postici.) Nach einem Jahre bot die Kehlkopfuntersuchung nichts Abnormes mehr.

Nummer	Geschlecht und Alter	Die Natur des Kropfes und seiner wichtigeren Symptome	Operateur	Operation selbst
39	Junger Mann (sehr reizbar).	Struma, sehr fest, apfelgross, rund bis ans Brustbein. Athembeschwerden, eingenommener Kopf.	*v. Klein* aus Stuttgart.	Totale Ausschälung des Tumors. (Klein glaubt beide *Nn. recurrentes durchschnitten* zu haben.
40	Frau, Galaktionoffa K., 30 Jahre.	Struma hyperplastica cystica. Rechts, einseitig, faustgross. Wenig Athembeschwerden und Dysphagie.	Dr. *Knie* aus Moskau.	Totale Ausschälung des Tumors. Listerverband.
41	Frl. Anastazya D., 16 Jahre.	Struma colloides, beiderseitig, faustgross. Anfälle von Athemnoth.	Derselbe.	Partielle Exstirpation.
42	Frl. Kitaieff, 16 Jahre.	Struma colloides, beiderseitig. Athembeschwerden.	Derselbe.	Partielle Exstirpation.
43	Frau, Brajna R., 42 Jahre.	Struma cystica colloides, beiderseitig. Athembeschwerden.	Derselbe.	Partielle Ausschälung.
44	Frau, Valerja Um., 51 Jahre.	Struma hyperplastica, colloides. In der Mitte hühnereigross.	Derselbe.	Totale Ausschälung der Struma.
45	Frl. Elise K., 23 Jahre.	Struma colloides, links, apfelgross, Dyspnoe.	Prof. *Kocher* aus Bern.	Totale Excision der Struma.
46	Mann, Jacob B., 51 Jahre.	Struma septica haemorrhag. in Entzündung, zwei Fäuste gross. Schmerzen.	Derselbe.	Totale Excision.
47	Frl. R. v. E., 26 Jahre.	Struma follicularis beider Lappen. Apfelwallnussgross.	Derselbe.	Totale Excision. (Naht unter Carbolverband.)
48	Mann, Friedrich K.	Struma fibrosa colloides mit centraler hämorrhagischer Erweichungscyste. Kindskopfgross. Athembeschwerden.	Derselbe.	Entfernung der Struma.
49	Zbinden.	Struma fibrosa mit multiplen Cysten. Eiterige Strumitis mit apfelgrossem Abscess.	Derselbe.	Excision des Tumors. Trotz aller Sorgfalt die *linke Recurrens durchschnitten.*
50	Frau, Therese B., 24 Jahre.	Struma cystica haemorrhagica — links von Kindskopfgrösse. Rechts eigrosse Struma hyperplastica. Tracheostenose.	Derselbe.	Totalexcision.
51	Mann, Josef Gl., 52 Jahre.	Struma inflammata; grosse hämorrhagische Cyste. Eiterung und Verfettung der Parenchyms des rechten Lappens.	Derselbe.	Excision des r. Lappens sehr mühselig. Die Gefässe müssen mit d. Messer abpräparirt werden, sie den stark verwachsen. Tumor u. zwar Carot. com. Ven. jug. ext., Nv. vagus
52	Mädchen, Elise B., 12 Jahre.	Links faustgrosse fluct. Cyste. Rechts hühnereigrosse feste Geschwulst. Tracheostenose.	Dr. *A. Kottmann* aus Solothurn.	Totale Exstirpation der Schilddrüse.
53	Frl. Alice W., 17 Jahre.	Bedeutende beiderseitige Strumaentwicklung ohne Cyste. Mässige Tracheostenose.	Derselbe.	Relativ leichte totale Exstirpation der Schilddrüse.
54	Mann (Höser), 25 Jahre.? *	Colossale weiche Struma.	Prof. *König* aus Göttingen.	Exstirpation d. Struma.
55	Mann, J., 18 Jahre.	Feste Struma parenchymatosa der ganzen Drüse. Pfeifende Respiration, Dysphagie, Aphonie.	Prof. *Küster* aus Berlin.	Totale Exstirpation.

Ausgang der Operation	Jahr der Operation	Folgen der Operation in Bezug auf den Kehlkopf	Laryngoskopischer Befund
Heilung in 6 Wochen.	Vor 1818.	Nach der Operation Stimmlosigkeit bis in die 3. Woche. Dabei bald verschwindende Dysphagie. Nach der Heilung war die Stimme eine Bassstimme geworden.	Nicht aufgenommen.
Heilung per primam ent.	1882.	Während 3 Tagen nach d. Operation Aphonie, neben sechstägiger Dysphagie. Die Erscheinungen verschwanden.	Nicht aufgezeichnet.
Tod in 35 Tagen.	1882.	Gleich nach der Operation Aphonie und Dysphagie bis zum Tode.	Nicht aufgezeichnet.
Heilung per primam.	1883.	Die ersten Tage nach der Operation Aphonie.	Nicht aufgezeichnet.
Heilung per primam.	1883.	Die ersten Tage nach der Operation Aphonie.	Nicht aufgezeichnet.
Heilung per primam.	1882.	Ersten Tage Aphonie, die bald verschwand, auch Dysphagie u. Dyspnoe.	Nicht aufgezeichnet.
Geheilt entlassen nach Monaten u. 10 Tagen.	1880.	Fortbestehende Heiserkeit.	Linksseitige Stimmbandlähmung.
Heilung in 3 Wochen.	1881.	Alteration der Stimme. Im Jahre 1883 die Stimme vollständig wieder erlangt.	Parese des link. Stimmbandes.
Tod an Sepsis am 5.	1880.	Patientin war nach der Operation aphonisch.	Nicht aufgezeichnet.
Heilung per primam.	1881.	Stimme bei der Entlassung belegt. 1882. Stimme des Patienten klangvoll. Stimmbandlähmung besteht noch 1883. Kräftige Stimme bei fortbestehender Lähmung.	Rechtsseitige Stimmbandlähmung.
Heilung.	1882.	Nach der Operation sofort Heiserkeit ohne Dyspnoe.	Nicht aufgezeichnet.
Heilung.	1882.	Vorübergehende Heiserkeit.	Nicht aufgezeichnet.
Heilung.	1882.	Patient gleich nach der Operation etwas heiser, am nächsten Tage hat die Stimme wieder guten Klang.	1883 vollständige Lähmung des rechten Stimmbandes.
Heilung per primam in Tagen.	1880.	Zeichen einer Parese des Nerv. laryng. inf. sin., welche später ganz verschwindet.	Parese der linksseitigen Stimmbänder.
Heilung per primam in Tagen.	1881.	Längere Zeit anhaltende Stimmstörung (Tetanieanfälle).	Cadaverstellung beider Stimmbänder.
Völlig geheilt entlassen.	1881.	Einige Monate nach der Operation belegte Stimme; Anfälle von Athemnoth. Tracheotomie.	Lähmung der Crico-aryt. post.
Heilung per primam.	1875.	Wiederkehr der Stimme in 15 Tagen.	*Subparalyse des linken Stimmbandes während der ersten Zeit.*

Nummer	Geschlecht und Alter	Die Natur des Kropfes und seiner wichtigeren Symptome	Operateur	Operation selbst
56	Frau, Verena T., 43 Jahre.	Struma parenchymat. totalis. Hochgradige Dyspnoe.	Dr. *Kuhn* aus St. Gallen.	Totale Excision. *Verletzung des Nv. recurrens.* Lister.
57	Frau, Elisabeth St., 23 Jahre.	Struma cyst. parenchymatosa, hühnereigross, am Isthmus. Dyspnoe.	Prof. *Lücke* aus Strassburg.	Partielle Exstirpation.
58	Frau, Josefine D., 36 Jahre.	Struma fibrosa vasculosa.	Prof. *Maas* aus Freiburg.	Exstirpat. *Verletzung beider Recurrentes.*
59	Frau, Sophie D., 30 Jahre.	Struma cystica. Der Mittellappen billardkugelgross. In beiden Seitenpartien der Hals aufgetrieben. Respiration, besonders beim Liegen, erschwert.	Derselbe.	Tot. Ausschälung. Wegen Verwachsungen erhebliche Schwierigkeiten beim Operiren. *Nervi recurrentes beiderseits mit der Art. thyr. inf. gefasst und unterbunden.*
60	Frau, 24 Jahre.	Struma parenchymat., von d. Grösse einer Orange. Dyspnoe, Dysphagie, Alteration der Stimme u. s. w.	*Michel* aus Nancy.	Totale Ausschälung.
61	Frl. Flora D., 20 Jahre.*	Struma parenchymatosa. Dyspnoe bei Anstreng. Lähmung des linken Stimmbandes.	Prof. *Mikulicz* aus Krakau.	Totale Ausschälung.
62	Frl. Prosowna, 19 Jahre.*	Struma parenchymatosa. Athembeschwerden. Stimme heiser.	Derselbe.	Totale Ausschälung.
63	Frau, Katarzyna R., 40 Jahre.*	Cystoadenom. Athembeschwerden. Heiserkeit. Rechtes Stimmband weniger beweglich als das linke.	Prof. *Mikulicz* aus Krakau.	Partielle Exstirpation.
64	Frl. Franziska K., 19 Jahre.	Struma parenchymatosa cystica colloides. Dyspnoe. Dysphagie. Stimme heiser und rauh.	Professor *v. Mosetig-Moorhof* aus Wien.	Zuerst den rechten Lappen exstirpirt. Nach 1 Monat den linken. *Der linke Nerv. laryngeus recurrens durchschnitten.*
65	Frau, Julia G., 25 Jahre.	Struma parenchymatosa colloides. Anfälle von Suffocation.	Prof. *J. L. Reverdin* aus Genf.	Totale Enucleation.
66	Mme. F., 27 Jahre.	Struma cystica. Athembeschwerden u. s. w.	Derselbe.	Totale Exstirpation.
67	Frau, Juliette S., 33 Jahre.	Struma cyst. Beengungen, Athembeschwerden u. s. w.	Derselbe.	Totale Exstirpation. Lister.
68	Frl. Pauline C., 20 Jahre.	Struma cyst. Linksseitig. Schnelles Wachsthum. Stimme etwas rauh.	Derselbe.	Totale Exstirpation.
69	Mann, Henri Cl., 25 Jahre.	Struma parenchymatosa. Lappig. Compression der Trachea.	Derselbe.	Totale Exstirpation.
70	Mme. K., 24 Jahre.	Struma parenchymatosa cystica. Orangegross. Athembeschwerden.	Dr. August *Reverdin* aus Genf.	Totale Exstirpation. Lister.
71	B., 46 Jahre.	Struma parenchymatosa, zum Theil cystisch degenerirt. Athembeschwerden. Schwache Alteration der Stimme.	Derselbe.	Totale Exstirpation.

Ausgang der Operation	Jahr der Operation	Folgen der Operation in Bezug auf den Kehlkopf	Laryngoskopischer Befund
Heilung.	1879.	Im Jahre 1881 stellte sich Patientin mit hochgradigster inspiratorischer Dyspnoe vor.	Lähmung d. Mm. cricoarytaenoidei post.
Heilung in 3 Wochen.	1869.	Schmerz., Stimmlosigkeit. Die Stimme kommt allmählich wieder. Entlassung mit noch etwas heiserer Stimme.	Nicht aufgezeichnet.
Tod an Schluckpneumonie.	1881.	—	—
Tod in 48 Stunden.	1881.	Vollständige Stimmlosigkeit nach der Operation, nebst beschleunigter Respiration. Pat. verschluckt sich beim Nehmen der Nahrung.	Nicht aufgezeichnet.
Heilung in 30 Tagen.	1872.	Seit der Operation die Stimme belegt. Später ist die Stimme normal geworden.	Nicht aufgezeichnet.
Heilung per primam.	1883.	Heiserkeit während der ersten zwei Wochen. Nachher Stimme rein.	Nicht aufgezeichnet.
Heilung per primam.	1883.	*Starke Heiserkeit.* (Tetanieanfälle.)	Nicht aufgezeichnet.
Heilung per primam. Entlassen nach 2 Wochen.	1883.	Schwachheit der Stimme und Heiserkeit. Infolge dreiwöchentlicher Behandlung ist die Stimme klar und hell geworden.	Complete Lähmung des rechten Stimmbandes, die trotz Besserung der Stimme fortbestand.
Heilung.	1880.	Gleich nach der Operation war die Kranke ganz aphonisch und konnte nur lispelnd sprechen. Die Aphonie besserte sich allmählich und in 3 Monaten konnte Pat. ganz laut sprechen.	Parese des link. Stimmbandes.
Heilung in 23 Tagen.	1880.	Am 3. Tage nach der Operation tritt Heiserkeit auf, die bald verschwindet.	Nicht aufgezeichnet.
Heilung nach 1 Monat.	1880.	9 Tage nach der Operation wird Pat. heiser nur während der Musse. Nach 14 Tagen ist die Stimme gut.	?
Heilung per primam in 18 Tagen.	1880.	Einige Monate lang die Stimme leicht heiser und schwach.	Nicht aufgezeichnet.
Heilung nach 1 Monat mit consecutiv. Erscheinungen wahrscheinlich hysterischer Natur.	1880.	Gleich nach der Operation vollständige Aphonie neben Dysphagie. Die Stimme kam nach 2 Wochen wieder, aber ist sehr schwach.	Nicht aufgezeichnet.
Heilung. Später Erscheinungen von Anämie u. s. w.	1880.	Heiserkeit.	Nicht aufgezeichnet.
Heilung per primam.	1880.	Heisere Stimme während 3 Monaten.	Nicht aufgezeichnet.
Heilung in 10 Tagen.	1881.	Starke Heiserkeit, die nach ein paar Wochen schwindet.	Das l. Stimmband steht niedriger, wie das rechte, d. h. beim Phoniren legen sich die Stimmbänder nicht aneinander.

Nummer	Geschlecht und Alter	Die Natur des Kropfes und seiner wichtigeren Symptome	Operateur	Operation selbst
72	Mme. R., 33 Jahre.	Struma parenchymatosa cystica. Calcification.	Dr. August *Reverdin* aus Genf.	Totale Exstirpation.
73	Mme. B., 24 Jahre.	Struma parenchymatosa cyst. Linksseitig, orangegross. Athembeschwerden. Geringe Alteration der Stimme.	Derselbe.	Totale Exstirpation.
74	M. M., 34 Jahre.	Struma parenchymat. Sehr gefässreich. Orangegrosse Lappen, rechts nur median. Erstickunganfälle. Leichte Rauheit der Stimme.	Derselbe.	Tot. Exstirpation, sehr complicirt. (Man glaubt an eine *Durchschneidung* des Nerven.)
75	Fme., 25 Jahre.	Struma fibrosa cyst. colloides. Dreilappig. Dyspnoe, Dysphagie. Sprachstörung.	Dr. *Richelot* aus Paris.	Totale Ausschälung. Lister. (Man glaubt an eine *Durchschneidung* der Nn. recurrentes.)
76	Mädchen, 38 Jahre.	Struma parenchymatosa. Athembeschwerden. Vagi und Recurrentes ungestört.	Dr. *Riedel* aus Aachen.	Totale Exstirpation. Auswaschung der Wunde mit 2 proc. Carbollösung.
77	Mädchen, 20 Jahre.	Grosser Kropf.	Derselbe.	Totale Exstirpation.
78	Knabe, Jacob W., 13 Jahre.	Struma parenchymatosa cystica. Peristrumitis indurativa.	Prof. *Rose* aus Zürich.	Totale Ausschälung.
79	Fme., 23 Jahre.	Struma fibrosa sehr gross. Rechter Lappen multilobär (keine Störungen).	Prof. *Roux* aus Paris.	Partielle Exstirpation.
80	Hme.	Struma parenchymat. cyst. Faustgross, multilobär (keine Störungen).	Derselbe.	Totale Exstirp. (Roux glaubt den *Recurr. durchgeschnitten* zu haben.)
81	Frl. Elisabeth Th., 16 Jahre.	Struma parenchymatosa mässiger Grösse. Geringer Grad von Heiserkeit wegen unvollkommener Schlussfähigkeit der Stimmbänder.	Prof. *Schönborn* aus Königsberg.	Totale Exstirpat. unter Lister'schen Cautelen. *Durchschneidung der N. recurrentes.*
82	Frau, Lina P., 29 Jahre.	Struma parenchymatosa — rechts hühnereigross. Stetes Wachsthum.	Derselbe.	Totale Exstirpat. *Nn. recurrentes durchschnitten.* Tracheotomie.
83	Frau, 35 Jahre.	Struma cystica bilateralis, mit colloider Degeneration. Jeder Lappen faustgross. Dyspnoe.	Prof. *Wagner* aus Berlin.	Totale Ausschälung. (*Laesion des recurrent.*)
84	Mädchen, 17 Jahre.	Vom 6. Lebensjahre litt Patientin am Kropf.	Dr. *Zander* aus Russland.	Totale Exstirpation.
85	Marie W., 22 Jahre.	Struma vasculosa, manneshandgross. Basedow'sche Krankheit.	Dr. Louis *Rehn* a. Frankfurt a/M.	Totale Ausschälung. Massenligatur.
86	Karoline J., 29 Jahre.	Schlingen und Athem beschwerlich. Schmerzen. Struma parenchymatosa.	Prof. *Socin* aus Basel.	Rechtsseitige Schilddrüsenexstirpation.
87	Michael S., 20 Jahre.	Leichte Heiserkeit. Athembeschwerden. Adenoma foetale gl. thyr. Im Larynx keine Lähmung.	Prof. *Mikulicz* aus Krakau.	Totalexstirpation.

Ausgang der Operation	Jahr der Operation	Folgen der Operation in Bezug auf den Kehlkopf	Laryngoskopischer Befund
Heilung.	1879.	Heiserkeit. Die Stimme schwach; im Jahre 1883 normal.	Nicht aufgezeichnet.
Heilung per primam.	1880.	Rauhe Stimme während einiger Monate.	Nicht aufgezeichnet.
Heilung in 25 Tagen.	1882.	Fast complete Aphonie. Es trat sehr langsam Besserung ein, aber noch nach 6 Mon. ist die Stimme schwach und oft tonlos.	Nicht aufgezeichnet.
Heilung in 5 Wochen.	1881.	Complete Stimmlosigkeit neben Dysphagie. Die Stimme erlangte allmählich erst normalen Timbre.	Die Stimmbänder unbeweglich (Cadaverstellung).
Tod in 3 Tagen nach längerem trachealen Rasseln und Unbesinnlichkeit.	1882.	Nach Auswaschung der Wunde mit Carbol wurde die Patientin sofort aphonisch und nach 2 Stunden entwickelte sich Dyspnoe.	Nicht aufgezeichnet.
Tod in 4 Wochen.	1880.	Aphonie neben rascher Athmung und Unruhe. Tracheotomie nutzlos.	Nicht aufgezeichnet.
In 3 Monaten geheilt entlassen.	1876.	Stimme heiser u. belegt. Pat. kann nicht laut sprechen. Auch bei der Entlassung d. Stimme noch nicht rein.	Kehlkopf zeigt im Spiegel leichte Röthung.
Tod in 48 Stunden.	1847.	Grosse Dyspnoe und Aphonie während der Operation. *Autopsie* ergab: *Der rechte N. recurrens durchschnitten.*	Kein abnormer Befund.
Heilung in 1 Monat.	1850.	Fortbestehende Heiserkeit neben zehntägiger Dysphagie.	Kein abnormer Befund.
Geheilt entlassen fast nach 1 Monat. (Compl. von Tetanieanfällen.)	1878.	Complete Aphonie neben Dysphagie, Dyspnoe. Heilung.	Kein abnormer Befund.
Tod in 3 Wochen an Pleuropneumonie. (Tetanieanfälle.)	1878.	Complete Aphonie neben Dysphagie und Dyspnoe.	Vollkommene Stimmbandlähmung.
Heilung nach 3 Wochen.	1880.	Sprachstörung.	Ungenügende Schliessung des Larynx.
Heilung in 3 Wochen.	1881.	Heiserkeit.	—
Heilung.	1884.	Vollständ. Aphonie u. leichte Athembeschwerden. Die Recurrenslähmung verschwindet erst nach 4 Monaten.	—
Heilung der Wunde per primam.	1881.	Das rechte Stimmband und der	rechte Aryknorpel vollständig gelähmt.
Heilung (Tetanieanfälle).	1881.	Heiserkeit.	Parese des recht. Stimmbandes, die später verschwand.

Die obige statistische Zusammenstellung beruht auf einer sehr sorgfältigen Durchsicht und einer gewissenhaften Berücksichtigung aller bisher in der Literatur bekannten Fälle von Kropfexstirpationen. Sie umfasst ausserdem eine Anzahl Fälle, die bisher nicht publicirt wurden, deren Veröffentlichung und Verwerthung für meine Arbeit mir aber von den betreffenden Herren Operateuren gütigst gestattet ist, wofür ich denselben hiermit auch öffentlich meinen verbindlichsten Dank sage.

Was zunächst die in der Literatur gefundenen Fälle von Kropfexstirpationen anlangt, so beträgt die Zahl derselben 551. Sie sind den Arbeiten von Rožycki (1868), Brière (1870), Boursier (1870), Süsskind (1877), Kocher (1883), Liebrecht (1883), J. und A. Reverdin (1883), Socin (Jahresberichte der chirurg. Abtheilung des Spitals in Basel) entnommen.

Dann kommen noch 31 Fälle von Julliard, 3 Fälle von Rehn und 16 Fälle aus der russischen Literatur. Endlich von den nicht veröffentlichten Fällen, die mitgerechnet werden, verdanke ich Herrn Prof. Mikulicz in Krakau 9, Herrn Geheimrath Czerny 5, Herrn Dr. Baumgärtner aus Baden-Baden 4, Herrn Dr. Riedel von Aachen 1.

Demnach beträgt die Gesammtzahl aller Kropfexstirpationen, die meiner Arbeit zu Grunde gelegt werden, 620.

Unter diesen 614 Fällen von Kropfexstirpationen finden sich — was einem Procentsatz von 14,03 entspricht — 87 Fälle, in welchen nach der Operation eine Störung der Kehlkopffunction aufgetreten ist. Leider ist nur in 40 Fällen eine laryngoskopische Untersuchung vorgenommen und die Diagnose auf Lähmung der Kehlkopfmusculatur gestellt worden, so dass ich nur diese Fälle allein einer genaueren Erörterung unterwerfen kann. Denn wenn auch in den übrigen Fällen Symptome bestanden, die eine Lähmung vermuthen lassen oder dieselbe sehr wahrscheinlich machen, so kann ich dieselben in Ermangelung einer Spiegeluntersuchung als zweifelhafte oder unsichere nur theilweise berücksichtigen.

Auch eine strenge Theilung der Lähmungen — in phonische, respiratorische und gemischte — lässt sich kaum durchführen, weil die aufgezeichneten Resultate der Untersuchung in den meisten Fällen zu allgemein sind und zu wenig specielle Angaben enthalten, als dass man den schematischen Charakter der drei Hauptgruppen der Lähmungen mit Sicherheit daraus erkennen könnte. Soweit dies aber möglich ist, wollen wir diese Eintheilung festhalten und bei Betrachtung der verschiedenen Fälle nach diesem Schema verfahren.

Die Alteration der Stimmbildung ist eine der häufigsten Folgeerscheinungen nach Kropfexstirpation. Sie bietet dabei zahlreiche Uebergangsformen der belästigenden Veränderungen der Stimme dar, deren Höhegrad von sehr verschiedenen, oft dunklen, ätiologischen Momenten bedingt ist. Von der Heiserkeit kann die Affection steigen — zur vollständigen Stimmlosigkeit! — Die oben angeführte Statistik lehrt uns, dass in 24 Fällen nach der Exstirpation des Kropfes Aphonie eintrat, während in 51 Fällen die Sprache Störungen erlitt, deren mannigfache Modificationen durch die Ausdrücke heiser, belegt, flüsternd, lispelnd, rauh, Stimme mit verändertem Klang bezeichnet werden. In den übrigen 14 Fällen fehlt zwar die Bemerkung, dass die Sprache nach der Operation Störungen gezeigt habe, doch lassen sich dieselben auf Grund der gewonnenen Resultate der Beobachtung, namentlich aber bei den letal geendeten Fällen — auf Grund der durch die Autopsie gemachten Erfahrungen vermuthen.

Aber nicht allein die Stimmbildung leidet zuweilen durch den chirurgischen Eingriff, auch die zweite wichtige Function des Kehlkopfes, die Athmung, pflegt, wenn auch viel seltener, wie es scheint, infolge der Operation beeinträchtigt zu werden.

Eine dagegen öfter vorkommende Erscheinung ist die Combination der phonischen mit der respiratorischen Lähmung, wobei jedoch gewöhnlich die erstere vorwiegt. Die Gesammtzahl aller dieser Fälle, d. h. der phonischen, der respiratorischen und der gemischten Lähmungen ist ganz beträchtlich und deshalb für die Kropfexstirpation von besonderem Interesse. Das Causalmoment der Affection findet man bei den mit dem Kehlkopfspiegel untersuchten Fällen in der gestörten Thätigkeit der betreffenden Kehlkopfmuskeln, deren Function von der Leitungsfähigkeit der dieselben versorgenden Nerven abhängt. Da nun die zum Kehlkopf gehenden Nerven während der Operation ganz besonders einem Insulte ausgesetzt sind, so ist das verhältnissmässig häufige Vorkommen von Lähmungen der Kehlkopfmuskeln erklärlich. Die obige Zusammenstellung enthält, wie schon erwähnt ist, 38 laryngoskopisch beobachtete Fälle von Lähmungen der Kehlkopfmuskeln, von denen 21 phonische, 11 gemischte und 6 respiratorische zu sein scheinen.

Da aber in der Mehrzahl der Fälle die Muskeln, welche gelähmt waren, nicht genau angegeben sind, wir vielmehr meist nur dem allgemeinen Ausdruck einer Stimmbandlähmung begegnen, so ist eine strenge Trennung der Paralysen der Abductoren von denen der Adductoren und Stimmbandspanner in vielen Fällen unmöglich.

Da ferner bei den vollständigen gemischten Lähmungen haupt-

sächlich das Symptom der Stimmbildung berücksichtigt wurde, so wollen wir diese zusammen unter dem Namen „phonische Lähmung" besprechen und dann zu denjenigen Fällen übergehen, bei welchen hauptsächlich die Beeinträchtigung der Mechanik der Athmung in den Vordergrund trat.

Die Alteration, resp. Aufhebung der Stimmbildung nach chirurgischer Behandlung des Kropfes war in 30 Fällen durch Parese, resp. Paralyse bedingt, und zwar war 27 mal nur das eine Stimmband und 4 mal waren beide Stimmbänder gelähmt.

Die Lähmung selbst war mannigfacher Art. Während meistens nur die beim Phoniren thätigen Muskeln afficirt gewesen zu sein scheinen und das betreffende Stimmband deshalb bei der Phonation der Mittellinie sich nicht vollständig näherte, resp. unbeweglich stehen blieb, sehen wir, dass in vielen anderen Fällen die Lähmung grössere Dimensionen annahm, sich auf die Oeffner der Stimmspalte erstreckte, ja sogar die Epiglottis in Mitleidenschaft zog. Dabei ist zu bemerken, dass die Ansicht Wölfler's: „Die Epiglottis nehme in der Regel Antheil an den phonischen Lähmungen des Kehlkopfes", darum nicht ganz richtig ist, weil der die Kehlkopfdeckelmuskeln versorgende Nervus laryng. sup. gewöhnlich bei der Operation verschont bleibt —; jedoch dürfte die öfters vorkommende und immer kurz dauernde Dysphagie auf eine Läsion unbedeutender Filamente dieses Nerven schliessen lassen. Die Affection der Kehlkopfmuskeln aber steigt von dem geringen Grade der Parese und Atonie zur totalen Lähmung des Stimmbandes, verbunden oft mit hochwichtigen Symptomen.

Die existirenden Paresen können durch Entfernung des Causalmomentes, d. h. durch Excision des Kropfes dauernd beseitigt werden, sie können in dem Grade wie vor der Operation auch nach der Operation weiter fortbestehen (Socin, Jahresberichte der chirurg. Abtheilung des Spitals in Basel), oder es tritt infolge unglücklicher Complicationen Verschlimmerung ein. Julliard meint, dass die alterirte Stimme überhaupt durch die Operation nicht gebessert, sondern vielmehr verschlechtert wird, eine Behauptung, die jedoch nicht stichhaltig sein dürfte, weil sie nur seinen eigenen Beobachtungen entnommen ist, und weil nicht selten die functionellen Störungen des Kehlkopfes durch die Kropfexstirpation zurückgehen und selbst hochgradige Lähmungen gänzlich verschwinden, wie es z. B. der Fall von Prof. Küster Nr. 55 ganz genügend beweist. Damit ist aber nicht die Möglichkeit einer Verschlimmerung ausgeschlossen!

Dies beweist die obige Zusammenstellung, wo wir Fälle finden,

in welchen die bereits alterirte Stimme noch grössere Veränderungen erlitt und aus einer Parese der Stimmbänder eine complete Paralyse wurde, z. B. im Falle Nr. 63 u. a. Es ist daher dringend anzurathen — liegt es ja doch schon im Interesse des Operateurs — vor jeder Kropfoperation den betreffenden Patienten genau laryngoskopisch zu untersuchen, damit nicht etwa schon vor der Operation bestehende pathologische Veränderungen später dem chirurgischen Eingriffe zugeschrieben werden.

In den Fällen, in welchen die bereits alterirte Stimme nach der Operation noch grössere Veränderungen zeigte oder gar vollständig verschwand, war also die Entfernung des Kropfes die Ursache eines wesentlich schlechteren Krankheitszustandes.

Von hohem Interesse ist deshalb der Verlauf der durch die Kropfexstirpation bedingten Störungen der Stimmbildung und das ätiologische Moment für die damit verbundene Leitungsunfähigkeit der Nervenbahn. Wir gehen damit in ein schweres Gebiet der Erklärung dieser im Kehlkopfe sich abspielenden Vorgänge über, deren Verschiedenartigkeit und oft unergründete Natur weiterer Forschungen werth erscheint.

Die Stimmstörung nimmt ihren Anfang entweder gleich nach der Operation oder einige Zeit später. Sie ist manchmal vorübergehend, hält einige Stunden oder Tage an; manchmal dauert sie aber Wochen, ja Monate, selbst Jahre lang. Die Aphonie heilte z. B. in einem Falle (Nr. 1) von rechtsseitiger Stimmbandlähmung binnen dreiwöchentlicher Dauer elektrischer Behandlung — in einem Falle von linksseitiger Stimmbandlähmung (Nr. 64) ohne Behandlung während 3 Monaten — im dritten Falle (Nr. 75), in welchem beide Stimmbänder paralytisch waren und eine Section der Nerven vermuthet wurde, trat, wenn auch allmählich, doch die Genesung ein.

Die obige statistische Zusammenstellung weist zur Genüge auf die bezügliche Mannigfaltigkeit hin.

Die Störung kann ferner vollkommen ausheilen oder die Heilung tritt nur zum Theil ein, d. h. die Stimme bessert sich, wird klangvoll, erhält jedoch sehr oft einen veränderten Timbre, indem sie dann in der Regel eine tiefere Lage annimmt.

Dies hängt von den Vorgängen ab, die sich im Gebiete der Glottis abspielen; die die Phonation behindernden Stimmbandlähmungen können nämlich vollständig zurücktreten oder bei ihrem Fortbestehen vermag die compensatorische Wirkung der gesunden Seite einen derartigen Einfluss auszuüben, dass der Klang der Stimme wieder normal oder fast normal wird. Mit der Alteration, resp. Auf-

hebung der Stimmbildung combinirt sich oft die schon oben angedeutete, in der Regel kurz dauernde Dysphagie, die ohne wesentliche Bedeutung für den Heilungsprocess ist und schnell verschwindet. Viel schlimmer ist das Eintreten der Dyspnoe, der Tetanie und einer ganzen Reihe von schweren Symptomen, die zusammen manchmal einen Exitus letalis herbeiführen.

Wir gehen jetzt zur Pathogenese dieser Erscheinungen über und wollen durch genaue Controle der Entstehung und des Verlaufes der Stimmbandlähmungen nach Kropfexstirpation die Aetiologie dieser Krankheitsprocesse zu ergründen versuchen.

Die Ursache der Stimmbandlähmungen und der dadurch bewirkten Functionsstörung des Kehlkopfes bilden Verletzungen verschiedener Art und Stärke der zum Kehlkopfe gehenden Nerven, der Laryng. infer. oder der Recurrentes.

Die Thätigkeit dieser Nerven kann infolge der Operation auf verschiedene Weise behindert, selbst aufgehoben werden.

Schon Galen weist auf diese Vorgänge hin und macht auf die Gefahr aufmerksam, indem er sagt: „Quum ergo ex cervice quidam strumas in profundo sitas excideret, ac deinceps resecaret aliquod vas, membranos non specillo caederet, sed unquibus evelleret imprudens ob ignorantiam simul recurrentes nervos distraxit atque hoc pacto puerulum liberavit a strumis sed mutum reddidit" (Liebrecht).

Und eben das Eintreten der Stimmlosigkeit, verbunden mit schweren Erscheinungen anderer Art trug ungeheuer dazu bei, lange Zeit dem Chirurgen bei Behandlung des Kropfes das Messer aus der Hand zu stossen.

Nachdem nun in den letzten Jahren bei der ausgebildeten Technik die Operateure mehr zu Künstlern geworden sind und die früher bereits versuchte, aber dann verlassene Radicalcur der Strumen von Neuem in die Chirurgie eingeführt wurde, sind wir vielen Forschern zu Dank verpflichtet, dass sie ihr Augenmerk auf die Folgen der Operation gelenkt und hochinteressante Resultate der Beobachtung erzielt haben. Namentlich in Bezug auf die Aetiologie der Stimmbandlähmungen nach Kropfexstirpation ist Manches ans Licht gezogen, so dass wir, wenn auch keine volle Klarheit, so doch wenigstens ein Verständniss für die Vorgänge besitzen.

Das Gesammtergebniss meiner Nachforschungen lehrt uns, dass in 14 Fällen der N. recurrens ganz bestimmt während der Operation durchgeschnitten worden ist und darunter zweimal beiderseits und einmal auch die Anastomose des rechten Hypoglossus mit Cervical-

nerven. Dies bewies in 7 Fällen die Autopsie, während im Uebrigen der Nerv in dem Bindegewebe so verwachsen war, dass seine Isolirung und Schonung bei der Operation sich als unmöglich gestaltete, oder auch er entging bei anderen, ungünstigen Verhältnissen dem Auge des Operirenden. Ausserdem ist in mehreren Fällen die Wahrscheinlichkeit einer Durchtrennung der Nerven ausgesprochen, eine Vermuthung, die fast zur Gewissheit wird, wenn wir mit diesen Fällen die Folgen derjenigen Operationen vergleichen, bei denen eine solche Durchtrennung der Nerven sicher constatirt ist.

Ist der Stamm des N. recurrens durchtrennt, so tritt sofort eine complete Lähmung ein, und zwar immer derjenigen Seite des Kehlkopfes, die dem verletzenden Eingriff ausgesetzt ist. In der Statistik finden wir mehrere diesbezügliche Fälle aufgezeichnet, so dass wir deshalb bei einer ausgesprochenen, plötzlich kommenden Paralyse eines oder beider Stimmbänder a priori an eine Continuitätstrennung der Nerven denken müssen. Damit soll aber nicht gesagt sein, dass alle sofort nach Kropfexstirpation eintretenden totalen Lähmungen darauf zu beziehen sind und es keine anderen Factoren gibt, die dasselbe Endresultat zur Folge haben. Aber davon später.

Es braucht ferner nicht der ganze Stamm des Nerven getroffen zu werden, sondern die Verletzung braucht nur einzelne Zweige, kleine Aestchen desselben zu betreffen, denn der N. recurrens ist reich an Anastomosen. Darin finden wir die Erklärung für die geringeren Grade der Paralyse, wobei die kleinen Nervenzweige der motorischen Kraft beraubt und nur die von ihnen innervirten Muskelbündel in Unthätigkeit versetzt werden. Einer Durchtrennung gleicht in ihren Symptomen die Unterbindung des Nerven.

Bei den Schwierigkeiten, welche die Kropfoperation häufig wegen der Blutungen darbietet, kann es sich leicht ereignen, dass beim Anlegen der grossen Menge von Ligaturen der Nerv mit dem Gefässe, und zwar in der Regel mit der Art. thyr. inferior gefasst und unterbunden wird. Dies kann einerseits oder auch beiderseits geschehen; dazu kommt noch, dass nach der Unterbindung der Nerv durchgeschnitten wird.

Ich habe vier solche Fälle in der Statistik aufgenommen, ausserdem einige Fälle notirt, bei welchen die Vermuthung einer solchen Unterbindung ausgesprochen wird.

Weitere Ursachen für die Paralyse der Kehlkopfmuskeln nach Excision des Kropfes finden wir in der oft statthabenden Läsion durch Zerrung, verbunden manchmal mit der Zerreissung kleinerer Nervenästchen, in der Compression, in der Entblössung des Nerven

mit Durchtränkung von Blutextravasaten in den Entzündungen der leitenden Nerven oder auch der ganzen Kehlkopfgegend.

Die häufig eintretenden reichlichen Blutungen, zu deren Stillung ein oft beträchtlicher Druck ausgeübt werden muss, rufen nicht selten Störungen hervor, die bald schwinden, falls das Malum agens — die Compression — aufhört und der Nerv von dem Drucke sich wieder erholt hat.

Die Verwachsungen mit einem dichten angrenzenden Zellgewebe oder der Geschwulstmasse selbst, erschweren in der Regel das Abpräpariren des Nerven und geben den Impuls zu gewaltsamen Zerrungen, wobei Läsionen zu Stande kommen und der entblösste Nerv mit Blutextravasaten durchsetzt wird.

Die Folgen davon manifestiren sich in Functionsstörungen der Muskeln der gezerrten Seite, und der Grad dieser Störungen hängt von der Intensität des Insultes ab.

Wenn die pathologischen Veränderungen in der leitenden Nervenbahn zurückgehen, treten auch die Störungen in der Function der betreffenden Muskeln zurück und es erfolgt Heilung.

Genauer Betrachtungen werth erscheinen auch die Entzündungen der Kehlkopfgegend, die oft als Folgen des chirurgischen Eingriffes resultiren und Causalmomente abgeben können für die functionellen Störungen der Glottis. Laryngoskopisch findet man anfangs nur den Kehlkopf tief geröthet, aber später kann sich aus diesem Zustande eine Atonie oder Parese des Stimmbandes entwickeln.

Es ist allgemein bekannt, dass selbst oberflächliche Verletzungen der Halsgegend ähnliche Erscheinungen an den Tag bringen. In einem von Hopper (Concussion of the larynx) referirten Falle lesen wir, dass infolge eines mittelst stumpfer Gewalt vorn auf den Hals ausgeübten Insultes äussere Anschwellung, Aphonie, Schlingbeschwerden hervorgerufen waren, die in 8 Wochen ausheilten und das Bild einer katarrhalischen Laryngitis nebst durch Untersuchung constatirten leichten Spannungsverminderung der Stimmbänder darboten. Gleiche Krankheitssymptome führen mit sich auch die nach Kropfexstirpation entstehenden Entzündungen.

Im vorigen Jahre publicirte Dr. Riedel aus Aachen einen Fall, in welchem die Ueberschwemmung der Wunde mit Carbolsäure die Lebensfunction der Kehlkopfmuskeln plötzlich stören sollte. Die Ausführung der Kropfexstirpation bot sehr grosse Schwierigkeiten, die Operation dauerte 3 Stunden lang. Nachdem die Wunde mit 2proc. Carbollösung ausgewaschen war, verlor die Patientin sofort

die Stimme, sprach heiser und 2 Stunden später entwickelte sich Dyspnoe. Nach eingetretenem Tode ergab die Autopsie Folgendes:

„Beide Vagi intact, nur die Scheide des linken etwas blutig imbibirt. Beide Recurrentes, besonders der linke, von Blutextravasaten durchsetzt infolge der Zerrung bei der Operation."

Die Zerrung aber konnte hochgradig sein und meines Erachtens genügte sie, um die drohenden Erscheinungen hervorzurufen und ein trauriges Ende herbeizuführen.

Die Möglichkeit der Influenz der Carbolsäure auf ähnliche Vorgänge bei der Kropfexstirpation hat auch Prof. Bardeleben hervorgehoben, obwohl er dies mit Vorbehalt that. Die weiteren Erfahrungen über die Einwirkung des Acidum carbolicum auf verschiedene Gewebe und der Mangel der Beobachtung identischer Fälle tragen nach meiner Ansicht entschieden dazu bei — dieselbe als ätiologisches Moment beim Entstehen von Kehlkopfmuskellähmungen nach der Operation von Strumen auszuschliessen.

Die bisher besprochenen, die Genesis der Paralysen der Kehlkopfmuskeln bedingenden Ursachen können wir als primär wirkende bezeichnen, weil sie unmittelbar der Operation ihre Entstehung verdanken und sofortige functionelle Störungen bewirken. Es gibt aber Fälle, wo nach Ausschälung des Kropfes die Glottis normal functionirte, die schon vor der Operation bestehenden Uebel schwanden, die Wunde vernarbte und erst dann sich Symptome entwickelten, die auf eine Erkrankung in den leitenden Nervenfasern schliessen liessen. Das Leiden trat also hier secundär auf, nahm allmählich an Valenz zu und fand seine Deutung zum Theil in dem continuirlichen Narbendruck und wahrscheinlich in einem Degenerationsprocess des Nerven. Als Beweis dafür dienen Julliard's Beobachtungen (Trente exstirp. Revue de chirurg. 1883), in welchen einmal 4 Monate nach Genesung und Entlassung des Kranken die Stimme rauher wurde und eine Paralyse zum Vorschein kam, die bis jetzt dauert.

Dr. Martin berichtet (bei Julliard) über einen Fall, wo zwei Wochen nach der Operation die Stimme dieselbe geblieben war und erst nach diesem Zeitraume vollständig erlosch. Ferner wurde eine Patientin Billroth's als geheilt entlassen. Sie kam dann wieder in Behandlung wegen häufiger Tetanieanfälle — ihre Stimme war stark heiser und das Athmen erschwert; durch laryngoskopische Untersuchung fand man eine Lähmung der beiden Stimmbänder. Sie starb bald und die Section ergab neben einem ganzen Complex von Krankheiten die Nn. recurrentes frei, nur der linke lag in etwas

dichtem Zellgewebe. Dabei war eine strahlige Narbe in der Haut an der Vorderseite des Halses 3 Querfinger über der Incisura jugularis mit schwieliger Verdichtung des darunter liegenden subcutanen Bindegewebes und Ausbreitung desselben bis unter das Sternum. Nur der Druck dieser Narbe konnte hier die Lähmung und die Störung im Phoniren erzeugt haben.

Zu diesen Ursachen der motorischen Störungen des Kehlkopfes, welche wir im Stande sind zu controliren und genau zu beobachten, kommen andererseits Fälle, bei denen jeder Anhaltspunkt, das ätiologische Moment einer Lähmung zu ergründen, fehlt, und wir zu der Annahme genöthigt werden, dass die Lähmungen durch die vollständige Exstirpation der Schilddrüse, deren Bestimmung im menschlichen Organismus ja noch immer nicht mit Sicherheit festgestellt ist, hervorgerufen wurden. Die für unsere Betrachtungen als Grundlage dienende Zusammenstellung zeigt, dass hierher besonders die Fälle gehören, welche letal unter Störungssymptomen im Kehlkopfe endeten und bei welchen die Autopsie gar keine Anhaltspunkte für die Genesis der Störungen an den Tag förderte (Nr. 19, Nr. 31 u. a.).

Damit vervollständigten wir einen Ueberblick über die mögliche Pathogenese der phonischen Lähmungen der Kehlkopfmuskeln nach Kropfexstirpation, und es bleibt noch übrig, mit ein paar Worten den Verlauf und die Prognose dieser Lähmungen zu erörtern.

Es ist dies eine schwere Aufgabe, deren Lösung bei den minder exacten Angaben der in die Statistik aufgenommenen Berichte, in welchen meistens der Verlauf der Stimmstörung, nicht aber derjenige der Lähmung notirt wurde, nur mit Hülfe weniger gut beobachteter Fälle ermöglicht wird. Aus der Betrachtung dieser Fälle sehen wir, dass die entstandenen Lähmungen entweder gänzlich zurückgehen und somit auf eine Ausheilung in der leitenden Bahn schliessen lassen, oder die Lähmungen bestehen bleiben, ohne dass dabei eine wesentliche Störung in der Stimmbildung zu bemerken ist. Daraus geht hervor, dass die Besserung der veränderten Stimme nicht lediglich von einem Verschwinden der Stimmbandparalyse abhängt, sondern dass dieselbe durch die compensatorische Wirkung der gesunden Kehlkopfmuskeln der anderen Seite zu Stande kommen kann.

Von grossem Nutzen ist dabei die Anwendung der Elektricität, welche eben die compensatorische Kraft der betreffenden Muskeln zu erhöhen vermag. Uebrigens hängt die Prognose auch von der Natur des chirurgischen Eingriffes ab. Bei einfacher Compression, geringgradiger Zerrung kann sich der Nerv leichter erholen und so

verschwindet auch leichter die Lähmung. Tritt aber Entzündung der Nervenfasern ein, so kann sich der Process in die Länge ziehen und die Rückbildung der Paralyse wird nur durch Beseitigung der Ursache, d. h. der Entzündung, ermöglicht. Darauf zu beziehen sind wohl diejenigen Fälle, in welchen die gelähmten Kehlkopfmuskeln in einer Zeitdauer von 2 Wochen bis 2 Monaten ihre Functionsfähigkeit wieder erlangt haben. Viel zweifelhafter ist die Prognose in den Fällen, in welchen der Nerv durchschnitten wurde. Heilung ist zwar möglich, selbst wenn die Durchschneidung auf beiden Seiten stattgefunden hatte, leider aber tritt sie nicht immer ein. Bei dem Patienten Philipp L. (Nr. 29) wurde die Vermuthung einer Section der Nerven ausgesprochen. Die linke Stimmbandlähmung war eine complete und man wendete Elektricität an, um die veränderte Stimme zu verbessern. Patient war nach einer Zeit gesund, aber etwas heiser und mit total gelähmtem Stimmbande nach Hause entlassen. Nach 4 Wochen kam er wieder zur Untersuchung und man fand keine Spur mehr von der Lähmung.

Prof. v. Mosetig-Moorhof operirte Ende November die Patientin Franziska K. und musste vom linken Recurrens ein Stück von 4 Cm. reseciren. Es entstand sofort linksseitige Stimmbandlähmung und Aphonie. Im Februar bereits trat in der Phonation derartige Besserung ein, dass Patientin ganz laut sprechen konnte. In einem Falle, wobei nach Section beider Recurrentes und der damit verbundenen completen beiderseitigen Stimmbandlähmung neben Aphonie und starker Dyspnoe mehrere Tetanieanfälle sich zeigten, sah Prof. Schönborn schon nach einem Monate Genesung eintreten.

Aber wie gesagt, die Prognose ist im Falle einer Durchschneidung des Recurrens eine zweifelhafte. Meist ist der weitere Verlauf kein so günstiger wie in den eben angeführten Beispielen.

Wir haben in der Zusammenstellung 8 Fälle aufgenommen, in welchen nach der Durchtrennung des Nerven der Tod eintrat. Die durch Narbendruck und chronische Degenerationsparalyse der Nervenfasern entstandenen phonischen Kehlkopfmuskellähmungen können wir im Ganzen als infaust bezeichnen, müssen aber dabei hervorheben, dass dieselben zum Glück am seltensten vorkommen. Auch hier ist die Möglichkeit eines Heilungsprocesses nicht ausgeschlossen, wenn man einerseits den Nerv von der drückenden Narbe befreit, andererseits die Elektricität oder Strychnin ihre Influenz auf die afficirten Nervenfasern ausüben lässt.

Aus dem Gesagten geht hervor, dass die Störungen in der Stimmbildung, welche nach einer Kropfoperation aufgetreten waren, nur

dann als kaum reparabel bezeichnet werden müssen, wenn es sich um Narbendruck und chronische Degeneration der Nervenfasern handelt, dass als zweifelhaft diejenigen Fälle gelten müssen, in denen eine doppelseitige Durchschneidung des N. recurrens stattgefunden hatte, dass aber in allen übrigen Fällen die Prognose relativ günstiger zu stellen ist, besonders dann, wenn nur der eine Nerv bei der Operation verletzt oder infolge derselben erkrankt war, weil durch stärkere Action der Muskeln der gesunden Seite eine Compensation erzielt werden kann.

Bisher haben wir nur von den phonischen Lähmungen des Kehlkopfes gesprochen und haben in unsere Arbeit alle die Fälle der statistischen Zusammenstellung hineingezogen, die wesentlich Störungen in der Stimmbildung darboten, ohne dass wir dabei irgend welche Behinderungen in der Athmung berücksichtigten. Mit einem Worte gesagt — wir haben die Trennung der gemischten Lähmungen von den phonischen nicht durchgeführt, und zwar aus dem Grunde, weil wir in den zusammengestellten Berichten fast keine Angaben fanden, die uns zu diesem Zwecke dienlich sein konnten. Deshalb beschränkten wir uns auf die Bemerkung, dass in den Fällen der completen Lähmung der Stimmbänder nach einer Durchtrennung, Unterbindung und starker Zerrung des Nerven neben der Aufhebung der Stimmbildung auch Dyspnoe eintrat, die durch die Paralyse der Glottisabductoren bewirkt wurde und namentlich bei den letal geendeten Fällen hochgradig erschien. Natürlich können aber auch rein respiratorische Lähmungen infolge von Kropfoperation vorkommen, doch treten dieselben viel seltener auf und scheinen im Allgemeinen in der Entstehung und im Verlaufe von den phonischen Lähmungen abzuweichen.

Unsere Zusammenstellung umfasst nur 6 Fälle dieser Art. Dazu kommt noch der Fall, dessen Krankengeschichte wir oben ausführlich angegeben haben. Das Leiden dauert im Ganzen viel länger, wie bei phonischen Lähmungen, ist viel intensiver und führte in 3 Fällen zur Tracheotomie. Nur in dem Falle von Dr. Kappeler (Nr. 38) trat die Störung gleich nach der Operation, in allen übrigen erst später und im verstärkten Maasse auf.

Bei der Untersuchung vor Ausschälung des Kropfes fand man laryngoskopisch in allen Fällen durchaus normale Verhältnisse, und zwar weder seitliche Verschiebungen des Kehlkopfes, noch Lähmungen der Stimmbänder, obwohl hochgradige Athembeschwerden bestanden. Infolge der Kropfexstirpation verschwanden nun die Symptome der Athemnoth bis auf einen Fall, in welchem gleich nach der Operation

tönende Inspiration und inspiratorische Einziehungen neben den früheren Athembeschwerden zum Vorschein kamen, während die Stimmbildung normal vor sich ging.

Man constatirte in diesem Falle 20 Tage nach der Operation eine Parese der Crico-aryt. post.; nach einem Jahr bot die Kehlkopfuntersuchung nichts Abnormes. Eigenthümlich ist aber die Thatsache, dass bei der nach der Operation weiten Glottis doch eine Verengerung derselben allmählich im Verlaufe von Monaten sich herausbilden kann, während die Phonation ermöglicht ist und die Stimmbänder für verschiedene Tonhöhe in verschiedene Spannung versetzt werden können.

Aus der am Ende beigefügten kurzen Krankengeschichte einzelner Fälle sehen wir ferner, dass anfangs die Stimmbildung behindert und erst nach deren Besserung die Athmung beeinträchtigt werden kann.

Die allmähliche Erlahmung der Glottiserweiterer, der Mm. crico-aryt. postici, kann freilich zunächst von Narbendruck, Entzündungen, von Zerrungen, somit langsam sich bildenden Processen, die auf den Nerven einwirken, resp. in ihm selbst sich abspielen, ausgehen; es wäre aber auch denkbar, dass der Recurrens erst in zweiter Reihe afficirt wird, durch primäre Erkrankung der Fäden des Vagus und Uebertragung auf den Recurrens.

Namentlich, wenn der Insult nur auf eine Seite beschränkt war und die Lähmung auf beide Seiten sich ausgedehnt hat — so muss man annehmen, dass nur der Vagus getroffen werden konnte und nicht der Recurrens, welcher als rein motorischer Nerv nur centrifugale Fasern besitzt, die eine Reflexwirkung nach dem Centrum und durch dasselbe auf die andere gesunde Seite herüber vollständig ausschliessen. Und auf die Weise kann ich mir die Entstehung der Lähmung der Mm. crico-aryt. post. bei unserer Patientin Heldin deuten, welche, 19 Tage lang nach der Operation gesund, plötzlich dyspnoisch wurde infolge einer gewaltsamen Stillung der eingetretenen Blutung. Durch die in die Wunde eingeführte Canüle konnte der Stamm des linken Vagus sehr leicht erreicht werden und der Druck und die wahrscheinliche Zerrung desselben bewirkte nach der Johnson'schen Theorie durch Action auf das Nervencentrum die doppelseitige Lähmung der Crico-arytaen. post., die mit der Zeit an Grösse zunahm und die Tracheotomie erforderte.

Wunderbar ist nur, dass in diesem Falle vorwiegend die Mm. crico-aryt. post. afficirt waren, während die Stimme zwar tiefer wurde, jedoch klangvoll blieb.

Sehr interessant scheint der Krankheitsprocess bei Nr. 54 zu sein, dessen Krankengeschichte ich am Ende der Arbeit mit beifüge.

Als Rest der von Prof. König gemachten Strumektomie blieb bei dem Patienten eine grosse, breite und feste Narbe, in deren oberem Theil zwei Fistelgeschwüre am Trachealring sassen. Eine Zeit lang war die Stimme etwas belegt, übrigens kein erhebliches Respirationshinderniss vorhanden. Später aber traten Anfälle von so starker Athemnoth auf, dass die Tracheotomie ausgeführt werden musste und der Kranke ohne Canüle nicht athmen konnte. Prof. König äusserte sich zu Dr. Riedel, dass in diesem Falle die ganze Störung durch den Narbendruck bedingt gewesen sei, wozu nach meiner Ansicht noch die Entzündung, welche durch die beiden Fistelgeschwüre hervorgerufen wurde, sehr wahrscheinlich mit geholfen hat, denn einen der Aetiologie nach analogen Fall berichtete Lefferts, in welchem durch Druck scrophulös entzündeter Lymphdrüsen auf den rechten Nerv. laryng. recurrens eine bilaterale Lähmung der Abductoren zu Stande gekommen sein soll. Es ist unmöglich, ein sicheres Urtheil sich über diese Vorgänge zu bilden, zumal wir noch Erscheinungen dabei begegnen, die keineswegs im Bereiche unseres Verständnisses sich befinden. So z. B. das häufige Auftreten der Gedunsenheit im Gesichte, an Händen und Füssen ohne nachweisbaren Grund, dann die Blutungen, von denen man nicht weiss, woher sie stammen.

Mit einem Worte, es scheint die Pathogenese der Lähmungen der Mm. crico-aryt. post. geheimnissvoller zu sein, wie die der anderen Kehlkopfmuskeln, und auch der Verlauf und die Prognose dieser Paralyse weicht wesentlich von der anderen ab. Das Leiden ist hartnäckiger, wird selten gebessert — ja man kann sagen — eine Genesung ist überhaupt zweifelhaft.

Von sechs zusammengestellten Fällen sahen wir nur einmal eine verhältnissmässig schnelle Heilung. Im Uebrigen ist der Zustand trostlos. Die drei Tracheotomirten können bis jetzt nicht ohne Canüle athmen, und wenn bei der Patientin Heldin die Strychnininjectionen Hoffnung auf Restitution der Thätigkeit der Abductoren erwecken, so muss man doch sagen, dass die Prognose eine zweifelhafte bleibt.

In dem anderen Falle (Nr. 9) besserte sich der Zustand unter Anwendung des Inductionsstromes und fortgesetzter Darreichung von Eisen, aber die ursprüngliche Weite der Glottis ist nicht erreicht worden.

Im Ganzen also kann der Zustand einer Lähmung der Glottisöffner, welche durch die oben geschilderten ätiologischen Momente

verschuldet wird, als ein bedauerlicher und bleibend schlimmer angesehen werden und unterscheidet sich darin hauptsächlich von den phonischen Lähmungen, die im Allgemeinen weniger gefährlich zu sein scheinen.

Hinsichtlich der Entstehung paralytischer Störungen im Kehlkopfe nach Kropfexstirpation sind wohl für die phonischen wie respiratorischen Lähmungen dieselben Ursachen anzunehmen, und zwar kann die sofort nach der Operation auftretende Functionsunfähigkeit der Kehlkopfmuskeln bedingt werden durch Unterbindung, Section, Zerreissung, Zerrung, Compression, Entblössung, Entzündung des Nerven und der ganzen Kehlkopfgegend.

Bei den kürzere oder längere Zeit nach der Operation erscheinenden respiratorischen Lähmungen haben wir auch hier als secundär wirkende Ursachen Entzündungen des Kehlkopfes und der Nerven und die damit zu verbindenden Krankheitsprocesse in den Nervenfasern, Narbendruck zu erwähnen; dazu kommen noch in den in ihrer Pathogenese unergründeten Fällen die physiologischen Geheimnisse der Schilddrüse.

Damit schliesse ich meine Arbeit und wünsche, dieselbe möge, da sie keinen Anspruch auf Vollständigkeit machen kann, den Impuls geben, die bis jetzt noch wenig besprochenen Erscheinungen weiteren Forschungen zu unterwerfen und namentlich die Beobachtungen bei den kropfoperirten Fällen exacter auszuführen und die Spiegeluntersuchung vor und lange Zeit nach der Operation nie zu unterlassen, denn nur auf diesem Wege können wir Gewissheit erhalten über die Ursachen, welche die Störungen in der Function der Kehlkopfmusculatur nach Kropfoperationen hervorrufen.

Zum Schlusse der Arbeit erfülle ich noch die angenehme Pflicht, meinen hochverehrten Lehrern, Herrn Professor Dr. Czerny für die gütige Ueberlassung einiger interessanten Fälle aus seiner Klinik und die Ueberweisung der neuesten Literatur, dem Herrn Prof. Dr. Jurasz für die Anregung zur Abfassung der vorliegenden Arbeit und für die liebenswürdige Unterstützung bei Anfertigung derselben, den hochverehrten Herren Prof. Dr. Mikulicz in Krakau, Dr. Baumgärtner aus Baden-Baden, Dr. Knie aus Moskau, Dr. Riedel aus Aachen für die gütige Mittheilung und Ueberlassung einzelner Fälle hiermit öffentlich meinen wärmsten Dank auszusprechen.

Fälle aus der chirurgischen Klinik des Herrn Geheimraths Professor Dr. Czerny.

I.

Heinrich M., 18 Jahre alt, Schlosser, aus Heidelberg, trat ins Spital 12. November 1883 ein.

Diagnose: Struma colloides hyperplastica. Exstirpation. Heilung.

Anamnese. Patient angeblich früher stets gesund, spürt seit etwa 6 Wochen zunehmendes Dickerwerden seines Halses und Athemnoth, welche ihn in letzter Zeit sogar Nachts am Schlafen hinderte. Behandlung in der medicinischen Ambulanz dahier mit Jodpräparaten hatte keinen Erfolg; die Geschwulst wuchs ziemlich rasch weiter. In der Familie des Patienten sollen Kröpfe nicht vorkommen.

Status praesens. Kräftig gebauter, gut genährter Mann. Gesicht geröthet, leicht cyanotisch.

Am Halse und an beiden Seiten des Kehlkopfes eine Geschwulst, welche aus je einem seitlichen, oben schmäleren, unten breiteren Stück besteht, welche durch ein unterhalb des Kehlkopfes liegendes bis nahe an das Sternum reichendes Querstück verbunden sind. — Die Seitentheile etwa von der Grösse eines Hühnereies.

Die Consistenz der Geschwulst ist derb, nicht elastisch, keine Pulsation, keine Gefässgeräusche über derselben. Wohl aber tracheales Stenosengeräusch.

Die Respiration ist leicht dyspnoisch, nicht auffallend beschleunigt. Laryngoskopisch gewahrt man eine leichte Parese des rechten Stimmbandes, Röthung und Trübung beider Stimmbänder; Röthung der Schleimhaut des Larynx und der Trachea.

Indic. oper. Patient schläft seit einigen Tagen sehr wenig wegen Athemnoth und ist auch zu stärkerer körperlicher Anstrengung aus demselben Grunde unfähig.

Operation den 15. November. Der Versuch der Narkose ruft bedrohliche Erstickungserscheinungen hervor, daher nur 0,01 Morphium subcutan.

Hautschnitt über dem rechten M. sternocleidomastoideus, etwa 10 Cm. lang vom Zungenbein nach abwärts. Vena jugul. ant., Vena mediana colli nach der Mitte verschoben. Vordringen auf die Kapsel, welche auf der Hohlsonde gespalten wird, nachdem die unteren Zungenbeinmuskeln quer durchtrennt sind. Es werden zunächst einige Zweige der Art. und Vena thyreoid. super. nach doppelter Ligatur durchtrennt, dann aber der Hautschnitt vom unteren Ende aus längs der vorderen Ränder des linken M. sternocleidomastoideus V-förmig nach aufwärts verlängert und der so entstehende Lappen zurückpräparirt, um besseren Zugang zur Trachea zu gewinnen, da die Respiration sehr ungenügend ist und Tracheotomie in Frage kommt. Jedoch bessert sich nach einigem Zuwarten die Respiration und es kann nun das rechte Horn der Struma von oben aussen her isolirt werden. Nach Ablösung der Geschwulst von der seitlichen Trachealwand wird die Respiration freier. Ein an der Hinterfläche der Geschwulst liegender Nerv wird irrthümlicherweise für eine Arterie gehalten und durchschnitten,

wobei Patient heftigen Schmerz im Kehlkopf fühlt und die Stimme Fistelton bekommt.

Unterbindung der Art. und Vena thyr. infer., völlige Lösung von der Trachea, Entfernung des Isthmus, der am linken Horn abreisst; nur wenig parenchymatöse Blutung, das linke Horn bleibt unberührt.[1]) Die Trachea zeigt deutliche Säbelscheidenform und seitlich etwas Erweichung der Ringe, die vorne sehr fest sind. Während der Operation Irrigation mit 2 proc. Carbollösung.

92 Catgutligaturen, davon etwa 36—40 an dem exstirpirten Tumor; trotzdem nicht unbedeutender Blutverlust.

Naht der unteren Zungenbeinmuskeln mit Catgut, Ausspülung mit 1 proc. Sublimat, fortlaufende Catgutnaht, zwei Drains, Jodoformholzdauerverband. Der exstirpirte Tumor gänseeigross, colloide Struma.

Patient sehr ermüdet, hat nur Schmerz im Kehlkopfe. Temperatur normal. Puls 76, Respiration 26.

Die ersten Tage das Schlucken etwas erschwert, leicht Verschlucken und Husten.

Inspiration von Geräusch im Larynx begleitet, sonst aber frei. Stimme mit eigenthümlich verändertem Klang.

Verbandwechsel wegen Verdacht auf Secretion. Wunde reactionslos.

Am 2. Tage Abends Dysphagie mehr — die Stimme mit etwas besserem Klang.

Den 22. November — also am 7. Tage nach der Operation — die Wunde vollständig per primam geheilt bis auf die Drainstelle. Es bildete sich an dieser Stelle eine Fistel, die erst am 18. December geheilt wurde.

Bei der Entlassung des Patienten ergab die laryngoskopische Untersuchung: „Vollständige Cadaverstellung des rechten Stimmbandes, hinreichende Compensation durch das linke“ (Prof. Jurasz).

Dabei war die Stimme nicht auffallend verändert, Respiration vollständig frei, Ernährungszustand und Aussehen sehr gut.

II.

Friedrich P., 17 Jahre alt, Landwirth, aus Ubstadt, trat in die Klinik am 26. November 1883.

Diagnose: Struma cystica. — Exstirpation der Cyste. Heilung.

Anamnese. Die Grosseltern der Mutter sollen an dickem Hals gelitten haben; Näheres dem Patienten nicht bekannt. Der Vater soll gesund, die Mutter geisteskrank sein.

Patient selbst im Wesentlichen stets gesund, litt nur zuweilen an belegter Stimme. Schon seit seiner ersten Erinnerung hat er eine linksseitige Verdickung des Halses, die ihn im Allgemeinen wenig hindert, jedoch das Bergsteigen wesentlich erschwert. Patient wünscht Entfernung der Geschwulst aus kosmetischen Gründen.

Status praes. Kräftig gebauter, etwas blass aussehender Mann. An der linken Seite des Halses eine fast faustgrosse, oben schmälere, unten breite Geschwulst von elastischer Consistenz, fluctuirend, an der Oberfläche

1) Dies that Prof. Czerny absichtlich, um die Cachexia strumipriva zu vermeiden.

glatt. Beim Schlucken bewegt sie sich in toto aufwärts. Die Trachea ist etwas nach rechts verdrängt, die Athmung in Ruhe nicht auffallend beeinträchtigt; jedoch ist leichter Stridor an der Trachea zu hören. Stimme etwas belegt, angeblich erst seit einigen Tagen.

Laryngoskopisch etwas Röthung des Kehlkopfsinneren, Stimmbänder nicht getrübt, normal beweglich.

Operation am 1. December. Narkose. 10 Cm. langer Hautschnitt über die Längsaxe der Geschwulst, parallel, aber vor dem M. sternocleidomast., doppelte Ligatur der Vena jugularis ant. Nach Durchschneidung des Musc. omohyoideus zeigt sich die Kapsel der Schilddrüse mit mehreren starken Venen besetzt. Spaltung der Kapsel auf der Hohlsonde, doppelte Ligatur der Venen, intracapsuläre, stumpfe Lösung der Geschwulst und Entbindung nach aussen, nachdem einige Zweige der Art. und Vena thyr. sup. doppelt unterbunden waren.

Zuletzt werden die Vasa thyreoid. infer. in eine Massenligatur gefasst und die Geschwulst abgetragen. Irrigation mit 2 proc. Carbolsäure, Catgutligaturen, zum Schlusse Sublimatausspülung, ein Knochendrain, Jodoform, Catgutnaht, Holzdauerverband.

Keine Störung der Stimme.

Abends nach der Operation mehrmals Brechneigung, Schmerzen bei Schluckbewegung. In der Nacht trat Erbrechen ein.

Am 4. Tage wurde Patient heiser.

Am 8. Tage ist die Stimme wieder klarer geworden und es bestanden sonst keine Störungen.

Am 10. December war die Wunde bis auf eine kleine Fistel per primam geheilt.

Am 16. December ist Patient entlassen bei vollständiger Ueberhäutung der Drainstelle.

Laryngoskopischer Befund nach Prof. Jurasz: „Atonie des linken Stimmbandes."

III.

Philipp L., 24 Jahre alt, Landwirth, von Landshausen, trat in die Klinik am 18. Januar 1884 ein.

Diagnose: Struma fibrosa, parenchymatosa, cystica. — Exstirpation. Heilung.

Anamnese. Patient will seit 11 Jahren Geschwülste am Halse gehabt haben, die bis vor 7 Jahren langsam wuchsen und darauf unverändert blieben. Seit einiger Zeit jedoch nahm die rechtsseitige an Grösse zu, so dass Patient bei schweren Arbeiten Athemnoth litt. Die Mutter und Geschwister sind von Kröpfen behaftet.

Status praes. Kräftig gebauter, gesund aussehender Mann, hat rechts von der Mittellinie des Halses, vom oberen Ende des Brustbeins bis zum unteren Rande des Schildknorpels reichend, eine derbe, elastische, an einer Stelle fluctuirende, unter der normal beschaffenen Haut leicht auf der Unterlage verschiebbare, beim Schlucken bewegliche Geschwulst von der Grösse einer Faust. — Mit dieser Geschwulst ist eine zweite, links von der Mittellinie gelegene durch einen Stiel verbunden. Letztere ist hart, uneben, beweglich und von der Grösse eines Hühnereies.

Stimme etwas heiser.

Kehlkopforgane normal, nur sind die Stimmbänder leicht geröthet.

Operation am 21. Januar. Narkose und Morphiuminjection.

Es wird ein wenig rechts von der Mittellinie des Halses ein ca. 10 Cm. langer Schnitt über der Geschwulst geführt bis auf die Kapsel derselben. Die Kapsel wird darauf eröffnet und der Kropf mit dem Finger und Pincette losgelöst und von den daran haftenden Gefässen befreit. Auf dieselbe Weise ist auch der linke Tumor entfernt. Es wurden 50 Doppel- und 30 einfache Catgutligaturen angelegt.

Irrigation mit 2 proc. Carbollösung, Ausspülung der Wunde mit 1 proc. Sublimat, zwei Knochendrains, fortlaufende Catgutnaht, Jodoform, Holzdauerverband.

Gleich nach der Operation ist Patient stark heiser geworden und man vermuthet eine Durchschneidung des Nerven.

Die Wunde heilte schnell per primam und Patient wurde am 8. Febr. entlassen. Er war heiser und sprach leise.

Laryngoskopisch fand sich: Totale linksseitige Stimmbandlähmung, nicht genügende Compensation durch das andere Stimmband.

Am 19. März kam Patient wieder in die ambulatorische Klinik des Herrn Prof. Jurasz, und derselbe und ich constatirten durch Untersuchung, dass beide Stimmbänder sich bei der Phonation wie bei der Respiration normal bewegten.

Fälle des Herrn Dr. Baumgärtner aus Baden-Baden.

I.

Ein 16½ Jahre altes Mädchen, J. R., bemerkte seit 4 Jahren dicken Hals. 3 Jahre lang hatte sie belegte Stimme und Mühe beim Sprechen; seit August 1881 war sie oft heiser und litt an Beengungen und Kopfweh. Die Untersuchung einige Tage vor der Operation ergab: Kehlkopfeingang und Inneres sammt den Stimmbändern geröthet.

Bei tiefem Athmen weicht das rechte Stimmband kräftiger und weiter nach aussen als das linke. Die Phonation ist nur mit tiefem Tone möglich, bei höherem Tone deutliche Parese des linken Stimmbandes.

Es wurde eine den Kehlkopf umschlingende Struma, einfache Hypertrophie, von 166 Grm. Gewicht entfernt. Völlige Vernarbung in 13 Tagen. — Beengungen und Kopfweh hörten vollständig auf, die Stimme wurde deutlicher, das linke Stimmband erscheint nicht mehr schlaff, spannt sich, aber noch nicht genügend zum höheren Tone. Anwendung des Inductionsstromes. Nach 20 Sitzungen vermag Patientin ganz gut zu sprechen.

Im März 1882 waren die Stimmbänder weich, beweglich, sprangen in verschiedene Tonhöhe zur Phonation ein, bei ruhigem Athmen aber treten sie nicht genügend auseinander.

Im Spätjahr 1882 ist die Glottis nur einige Millimeter weit und im Frühjahr 1883 kann sie kaum geöffnet werden. Die Inspiration geschieht äusserst unvollkommen, Patientin bekam ein aufgedunsenes Gesicht, das Aussehen, wie es Kocher als „Cachexia strumipriva" beschreibt.

Im Frühjahr 1883 musste Patientin wegen höchster Athemnoth tracheotomirt werden, worauf sich dieselbe zusehends erholte und mehr und mehr ihr gedunsenes Aussehen verlor.

Patientin trägt beständig die Canüle, vermag bei Schluss derselben gut zu sprechen, aber ohne sie nicht mehr zu athmen.

II.

22jähriges Fräulein, M. S., operirt am 16. August 1982. Es wurde ein Kropf von 160 Grm. Gewicht, Hypertrophie der beiden Hörner und Brücke entfernt.

Das Spiegelbild vor der Operation gab keinerlei Abnormitäten.

Fieberlose Heilung in 8 Tagen. Patientin hatte gleich am ersten Abende starke Kehlkopfschmerzen, welche sich bis zum folgenden Tage steigerten. Sie hatte anfangs noch etwas Stimme, letztere verschwand aber nach 14 Tagen vollständig.

Das Spiegelbild ergab nunmehr: Weit offene Glottis, die Stimmbänder und der ganze Larynx stark geröthet, die Giesskannen unbeweglich in weitester Entfernung, ein undeutlicher Ton ist nur unter forcirter Exspiration hörbar.

Nach zehnmaliger Anwendung des Inductionsstromes beginnt die Beweglichkeit der Giesskannen, nach 40 Sitzungen wird die elektrische Behandlung aufgegeben; zuweilen ist die Stimme klar, meist aber belegt.

Am 16. Februar 1883 spricht Patientin mit vollständig klarer Stimme, die Stimmbänder legen sich bei der Phonation gut, machen auch ausgiebige Inspirationsbewegungen, nur tritt die linke Giesskanne etwas träger nach aussen. Im Verlauf des Sommers 1883 wird die erweiternde Bewegung der linken Giesskanne immer träger, während die rechte ausgiebige Bewegungen macht. Patientin bekam in demselben Sommer häufig, insbesondere des Abends aufgedunsenes Aussehen, das des Morgens wieder geringer war, und hatte während dieser Zeit 3 mal und im Januar 1884 eine vierte Lungenblutung ohne nachweisbare Verdichtung der Lunge.

Das zuletzt gewonnene Spiegelbild ergab: Etwas röthlich aussehende Stimmbänder bei übermässig rothem Kehlkopfeingange und stark geröthetem, wulstigen Pharynx.

Die Stimmbänder stellen sich zu tiefem und hohem Ton leicht ein, die linke Giesskanne macht nur geringe Inspirationsbewegung, die Glottis ist somit für die tiefe Athmung beengt.

III.

Der 22 Jahre alten L. B. wurde am 7. October 1882 wegen grosser Athemnoth ein 390 Grm. schwerer Kropf, der sich auf die ganze Drüse erstreckt hatte, excidirt.

Der Kehlkopf war nach rechts verschoben, Stimme klanglos, Anstrengung beim Sprechen.

Laryngoskopisch fand man „Verfärbung der Stimmbänder, aber normal beweglich".

Patientin hatte während der Operation ziemlich viel Blut verloren, wurde nach 14 Tagen geheilt entlassen, fühlte sich wohl ohne irgend welche Beschwerden. Stimme rein, trifft jeden gewünschten Ton; das Spiegelbild ergibt durchaus normale Verhältnisse.

Im Sommer 1883 klagte Patientin über einige Athemnoth beim Treppen-

steigen; auch sie erhielt ein gedunsenes Aussehen, etwas angeschwollene Hände und Füsse (kein Nierenleiden).

Das Spiegelbild ergab: Geringere Weite der Glottis bei tiefem Athmen, als die ersten Wochen nach der Operation. Im Uebrigen leichte Intonation jeglicher Stimmlage. Unter Anwendung des Inductionsstromes und fortgesetzter Darreichung von Eisen besserten sich die Zustände, doch hat die Glottis ihre ursprüngliche Weite noch nicht wieder erreicht.

Anmerkung: Dr. Baumgärtner theilt noch mit, dass bei den oben erwähnten Fällen der Recurrens des Vagus niemals durchschnitten worden ist, wohl aber kann derselbe Compressionen, Zerrungen erlitten haben.

Fall von Prof. König, mir mitgetheilt durch Dr. Riedel.

Dem 25 Jahre alten Manne H. wurde im März 1881 von Prof. König in Göttingen unter Assistenz des Dr. Riedel eine colossale weiche Struma excidirt. Er wurde völlig gesund entlassen.

Im Juni 1881 kam Patient in das Diakonissenkrankenhaus in Kaiserswerth wegen Fistelgeschwüren am Hals; angeblich war er deshalb bereits in einem Bonner Hospitale gewesen. Die beiden Geschwüre sassen in dem oberen Theile einer grossen, breiten, festen Narbe (Rest der gemachten Strumektomie) und führten beide gegen den Ringknorpel, resp. ersten Trachealring, sassen aber voneinander circa 2 Cm. entfernt. Die Stimme war etwas belegt, übrigens kein irgend erhebliches Respirationshinderniss vorhanden, das Aussehen blühend.

Ende Juli stellten sich katarrhalische Beschwerden ein, nicht sehr anhaltend, damit aber zum ersten Mal vorübergehend Athemnoth.

Nachdem sich, zumal in den Morgenstunden, aber in regelmässigen Intervallen einige solcher Fälle eingestellt, trat ein äusserst heftiger am 3. August ein, der die Tracheotomie nöthig machte; der Verlauf war so stürmisch, dass der assistirende Arzt den p. Höser schon für todt hielt. Auch nach Eröffnung der Trachea, die übrigens keine Schwierigkeit hatte und fast ohne Blutung verlief, dauerte es lange, fast eine Stunde, bis Patient wieder regelmässig athmete und bei Besinnung war.

Im November ist der Kranke mit der Canüle entlassen, weil ein Versuch, sie zu entfernen, schlecht ausfiel. 3 Tage nach der Tracheotomie stellte sich eine anhaltende, heftige Blutung aus der Trachea ein, die fast 8 Tage dauerte, den Kranken so herunter brachte, dass schon an Transfusion gedacht wurde und schliesslich bei Eisen und Sec. cornut. stand.

Woher das Blut stammte, war nicht klar; es kam in grossen Massen durch die Röhre, nicht aus der Schnittwunde.

Im März 1883 kam Patient zu Dr. Riedel nach Aachen mit ziemlich aufgedunsenem Gesichte ohne Trachealcanüle, klagte über Beschwerden am Kopfe und Brust sehr unbestimmter Natur. Seit der Zeit ist Patient nicht mehr gesehen.

Dr. Riedel theilte mir noch gütigst die Ansicht des Herrn Prof. König in diesem Falle mit, der die ganze Störung, weswegen die Tracheotomie nöthig wurde, durch Narbendruck bedingt wissen will.

Literatur.

Albert, 1. „Exstirpation einer Struma und Heilung per primam intent." Centralblatt für Chirurgie. 1879. — 2. „Weitere Totalexstirpationen der Schilddrüse." Ebenda. 1880. — 3. „Zur Casuistik der Kropfexstirpationen." Wiener med. Wochenschrift. 1882.

Bardeleben, „Ueber Kropfexstirpation." XII. Berlin. Chirurgencongress. Ref.

Baumgärtner, „Ueber Kropfexstirpation." Vortrag, gehalten in der 54. Versammlung deutsch. Naturforscher und Aerzte in Salzburg 1881. (Separat-Abdruck aus dem Tageblatt der Versammlung.)

Boursier, „De l'intervention chirurgicale dans les tumeurs du corps thyroïde." Thèse. Paris 1880.

Bovet, „Memoire sur le goître enkysté et son traitement chirurgical." Thèse. Zürich 1864.

Brière, „Du traitement chirurgical des goîtres parenchymateux et en particulier de leur extirpation." Thèse. Bern 1871.

Bruberger, „Ueber die Exstirpation des Kropfes nebst einem geheilten Falle von Totalexstirpation." (Fall von Küster.) Deutsche militärärztliche Zeitschrift. Berlin 1876.

Dohmen, „Ueber Stimmbandlähmung." Diss. Bonn 1877.

Falkson, „Zwei Fälle von Tetanie nach Kropfexstirpation." Berlin. klin. Wochenschrift. 1881. (Fälle von Schönborn.)

Herrmann, „Ueber einen Fall von totaler Exstirpation des Kropfes." Diss. Berlin 1880. (Fall von Wagner.)

Hopper, „Concussion of the larynx." Archiv of laryngeo. 1881.

Jonscher, „Ueber die Wirkung der Carbolsäure bei directer Application auf die Nerven, das Gehirn und Rückenmark." Diss. Greifswald 1874.

Julliard, „Trente et une exstirpations de goître." Revue de Chirurgie. Paris 1883.

Knie und Focht, „K kazuistikě i statistikě operacij zoba." Medicinskoe obozrěnije. 1883.

Knie, „Otcot o mojei hirurgiceskoji dejatelmosti." w lecxjebnice za 1880—1883. god. Moskwa 1884.

Kocher, „Kropfexstirpation und ihre Folgen." Vortrag im XII. Berlin. Chirurgencongress 1883. (Archiv für klin. Chirurgie.)

Köhler, „Statistischer Bericht über die chirurgische Klinik des Herrn Geheimrath Bardeleben." Virchow's Jahresbericht 1882.

Klein, „Gräfe und Walther, Journal." I. 120. 1820.

Lefferts, „The american Journal of the medical sciences." New-York 1881. Par. bil. of the m. cric.-aryt. post.

Liebrecht, „De l'excision du goître parenchymateux." Bulletin de l'academie roy. de médecine de Belgique. 3me Ser. T. XVII. 1883.

Maas, „Mittheilungen aus der chirurgischen Klinik zu Freiburg."

Mosetig-Moorhof, „Drei Kropfexstirpationen." Wien. med. Wochenschr. 1881.

Michel (de Nancy), „De l'extirpation complète de la glande thyroïde." Gazette hebdomaire. 1873.

Pietrzikowski, „Erfahrungen über die Behandlung von Strumen." Prager med. Wochenschrift. 1882. (Fälle von Gussenbauer.)

Petit, „Goître-operation suivi de mort." Bulletin soc. anat. Paris 1848.

Rehn, „Ueber die Exstirpation des Kropfes bei Morbus Basedowii." Berlin. klin. Wochenschrift. 1884.

Reverdin, J. L. und A. R., „Note sur vingt deux operations de goître." Revue médicale de la Suisse romande. 1883.

Richelot, „Thyroïdectomie." Union med. 1881.

Riedel, 1. „Die chirurgische Klinik in Göttingen." Diese Zeitschrift. XV. 1881. — 2. „Recurrenslähmung durch Carbollösung." Centralblatt für die medicin. Wissenschaften. 1882.

v. Rożycki, „Kropf und seine Behandlung." Diss. München 1868.

Rose, „Der Kropftod und die Radicalcur der Kröpfe." Archiv für klin. Chir. 1878.

Roux, „Extirpation d'un bronchocèle." Bulletin acad. méd. de Paris. 1856.

Rufz, „Extirpation d'un goître par le professeur Roux." Arch. gén. de méd. 1836.

Rullier, „Recherches et observations touchant l'emploi des opérations de la chirurgie dans le traitement du goître. Thèse. Paris 1808. (Fall von Dupuytren.)

Schech, „Ueber Heiserkeit und Stimmlosigkeit." Separat-Abdruck. Aerztliches Intelligenzblatt. 1876.

Semon, „Ueber die Lähmung der einzelnen Fasergattungen des Nervus laryngeus infer (recurrens)." Berliner klin. Wochenschrift. 1883.

Süsskind, „Ueber die Exstirpation von Strumen." Diss. Tübingen 1877. (Fälle von Bruns u. A.)

Weiss, „Ueber Tetanie." Volkmann's Sammlung klin. Vorträge. Nr. 189. (Fälle von Billroth.)

Wölfler, 1. „Zur chirurgischen Behandlung des Kropfes." Langenbeck's Archiv. Bd. XXIV. — 2. „Weitere Beiträge zur chirurgischen Behandlung des Kropfes." Wiener med. Wochenschrift. 1879. — 3. „Die Kropfexstirpationen an Hofrath Billroth's Klinik 1877—1881. Wiener med. Wochenschrift 1882.

Zander, „Wracz 1883." IV. Nr. 32. S. 500.

Schramm, „Przyczynki do nauki o wytuszczenin wola." Przegląd lekarski. 1881. Kraków. (Aus der Klinik des Herrn Prof. Mikulicz.)

Socin und Rauch, „Jahresberichte über die chirurgische Abtheilung des Spitals zu Basel." 1882. 1883. 1884.

VI.

Aus der chirurgischen Klinik zu Strassburg.

Ueber einen Fall von rechtsseitiger Kehlsackbildung.

Von

Dr. G. Ledderhose.

Adam B., Wagner aus Völlerdingen in Lothringen, 58 Jahre alt, gibt an, dass seine Stimme, so lange er sich erinnern kann, einen rauhen Klang gehabt habe. Vor circa 2 Jahren bemerkte er, als er zufällig mit der Hand nach der rechten Seite des Halses fühlte, neben dem Kehlkopfe eine kleine Vorwölbung, welche sich leicht fortdrücken liess. Die Geschwulst vergrösserte sich etwa 1 Jahr lang ganz allmählich; seitdem nahm sie nicht mehr wesentlich an Grösse zu. Sie war immer leicht reponibel und konnte durch festes Umbinden eines Tuches um den Hals am Hervortreten, wenigstens theilweise, verhindert werden. Erzeugt wurde sie durch Sprechen, Husten, Schlucken, Pressen und überhaupt durch jede körperliche Anstrengung. Wenn Patient die Geschwulst fortdrückte, so wurde ein lautes, glucksendes Geräusch hörbar, woraus er den Schluss zog, dass ihr Inhalt Luft sein müsse. — Einige Wochen, nachdem Patient zuerst die Vorwölbung am Halse bemerkt hatte, stellte sich Heiserkeit ein, welche allmählich mehr und mehr zunahm; in den letzten Monaten trat auch starker Hustenreiz und Schleimauswurf hinzu. Ferner machten sich neuerdings beim Schlucken von Getränken Schwierigkeiten bemerkbar. Während feste Speisen leicht durch den Pharynx hinabglitten, konnte Patient Flüssigkeiten nur in kleinen Quantitäten, nicht ohne eine gewisse Anstrengung, schlucken; bei grösseren Mengen trat häufig ein Aufsteigen in den Nasenrachenraum und Austritt durch die Nase ein.

Die Beschwerden, welche dem Patienten sein Leiden verursachte, machten sich besonders in der Nacht geltend. Wenn er auf der rechten Seite lag, so musste er sehr häufig die Geschwulst am Halse ausdrücken, weil er sonst heftige Athembeschwerden hatte; bei linker Seitenlage füllte sie sich weniger leicht an.

Patient ist ein kräftiger, gesund aussehender Mann. Es besteht starke Heiserkeit, häufiger Hustenreiz und reichlicher schleimiger Auswurf. Bei allen Unterbrechungen des Exspirationsstromes, so also beim Sprechen, Husten, Schlucken, Pressen u. s. f. wölbt sich an der rechten Halsseite eine flache Geschwulst von der Grösse einer Kinderfaust vor, welche bei der

Percussion einen tympanitischen Schall gibt, mit der äusseren Haut in keiner Beziehung steht und im Allgemeinen die Regio hyo-thyreoidea dextra einnimmt. Bei maximaler Ausdehnung erstreckt sich die Geschwulst nach oben bis etwas über das Zungenbein hinaus, nach vorn bis beinahe zur Medianlinie, nach hinten auf den Sternomastoideus, nach unten bis zur Höhe des Ringknorpels. Schon auf leichten Druck verkleinert sich dieselbe unter einem lauten glucksenden Geräusche; durch Kneten und Streichen, wobei zum Schlusse plätschernde Geräusche wahrgenommen werden, lässt sich jede abnorme Vorwölbung zum Verschwinden bringen. Wenn Patient durch Pressen der die Geschwulst comprimirenden Hand einen gewissen Widerstand entgegensetzt, so gelingt es durch die Haut hindurch einen Balg zu ergreifen, welchen man dann sammt der darin enthaltenen Luft in eine seitlich gelegene Oeffnung der Membrana hyo-thyreoidea reponiren kann. Diese Oeffnung liegt im hinteren Abschnitte der rechten Hälfte der Membran; man kann leicht die Fingerspitze ein wenig in sie hineinschieben, und wenn dies geschieht, so ist Patient auch durch starkes Pressen nicht im Stande den Luftsack zu erzeugen.

An der linken Seite des Kehlkopfes lässt sich etwas Abnormes nicht constatiren.

Mit dem Kehlkopfspiegel sieht man bei angefülltem äusseren Luftsacke an der rechten inneren Wand des Larynx einen glatten, abgerundeten Tumor mit breiter Basis aufsitzen, welcher mit seiner oberen Wand in das rechte Ligamentum ary-epiglotticum übergeht und sich in querer Richtung beinahe bis zur linken Wand in die Höhle des Kehlkopfes vorwölbt. Drückt man jetzt aussen auf den gefüllten Luftsack, so bewegt sich die intralaryngeale Vorwölbung nach links zu und bei nachlassendem Drucke wieder nach rechts zurück, jedoch so, dass sie nach Entleerung des äusseren Sackes kaum noch bis zur Mitte der Larynxhöhle vorragt, also etwa um die Hälfte kleiner geworden ist. Die gesammte Schleimhaut des Kehlkopfes ist nicht besonders geschwollen, aber lebhaft geröthet, ebenso die basale Hälfte des inneren Tumors, während seine Spitze sich durch eine weissliche, fast durchscheinende Färbung auszeichnet. Der rechte Arykknorpel und die hintere Partie des rechten Stimmbandes sind etwas nach innen zu verschoben; das rechte falsche Stimmband ist nicht sichtbar und wohl durch den inneren Tumor mit vorgewölbt. Die wahren Stimmbänder sind lebhaft geröthet, nur ein schmaler Saum an ihrem freien Rande hat weissliche Färbung behalten; sie sind normal beweglich.

Ueber die Stelle, an welcher der äussere Luftsack mit dem Cavum laryngis communicirt, kann durch die laryngoskopische Untersuchung ein sichtbarer Anhaltspunkt nicht gewonnen werden.

Die hochgradigen Beschwerden des Patienten rechtfertigten hinlänglich seinen dringenden Wunsch einer operativen Beseitigung des äusseren Luftsackes, und Herr Prof. Lücke führte die Operation am 4. October 1884 in folgender Weise aus. In Chloroformnarkose wurde bei mittlerer Füllung des Sackes, parallel zu der Richtung der grossen Halsgefässe, zwischen diesen und der Mittellinie, eingeschnitten. Nach Spaltung der Haut, des Subcutaneus colli und der oberflächlichen Halsfascie — die Vena facialis anterior blieb nach aussen liegen — kam der Sack ohne weitere Bedeckung, leicht bläulich durchscheinend, zu Tage. Er wurde angeschlungen, wobei

sein Luftinhalt nach aussen entwich und er in der Richtung von oben nach unten zusammenfiel, und wesentlich stumpf von seiner nur locker mit ihm verbundenen Umgebung losgetrennt. Seine Basis war durch etwas strafferes Gewebe an die vordere Fläche der rechten Zungenbeinhälfte angeheftet. Auf der oberen Wand des Sackes verlief in der Richtung von hinten nach vorn ein in Theilung begriffener, platter Nerv, offenbar der Laryngeus superior; er wurde leicht losgelöst und nach oben verschoben. Die Oeffnung, durch welche der Luftsack aus der rechten Hälfte der Membr. hyo-thyreoid. hervortrat, lag in deren hinterem Abschnitte und liess die Fingerspitze ein wenig eindringen. Der Sack erweiterte sich ausserhalb der Membran sofort ampullenartig, so dass sein grösster querer Durchmesser mehr als doppelt so viel betrug, als derjenige der Durchtrittsöffnung. Etwa 1 Cm. vor dieser wurden nun die aufeinanderliegenden Wände des Balges in querer Richtung durch eine Steppnaht vereinigt, dann das Ende des Fadens mit dem Anfange, nachdem es noch zweimal um den Sack umgeschlungen war, verknüpft und zum vorderen Wundwinkel herausgeleitet. Darauf wurde der Sack kurz vor der Ligatur abgeschnitten und die Schnittfläche noch durch zwei Suturen vernäht.[1]) Die Wunde wurde mit 1 prom. Sublimatlösung irrigirt, durch Nähte geschlossen, drainirt und mit Jodoform und Zucker verbunden. — Es war bei der Operation aufgefallen, dass bei stärkerem Zuge an dem Geschwulstbalge der Patient unregelmässig respirirte.

Der Wundverlauf war ein normaler, fieberloser. In den ersten Tagen nahm die Heiserkeit zunächst etwas zu, auch stellten sich vorübergehende Schluckbeschwerden ein. Am 8. Tage nach der Operation konnte der Umschnürungsfaden des Sackstieles durch leichten Zug entfernt werden, worauf einige Tage lang zuweilen beim Schlucken Luft zur vorderen Wundfistel herausdrang. Am 12. Tage wurde Patient mit vollkommen geschlossener Wunde entlassen. Die Hautnarbe war an der Membr. hyo-thyreoid. adhärent und folgte den Bewegungen des Kehlkopfes nach oben und unten. — Auffallenderweise hatte sich das laryngoskopische Bild nach der Operation nicht wesentlich geändert; der innere Tumor ragte allerdings kaum mehr bis zur Mitte der Kehlkopfhöhle vor, hatte jedoch noch seine frühere Gestalt und Färbung behalten.

Mitte December, also 6 Wochen nach der Operation, trat Patient wieder in die Klinik ein. Es wurde folgender Befund notirt: Die Heiserkeit war ein wenig gegen früher vermindert, Athembeschwerden bestanden nicht mehr. Die Operationswunde war vollkommen geschlossen, nur noch mit ihrem vorderen Winkel am Kehlkopfe adhärent und an der Membr. hyo-thyreoid. liess sich nirgends bei Pressen, Husten, Schlucken u. s. f. eine Vorwölbung oder Ausbuchtung constatiren. Patient klagte noch über Beschwerden beim Schlucken von Flüssigkeiten und wünschte von denselben befreit zu sein.

Das laryngoskopische Bild war gegen früher nicht wesentlich verändert. Der intralaryngeale Tumor ragte starr und unbeweglich in das Kehl-

1) Vielleicht würde sich in einem ähnlichen Falle als einfacheres Verfahren zunächst Entfernung des äusseren Balges, dann Einstülpung der Wundränder nach innen und lineare Vereinigung nach Art der Lembert'schen Nähte empfehlen.

kopfsäumen hinein, hatte jedoch seit der Operation entschieden an Grösse zugenommen, so dass man die Stimmbänder jetzt nicht zu sehen bekam. Wie die entzündliche Röthung der Kehlkopfschleimhaut im Allgemeinen abgenommen hatte, so zeigte auch die Oberfläche des Tumors jetzt in ihrer ganzen Ausdehnung eine weisse Färbung; man konnte auf der oberen Wand sehr deutlich ein kleines Gefäss als feinen rothen Strich erkennen. Aus dem gesammten Verhalten des Tumors war die Wahrscheinlichkeitsdiagnose auf eine colloide Cyste gestellt worden, was jedoch die weitere Beobachtung nicht sicher bestätigte. Es wurden von Herrn Prof. Kohts und mir unter Cocainanästhesie zahlreiche Punctionen des Tumors mit dem gedeckten Messer ausgeführt, in der Hoffnung, die präsumirte Cyste zum Austritte ihres Inhaltes und zum Collabiren zu bringen. Alle Einschnitte, welche in die äussere (basale) Hälfte der Geschwulst eindrangen, verursachten nur den Austritt von Blut und hatten keinen merklichen Einfluss auf die Grösse des Tumors. Die weisse Färbung desselben verschwand übrigens sofort nach der ersten Punction, wohl infolge der Spannungsabnahme, und machte einer lebhaft rothen Platz. Erst als es gelang, die äusserste Spitze des Tumors zu treffen, verkleinerte sich derselbe plötzlich um die Hälfte und an der Messerklinge haftete ein dicker Tropfen vollkommen klarer, zäher Gallerte. Nach wenigen Stunden war der Tumor jedoch wieder bis zu zwei Drittel seiner früheren Grösse angewachsen. Die verschiedenen Incisionen eiterten gewöhnlich (2 mal wurde auch Jodtinctur auf die frischen Wunden aufgepinselt) kurze Zeit und schlossen sich dann wieder. Nachdem in dieser Weise zahlreiche Einstiche verlaufen waren, bemerkte ich nach einem wohl 1 Cm. tiefen Schnitte, welcher in frontaler Richtung die Spitze der Geschwulst getroffen hatte, bei Beleuchtung des Kehlkopfes, während Patient abwechselnd phonirte und ruhig athmete, einen circa 30 Secunden andauernden pfeifenden Ton, der sicher im Kehlkopfe, aber nicht von der Stimmritze erzeugt wurde, und es schien so, als wenn aus der angelegten Oeffnung Luft austrete. Absolut sicher liess sich dies nicht entscheiden, da die Geschwulst ganz mit Blut umspült war. Ich kann mir jedoch nur vorstellen, dass der gehörte Ton an den Rändern der Incisionsöffnung durch aus dem Inneren des Tumors austretende Luft zu Stande gekommen ist. Gleichzeitig trat eine bleibende Verkleinerung der Geschwulst etwa um ein Drittel ein. Nach mehreren anderen Incisionen sah man deutlich aus der angelegten Oeffnung Luft und Blut austreten. — Da sich nach den wiederholten, ausgiebigen Punctionen der Tumor immer wieder, wenn auch nur theilweise, anfüllte, so unterblieben weitere Incisionen, und der Patient, welcher sich durch die erreichte Verkleinerung der Geschwulst und durch eine Inhalationscur wesentlich erleichtert fühlte, wurde nach Hause entlassen.

Das rechte Stimmband und der rechte Aryknorpel blieben auch jetzt noch unsichtbar; der linke Aryknorpel legte sich bei Schluss der Stimmritze von unten her gegen den Tumor an.

Vielleicht bildet sich im Laufe der nächsten Zeit der Kehlkopfstumor spontan zurück; auf jeden Fall konnte vorläufig in der Heiserkeit und in den geringen Unannehmlichkeiten beim Schlucken keine Indication für einen grösseren operativen Eingriff gefunden werden.

Den exstirpirten Balg des äusseren Luftsackes hat Herr Prof. v. Recklinghausen unmittelbar nach der Operation einer genauen Untersuchung

unterworfen und mir darüber den folgenden Bericht zur Verfügung gestellt: „Luftcyste des Halses. Sie bildet einen sehr dehnbaren Sack, der im collabirten Zustande die Grösse einer Kastanie hat und eine weite Oeffnung besitzt. Die Wand ist innen im Ganzen glatt, hat nur schwache Erhebungen, entsprechend den Stellen grösserer Dicke und Derbheit, ist frisch innen lebhaft geröthet und erscheint auch sonst wie eine Schleimhaut, in den äusseren Schichten noch stärker geröthet, weil hämorrhagisch. Frisch wird an Schnitten, die von mehreren Stellen entnommen werden, ein deutliches Flimmerepithel constatirt und an Cylinderzellen, nach Form und Grösse den obersten Epithelzellen der grossen Luftwege gleichend, eine intensive Flimmerung stundenlang beobachtet. Nach der Härtung (Müller's Flüssigkeit, dann Alkohol) ergibt sich überall, wo die Epithelschicht intact geblieben ist, dass sie aus 2—3 Lagen besteht; die Mehrschichtigkeit überwiegt und im Wesentlichen gleicht die Anordnung ganz der des Larynxepithels. — Auf dem Bindegewebsstratum sitzt das Epithel auf, ohne dass besondere Erhebungen (Papillen) oder Einsenkungen (Schlauchdrüsen, Drüsenausführungsgänge) irgendwo zu erkennen wären. Trotz sorgfältiger Forschung werden auch Schleimdrüsen nicht aufgefunden. Dagegen enthält das Bindegewebe grössere und kleinere Lymphzellenhaufen, meist ohne scharfe Grenze, einzelne aber auch schärfer, dichter, zellenreicher und mit feinem Reticulum versehen, so dass man dieselben schon Lymphfollikel nennen kann. Dann lassen sich dieselben Lymphzellenablagerungen in der obersten Schicht der Schleimhaut und desgleichen in der tiefsten Schicht verfolgen, entweder in diffuser Anordnung oder in unmittelbarer Begleitung der Blutgefässe, der Capillaren wie der Stämmchen, vorzugsweise der venösen. Eine Stufe weiter erscheinen dann nur noch reichliche Plasmazellen längs der Gefässscheide. — Das Bindegewebe ist im Allgemeinen zart, enthält wellige Fibrillen und auch elastische Fasern, doch letztere nicht in bedeutender Zahl; an den derberen, dickeren Stellen bildet das Bindegewebe Bündel von parallel verlaufenden Fasern, wie in sehnigen Geweben. Ueberall sind die Gefässnetze sehr schön injicirt. Die Dicke dieser Bindegewebsschicht beträgt 0,3 — 1 Mm. und darüber hinaus.

Von der Aussenseite des Sackes lässt sich ein zweites, noch lockereres Bindegewebslager abheben, welches ebenfalls reichliche Blutgefässe und Blutungen, aber keine Lymphfollikelanlagen oder Schleimdrüsen, ebensowenig andere, besondere Einrichtungen, etwa Muskelfasern, enthält.

Man kann hiernach die ganze Wand auffassen als gebildet aus Schleimhaut und Submucosa, somit als Ausstülpung der Schleimhaut der grossen Luftwege, etwa der Schleimhaut der Morgagni'schen Tasche."

Es hatte sich also durch diese Untersuchung, durch die Beobachtung des Patienten vor, während und nach der Operation über die äussere Geschwulst — von dem intralaryngealen Tumor wird noch später die Rede sein — nur so viel sicher feststellen lassen, dass es sich um einen durch Ektasie der Kehlkopfschleimhaut gebildeten Luftsack handelte, dessen Entstehungsursache und Einmündungsstelle in den Larynxraum zunächst unklar blieb. Ich will hier nicht näher auf die Möglichkeiten eingehen, an welche man etwa für

die Erklärung dieser abnormen Bildung denken könnte, sondern sofort hervorheben, dass der Luftsack bei unserem Patienten unzweifelhaft als eine extralaryngeale Verlängerung und Ausstülpung des Blindsackes des rechten Larynxventrikels aufzufassen ist.

Anmerkung. Man unterscheidet bekanntlich zwischen falschen und wahren Stimmbändern jederseits seitliche Ausbuchtungen der Kehlkopfshöhle als Ventriculi laryngis (s. Morgagnii) und von diesen nach oben ausgehend auf beiden Seiten schmale Anhänge als Blindsäcke der Larynxventrikel oder Sinus ventriculorum laryngis.

In der Literatur sind, soviel ich sehe, 7 mal ähnliche Luftsäcke, sämmtlich als gelegentliche Leichenbefunde, genauer beschrieben worden. Der erste zuverlässige Beobachter ist wohl Bennet gewesen, welcher im Jahre 1865 an der Leiche eines 24jährigen Mannes zufällig eine beiderseitige extralaryngeale Verlängerung der Blindsäcke der Larynxventrikel entdeckte und davon Abbildungen und genaue Beschreibung veröffentlichte. Ich finde diese Mittheilung in den späteren Arbeiten nicht berücksichtigt, weshalb ich den Befund Bennet's hier kurz folgen lasse: Nach Entfernung der Mm. hyothyr. zeigten sich beiderseits unter diesen kleine Luftsäcke, welche sich nach hinten bis zum Lig. hyo-thyr. lat. erstreckten und nach oben mit der unteren Seite des grossen Zungenbeinhornes in Verbindung standen. Der N. lar. sup. und die oberen Laryngealgefässe traten unterhalb der Säcke in den Kehlkopf ein. Die in die angeschnittenen Säcke eingeführte Sonde kam im Larynx unterhalb der falschen Stimmbänder, aus der Einmündungsstelle des Ventrikels in die Kehlkopfshöhle, zum Vorschein.

Weitere ähnliche Präparate sind von Gruber und Rüdinger beschrieben worden; sie lassen sich in folgender Weise mit dem Bennet'schen Falle zusammen gruppiren:

Theilweise ausserhalb des Kehlkopfes gelagerte seitliche Ventrikelsäcke:

I. Doppelseitig ohne Grössenunterschiede:
   1. Bennet, 1865.

II. Doppelseitig mit grösserem rechten Sacke:
   1. Rüdinger, Fall 2, 1876.
   2. Gruber, Fall 3, 1879.

III. Doppelseitig mit grösserem linken Sacke:
   1. Gruber, Fall 1, 1874,
      (beobachtet 1869).

IV. Nur rechtsseitig:
   1. Rüdinger, Fall 1, 1876.
   2. Gruber, Fall 4, 1879.

V. Nur linksseitig:

1. Gruber, Fall 2, 1875.

Wir hätten unseren Fall unter Nr. IV als zweite Beobachtung von nur rechtsseitigem extralaryngealen Ventrikelsacke einzureihen.

Allen diesen Beobachtungen ist zunächst gemeinsam, dass sie erwachsene männliche Individuen betrafen. Ferner lag die Durchtrittsstelle des nach oben verlängerten Ventrikelblindsackes stets seitlich in der Membr. hyo-thyr., bedeckt von dem hinteren Abschnitte des Musc. hyo-thyr., so dass die Säcke regelmässig rückwärts von diesem Muskel sich nach aussen vordrängten. Das Verhältniss zu den oberen Laryngealgefässen und dem gleichnamigen Nerven war nicht ganz constant. 4 mal sind darüber genauere Angaben gemacht: die Säcke lagen immer nach oben, aber theils gleichzeitig nach aussen, theils nach innen von der Gefäss- und Nervenlücke. In unserem Falle muss der Balg unterhalb des Nerven die Membran passirt haben, da wir denselben auf der oberen Wand des Sackes verlaufend fanden. Die Gefässe wurden bei der Operation nicht gesehen. Es ist gut möglich, dass sie an der unteren Seite des Sackes in die Kehlkopfhöhle eintraten, und dieser also zwischen ihnen und dem Nerven die Membran durchbrochen hatte. Bekanntlich passiren die Gefässe durch eine besondere Lücke nach vorn und unten von dem N. lar. sup. die Membr. hyo-thyr.

In den Abhandlungen französischer Autoren über Ektasien der Schleimhaut des Respirationstractus wird häufig eine Beobachtung Larrey's über Entwicklung von seitlichen Luftsäcken am Halse citirt, welche sich unserem Falle vielleicht an die Seite stellen lässt. Larrey will in Egypten, wie er in seiner Clinique chirurgicale unter der Ueberschrift: Du goître aerien ou vesiculaire erzählt, seitliche Ausbuchtungen der Larynxschleimhaut beobachtet haben, welche zwischen den grossen Hörnern des Zungenbeins und dem Schildknorpel oder zwischen dem Ringknorpel und dem ersten Trachealringe hervorgetreten wären. Diese Luftsäcke sollen in Egypten besonders bei Blinden vorkommen, welche dazu benutzt werden, stündlich Tag und Nacht Verse des Koran öffentlich zu singen, und sollen im Laufe der Zeit zum Verlust der Stimme führen. In Frankreich will Larrey später bei zwei Unterofficieren ähnliche Tumoren zu beiden Seiten des Larynx gesehen haben.

Die Originalmittheilung Larrey's ist sehr unvollständig, und besonders ist es nicht klar, bei wie vielen seiner Beobachtungen es sich um Tracheocelen — bekanntlich eine mehrfach beschriebene Ab-

normität — und um eigentliche Laryngocelen, wie in unserem Falle, handelt.

Ich habe im Vorigen den bei unserem Patienten beobachteten Luftsack ohne Weiteres als eine extralaryngeale Verlängerung des Ventrikelblindsackes aufgefasst, obwohl die Diagnose ja nicht mit absoluter Sicherheit am Lebenden gestellt werden kann. Zur Rechtfertigung will ich noch nachtragen, dass, soviel mir bekannt ist, keine andere Art von Ektasien der Kehlkopfschleimhaut, welche durch die Membr. hyo-thyr. herausgetreten wären, beobachtet ist. Auch würden die Möglichkeiten, an welche man allenfalls für das Zustandekommen der fraglichen Abnormität noch denken könnte, irgend sonstige Unterstützungsmomente in der Anamnese oder in der directen Beobachtung des Patienten voraussetzen, wie sie in unserem Fall nicht vorlagen.

Um nun einigermaassen die Dispositionen und Ursachen zu verstehen, welche bei dieser, auf den ersten Blick doch sehr auffallenden Vergrösserung des Ventrikelblindsackes in Betracht kommen, müssen wir das normale Verhalten der Larynxventrikel etwas näher berücksichtigen und uns auch bei der vergleichenden Anatomie Raths erholen.

Zunächst ist hervorzuheben, dass die Blindsäcke (Sinus) der Larynxventrikel zu den inconstantesten Einrichtungen des menschlichen Körpers gehören. Unter normalen Verhältnissen erreichen sie gewöhnlich den oberen Rand des Schildknorpels nicht; es kommen aber Schwankungen zwischen vollkommenem Fehlen derselben bis zu einem Emporsteigen unter die Schleimhaut der Fossa glosso-epiglott. vor, so dass diese bucklig erhoben wird. Diese bedeutenden Unregelmässigkeiten in der Grösse jener Blindsäcke deuten schon darauf hin, dass wir es mit einem Gebilde zu thun haben, welches nicht vollkommen den Gesetzen der menschlichen Anatomie angepasst ist. Im Vergleich zu einer Anzahl von Thieren stellt der Ventrikelblindsack des Menschen nur ein rudimentär angelegtes Gebilde dar, von welchem es zweifelhaft erscheint, ob ihm eine wirklich definirbare physiologische Bedeutung zukommt.

Bei den höheren Affen und einigen anderen Säugern gehen die bekannten grossen Lufttaschen am Halse von den Larynxventrikeln aus, und bereits Bennet macht darauf aufmerksam, dass die von ihm an einer menschlichen Leiche beobachteten extralaryngealen Luftsäcke als Analoga der sogenannten Kehlsäcke bei den erwähnten Thieren, also als eine Thierbildung aufzufassen seien. Gruber hat sich dann eingehend — ihm war die Mittheilung Bennet's unbe-

kannt — mit diesem interessanten Thema beschäftigt und die über die Kehlsäcke der höheren Affen vorhandene Literatur zusammengestellt. Diese enthält nun ziemlich widersprechende Anschauungen, und es erscheint die Glaubwürdigkeit aller älteren Beschreibungen jener Kehlsäcke durch eine neuerdings erschienene Arbeit von Ehlers sehr gefährdet.

Ehlers hat auf Grund der Präparation eines erwachsenen und eines ganz jungen Gorilla, sowie eines erwachsenen Chimpanse neue Thatsachen über die Kehlsäcke gefunden, welche zu einer einheitlichen Auffassung ihres Baues führen und eine befriedigende Lösung mancher Widersprüche in den älteren Beschreibungen bringen. Auch spricht besonders für Ehlers' Angaben der Umstand, dass er mehr gesehen hat, als seine Vorgänger.

Indem ich wegen der älteren Literatur auf Gruber's und Ehlers' Citate, beziehungsweise auf die Originalarbeiten verweise, seien hier nur kurz die Resultate Ehlers' angeführt, weil sich daraus noch besondere Schlüsse auf die Luftsackbildung beim Menschen ergeben. Ehlers fand bei den untersuchten Thieren beiderseitige Lufttaschen ausserhalb des Kehlkopfes, hervorgegangen aus einer Verlängerung der Larynxventrikel nach oben und Ausstülpung derselben durch die seitlichen Theile der Membr. hyo-thyreoid. Die Durchbohrungsstelle der Membran lag unter den Mm. hyo-thyreoid., bedeckt von ihrer äusseren Hälfte. Beim Gorilla trat nun sofort eine Spaltung der Säcke in eine Pars sup. und inf. ein. Die erstere trat hinter dem Muskel heraus, wendete sich unterhalb des medialen Theiles des grossen Zungenbeinhornes nach auf- und seitwärts und kam auf den M. mylo-hyoid. zu liegen, wo sie blind endete; sie war auf beiden Seiten in gleicher Grösse entwickelt. Die Pars inf. erschien am vorderen Rande des M. hyo-thyr., und während sie linkerseits nur einen rudimentär angelegten kleinen Sack darstellte, welcher auf der linken Schildknorpelplatte auflag, bildete dagegen die rechte Pars inf. einen langen, an der rechten Seite des Kehlkopfes und der Trachea zum Halse herab verlaufenden Schlauch, welcher in mit voller Symmetrie nach links und rechts auf Hals und Brust sich verzweigende sackförmige Endäste überging. Auch beim Chimpanse wurden diese Endverzweigungen vom rechten seitlichen Ventrikelsacke geliefert, während der linke nur ganz klein nach aussen zu entwickelt war. Aber, abgesehen von Verschiedenheiten in den unterhalb der Clavicula gelegenen Säcken zwischen Gorilla und Chimpanse, fehlten bei letzterem jene Partes sup.

Die Ausbuchtungen, welche die Kehlsäcke des Chimpanse beider-

seits sofort nach ihrem Austritte aus der Oeffnung der Membr. hyothyr. nach oben in die Aushöhlung des Zungenbeinkörpers bilden, rechnet Ehlers zu der der Pars inf. des Gorillakehlsackes homologen Partie des ganzen Organes.

Was den feineren Bau des Balges dieser Kehlsäcke angeht, so untersuchte Ehlers ein Stück der hinteren Wand der medialen Aussackung beim Chimpanse und fand eine innere Schicht kubischer und cylindrischer Zellen, welche nicht flimmerten. Jedoch erlaubte der Erhaltungszustand des Präparates nicht, aus diesem Befunde zu entscheiden, ob im Leben Flimmerzellen oder nur einfache Cylinderzellen vorhanden gewesen waren. Unter diesen Zellen waren einzelne oder mehrere, zu Gruppen angerodnet, fadenförmig ausgezogen, wohl in schleimiger Metamorphose begriffen. Die Zellenschicht ruhte auf einem feinfaserigen Bindegewebe, welches mit elastischen Fasern durchsetzt war. An manchen Stellen fanden sich dichte Anhäufungen von lymphoiden Zellen in die Lücken des Bindegewebes eingestreut; glatte Muskelfasern und wandständige Drüsen wurden nicht constatirt.

Ehlers führt die erste Beobachtung Gruber's über extralaryngeale Kehlsackbildung beim Menschen sowie die Fälle Rüdinger's an und meint, dass diese Luftsäcke beim Menschen als Analoga jener Pars sup. anzusehen seien, welche am Kehlsacke des Gorilla, nicht aber beim Chimpanse und Orang beobachtet ist. Diese Ansicht wird durch die oben, besonders in ihrem Verhältniss zum M. hyothyr. genauer charakterisirten übrigen Fälle der Literatur und den unserigen in befriedigendster Weise unterstützt.

Weiter sei hervorgehoben, dass bei den 8 Beobachtungen am Menschen nach der oben gegebenen tabellarischen Zusammenstellung sich eine, wenn auch nicht ausnahmslose Bevorzugung der rechten Seite ergibt, wie sie Ehlers an seinen Präparaten jedesmal constatirte. Ferner besteht zwischen den extralaryngealen Luftsäcken beim Menschen und den Kehlsäcken der Affen hinsichtlich des feineren Baues der Wandung manche Aehnlichkeit. Während der intralaryngeal gelegene Ventrikelblindsack beim Menschen zahlreiche Schleimdrüsen enthält, wurden dieselben in der nach aussen tretenden Portion in unserem Falle, übereinstimmend mit Gruber's Angaben (Fall 1), nicht gefunden. So auch nicht bei den Untersuchungen Ehlers' am Chimpanse.

Anmerkung. Die Angabe von Bennet, dass die Sackmembran in seinem Falle von zahlreichen kleinen Drüsen besetzt gewesen sei, ist wohl nur als ein makroskopisches Urtheil anzusehen.

Ob die epitheliale Auskleidung der Kehlsäcke bei den Affen aus Flimmerzellen besteht, ist noch als unentschieden zu betrachten.

Nachdem wir nunmehr durch die vorstehende Betrachtung Aufschluss über die morphologische Bedeutung der bei unserem Kranken beobachteten extralaryngealen Luftgeschwulst gewonnen haben, bleiben uns noch einige Bemerkungen über die intralaryngeale Vorwölbung der rechten Larynxwand übrig. Wir haben für die Diagnose derselben folgende Anhaltspunkte zur Verfügung: die abgerundete Gestalt, die vollkommen glatte Oberfläche, die weissliche, fast durchscheinende Färbung, die nur geringe Grössenverminderung beim Ausdrücken des äusseren Luftsackes (solange derselbe noch vorhanden war) und bei Punctionen vom Kehlkopfe aus, die hieraus folgende erhebliche Starrheit der Wandung und endlich den aus Luft und Gallerte gebildeten Inhalt des Tumors.

Man könnte daran denken, dass es sich hier auch um eine Ausbuchtung des Ventrikelblindsackes, und zwar in die Kehlkopfhöhle hinein handelte. Es liesse sich für diese Auffassung anführen, dass solche Nebensäcke bei einzelnen der citirten Fälle von extralaryngealen Luftsäcken beim Menschen an verschiedenen Stellen beobachtet sind; und auch Abbildungen von Affenkehlköpfen bei älteren Autoren könnten in diesem Sinne verwerthet werden. Bei dieser Annahme würden die Starrheit der Wandung des Tumors und der gallertige Inhalt immerhin schwierig zu erklären sein.

Eine andere Möglichkeit wäre die, dass es sich um eine Cyste handelte, welche aus einer Drüse der medialen Wand des rechten Ventrikelblindsackes hervorgegangen, die zwischen ihr und der Larynxhöhle befindlichen Gewebe nach innen vorgebuchtet hätte und mit dem Lumen des Ventrikelblindsackes in Communication stände.

Luschka beschreibt eine colloide Cyste des Kehlkopfes als zufälligen Leichenbefund, welche einen flachen, neben dem Rande der Pars infrahyoidea des Kehldeckels in das Cavum laryngis hineinragenden Vorsprung bedingte. Nach oben dehnte sie sich in die Höhle eines Schleimbeutels hinein aus, nach abwärts drängte sie die Spitze des Blindsackes der Kehlkopftasche gegen deren Höhle vor. Die Cyste scheint von der Wand des Blindsackes ausgegangen zu sein.

Für eine Entscheidung zwischen den beiden angedeuteten Möglichkeiten, wie man den intralaryngealen Tumor in unserem Falle auffassen könnte, scheinen mir genügende Anhaltspunkte nicht vorhanden zu sein, zumal da die Angaben und Selbstbeobachtungen des Patienten so sehr lückenhaft sind, und eine ärztliche Untersuchung des Kehlkopfinneren früher nicht stattgefunden hatte.

Auch der Aetiologie des äusseren Luftsackes soll nur andeutungsweise gedacht werden. Es ist sehr wahrscheinlich, dass angeboren oder frühzeitig entwickelt eine abnorme Grösse des rechten Ventrikelblindsackes oder vielleicht auch eine geringe Ausbuchtung desselben durch die Membr. hyo-thyr. nach aussen bestanden hat, und dass dann durch unter erhöhtem Druck in den Blindsack eindringende Luft, welcher vielleicht noch durch eine ventilartige Einrichtung zum Zurückhalten von Luft disponirt war, die Ausbildung des grossen Luftsackes zu Stande gekommen ist.[1]) Unser Patient gab spontan an, dass er in seinem Berufe als Wagner zeitlebens schwere körperliche Anstrengungen habe durchmachen müssen; er hält diese selbst für die Ursache seines Leidens, und wir können uns wohl seiner Vermuthung ohne Bedenken anschliessen.

Ich unterlasse es, noch in eine Besprechung des zeitlichen Verhältnisses und des eventuellen causalen Zusammenhanges zwischen dem äusseren Luftsacke und dem intralaryngealen Tumor einzutreten, es stehen mir in dieser Hinsicht nur Hypothesen zu Gebote.

Es sei endlich noch hervorgehoben, dass die Indication für operative Behandlung der extralaryngealen Ventrikelsäcke wahrscheinlich nur äusserst selten in Frage kommt. Aus der Beschreibung der wenigen Fälle, welche oben nach der Literatur zusammengestellt sind (von den Larrey'schen Angaben abgesehen), erhält man den Eindruck, dass ein so geringer Grad der Abnormität, wie er dort gefunden wurde, kaum im Stande sein wird, operatives Einschreiten rechtfertigende Symptome hervorzurufen; wie ja jene Beobachtungen auch sämmtlich nur zufällig an Leichen gemacht wurden.

In unserem Falle war eben ausser der besonderen Grösse des Luftsackes noch der Umstand von specieller Bedeutung, dass bei jedesmaliger Anfüllung des Sackes der intralaryngeale Tumor in die Kehlkopfshöhle vorgedrängt wurde und zu lebhaften Respirationsbeschwerden Veranlassung gab.

Strassburg, Mitte Januar 1885.

---

1) Gruber sieht sich für den linksseitigen Sack seines ersten Falles, welcher am intacten Präparate nicht collabirte und nicht geöffnet wurde, zur Annahme einer aufsteigenden Klappe in dem intralaryngealen Abschnitte veranlasst.

Literatur.

1. Bennet, Malformation of the Larynx. The Dublin. Quaterly Journal of medical Scienc. No. LXXIX. August 1865. p. 427.
2. W. Gruber, Ueber einen Kehlkopf des Menschen mit theilweise ausserhalb desselben gelegenen seitlichen Ventrikelsäcken. Archiv für Anat. und Phys. Leipzig 1874. S. 606.
3. Derselbe, Kehlkopf mit theilweise ausserhalb desselben gelagertem seitlichen Ventrikelsacke. Virchow's Archiv. Bd. 67. S. 361.
4. Derselbe, Ein Kehlkopf mit u. s. w. Beobachtungen aus der menschlichen und vergl. Anatomie. I. Heft. S. 46. Berlin 1879.
5. Derselbe, Kehlkopf mit u. s. w. Virchow's Archiv. Bd. 78. S. 106. 1879.
6. Rüdinger, Ueber ungewöhnlich weite Morgagni'sche Ventrikel. Monatsschrift für Ohrenheilkunde u. s. w. Jahrg. X. Nr. 9. S. 126. Berlin 1876.
7. Larrey, Clin. chirurgic. T. II. p. 81. Paris 1829.
8. Ehlers, Beiträge zur Kenntniss des Gorilla und Chimpanse. Abhandlungen der königl. Gesellschaft der Wissenschaften zu Göttingen. 28. Bd. 1881. Göttingen 1882. S. 3—77.
9. Luschka, Der Kehlkopf des Menschen. Tübingen 1871. S. 43.

Die älteren Arbeiten über die Kehlsäcke der Affen finden sich bei Gruber (2) und Ehlers (8) citirt.

VII.

Richtigstellungen

zu

Wilhelm Greder's „Experimentelle Untersuchungen über Schädelbasisbrüche".

Von

Dr. Otto Messerer.

In der Arbeit des Herrn Greder (Bd. XXI. S. 491 dieser Zeitschrift) findet sich eine Reihe von Angaben, welche ihrem Verfasser den Vorwurf der Oberflächlichkeit nicht ersparen lassen.

Auf der ersten Seite seiner Publication citirt er meine Arbeit: „Ueber Elasticität und Festigkeit der menschlichen Knochen", und bringt „nach den Untersuchungen Messerer's" Zahlen über die Compressionsfähigkeit des Schädels, welche gar nicht von mir und in dieser Weise unrichtig sind. Herr Greder kennt von meiner Arbeit nichts als den Titel. Bei Durchsicht derselben hätte er nicht diese Angaben, deren Entstehungsweise ich leicht entwickeln könnte, gebracht und es würden ihm mehrere andere Irrthümer nicht begegnet sein.

Das Verdienst, die Schädelelasticität zuerst für das Zustandekommen der Basisfracturen verwerthet zu haben, schreibt Greder Hermann und v. Wahl zu, während doch, wie bekannt, Bruns diese Theorie aufstellte, dessen Untersuchungen ausführlich in seinem bereits im Jahre 1854 erschienenen Handbuche der Chirurgie enthalten sind. Die Bezeichnung des Vorganges als Berstung des Schädels, was von mehreren Seiten, so insbesondere von Wahl Anklang fand, rührt von mir her, wie sich Herr Greder auf S. 25 und 90 der erwähnten Arbeit überzeugen kann. v. Wahl hat die Sache in seinem klinischen Vortrage weiter ausgeführt und erklärt.

Herr Greder sagt ferner, Hermann habe zuerst in bewusster Absicht, damit die Sprungrichtung zu ändern, den Schädel in verschiedener Richtung comprimirt. Die Priorität dieser Versuche und ihres werthvollen Ergebnisses, der Uebereinstimmung der Bruch- mit

der Druckrichtung kann ich beanspruchen, denn die Arbeit Hermann's datirt aus dem Jahre 1881, während meine Versuche in ihren Ergebnissen bereits in Nr. 3 des ärztlichen Intelligenzblattes vom 20. Januar 1880 veröffentlicht sind und die Originalarbeit selbst zu Ostern 1880 erschien. Hermann verweist auch in seiner Arbeit überall auf meine Schrift. Neu ist bei ihm, dass er ausser in querer und in sagittaler auch noch in diagonaler Richtung den Schädel comprimirte.

Herr Greder spielt übrigens einer ganzen Reihe von Autoren recht übel mit, indem er sagt: „Die früheren Untersuchungen auf diesem Wege (über die Entstehung und Ausbreitung der Schädelbasisbrüche) waren ziemlich resultatlos, theils weil die Maschinen zu primitiv oder unzweckmässig waren, theils weil die Forscher mehr oder weniger mit der Stange im Nebel herumfuhren, ohne sich bei ihren Experimenten einer bestimmten Absicht bewusst zu sein, danach sie hätten dirigirt werden sollen. Erst Hermann leitete seine Untersuchungen so, dass er sich bewusst war", u. s. w.

Ich könnte nun Herrn Greder mehrere sorgfältige Arbeiten nennen, bei welchen die Verfasser gewiss nicht mit der Stange im Nebel herumfuhren, und könnte auch mich vertheidigen, der ich ja gleichfalls unter die Autoren vor Hermann zähle, verzichte aber darauf, da Herr Greder meine Arbeit, wie schon gesagt, nicht gelesen hat, und dies, nach seinem so durchaus absprechenden Urtheile zu schliessen, wahrscheinlich auch mit anderen Abhandlungen der Fall ist.

Herrn Greder ist weiter offenbar auch unbekannt, dass bereits eine grosse Anzahl von Versuchen mit plötzlicher Gewalteinwirkung in ähnlicher und selbst ganz gleicher Weise, wie er sie selbst jetzt in 29 Fällen ausführte, existirt. Er erwähnt mit keinem Worte die Arbeit von Dr. Schranz aus dem Jahre 1881 und ebensowenig meine Arbeit aus dem Jahre 1884, in welcher Versuche mit 82 Schädeln beschrieben sind.

Auch die Arbeit von Treub über Basisbrüche, aus dem Jahre 1884 ist Herrn Greder entgangen.

Jede experimentelle Arbeit, wie sie Herr Greder bringt, ist erwünscht, indem sie entweder bereits Gefundenes bestätigt oder Neues bringt; wenn aber der Autor zugleich kritisirt, so ist von ihm wenigstens zu verlangen, dass er sich in seinem Thema vorher genügend informirt.

20. März 1885.

VIII.

Besprechungen.

1.

Anleitung zur Technik der antiseptischen Wundbehandlung und des Dauerverbandes. Von Dr. G. Neuber. Mit zahlreichen Abbildungen im Text. Kiel, Verlag von Lipsius u. Tischer. 1883. 8°. 134 S.

In dem uns vorliegenden Buche gibt Neuber in klarer und ausführlicher Weise eine Beschreibung der „seit 4 Jahren in der Esmarch'schen Klinik mit bestem Erfolge geübten Wundbehandlungsmethode". Neuber ist bestrebt, die Heilung der Wunden unter einem Verbande herbeizuführen.

Im I. Abschnitte (S. 1—24) werden genaue Anweisungen zur Vorbereitung für die Operation und den Verband gegeben. Fast alle Wunden werden mit Torfpolster verbunden, diese Polster werden aus Beuteln von feinmaschiger Rohgaze, die mit Moostorf gefüllt werden, hergestellt. Anfangs wurde nur gepulverter und mit Jodoform gemischter Moostorf verwendet. Der Moostorf besitzt eine grosse Aufsaugungsfähigkeit, er saugt, etwas angefeuchtet, das Neunfache seines eigenen Gewichtes an Flüssigkeit auf. Da der Moostorf entwicklungsfähige Schimmelpilze und Kokken enthält, werden seit einiger Zeit statt des 5 proc. Jodoformmoostorfpolsters kleine Polster, gefüllt mit einem Gemenge von 5 Gewichtstheilen schwarzen Torfes und 1 Theil Moostorf, unmittelbar auf die Wunden gelegt. Der schwarze Torf, reich an Humussäure, enthält keine Schimmelpilze und Kokken, er verhindert die Zersetzung organischer Stoffe, seine Aufsaugungsfähigkeit ist gering, er lässt aber die Secrete leicht durchdringen in das über ihm liegende Moostorfpolster. Die Polster werden mit Gazebinden, die fest angezogen werden, fixirt.

Im II. Abschnitte (S. 24—47) werden Regeln für die Ausführung der antiseptischen Operation gegeben. Zur Unterbindung und Naht wird das Kocher'sche Catgut benutzt. Mit vollem Rechte legt Neuber grosses Gewicht auf die Secretableitung: bei kleinen Wunden wird das Secret durch eingelegte Catgutfäden abgeleitet; bei grösseren Wunden, so bei Exstirpation nach Mammatumoren, wendet Neuber die von ihm sogenannte „Hautkanalisation" an; es wird die Haut an einer oder mehreren abhängigen Stellen der Wunde mit dem Locheisen durchlöchert und das hervorquellende Fett exstirpirt. Bei Wunden, die „unter oberflächlich verlaufenden Muskeln liegen", wird die „Muskelkanalisation" gemacht. Die Haut und der unter ihr liegende Muskel wird durchschnitten, der Hautwundrand jeder Seite in

die Muskelwunde eingestülpt und durch je eine feine Catgutnaht fixirt. Bei tiefen Wunden, deren tiefster Punkt weit von der Körperoberfläche liegt, sind die resorbirbaren Drains noch in Anwendung. Sehr empfohlen wird die combinirte Anwendung der Drainage und Kanalisation. — Die Gummidrains werden nur bei tiefliegenden Wunden, die nicht prima intentione heilen können, angewendet. Sehr wichtig ist es ferner, die Höhlenbildung in den Wunden zu vermeiden; Neuber räth deshalb, stark comprimirende Verbände anzulegen oder die „Hautimplantation, resp. die Einstülpungsnaht" zu machen, deren Beschreibung im Original nachzulesen ist.

Während der Operation ist der Carbolspray in Thätigkeit, die Wunden werden mit Bor-Salicylsäurelösung irrigirt, vor Anlegung der Naht Desinfection mit Sublimatlösung (1 pro mille bei frischen Wunden, 2 pro mille bei Wunden in chronisch oder acut entzündetem Gewebe).

Der III. Abschnitt (S. 47—73) handelt von der Anlegung des Dauerverbandes. Unmittelbar auf die Wunde wird das kleine Polster gelegt, über dieses das grössere. Die Polster werden unter ziemlich starkem Drucke mit Gaze- oder Cambricbinden fixirt. Durch zahlreiche Zeichnungen wird die Lagerung der Kranken für die Anlegung und Abnahme des Verbandes an den verschiedenen Regionen des Körpers erläutert. Auch für die Einführung des Dauerverbandes in die Kriegschirurgie macht Neuber Vorschläge und beschreibt einen von Dr. Mencke construirten Operationswagen.

Der IV. Abschnitt (S. 73—94) beschäftigt sich mit der Nachbehandlung. Hohe Temperatur bei sonstigem allgemeinen Wohlbefinden des Kranken ist keine Indication für den Verbandwechsel. Ist der Verband von Wundflüssigkeiten an irgend einer Stelle durchtränkt, „handelt es sich um einen kleinen Blut- oder Secretfleck", so wird dieser mit Sublimatlösung desinficirt und mit einem Torfpolster bedeckt. Nach Beschmutzen des Verbandes von aussen wird der beschmutzte Theil oder das grosse Polster entfernt und ein neues angelegt. Nur wenn das Allgemeinbefinden schlecht und die Temperatur constant erhöht ist, also die Möglichkeit einer Wundinfection nahe liegt, muss der Verband gewechselt werden. — Die wochenlang liegenden Verbände verbreiten oft einen übeln Geruch, ohne dass die Wunden nach Entfernung des Polsters schlecht aussähen. Zuweilen tritt in der Umgebung stark eiternder Wunden Ekzem auf, welches aber schnell nach Vaselinbehandlung schwindet. Nach Abnahme des Verbandes wird die Umgebung der Wunde mittelst Wattebäuschen, die mit Bor-Salicylsäurelösung angefeuchtet sind, gereinigt. Die noch vorhandenen granulirenden Drainausgänge werden mit Borsalbe bedeckt und ein leichter Watteverband angelegt, oder es wird ein neuer Dauerverband angelegt.

Der V. Abschnitt (S. 94—131) enthält eine genaue Statistik über die Exstirpation von Mamma- und Halstumoren und Kniegelenkresectionen, welche von October 1879 bis October 1882 mit Dauerverbänden behandelt sind. Bei den 55 Mammaexstirpationen lag der erste Verband in 39 Fällen bis zur vollendeten oder nahezu vollendeten Heilung, 11 mal musste der Verband gewechselt werden wegen Phlegmone und Abscessen, 3 mal wegen Randgangrän und 2 mal wegen Schmerzen in der Wunde. — Halstumoren wurden 41 exstirpirt, nur 3 mal trat Eiterung ein. — Kniegelenkresectionen wurden 49 gemacht, bei diesen war in 24 Fällen die Heilung unter dem

ersten Verbande nahezu vollendet. Nicht so günstig sind die Resultate bei der Resectio coxae. (In der Kieler Klinik wird die Frühresection bei Coxitis nicht gemacht.) Die Amputations- und Exarticulationsstatistik ergibt auch nicht sehr günstige Resultate: Es sind 94 Amputationen und 11 Exarticulationen gemacht worden; von diesen heilten 97 (unter dem ersten Verbande 41, unter mehrfachen Verbänden, meistens mit Eiterung, 56), 8 Fälle verliefen tödtlich. — Sehr gut sind die Resultate bei Herniotomien; von 23 Operirten heilten 20 unter einem Verbande, kein Todesfall.

Das Buch ist sehr gut ausgestattet.

Dr. F. Fischer.

2.

Eduard Albert, Prof. Dr., Lehrbuch der Chirurgie und Operationslehre. Dritte umgearbeitete und vermehrte Auflage. I. Bd.

Die so schnell sich folgenden neuen Auflagen dieses Buches legen ein beredtes Zeugniss ab von dem treuen Anhalten der ihm von Anfang an entgegengetragenen warmen Sympathie, wie auch von des Verfassers löblichem Streben, sein Werk in möglichst kurzen Pausen zu Gunsten der neuesten praktischen und wissenschaftlichen Errungenschaften zu revidiren. Demgemäss bringt auch die äusserlich zwar wenig veränderte 3. Auflage eine ansehnliche Zahl neuer Eintragungen.

Um des Näheren darauf einzugehen, zeigt sich dies schon im ersten Kapitel, wo der Aether-Chloroformnarkose auf Grund der von Ellis gefundenen Thatsache, dass der Aether früher abdampft, als das Chloroform, und letzteres also den Höhepunkt wie auch die Schwierigkeiten der Narkose allein bedingt, der Vorzug der Verbesserung mit Recht abgesprochen wird. Auch der Bromformnarkose, welche wenigstens beim Thiere sich dem Circulationsapparat weniger gefährlich erweist, wird kurz Erwähnung gethan.

Bezüglich der 1880 von Esmarch angegebenen Verbesserung der Blutleere durch die Spätentfernung des Schlauches finden wir angeführt, dass Hougé de l'Aulnoit schon 1876 und 1877 das gleiche Princip in der Praxis befolgt hat, sowie auch die schon länger von Lister geübte vorgängige Elevation der Glieder und die von Wolf empfohlene gleichzeitige Irrigation mit 15° Wasser erwähnt. In der Transfusionsfrage nimmt Albert einen vermittelnden Standpunkt ein, indem er sowohl vor einer zu enthusiastischen Schätzung der Kochsalzinfusionen, wie auch vor der besonders von v. Bergmann vertretenen Verurtheilung der Transfusionen mit defibrinirtem Menschenblut warnt.

Bei der Besprechung der Wundkrankheiten sieht Verf. von den unseren früheren geringen Kenntnissen entsprechenden weitschweifigen Erörterungen der früheren Auflagen vollständig ab. Er weist nur auf die bahnbrechenden, aber auch noch in den Anfängen liegenden Entdeckungen von Mikroorganismen als das ätiologische Moment hin. Der langen Reihe von Verbandmitteln werden noch neu angeschlossen: Neuber's Dauerverband mit Torf und Mosetig's Jodoformverband. Auch in der Frage des letzteren vertritt Verf. unseres Erachtens den einzig richtigen, ebenfalls von König

schon seit Längerem warm verfochtenen Standpunkt des juste milieu. Auch zahlreicher anderer, wie die Pilze aus der Erde geschossener neuer und neuester Verbandmittel und -methoden geschieht Erwähnung, des Sublimats aber wohl mit zu grosser Zurückhaltung. In der fünften Vorlesung tritt uns als neu eine anziehende historische Darstellung der vielfachen Versuche von Bruns, Baum, Filehne, v. Bergmann, Messerer, Nicolai und Schwarz über die Genese der Schädelbrüche entgegen, desgleichen auch in der zehnten für die Trepanation. Bei den Hasenscharten wird der seitens Wolff's empfohlenen Langenbeck-Sedillot'schen Lippensaumverziehung gedacht, sowie bezüglich des Wolfsrachens der Schönborn'schen Operation wie auch der Passavant'schen temporären Gaumenschlundnaht und des Schiltsky'schen elastischen luftgefüllten Obturators. Nebst dem convulsivischen Schiefhals erwähnt Verf. auch noch eines durch permanenten Krampf des Kopfnickers unterhaltenen. Für die Kröpfe wird auch die neue von Wölfler aufgestellte Eintheilung gegeben und zugleich der besonders von Kocher betonten, nach Totalexstirpation des Kropfes sich zeigenden Störungen des geistigen Vermögens Erwähnung gethan. Für die Bronchotomien werden die Indicationen genauer aufgestellt und auch ausgedehntere Spaltungen der Trachea (Tracheafissuren) besprochen und über die Kehlkopfsexstirpationen einige neuere Daten hinzugefügt. Bei den Oesophaguskrankheiten geschieht in dieser Auflage zum ersten Male des Störk'schen Oesophagoskops und des Nitze'schen wie Mikulicz'schen Gastroskops Erwähnung, und ist ferner bezüglich der Gastrostomie einiges Neues hinzugefügt.

Dies eine Blumenlese der augenfälligeren Bereicherungen des Werkes. Möge es von Neuem in die Welt gehen und seinen ehrenvollen Platz neben dem schon länger glänzenden Dreigestirn Roser, Bardeleben und König auch weiter behaupten. Langenbuch.

RADCLIFFE
2 SEP 85
OXFORD

IX.

Aus der chirurgischen Klinik in Strassburg i. E.

Ueber die Resultate der Wundverbände mit Zucker in der chirurgischen Klinik zu Strassburg und die Wundbehandlungsmethode daselbst.

Von

Dr. F. Fischer,
Assistent der chirurg. Klinik in Strassburg i. E.

Seit April 1883 wird in der hiesigen chirurgischen Klinik das Sublimat statt der Carbolsäure zur Desinfection der Wunden angewendet; mit dieser Aenderung in der Wundbehandlung musste die bis dahin fast ausschliesslich gebrauchte Carbolgaze als Verbandstoff wegfallen.

Anfangs benutzten wir Gaze, welche nach den Angaben von Kümmell[1]) mit Sublimat imprägnirt war. Ende Mai führte Herr Prof. Lücke den Zuckerverband ein. Im Centralblatte für Chirurgie Nr. 34. 1883 habe ich eine kleine Mittheilung über diese Verbandmethode gemacht; nach Ablauf von fast 1½ Jahren glauben wir die Pflicht zu haben, unsere Resultate, welche wir mit dieser Methode erreicht haben, zu veröffentlichen. Mit Absicht haben wir so lange gewartet, um über die Vor- und Nachtheile, die sich bei der Zuckerbehandlung herausgestellt haben, Mittheilung machen zu können.

Zur Desinfection der Wunden wird eine Sublimatlösung von 1,0 : 1000,0 benutzt; sehr gut wird das Sublimat von Kindern vertragen, während wir bei Anwendung der Carbolsäure auch nur in 1 proc. Lösung nach länger dauernden Operationen, wie bei Kniegelenksresectionen, sehr oft Collapse der schlimmsten Art beobachteten, haben wir nach Sublimatirrigation bei Kindern nie bedrohliche Erscheinungen gesehen. Sehr häufig aber haben wir bei Erwachsenen nach reichlicher Anwendung des Sublimats leichte Reizungen des Zahnfleisches, in einigen Fällen sogar heftige Stomatitis constatiren

1) Ueber eine neue Verbandmethode u. s. w. Archiv für klin Chir. Bd. XXVIII. S. 683.

können, die aber nach Gurgeln mit Kali chloricum-Lösung bald schwand; ferner sind in den Krankengeschichten zweimal blutige Durchfälle notirt. In einem Falle (Amputation des Oberschenkels) trat nach der Operation hämorrhagische Nephritis auf, die sich wohl auf den Sublimatgebrauch während der Operation zurückführen lässt. — Diese Beobachtung hat uns zu der grössten Vorsicht bei Höhlenwunden, speciell bei Empyemoperationen und bei Reizung der Nieren gemahnt, wir benutzen in solchen Fällen kein Sublimat, sondern begnügen uns mit einer starken Lösung von Kali hypermanganicum zur Desinfection der Wunde.

Bei Erwachsenen haben wir, nach sehr reichlichem Sublimatgebrauche während der Operation eine bis jetzt, soweit mir die Literatur bekannt ist, noch nicht beschriebene Veränderung des Urins beobachtet. Am 2. Tage nach der Operation ist der Urin eigenthümlich roth gefärbt, etwas fluorescirend und leicht trüb; dabei ist die Menge nicht vermindert, das specifische Gewicht etwas erhöht. 3 Tage behält der Urin diese rothe Färbung, erst allmählich, meistens aber am 8. Tage nach der Operation ist die Farbe wieder normal. Bei Kindern haben wir diese Verfärbung nicht beobachtet.

Herr Prof. Hoppe-Seyler hatte die Güte, solch rothen Urin häufiger zu untersuchen; er hat stets eine auffallende Vermehrung des Urobilins constatiren können, ferner noch einen anderen Farbstoff, welcher aber bis jetzt noch nicht näher charakterisirt werden kann, da er sich schon während der Untersuchung verändert. Genauere Mittheilungen über diesen Farbstoff hoffe ich bald machen zu können. Dass diese rothe Farbe des Urins nicht durch die Narkose, die Operation oder gar durch Fieber bedingt ist, sondern einzig und allein mit dem Sublimat in Zusammenhang zu bringen ist, glaube ich durch Experimente sichergestellt zu haben: Ein grosses, völlig gereinigtes Ulcus cruris wurde mit $^3/_4$ Liter einer 1 proc. Sublimatlösung besptilt, am 2. Tage nach der Irrigation hatte der Urin des betreffenden Patienten die charakteristische rothe Farbe. In anderen Fällen, die ich hier nicht genauer beschreiben will, gelang das Experiment mit derselben Sicherheit. — Niemals aber ist es mir gelungen, in solch rothem Urin Quecksilber nachzuweisen.

Einen grossen Schutz scheint uns das Sublimat gegen Erysipelas zu gewähren, wenn auch in den später mitgetheilten Krankengeschichten ein Fall von Erysipelas mit tödtlichem Ausgange aufgeführt ist, ferner in einem anderen Falle Erysipelas am Bein nach Resectio genu auftrat, so sind das die beiden einzigen Fälle von Rose, die zu der Wunde hinzutrat; in einem dritten Falle endlich ist Erysipelas

faciei notirt, welches aber erst am 26. Tage nach der Operation (siehe Amputationstabelle Nr. 5) von einer Schrunde im Gesichte ausgegangen ist. (Zu bemerken ist noch, dass alle diese Fälle zur selben Zeit auftraten, zu einer Zeit, in der sehr viel Erysipelas im Spital behandelt wurde.)

Die 1 pro mille Sublimatlösung reizt die Gewebe absolut nicht, die Secretion der Wunden ist deshalb sehr gering, sicherlich geringer als bei Gebrauch von Carbollösung und ist wohl ein guter Theil unserer Resultate auf den Sublimatgebrauch während der Operation zurückzuführen.

Bis zum Anfange des Wintersemesters 1883/84 benutzten wir ein Gemisch von Naphtalin und Zucker zu gleichen Theilen, oder von Jodoform und Zucker (1 Theil Jodoform auf 10 Theile Zucker). Von October 1883 ab wurde der Naphtalinzucker nicht mehr angewendet, wesentlich um die Methode zu vereinfachen; der Jodoformzucker blieb in Gebrauch in Fällen, in denen wir Jodoformwirkung erreichen wollten, bei tuberculösen Processen.

Dass durch reichlichen Zuckerzusatz zu organischen Substanzen die Fäulniss derselben aufgehoben werden kann, ist eine alte Erfahrungsthatsache, so benutzen die Hausfrauen den Zucker, um Früchte zu conserviren; die Alten haben ihre Leichen, um sie vor Fäulniss zu bewahren, mit Honig und Zucker „eingemacht". Zur Wundbehandlung ist der Zucker schon in alter Zeit angewendet worden, besonders um Geschwüre zu reinigen. Galen sagt vom Zucker, dass er der Fäulniss widerstehe. Nach Zorn[1]) heilt Zucker frische Wunden und reinigt eiternde und „faule" Geschwüre. — Scultetus[2]) empfiehlt den gepulverten, „auf das Zärtlichste geriebenen Zucker" zum Reinigen der Wunden.

Pringle[3]) stellte durch Versuche die antiseptische Eigenschaft schwacher Zuckerlösungen fest. — Schon sehr oft ist der Zucker als Desodorans für jauchende Carcinome, stinkende Geschwüre, besonders für Hospitalbrand, empfohlen worden; so bestreute Parkard[4]) bei Hospitalbrand nach Entfernung aller brandigen Schorfe und sorgfältiger Reinigung der Wunde die betroffene Stelle dick mit gepulvertem Zucker; schon nach ein- bis zweimaliger Anwendung des

1) Botanologie med. Berlin 1714. S. 91.

2) Wund-Artzneyliches Zeughaus. Frankfurt 1679. II. S. 107.

3) Beobachtungen über die Krankheiten der Armee. Uebersetzt von Brands. Wien 1787. S. 455.

4) Amer. Journ. 1865, mir nur aus Ref. in Schmidt's Jahrbüchern bekannt. Bd. 131. S. 222.

Zuckers soll die Wunde ein gesundes Aussehen bekommen. Auch Billroth hat den Zucker bei Hospitalbrand gebraucht.

Gonzales[1]) wendete ein Gemisch von Zucker, 3 Theile und Gummi arabicum 1 Theil, bei Wundverbänden an und erzielte damit gute Resultate.

J. Hoppe[2]) endlich benutzte Zucker bei Entzündungen und leichten Eiterungen mit Erfolg.

In einigen Theilen Deutschlands ist der Zucker als Volksmittel bei Verletzungen und um Granulationen, „wildes Fleisch", zu ätzen, noch vielfach in Gebrauch.

Setzt man zu Hydroceleflüssigkeit, Eiter, Fleischinfus 25 Proc. des Gewichtes der Flüssigkeit Zucker zu, so kann man diese Flüssigkeiten längere Zeit vollständig klar und geruchlos erhalten, auch ohne dass man die Gläser vorher sterilisirt hat, nur muss man Sorge dafür tragen, dass die Gefässe bedeckt bleiben. So habe ich Hydroceleflüssigkeit 18 Tage lang durch den genannten Zuckerzusatz unzersetzt halten können, Blutserum 8 Tage lang. Dehnt man die Versuche längere Zeit aus, so bildet sich an den oberen Partien der Flüssigkeit ein Schimmelrasen. Die Reaction der alkalischen Flüssigkeiten wird nach 4—5 tägigem Stehen sauer und haben wir dabei Milchsäure nachweisen können; bei sauer reagirenden Flüssigkeiten, wie Fleischinfus, bleibt die saure Reaction bestehen. Bringt man zu den obengenannten Flüssigkeiten die gleiche Gewichtsmenge Zucker zu, so lässt sich dieses Gemisch, ein dicker zähflüssiger Syrup, über einen Monat aufbewahren, ohne dass sich Bacterien oder Schimmelpilze in demselben entwickeln. — Stellt man (die Versuche) mit den genannten Flüssigkeiten im Brütofen bei einer Temperatur von 37° an, so kann man die Flüssigkeiten 4—5 Tage lang von Schimmelpilzen frei halten, die saure Reaction der alkalischen tritt schon zuweilen am 2. Tage ein.

Diese Versuche stimmen mit denen von Billroth[3]) überein. Auf die saure Reaction der alkalischen Flüssigkeiten nach Zuckerzusatz glauben wir ein besonderes Gewicht legen zu müssen, da ja in saurer Lösung die meisten Bacterien nicht wachsen können. Die Reaction des mit Wundsecret vollgesogenen „Zuckersackes", dessen Bereitung unten näher beschrieben ist, war stets sauer, und haben wir in dem mit Wundsecret vollgesaugten Zucker Milchsäure durch Darstellung

1) Traitement des plaies par la poudre du sucre et de gomme. Gaz. de hôp. Febr. 1855.

2) Ueber die Arznei- und Heilwirkung des Zuckers. Memorabilien. VII.

3) Untersuchungen über die Vegetationsform von Coccobacteria. 1874.

von milchsaurem Kalk nachweisen können. — Wir glauben, dass die Wiedereinführung des Zuckers zur Wundbehandlung einen grossen Vortheil vor allen bis jetzt empfohlenen Verbandmethoden hat, da nach der Desinfection der Wunde mit Sublimat keine giftige Substanz mehr mit dem Körper, der Wunde, in Berührung kommt.

Wie schon oben gesagt, benutzen wir zu den Verbänden entfetteten Musselin und Zucker. Der entfettete Musselin wird in der Spitalapotheke bereitet: Die rohe Gaze wird 2 Stunden lang in einer 10 proc. Soda- und Seifenlösung gekocht, dann in fliessendem Wasser gründlich ausgewaschen, bis das Waschwasser nicht mehr alkalisch reagirt; im Sommer wird dann die Gaze an der Luft getrocknet, im Winter im Trockenschranke. Der so präparirte Musselin kostet der Meter circa 16 Pf., dieser verhältnissmässig hohe Preis des Verbandstoffes wird aber dadurch aufgehoben, dass die gebrauchte Gaze 12 Stunden lang in Seife- und Sodalösung ausgekocht, mit Wasser ausgewaschen wird und so wieder zu Verbänden verwendet werden kann.

Anfangs glaubten wir dem Zucker grosse Aufsaugungsfähigkeit für Wundsecrete zuschreiben zu dürfen; bei wenig secernirenden Wunden kann der Zucker das Secret völlig aufnehmen, ohne dass er sich löst, bei stärkerer Eiterung, wie nach Eröffnung von Senkungsabscessen, aber löst sich der Zucker auf, es tritt dann leicht der Syrup an der Grenze des Verbandes zu Tage und trocknet zu harten Krusten ein. Für solche Fälle hat sich die von Bruns empfohlene Holzwolle, die wir aber unimprägnirt anwenden, sehr gut bewährt. Wir legen auf die Wunde die Zuckersäcke und über diese die Holzwolle.

Was die Einzelheiten unseres Verfahrens bei den Operationen betrifft, so ist hierüber kurz Folgendes zu bemerken:

Die Instrumente werden eine halbe Stunde vor Beginn der Operation in 5 proc. Carbollösung gelegt. Zur Desinfection der bei der Operation beschäftigten Hände wird ebenfalls noch die Carbollösung angewendet. Spray dient nur noch zur Desinfection des Operationssaales vor gewissen grösseren Operationen, die eine ganz besondere Vorsicht erheischen, besonders bei Laparotomien. Die Wunden werden, wie eingangs gesagt, während der Operation häufig mit Sublimat irrigirt. Zum Reinigen der Wunden während der Operation benutzen wir Schwämme, die in folgender Weise zubereitet werden: Nachdem die Schwämme durch Klopfen von Sand befreit sind, werden sie eine Nacht lang in fliessendes Wasser gelegt, dann 8 Tage

lang in 5 proc. Carbollösung gebracht, die jeden zweiten Tag erneuert wird. Für jeden Tag der Woche wird ein gut verschlossener Steinguttopf mit so präparirten Schwämmen vorräthig gehalten. Nach Beendigung jeder Operation werden die dabei gebrauchten Schwämme in Wasser ausgewaschen, in Seife- und Sodalösung eine Viertelstunde lang gekocht und dann wieder in Carbol gelegt. Die bei eiternden oder inficirten Wunden benutzten Schwämme werden vernichtet. — Zur Drainage benutzen wir jetzt ausschliesslich die gewöhnlichen Gummidrains. Diese werden vor dem Gebrauche sorgfältig in Wasser gereinigt, in 5 proc. Carbollösung gelegt, bleiben in dieser Lösung 8 Tage lang, bevor sie zur Anwendung kommen. Wir haben es versucht, die Drainröhren in Sublimatlösung aufzubewahren, sind aber wieder hiervon abgegangen, da wir im Lumen der Röhre bei der Aufbewahrung in Sublimatlösung Schwefelquecksilber nachweisen konnten. Bei kleinen Wunden, besonders bei Kopfverletzungen, gebrauchen wir noch sehr oft schmale Schutztaffetstreifen zur Drainage; der Taffet wird kurz vor Gebrauch in Carbollösung desinficirt. — Die von Neuber empfohlenen resorbirbaren Knochendrains haben sich nur in wenig Fällen bewährt, mehrere Male aber haben wir durch das zu frühe Erweichen und Zusammenfallen der Drains Secretverhaltungen zu beklagen gehabt. — Unterbunden und genäht wird ausschliesslich mit Seide, die nach Czerny 2 Stunden lang in 5 proc. Carbollösung gekocht und in derselben Lösung aufbewahrt wird. Die mit Sublimatlösung präparirte Seide haben wir wieder verlassen, da sie uns nicht so zuverlässig vorkommt, da wir in mehreren Fällen Nahteiterung gesehen haben.

Nach beendigter Operation, gründlicher Blutstillung und exact angelegter Naht wird die drainirte Wunde nochmals mit Sublimat ausgespült, und die etwa in der Wunde zurückgebliebene Flüssigkeit durch Drücken mit Schwämmen herausgeschafft. Auf die genähte Wunde wird der „Zuckersack" gelegt, bei Defecten der Haut wird der Zucker unmittelbar auf die Wundfläche gestreut. Die Zuckersäcke werden in folgender Weise angefertigt: Auf eine mit Guttaperchapapier überzogene Papptafel wird ein zweifach zusammengelegtes Stück entfettetes Musselin gelegt, es wird nun Zucker auf den Musselin gehäuft, der Zucker wird dann mit der Hand gleichmässig vertheilt, so dass sich eine Zuckerschicht von circa $^1/_2$ Cm. Dicke auf dem Musselin befindet (die Schicht muss die zu bedeckende Wunde überall mindestens 2 Cm. weit überragen); die Enden des Musselins werden dann über dem Zucker zusammengelegt. Der Zuckersack wird durch eine dicke Lage entfetteten Musselins fixirt. Zum

Abschlusse wird Guttaperchapapier benutzt, um die Wundsecrete zu zwingen, sich möglichst weit in der Gaze zu verbreiten, an den Rändern des Verbandes wird der Abschluss durch Watte vervollständigt. Die Verbandstücke werden endlich durch fest angelegte nasse Organtinbinden befestigt.

Die Zuckerverbände können 8 bis 14 Tage lang liegen bleiben; bei geringer Secretion löst der Zucker sich nicht auf, in der Nähe der Drainröhre vertheilt sich das Secret im Zucker gleichmässig, hat die Secretion aufgehört, so bildet sich in dem Zucker eine feste dicke Schicht, feste Klumpen. Bei grösserer Secretion löst der Zucker sich vollständig auf, er bedingt also keine Retention des Eiters. Tritt das Wundsecret am Rande des Verbandes aus, so ist dies an sich noch keine Indication zum Verbandwechsel, es wird dann einfach an der Austrittsstelle des Secrets ein neuer Zuckersack aufgelegt und dieser durch Gaze fixirt.

Der Wundverlauf unter den Zuckerverbänden ist in der Mehrzahl der Fälle fast fieberlos gewesen; abendliche Temperaturerhöhungen bis über 39° sind selten vorgekommen, häufiger aber ist am Abend des 2. oder 3. Tages nach der Operation eine Temperatur von 38 und einigen Zehnteln notirt. Temperatur von über 38° Morgens ist stets Indication, den Verband zu wechseln, selbst wenn die Kranken sich subjectiv wohl fühlten.

Die Wunden sehen unter den Zuckerverbänden sehr gut aus, hat der Verband längere Zeit, 8—10 Tage gelegen, so verbreitet dieser einen eigenthümlichen, aber nicht unangenehmen Geruch, ähnlich dem in Runkelrübenzuckerfabriken. Die auf der Wunde unmittelbar aufliegende Gaze des Zuckersackes ist mit den Nähten leicht verklebt, es gelingt aber stets, dieselbe, ohne dass die Kranken über Schmerzen klagen, durch Ziehen zu entfernen. — Die Haut in der Umgebung der Wunden ist reizlos, nur bei sehr starker Secretion haben wir in einigen wenigen Fällen Ekzem beobachtet. — In der Regel wird der erste Verband, wenn möglich, 6 bis 8 Tage lang liegen gelassen, der Verbandwechsel ist zu so früher Zeit nöthig, um die Röhren zu kürzen, resp. völlig zu entfernen und um die Seidennähte wegzunehmen; es wird beim zweiten Verbande wieder ein Zuckersack auf die Wunde gelegt, der mit entfettetem Musselin fixirt wird. Bei Defecten der Haut bilden sich unter dem Zucker sehr schnell Granulationen, diese haben ein körniges Aussehen und geht die Vernarbung der granulirenden Flächen sehr schnell vor sich. Die Gesammtzahl [1]) der mit Zucker behandelten Patienten, soweit mir die Kranken-

1) Wir geben in den Krankengeschichten keine Uebersicht über alle während

geschichten zugänglich sind, beträgt 202. Von diesen starben 5. Eine Frau erlag einem Erysipelas, welches nach einer Amputatio mammae zu der Wunde hinzutrat. Bei einem Patienten war die Todesursache hämorrhagische Nephritis. Ein Mädchen, welches in stadio septico amputirt wurde, starb einige Stunden nach der Operation. Die beiden übrigen Kranken starben an Phthisis pulmonum.

Die unten mitgetheilten Krankengeschichten wollen wir nicht näher analysiren, wir begnügen uns mit einer Besprechung der Resultate, die wir nach grösseren Amputationen erreicht haben, da in dem Zeitraume von Ende Mai 1883 bis zum 1. August 1884 nur wenig complicirte Fracturen, der Prüfstein für die Leistungen einer Verbandmethode, zur Behandlung kamen. Von den 37 grösseren Amputationen sind 2 Kranke gestorben: die Todesursachen dieser beiden sind oben angeführt; von den übrigen 35 Amputirten sind 31 prima geheilt. Bei 3 Fällen traten Störungen im Wundverlaufe ein: in einem Falle Amputatio humeri wegen Sarkom (s. Tabelle Nr. 8) ist schon am Abend des Amputationstages hohes Fieber notirt, am folgenden Tage war beim Verbandwechsel eine Eiterung längs der Gefässe zu constatiren; es war die Amputation von einem Studenten ausgeführt worden, welcher auch die Gefässe unterbunden hatte; das sofort nach der Operation einsetzende Fieber und die Eiterung kann wohl nur durch Infection, welche während der Operation erfolgte, erklärt werden. — Im anderen Falle, Amputatio humeri wegen Verbrennung (s. Amputationstabelle Nr. 7), war die Amputation in stark ödematösem Gewebe vorgenommen; beim ersten Verbandwechsel ist in der Mitte der Wunde die Haut voneinander gewichen, die Nähte hatten durchgeschnitten, hierdurch wurde die Heilung etwas in die Länge gezogen. Im dritten Falle endlich, Amputatio femoris wegen Ulcus cruris (s. Tabelle Nr. 18), war am inneren Wundwinkel 6 Tage nach der Operation geringe Secretverhaltung, die mehrmaligen Verbandwechsel bedingte.

Bei den beiden durch Sepsis complicirten Fällen war in dem einen eine etwas länger dauernde Eiterung, die ebenfalls zu häufigerem Verbandwechsel nöthigte, in dem anderen Falle war die Amputation zu spät bewilligt worden, die Kranke starb wenige Stunden nach der Amputation.

---

des genannten Zeitraumes ausgeführte Operationen; es wurden neben dem Zucker noch Versuche mit Sublimatholzwolle gemacht, und können wir auch diese empfehlen, nur möchten wir vorschlagen, die Imprägnation mit Sublimat wegzulassen, da wir in mehreren Fällen Intoxicationen beobachtet haben, die wir nur auf das in der Holzwolle sich befindende Sublimat zurückführen können.

Wenn auch in der Tabelle in einigen Fällen noch geringe Eiterung oder Auseinanderweichen der Wundränder notirt ist, so war hierdurch der Wundverlauf nicht sehr gestört; es gelang stets, die Eiterung durch Drainage zu beseitigen, die Wundränder durch Collodialstreifen aneinander zu bringen, wir glauben daher in diesen Fällen nicht von Complicationen sprechen zu müssen.

Die mittlere Heilungsdauer beträgt:

bei den	6	Oberarmamputationen	20	Tage
= =	3	Unterarm- =	16	=
= =	11	Oberschenkel- =	22	=
= =	7	Unterschenkel- =	19	=
= =	5	Amp. nach Pirogoff	29	=

Zum Vergleiche geben wir hier die Zeit der mittleren Heilungsdauer für Amputationen, die wir folgenden Berichten entnehmen:

	Oberarm	Unterarm	Oberschenkel	Unterschenkel	Fussamputationen
Wölfler[1])	21 Tage	23 Tage	61 Tage	42 Tage	61 Tage
Oberst[2])	14—21 =	14—21 =	28—35 =	21—28 =	—
Balser[3])	28 =	21 =	42—56 =	28—35 =	—
Neuber[4])	22 =	22 =	28 =	28 =	—
Cramer[5])	24 =	25 =	27 =	29 =	13 Tage

Unter geheilt verstehen wir eine definitive und vollständige Vernarbung des Stumpfes, ohne Fisteln und ohne Borkenbedeckung an den Drainöffnungen.

Bei 17 Kranken war der Verlauf ein absolut fieberloser; bei 11 Kranken ist die Abendtemperatur einige Tage nach der Amputation erhöht gewesen (nur in einem Falle war am Morgen des 2. Tages nach der Amputation Fieber von 38,2 beobachtet). In 9 Fällen bestand continuirliches abendliches Fieber. Dasselbe war bei 3 Kranken (Tabelle Nr. 3, 4 und 29) durch Lungenphthise bedingt, in einem Falle (Tabelle Nr. 2) bestand eine Eiterung (Schusswunde an den Beckenweichtheilen), die das Fieber erklärt, in einem anderen Falle (Tabelle

1) Die Amputationen an Prof. Billroth's Klinik. Wien 1882.

2) Die Amputationen unter dem Einflusse der antiseptischen Behandlung. Halle 1882.

3) Beitrag zur antiseptischen Wundbehandlung. Aus der chirurgischen Klinik zu Giessen. Von Dr. A. Balser. Langenbeck's Archiv. Bd. XXIX.

4) Eine neue Amputationsmethode. Mittheilungen aus der chirurgischen Klinik zu Kiel. Kiel 1883.

5) Die Amputationen und Exarticulationen der Erlanger chirurgischen Klinik in den letzten 10 Jahren. Von Dr. Cramer. Diese Zeitschrift. Bd. XXI.

Nr. 8) war die Temperatur schon am Abend nach der Amputation erhöht, Infection der Wunde, im dritten Falle war das Fieber durch hämorrhagische Nephritis bedingt. Bei den durch Sepsis complicirten 2 Fällen war selbstverständlich hohes Fieber.

Herr Prof. Lücke lässt in der Klinik die meisten Amputationen von Studenten machen (es sind 20 Amputationen von Studenten ausgeführt worden), und nur in einem Falle ist eine Infection der Wunde zu beklagen gewesen.

In der Mehrzahl der Fälle ist die Amputation unter Esmarch'scher Blutleere vorgenommen worden, nur bei mageren Oberarmen wird der Digitalcompression der Arterie der Vorzug gegeben. — In der Klinik wird meistens der mehrzeitige Zirkelschnitt ausgeführt, nur in wenig Fällen ist ein vorderer Lappen gebildet worden. Der Zirkelschnitt, die am leichtesten auszuführende Amputationsmethode, bietet aber auch für die Drainage der Wunde grosse Vortheile, da es fast immer gelingt, die Haut senkrecht zur Axe des Amputationsstumpfes zu nähen und dann in den unteren Wundwinkel, den tiefsten Punkt der Wunde, das Drainrohr einzuführen. Die Sägefläche des Knochens wird mit einem kleinen vorderen Periostlappen, der aber nicht über den ganzen Knochen hinüberragt, bedeckt; bei den Amputationen des Unterschenkels wird von der Tibiakante ein kleines schräges Stück abgesägt. Die Wunde wurde in allen Fällen durch die Knopfnaht geschlossen. Auf die genähte Wunde wird der Zuckersack gelegt und durch straffes Anziehen der Verbandstücke schon eine Compression herbeigeführt. Ueber die Organtinbinde wird schliesslich eine leinene Binde fest angelegt; durch das feste Anlegen des Verbandes wird jede Ansammlung von Blut oder Secret möglichst verhindert und so die directe Verklebung der Wundflächen angestrebt.

Zur leichteren Uebersicht stelle ich nachfolgende 37 Fälle von Amputationen, welche von Mai 1883 bis 1. August 1884 in der Klinik ausgeführt sind, nach dem von Volkmann aufgestellten Schema zusammen.

Nach gründlicher Desinfection der Wunde mit 1 pro mille Sublimatlösung und richtig angelegter Drainage genügt der Zucker vollkommen, um die Wunde vor Infection von aussen her zu schützen und die Wundsecrete unzersetzt zu erhalten, wie unsere unten mitgetheilten Krankengeschichten beweisen.

Bei ausgedehnter Eiterung, wie Phlegmonen, Empyemen u. s. w. eignet sich der Zuckerverband nicht, da sich der Zucker bei reich-

Tabelle der Amputationen,
geordnet nach dem Volkmann'schen Schema.

A. Nicht complicirte Fälle.

Stelle der Amputation	Zahl der Fälle	Verlauf		Ausgang	
		normal	gestört	geheilt	gestorb.
Humerus.					
a) wegen Trauma	2	2	—	2	—
b) wegen fungös. Ellbogengelenkentzündung	4	4	—	4	—
c) wegen Sarkom	1	—	1	1	—
d) wegen Verbrennung	1	1	1	1	—
Antibrachium.					
a) wegen Trauma	1	1	—	1	—
b) wegen fungöser Handgelenkentzündung	2	2	—	2	—
Femur.					
a) wegen Trauma	1	1	—	1	—
b) wegen fungöser Kniegelenkentzündung	7	7	—	7	—
c) wegen Ulcus cruris	1	—	1	1	—
d) wegen Sarkom	1	1	—	1	—
e) wegen Mal. perfor.	1	—	—	—	1
f) wegen Arthritis deformans	1	1	—	1	—
Crus.					
a) wegen Trauma	1	1	—	1	—
b) wegen fungöser Fussgelenkentzündung	5	5	—	5	—
c) wegen Mal. perfor.	1	1	—	1	—
Partielle Fussamputationen nach Syme wegen Caries	1	1	—	1	—
nach Pirogoff:					
a) wegen Trauma	1	1	—	1	—
b) wegen Caries	2	2	—	2	—
c) wegen Narben nach Verbrennung	1	1	—	1	—
Summe	35	31	3	34	1

B. Complicirte Fälle.

Femur.					
Bei bestehender Sepsis	2	—	1	1	1
Summe	2	—	1	1	1

licher Secretion der Wunde löst und dadurch dem Kranken Unbequemlichkeiten bereitet.

Sehr gut hat sich der Zucker als Desodorans bei unreinen Wunden, Beingeschwüren, jauchenden Carcinomen bewährt; werden diese nach einmaliger Desinfection mit Sublimatlösung dick mit Zucker bestreut, so schwindet nach 2- bis 3maligem Verbande der Geruch vollständig.

Wir empfehlen den Zuckerverband, der ja überall leicht zu beschaffen ist, für alle Wunden die durch die Naht geschlossen werden können, also bei Wunden, die voraussichtlich prima intentione heilen

Tabelle der

(Nicht com

Nummer	Name und Alter	Constitution und Angabe, weshalb amputirt wurde	Wo wird amputirt? Methode der Amputation	An welchem Tage wird die Amputation gemacht? Wie Drainage
1	Klump, Carl, 56 Jahre alt.	Schlecht genährter, anämischer Mann (Potator); complic. Fractur des Vorderarmes nach Eisenbahnüberfahrung. Pat. willigt erst am 2. Tage nach der Verletzung in die Amputation ein.	Amputatio humeri in der Mitte des Oberarmes. Zirkelschnitt.	23. August 1883. Quer durchgehender dicker Drain.
2	Oberlé, Joseph, 42 Jahre alt.	Kräftiger Mann. Schussverletzung des Vorderarms und an den Weichtheilen des Beckens. Pat. kam 4 Tage nach der Verletzung mit jauchender Wunde in die Klinik.	Amputatio humeri im unteren Drittel. Zirkelschnitt.	18. Juni 1884. Quer durchgehender dicker Drain.
3	Bernhardt, Peter, 43 Jahre alt.	Sehr stark abgemagerter Mann. Phthisis pulmon. Fieber. Fungös-eiterige Ellbogengelenkentzündung. Bacillen in Granulationen und im Sputum.	Amputatio humeri, Mitte. Zirkelschnitt.	18. Septbr. 1883. Zwei kleine Drains zu beiden Seiten.
4	Meyer, Leo, 40 Jahre alt.	Schlecht genährter Mann. Phthisis pulmonum. Caries des Sternum. Fungös-eiterige Ellbogengelenkentzündung. Bacillen im Sputum.	Amputatio humeri, Mitte. Zirkelschnitt.	1. April 1884. Quer durchgehender Drain.
5	Hennick, Caroline, 74 Jahre alt.	Schwache Frau, ausgedehnter Katarrh der Bronchien. Fungös-eiterige Ellbogengelenkentzündung. In den Granulationen keine Bacillen.	Amputatio humeri, Mitte. Zirkelschnitt.	12. Decbr. 1883. Quer durchgehender Drain.
6	Füss, Carl, 17 Jahre alt.	Kleiner, schlecht genährter Junge. Lupus d. Gesichts. Fung. Ellbogengelenkentzündung, trotz Resection und mehrfachem Auskratzen keine Heilung. In den Granulationen sehr spärliche Tuberkelbacillen.	Amputatio humeri, Mitte. Zirkelschnitt.	29. Juni 1884. Quer durchgehender Drain.
7	Grad, Bertha, 9 Monate alt.	Schlecht gehaltenes Kind. Verbrennung des Vorderarmes aller drei Grade. Die Verbrennung reicht bis zum Ellbogengelenk.	Amputatio humeri, Mitte. Zirkelschnitt.	24. Juni 1883. Zwei kleine Drains zu beiden Seiten.
8	Führen, Wilhelm, 38 Jahre	Gut genährter Mann. Recidiv eines Sarkoms des Vorderarmes.	Amputatio humeri, oberes Drittel.	24. Novbr. 1883. Quer durchgehender Drain.
9	Lutz, Carl, 24 Jahre alt.	Grosser muskelstark. Mann. Kopfverletzung. Zermalmung der Hand (Eisenbahnverletzung).	Amputatio antibrachii, Mitte. Zirkelschnitt.	12. August 1883. Zwei Drains zu beiden Seiten.

können, für Hautdefecte, um kräftige Granulationen hervorzurufen, für alle kleinen Wunden, besonders für Kopfverletzungen und oberflächliche Quetschwunden.

Amputationen.

plicirte Fälle.)

Wie viel Tage nach der Amputation erster Verbandwechsel? Zustand der Wunde	Wie viel Tage nach der Amputation zweiter Verbandwechsel?	Wie viel Tage nach der Amputation dritter Verbandwechsel?	Heilung in wie viel Tagen?	Bemerkungen
9 Tage p. amp. Drain weg. Naht bleibt, dünner Drain im unteren Wundwinkel. Wunde gut.	15 Tage p. amput. Drain und Naht weg.	21 Tage p. amp. Wunde geheilt.	21 Tage.	Fieberloser Verlauf.
4 Tage p. amp. Drain weg. Naht bleibt, dünner Drain im unteren Wundwinkel. Wunde gut.	11 Tage p. amput. Drain und Naht weg.	20 Tage p. amp. Wunde bis auf untere Drainöffnung geheilt. Schutzverband.	25 Tage.	Anfangs Fieber, bedingt durch Eiterg. an d. Beckenweichtheilen.
6 Tage p. amp. Drain weg. Nähte zum Theil entfernt.	12 Tage p. amput. Wunde bis auf kleine Drainöffnung geheilt.	17 Tage p. amp. Wunde geheilt.	17 Tage.	Fieberhafter Verlauf, bedingt durch Phthise.
5 Tage p. amp. Drain weg. Kleiner im unteren Wundwinkel. Nähte zum Theil entfernt.	12 Tage p. amput. Nähte weg. Drain gekürzt, geringe Secretion.	18 Tage p. amp. Drain weg. Wunde bis auf Drainöffnung geheilt. Schutzverband.	24 Tage.	Fieberhafter Verlauf, bedingt durch Phthise.
6 Tage p. amp. Drain weg. Kleiner im unteren Wundwinkel.	14 Tage p. amput. Nähte weg. Drain bleibt, geringe Secretion.	23 Tage p. amp. Drain weg. Wunde bis auf Drainöffnung geheilt. Schutzverband.	27 Tage.	Fieberloser Verlauf bis z. 26. Tage, an diesem Erysipel. faciei. Später Abscess an d. Scapula.
6 Tage p. amp. Drain weg. Nähte zum Theil. Wunde reizlos.	12 Tage p. amput. Alle Nähte weg. Wunde bis auf Drainöffnungen geheilt.	18 Tage p. amp. Wunde geheilt.	18 Tage.	Fieberloser Verlauf.
6 Tage p. amp. Wunde in d. Mitte auseinandergewichen. Drains und Nähte weg. Collodialstreifen. Dünner Drain im unteren Wundwinkel.	12 Tage p. amput. Wundränder liegen gut aneinander bis auf oberen Winkel. Drain fort. Collodialstreifen.	20 Tage p. amput. bis auf kleine Stelle am oberen Wundwinkel geheilt. Salbenverband.	26 Tage.	Höchste Temperatur am 2. Tage p. amputat. (38,6).
1 Tag p. amp. Hohes Fieber. Oedem des Stumpfes. Naht entfernt. Wunde geöffnet.	Täglich Verbandwechsel.	—	57 Tage.	Fieberhafter Verlauf. Infection der Wunde.
7 Tage p. amp. Drains weg, Naht bleibt.	14 Tage p. amp. Naht weg. Wunde bis auf Drainöffnung geheilt.	20 Tage p. amp. Wunde geheilt. Schutzverband.	20 Tage.	Fieberloser Verlauf.

Nummer	Name und Alter	Constitution und Angabe, weshalb amputirt wurde	Wo wird amputirt? Methode der Amputation	An welchem Tage wird die Amputation gemacht? Wie Drainage
10	Anstett, Andreas, 30 Jahre alt.	Schlecht genährter Mann. Spitzeninfiltration. Caries des Handgelenks. Phlegmone am Vorderarm.	Amputatio antibrachii, unteres Drittel. Zirkelschnitt.	3. August 1883. Drain quer durch.
11	Streit, Wilhelm, 42 Jahre alt.	Muskelschwach. anämischer Mann. Spitzeninfiltration. Caries d. Handgelenkes. Bacillen im Sputum.	Amputatio antibrachii, unteres Drittel. Zirkelschnitt.	9. August 1883. Drain quer durch.
12	Mengus, Andreas, 63 Jahre alt.	Gut genährter Mann. Insuff. der Mitralis. Complic. Fractur des Unterschenkels. Hohes Fieber. 5 Tage nach Verletz. Aufnahme in d. Klinik.	Amputatio femoris, unteres Drittel, vorderer Lappen.	11. August 1883. Drain quer durch.
13	Bierling, Célestine, 8 Jahre alt.	Blasses Kind. Blepharitis. Am 22. April 1883 Resectio genu. Recidiv, keine Consolidation der Knochen. Abends Fieber. Bacillen in Granulationen.	Amputatio femoris, oberes Drittel. Zirkelschnitt.	13. Juli 1883. Zwei Drains zu beiden Seiten.
14	König, Hubert, 35 Jahre alt.	Schlecht genährter Mann. Phthis. pulmonum. Fieber. Fungös-eiterige Kniegelenkentzündung. Bacillen im Sputum, spärlich in den Granulation.	Amputatio femoris, Mitte. Zirkelschnitt.	30. Octob. 1883. Drain quer durch.
15	Krummenacker, Anton, 70 Jahre alt.	Schlecht genährter Mann. Emphysem der Lungen. Fungös-eiterige Kniegelenkentzündung. Keine Bacillen in den Granulationen.	Amputatio femoris, Mitte. Zirkelschnitt.	31. Octob. 1883.
16	Jenny, Leo, 28 Jahre alt.	Muskelschwacher Mann. Am 13. Juni 1883 Resectio genu. Recidiv. Keine Consolidation der Knochen.	Amputatio femoris, Mitte. Zirkelschnitt.	11. Decbr. 1883. Drain quer durch.
17	Dresch, Marie, 67 Jahre alt.	Schlecht genährte Frau. Fungöseiterige Kniegelenkentzündung. Keine Bacillen in den Granulationen.	Amputatio femoris, unter. Drittel. Zirkelschnitt.	14. Febr. 1884. Drain quer durch.
18	Nicometh, Magdalena, 49 Jahre alt.	Schlecht genährte Frau. Ulcus cruris.	Amputatio femoris, unter. Drittel. Zirkelschnitt.	12. März 1884. Drain quer durch.
19	Jambert, Jean, 40 Jahre alt.	Sehr schlecht genährter Mann. Fungös-eiterige Kniegelenkentzündung. Keine Bacillen.	Amputatio femoris, Mitte, vorderer Lappen.	28. April 1884. Drain quer durch.
20	Fischer, Catharina, 10 Jahre alt.	Schwächliches anämisches Kind. Caries des Sternum und der Lendenwirbelsäule. Resectio genu 31. Jan. 1884. Recidiv. In den Granulationen Bacillen.	Amputatio femoris, Mitte. Zirkelschnitt.	13. Juni 1884. Zwei resorbirbare Drains zu beiden Seiten.

Wie viel Tage nach der Amputation erster Verbandwechsel? Zustand der Wunde	Wie viel Tage nach der Amputation zweiter Verbandwechsel?	Wie viel Tage nach der Amputation dritter Verbandwechsel?	Heilung in wie viel Tagen?	Bemerkungen
8 Tage p. amp. Drain weg, Naht bleibt.	12 Tage p. amput. Naht weg. Wunde bis auf Drainöffnung geheilt.	19 Tage p. amp. Wunde geheilt.	19 Tage.	Fieberloser Verlauf.
6 Tage p. amp. Drain weg, Naht bleibt.	14 Tage p. amput. Naht weg. Wunde bis auf Drainöffnung geheilt.	17 Tage p. amp. Wunde geheilt.	17 Tage.	Fieberhafter Verlauf. Phthise macht schnelle Fortschritte.
8 Tage p. amp. Drain weg, Naht bleibt.	16 Tage p. amput. Naht weg. Wunde bis auf Drainöffnung geheilt.	21 Tage p. amp. Wunde geheilt.	21 Tage.	Fieberloser Verlauf.
3 Tage p. amp. Drain und Naht bleibt. Verband war von aussen beschmutzt. Wunde reizlos.	7 Tage p. amput. Drains u. Nähte weg.	12 Tage p. amp. Wunde bis auf untere Drainöffnung geheilt. Schutzverband.	16 Tage.	Höchste Temperatur am 3. Tage nach der Amputation 38,9.
7 Tage p. amp. Drain weg. Dünner im unteren Wundwinkel. Naht bleibt.	13 Tage p. amput. Drain und Nähte weg.	18 Tage p. amp. Wunde geheilt.	18 Tage.	Höchste Temperatur am 4. Tage nach der Amputation 38,7.
8 Tage p. amp. Drain weg. Dünner im unteren Wundwinkel. In d. Mitte des Stumpfes bläulich gefärbte Hautstelle. Nähte hier weg.	14 Tage p. amput. Drain und Nähte weg. Wunde normal.	23 Tage p. amp. Wunde völlig geheilt.	23 Tage.	Fieberloser Verlauf.
2 Tage p. amp. Wegen Fieber Verbandwechsel. Wunde reizlos. Drain u. Naht bleiben.	10 Tage p. amput. Drain weg, dünner im unteren Wundwinkel. Naht zum Theil entfernt.	21 Tage p. amp. Drain und Naht weg.	36 Tage.	Am Morgen des 2. Tages nach der Amputation 38,2. Höchste Temperatur 38,8 am Abend desselben Tages.
7 Tage p. amp. Drain weg, Naht bleibt.	14 Tage p. amput. Naht weg. Wunde bis auf Drainöffnung geheilt.	20 Tage p. amp. Wunde geheilt.	20 Tage.	Fieberloser Verlauf.
6 Tage p. amp. Am inneren Wundwinkel etwas Secretverhaltung. Nähte bleiben, Drain auch.	9 Tage p. amput. Wunde gut, bis auf inneren Wundwinkel. Drain fort, dünner am inneren Wundwinkel. Nähte fort.	14 Tage p. amp. Geringe Secretion am inneren Wundwinkel. Drain bleibt.	30 Tage.	Es mussten im Ganz. 5 Verbände angelegt werden. Höchste Temperat. am 4. Tage nach der Amput. 38,4.
5 Tage p. amp. Lappen etwas verfärbt, Drain weg.	12 Tage p. amput. Lappen normal. Drain und Nähte weg.	20 Tage p. amput. Wunde bis auf Drainöffnung geheilt. Schutzverb.	25 Tage.	Höchste Temperatur 4 Tage nach der Amputation 38,8.
4 Tage p. amp. Drains zusammengefallen, statt derselben, da etwas flüssiges Blut verhalten ist, Einführen eines Gummidrains an innerer Seite. Naht bleibt (Fieber).	9 Tage p. amput. Drains und Nähte weg.	15 Tage p. amp. Wunde geheilt.	15 Tage.	Höchste Temperatur 3 Tage nach der Amputation 38,7.

Nummer	Name und Alter	Constitution und Angabe, weshalb amputirt wurde	Wo wird amputirt? Methode der Amputation	An welchem Tage wird die Amputation gemacht? Wie Drainage
21	Kaiser, Jakob, 43 Jahre alt.	Grosser anämischer Mann. Linkes Kniegelenk verdickt, abnorme Beweglichkeit nach den Seiten hin (Arthritis deformans).	Amputatio femoris, unteres Drittel, vorderer Lappen.	17. Juli 1884. Drain quer durch.
22	Kiefer, Heinr., 25 Jahre alt.	Gut genährter, kräftiger Mann. Malum perforans pedis. (Anästhesie reicht bis zum Knie.)	Amputatio femoris, unter. Drittel. Zirkelschnitt.	9. Mai 1884. Drain quer durch.
23	Schreiber, Jak., 34 Jahre alt.	Anämisch., muskelschwach. Mann. Centrales myelogenes Sarkom der unteren Femurepiphyse.	Amputatio femoris, Mitte. Zirkelschnitt.	7. Februar 1884. Drain quer durch.
24	Wolff, Emil, 19 Jahre alt.	Gut genährter Junge. Zermalmung des Unterschenkels und Fuss (Eisenbahnverletzung).	Amputatio cruris, oberes Drittel.	10. Novbr. 1883. Drain quer durch.
25	Kaeshammer, Amalie, 12 Jahre alt.	Kräftiges, gutgenährtes Kind. Malum perforans pedis (Recidiv nach Amput. Chopart). Anästhesie reicht bis zur Mitte des Unterschenkels.	Amputatio cruris, oberes Drittel. Zirkelschnitt.	31. Juli 1883. Drain quer durch.
26	Issler, Franziska, 22 Jahre alt.	Schlecht genährte Frau. Keratitis. Fungös-eiterige Fussgelenkentzündung. Oedem des Unterschenkels. Hohes Fieber.	Amputatio cruris, Mitte (leichtes Oedem des Unterschenkels).	2. August 1883. Zwei Drains zu beiden Seiten.
27	Moriz, Franz, 16 Jahre alt.	Multiple Ostitis. Caries der 1. Zehe rechts, die die Exarticulation nöthig machte. Fung. Fussgelenkentzündg. Ostitis des 4. Metacarpus rechts.	Amputatio cruris, Mitte. Zirkelschnitt (Oedem d. Unterschenkels).	14. Januar 1884. Zwei Drains zu beiden Seiten. Lappen etwas ödematös.
28	Mauderscheid, Fritz, 16 Jahre alt.	Gutgenährter Junge. Fung. Fussgelenkentzündung. Resectio pedis. 5. Mai 1883 Recidiv (keine Bacillen).	Amputatio cruris, unter. Drittel. Zirkelschnitt.	29. Octbr. 1883. Drain quer durch.
29	Brüderle, Joseph, 11 Jahre alt.	Anämischer, schlecht genährter Junge. Caries des Beckens. Fungöseiter. Fussgelenkentzündung. Abends Fieber. Bacillen in d. Granulationen.	Amputatio cruris, unter. Drittel. Zirkelschnitt.	14. April 1884. Zwei resorbirbare Drains zu beiden Seiten.
30	Göttelmann, Anna, 5 Jahre alt.	Anämisches Kind. Fungöse Fussgelenkentzündung. Abends Fieber. Bacillen in den Granulationen.	Amputatio cruris, unter. Drittel. Zirkelschnitt.	5. Mai 1884. Zwei dünne Drains zu beiden Seiten.
31	Haeberle, Marie, 54 Jahre alt.	Schlecht genährte Frau. Caries des Fussgelenkes. (Recidiv nach Pirogoff'scher Amputation.)	Amputation nach Syme (an der Fibula reicht die Caries hoch hinauf).	24. April 1884. Drain quer durch (äusser. Seite nicht genäht).
32	Mertins, Ferdinand, 23 Jahre alt.	Kräftiger Mann. Zermalmung des Fusses (Eisenbahnverletzung).	Amputation nach Pirogoff.	1. Decbr. 1883. Drains quer durch.

Wie viel Tage nach der Amputation erster Verbandwechsel? Zustand der Wunde	Wie viel Tage nach der Amputation zweiter Verbandwechsel?	Wie viel Tage nach der Amputation dritter Verbandwechsel?	Heilung in wie viel Tagen?	Bemerkungen
7 Tage p. amp. Wunde bis auf äusser. Winkel reizlos, hier wenig Secret. Drain weg, dünner Drain im äusser. Winkel. Naht bleibt.	14 Tage p. amput. Drain und Nähte weg.	19 Tage p. amp. Wunde geheilt.	19 Tage.	Fieberloser Verlauf.
5 Tage p. amp. Wunde gut, Drain weg, kurzer eingeführt. Naht bleibt. (Verbandwechsel wegen capill. Nachblutg. früher.)	9 Tage p. amput. Wunde gut. Kleiner Drain im äusseren Wundwinkel. Fieber.	Vom 10. Tage ab täglich Verbandwechsel.	—	Hämorrhagische Nephritis. 8 Tage nach der Amputation hohes Fieber.
7 Tage p. amp. Drain weg, zwei dünne eingeführt. Naht bleibt.	14 Tage p. amput. Naht und Drains weg.	21 Tage p. amp. Wunde geheilt bis auf Drainöffnung. Schutzverband.	26 Tage.	Fieberloser Verlauf.
2 Tage p. amp. Viel Blut im Verband. Wunde gut. Drain weg, dünner Drain im unteren Wundwinkel. Naht bleibt.	6 Tage p. amput. Drain weg, Nähte zum Theil.	13 T. p. amp. Alle Nähte weg. Wunde bis auf Drainöffnung geheilt. Schutzverband.	19 Tage.	Höchste Temperatur am 3. Tage nach Amputation 38,9.
6 Tage p. amp. Wunde etwas gereist. Nähte zum Theil durchschnitten, entfernt. Drain fort, dünner im unteren Wundwinkel.	12 Tage p. amp. In der Mitte d. Stumpfes klaffen die Wundränder etwas. Drain und Nähte weg. Collodialstreif.	18 Tage p. amp. Wunde bis auf untere Drainöffnung geheilt. Schutzverband.	23 Tage.	Fieberloser Verlauf.
7 Tage p. amp. Wundränder klaffen etwas, alle Nähte durchgeschnitten, entfernt. Unterer Drain bleibt. Collodialstreifen.	14 Tage p. amput. Wundränder liegen gut aneinander. Drain weg. Collodialstreifen.	19 Tage p. amp. Wunde bis auf untere Drainöffnung geheilt. Schutzverband.	27 Tage.	Fieberloser Verlauf.
6 Tage p. amp. Drain fort, Naht bleibt.	14 Tage p. amput. Wunde bis auf Drainöffnungen geheilt. Schutzverband.	19 Tage p. amp. geheilt.	19 Tage.	Fieberloser Verlauf.
6 Tage p. amp. Drain weg, Naht bleibt.	14 Tage p. amput. Wunde bis auf Drainöffnung geheilt. Nähte weg. Schutzverband.	18 Tage p. amp. geheilt.	18 Tage.	Fieberloser Verlauf.
6 Tage p. amp. Drains resorbirt, Nähte entfernt.	14 Tage p. amput. Wunde geheilt.	—	14 Tage.	Fieber, bedingt durch die Beckencaries u. Phthisis pulmonum.
6 Tage p. amp. Drains weg, Nähte zum Theil.	15 Tage p. amput. Wunde völlig geheilt.	—	15 Tage.	Fieberloser Verlauf.
5 Tage p. amp. Drain bleibt, Nähte zum Theil entfernt.	13 Tage p. amput. An der äusseren Seite schöne Granulationen. Drain und Nähte weg.	18 Tage p. amp. Wunde bis auf äussere Seite geheilt. Salbenverbände.	32 Tagen völlig geheilt.	Fieberloser Verlauf.
9 Tage p. amp. Drain weg. Einführen von zwei dünnen. Nähte bleiben. An der inner. Seite leichtes Oedem des Stumpfes.	14 Tage p. amput. Oedem geschwunden. Drain an der inneren Seite bleibt. Nähte fort.	28 Tage p. amp. Wunde reizlos. Drain fort.	33 Tagen Wunde geheilt.	Höchste Temperatur 38,3 am 4. Tage nach d. Operation.

Nummer	Name und Alter	Constitution und Angabe, weshalb amputirt wurde	Wo wird amputirt? Methode der Amputation	An welchem Tage wird die Amputation gemacht? Wie Drainage
33	Klotz, Carl, 37 Jahre alt.	Kräftiger Mann. Caries des Talus.	Amputation nach Pirogoff.	15. Novbr. 1883. Drain quer durch.
34	Halder, Carl, 25 Jahre alt.	Kräftiger Mann. Vor 2 Jahren Verbrennung d. Fusses. Grosse Ulceration an der inneren Seite d. Fusses.	Amputation nach Pirogoff.	26. Mai 1884. Drain quer durch.
35	Rott, Anna, 50 Jahre alt.	Gut genährte Frau. Caries des Talus und Malleolus externus.	Amputat. nach Pirogoff. Caries reicht an Fibula hoch hinauf.	3. Juli 1884. Drain quer durch, äussere Seite nicht genäht.

Amputationen, vorgenommen bei bestehender Sepsis.

Milly, Michel, 36 Jahre alt. Nach Fall aus einer Höhe von 12 Metern complicirte Fractur des rechten Unterschenkels. Fractur der Malleolen links. 16 Stunden nach der Verletzung Aufnahme. Wunden sind nur mit einem Tuche bedeckt; sorgfältige Desinfection, auf dringenden Wunsch des Patienten wird die conservative Behandlung eingeschlagen. Abends 8. April 1884. Fieber, ausgedehnte Phlegmone am Unterschenkel, erst am 14. April bewilligt Patient die Amputation des Oberschenkels. Zirkelschnitt. Naht. Drain quer durch Zuckerverband. 4 Tage nach Amputation Verbandwechsel. Wunde bis auf kleine Verhaltung gut. Drain und Nähte bleiben. Das linke Fussgelenk ist schmerzhaft geworden, nach Abnahme des Verbandes starke Schwellung, deutliche Fluctuation. 18. April 1884. Resection des Fussgelenkes links. Gelenk mit Eiter gefüllt. Drainage. Verbandwechsel am linken Fusse jeden dritten Tag. 8 Tage nach Amputation des Oberschenkels Verbandwechsel. Wunde reizlos, Drain gekürzt. Zuckerverband. 14 Tage p. amp. Verbandwechsel, alle Nähte fort. Dünner Drain. Zuckerverband. 19 Tage p. amp. Verbandwechsel. Drain fort. Salbenverband. Amputationswunde 28 Tage nach der Operation völlig geheilt. In den ersten drei Wochen hohes Fieber.

Zohr, Marie, 22 Jahre alt. Starke Quetschung an der ersten Zehe links. Kleine Wunde in der Gegend des Naviculare. Fractur der Grundphalanx der ersten Zehe. Patientin bewilligt nicht die Amputation der Zehe. 3 Stunden nach der Verletzung (Eisenbahnüberfahrung) Aufnahme. 24. März 1884. Am folgenden Morgen hohes Fieber, starke Schwellung des Fussrückens. Die Amputation wird hartnäckig von der Patientin verweigert. Erst 9 Tage nach dem Unfall wird die Amputation des Unterschenkels zugegeben. Naht. Drainage. Zuckerverband. Am folgenden Tage Exitus. Todesursache Sepsis.

Complicirte Fracturen.

König, Michel, 41 Jahre alt. Complicirte Fractur des dritten und vierten Metacarpalknochens links, durch Auffallen eines Steines entstanden.

Wie viel Tage nach der Amputation erster Verbandwechsel? Zustand der Wunde	Wie viel Tage nach der Amputation zweiter Verbandwechsel?	Wie viel Tage nach der Amputation dritter Verbandwechsel?	Heilung in wie viel Tagen?	Bemerkungen
5 Tage p. amp. Wunde reizlos (heftige Schmerzen machten den Verbandwechsel nöthig). Drain und Nähte bleiben.	12 Tage p. amp. An der Fibula Nahtabscess. Alle Nähte fort. An der äusseren Seite dünner Drain.	23 Tage p. amp. Wunde reizlos. Drain fort.	36 Tagen geheilt.	Höchste Temperatur am 4. Tage nach der Operation 38,4.
9 Tage p. amp. Drain fort, Nähte zum Theil.	15 Tage p. amput. Alle Nähte fort. Wunde bis auf Drainöffnung geheilt.	20 Tage p. amp. geheilt.	20 Tage.	Fieberloser Verlauf.
5 Tage p. amp. Aeussere Seite geringe Schwellung. Drain und Naht bleibt.	8 Tage p. amput. Wunde gut, an äusserer Seite schöne Granulationen. Drain u. Nähte fort.	19 Tage p. amp. Wunde bis auf äussere Seite geheilt. Salbenverband.	27 Tagen völlig geheilt.	Höchste Temperatur 38,3 am 4. Tage nach d. Operation.

Sofortige Aufnahme in die Klinik 2. Juli 1883. Defect der Haut am Dorsum manus von Fünfmarkstückgrösse, Abtragen der gequetschten Theile. Desinfection mit Sublimat. Naphtalinzucker auf Defect gestreut. 4 Tage nach Verletzung wegen hohem Fieber (38,6) Verbandwechsel. Wunde reizlos. Bestreuen mit Naphtalinzucker. Sehne des dritten Fingers gangränös, wird entfernt. 14 Tage nach Verletzung Verbandwechsel. Defect der Haut mit üppigen Granulationen bedeckt. Bestreuen mit Naphtalinzucker. 28 Tage nach Verletzung Verbandwechsel. Wundfläche hat sich sehr verkleinert. Salbenverband. Entlassung. Höchste Temperatur am dritten Tage nach Verletzung 38,7.

Schmidt, Sebastian, 62 Jahre alt. Complicirte Splitterfractur des zweiten Metacarpus links, durch Auffallen einer Eisenstange. Sofortige Aufnahme 14. August 1883. Auf dem Dorsum manus grosse Wunde, aus der 2 Knochenstücke entfernt werden, in der Vola manus kleine Lappenwunde, auch hier Extraction eines Knochenstückes. Drain quer durchgelegt. Verband mit Naphtalinzucker. 5 Tage nach Verletzung Verbandwechsel, leichtes Oedem des Dorsum manus. 11 Tage nach Verletzung Verbandwechsel. Kein Oedem mehr, Drain fort, Lappen in der Vola angeheilt; mit Naphtalinzuckerverband zur poliklinischen Behandlung entlassen. Höchste Temperatur am dritten Tage nach Verletzung 38,5.

Bernhard, Peter, 38 Jahre alt. Complicirte Fractur des zweiten bis fünften Metacarpalknochens links (Durchstechungsfractur). Sofortige Aufnahme 2. October 1883. Primäre Desinfection mit 5 proc. Carbollösung. Einführen eines dünnen Drains am dritten Metacarpus. Verband mit Naphtalinzucker. 5 Tage nach Verletzung Verbandwechsel. Drain fort. Wunde reizlos. Naphtalinzuckerverband. 12 Tage nach Verletzung Hautwunden geheilt. Mit Gypsverband entlassen. Höchste Temperatur am dritten Tage nach Verletzung 38,6.

Siegfried, Jakob, 16 Jahre alt. Complicirte Fractur der ersten Zehe rechts. Eröffnung des Metatarsophalangealgelenkes. Sofortige Aufnahme 8. December 1883. Abtragen der gequetschten Hautpartien; Extraction von

3 Knochensplitter der Grundphalanx; dünner Drain in das Gelenk eingeführt. Dickes Bestreuen des Defectes mit Zucker. 7 Tage nach Verletzung Verbandwechsel. Wunde reizlos. Haut an der Plantarseite der Zehe blau, aber warm. Drain aus dem Gelenk fort. Dickes Bestreuen mit Zucker. 14 Tage nach Verletzung Verbandwechsel. Zehe ist gangränös geworden, trotzdem kein Gestank, keine Mumification. Exarticulation der Zehe und Abtragen des Metatarsalkopfes; keine Naht, kein Drain, dickes Bestreuen mit Zucker. 9 Tage nach der Exarticulation Verbandwechsel, Wunde mit Granulationen bedeckt. Zuckerverband. 18 Tage nach Exarticulation Verbandwechsel. Gute Granulationen. Zuckerverband. 29 Tage nach Exarticulation kleiner Granulationsstreif. Salbenverband. Entlassung zur poliklinischen Behandlung. Höchste Temperatur am dritten Tage nach Verletzung 38,3.

Schlur, Ignaz, 64 Jahre alt. Complicirte Fractur der Ulna links. Luxation des Daumens links, Kopfverletzung. 2 Tage nach Verletzung Aufnahme in die Klinik, 26. December 1883. Ränder an der Ulnafracturstelle stark gequetscht, Abtragen, Haut weit unterminirt. Einführen von Drainrohr. Zuckerverband. Reposition der Luxation des Daumens. 9 Tage nach der Aufnahme Verbandwechsel. Drain weg, Zuckerverband. 17 Tage nach der Aufnahme Verbandwechsel. Wunde oberflächlich granulirend. Kleiner Zuckerverband. 31 Tage nach Aufnahme Verbandwechsel. Wunde geheilt. Gypsverband. Fieberloser Verlauf.

Beissel, Ferdinand, 42 Jahre alt. Complicirte Fractur des Condylus internus humeri dextri. 12 Stunden nach Verletzung Aufnahme. 4 Cm. lange Wunde, aus der Blut und Synovia sich entleert. Desinfection. Einführen von Drainrohr in das Gelenk. Zuckerverband. 10 Tage nach Verletzung Verbandwechsel. Drain entfernt. Wunde reizlos. Zuckerverband. 26 Tage nach Verletzung Verbandwechsel. Wunde geheilt. Mit voller Beweglichkeit entlassen. Fieberloser Verlauf.

Lippmann, Jakob, 15 Jahre alt. Complicirte Fractur des linken Unterschenkels (Durchstechungsfractur). Sofortige Aufnahme 26. März 1884. Haut weit unterminirt. Einführen von Drainrohr. Zuckerverband. 6 Tage nach Verletzung Verbandwechsel. Drain entfernt. Zuckerverband. 16 Tage nach Verletzung Hautwunde geheilt. Gypsverband. Höchste Temperatur am zweiten Tag nach Verletzung 38,3.

Laubner, Eugen, 13 Jahre alt. Complicirte Luxation des Vorderarmes nach aussen, Fractur des Condylus internus. Sofortige Aufnahme 15. Juli 1884. Resection des Condylus internus, Reposition der Luxation. Wunde zum Theil genäht. Einführen eines Drains. Zuckerverband. 5 Tage nach Aufnahme Verbandwechsel. Drain gekürzt, Nähte bleiben. Zuckerverband. 12 Tage nach Aufnahme Verbandwechsel. Drain und Nähte weg. Wunde oberflächlich. Kleiner Zuckerverband. Zur poliklinischen Behandlung entlassen.

Verletzungen.

1. Unterbindung grösserer Arterien.

Ferrari, Georg, 5 Jahre alt. Glasschnittwunde am linken Vorderarm, dicht oberhalb des Handgelenks. Durchschneidung des Flex. carp. ulnaris und der Art. ulnaris. Sofortige Aufnahme 3. Juni 1883. Doppelte Unter-

bindung der A. ulnaris und Naht der Sehne. Wunde genäht, als Drain Taffetstreif. Jodoformzuckerverband. 4 Tage nach Aufnahme Verbandwechsel. Nähte und Taffet entfernt. Jodoformzuckerverband. 10 Tage nach Aufnahme geheilt. Fieberloser Verlauf.

Marz, Philipp, 21 Jahre alt. Glasschnittwunde am rechten Vorderarm dicht oberhalb des Handgelenks. Durchschneidung der A. und V. ulnaris, des Flex. carp. ulnaris. In der Mitte des Vorderarmes, Volarseite, Lappenwunde. Sofortige Aufnahme 5. November 1883. Doppelte Unterbindung der A. und V. ulnaris. Naht der Sehne und der Lappenwunde am Vorderarm, Einführen eines dünnen Drains in beide Wunden. Zuckerverband. 5 Tage nach der Aufnahme Verbandwechsel. Drain weg, Nähte zum Theil. Zuckerverband. 13 Tage nach Aufnahme Verbandwechsel. Alle Nähte weg, Wunden bis auf Drainöffnungen geheilt. Zuckerverband. 17 Tage nach Aufnahme geheilt. Fieberloser Verlauf.

Koffel, Emil, 19 Jahre alt. Aneurysma traumaticum der A. radialis in der Mitte des Vorderarmes. 29. November 1883 Aufnahme. Esmarch'sche Blutleere. Doppelte Unterbindung der Arterie, Ausräumen des Aneurysma. Naht, Einführen eines kleinen Drains. Zuckerverband. 6 Tage nach Operation Verbandwechsel. Drain und Nähte weg. Zuckerverband. 12 Tage nach Operation Verbandwechsel. Wunde geheilt. Fieberloser Verlauf.

Leits, Johann, 22 Jahre alt. Schnittwunde am rechten Arm dicht oberhalb des Handgelenks. In der Apotheke wird Eisenchlorid auf die Wunde gegossen, am folgenden Tag Aufnahme, 5. Mai 1884. Gründliche Desinfection, doppelte Unterbindung der Arterie. Wunde zum Theil genäht, Einführen eines dünnen Drains. Zuckerverband. 4 Tage nach der Aufnahme Verbandwechsel. Wunde reizlos. Drain weg, Nähte zum Theil entfernt. Zuckerverband. 10 Tage nach der Aufnahme Wunde bis auf Drainöffnung geheilt, Nähte weg. Schutzverband. 12 Tage nach der Aufnahme geheilt. Fieberloser Verlauf.

Münch, Georg, 16 Jahre alt. Glasschnittwunde dicht oberhalb des Handgelenks. Blutstillung in der Apotheke durch Eisenchlorid versucht, in der Nacht heftige Blutung, elastische Binde, die von 12 Uhr Nachts bis zum Nachmittag 5 Uhr liegen bleibt. Aufnahme in die Klinik 4. Mai 1884. Handrücken blau, mässig ödematös, dicht oberhalb des Handgelenks (ulnare Seite) 6 Cm. lange Schnittwunde. Desinfection. Doppelte Unterbindung der Arterie. Nach Lösen der elastischen Binde Blasenbildung am Vorderarm und Handrücken. Keine Naht. Einführen von Drain. Zuckerverband. Hochhängen des Armes. Am folgenden Tag Verbandwechsel. Wunde belegt, Oedem des Handrückens geringer. Finger können kaum bewegt werden, keine Anästhesie, erneute Desinfection der Wunde. Bestreuen mit Zucker. Zuckerverband. 4 Tage nach Aufnahme Verbandwechsel, mässige Eiterung, Eisenchloridschorf zum Theil abgestossen. Oedem der Hand fast geschwunden, keine Gangrän der Haut, Bestreuen mit Zucker. Zuckerverband. Finger können bewegt werden, keine Suspension mehr. 10 Tage nach Aufnahme Verbandwechsel. Wunde sieht gut aus, Oedem der Hand geschwunden. Zuckerverband. 20 Tage nach Aufnahme Wunde mit Granulationen bedeckt. Drain weg. Zuckerverband. 29 Tage nach Aufnahme Wunde geheilt. Anfangs Fieber bis zu 38,9. (Patient stellte sich vor Kurzem wieder vor, Hand vollkommen brauchbar.)

Lutz, Caspar, 18 Jahre alt. Glasschnittwunde am Dorsum manus. 30. Mai 1884. Durchschneidung der A. radialis und der Sehne des Ext. poll. longus. Doppelte Unterbindung der Arterie, Naht der Sehne. Wunde genäht. Dünner Drain, Zuckerverband. 5 Tage nach Aufnahme Drain und Naht fort. Zuckerverband. 12 Tage nach Aufnahme geheilt. Fieberloser Verlauf.

2. Schussverletzungen.

Feigenbügel, Jakob, 19 Jahre alt. Schussverletzung. Thenargegend der linken Hand zerfetzt, 10 Stunden nach Verletzung Aufnahme, 4. Nov. 1883. Gelenk zwischen Multangulum majus und erstem Metacarpus eröffnet, Daumen hängt nur an dünner Hautbrücke. Exarticulation verweigert, Desinfection, Abtragen der zerfetzten Muskeln, Bestreuen mit Zucker, Gelenk drainirt. 2 Tage nach Aufnahme hohes Fieber. Daumen ist gangränös geworden. Patient bewilligt die Exarticulation. Wunde mit Fetzen belegt. Gestank. Desinfection mit Sublimat. 6. November Exarticulation. Keine Naht. Bestreuen der Wunde mit Jodoformzucker. 2 Tage nach Exarticulation Verbandwechsel. Kein Gestank mehr. Bestreuen der Wunde mit Jodoformzucker. 10 Tage nach Exarticulation Verbandwechsel. Wunde sieht gut aus. Granulationen. Bestreuen der Wunde mit Jodoformzucker. 20 Tage nach Exarticulation Verbandwechsel. Wunde verkleinert sich, Salbenverband. Höchste Temperatur am zweiten Tage 39,3.

Michel, Jakob, 16 Jahre alt. Schussverletzung durch die rechte Hand. 16 Stunden nach Verletzung Aufnahme. 23. December 1883. Complicirte Fractur des dritten und vierten Metacarpus, Strecksehne des vierten Fingers liegt frei. Wunde auf dem Dorsum von Fünfmarkstückgrösse. Versuch conservativer Behandlung. Drain quer durch die Hand. Zuckerverband. 7 Tage nach Aufnahme Verbandwechsel. Haut des Dorsum zum grossen Theil gangränös, kein Geruch, gangränöse Fetzen fort, Drain bleibt. Bestreuen der Wunde mit Zucker, Zuckerverband. 14 Tage nach Aufnahme Verbandwechsel. Strecksehne des dritten und vierten Fingers nekrotisch. Kein Geruch. Wunde gut. Drain fort, Bestreuen der Wunde mit Zucker. 23 Tage nach Aufnahme Verbandwechsel. Wunde mit Granulationen bedeckt, dritter und vierter Finger in Beugestellung, Salbenverband. Erst am 9. Februar 1884 wird die Exarticulation der Finger bewilligt. (Siehe Exarticulationen von Fingern.) Höchste Temperatur 38,7 am vierten Tage nach Aufnahme.

Groh, Jakob, 19 Jahre alt. Schussverletzung in der Neujahrsnacht. 6 Stunden nach Verletzung Aufnahme. Ausgedehnte Weichtheilverletzung im Interstitium des ersten und zweiten Fingers der linken Hand; keine Knochenverletzung. Haut- und Muskelfetzen abgetragen. Bestreuen der Wunde mit Zucker. 7 Tage nach Aufnahme Verbandwechsel. Wunde reizlos. Granulationen beginnen sich zu bilden. Bestreuen mit Zucker. 17 Tage nach Aufnahme Verbandwechsel. Wunde verkleinert sich. Salbenverband. Fieberloser Verlauf.

Oberlé, Joseph, 42 Jahre alt. Schussverletzung der Vorderarmes und an den Weichtheilen des Beckens. 4 Tage nach Verletzung Aufnahme. 17. Juni 1884. (Siehe Amputationstabelle Nr. 2.) Am Becken eiternde Wunde. Eintrittsöffnung ca. 5 Cm. unter Spin. ant. sup., Austrittsöffnung

ca. 12 Cm. vom Anus entfernt. Einführen von 2 Drainröhren. Zuckerverband. 5 Tage nach Aufnahme Verbandwechsel. Eiterverhaltung, es gelingt, ein dickes Drainrohr durch den Schusskanal zu führen. Zuckerverband. 9 Tage nach Aufnahme Verbandwechsel, keine Verhaltung mehr. Drain bleibt. Zuckerverband. 14 Tage nach Aufnahme Drain weg, 2 dünne eingeführt, Zuckerverband. 20 Tage nach Aufnahme Drains weg, kleiner Zuckerverband. 30 Tage geheilt. Höchste Temperatur 39,7 am 4. Tage nach Aufnahme.

3. Fingerverletzungen.

Ber, Xavier, 26 Jahre alt. Zermalmung des zweiten bis fünften Fingers der linken Hand durch Auffallen eines schweren Eisenstückes. Primäre Desinfection mit Carbolsäure, Aufnahme ein Tag nach Verletzung, 18. Juli 1883. Amputation des zweiten und dritten Fingers in der Mitte der Grundphalanx, Zirkelschnitt des vierten und fünften Fingers in der Mitte der Mittelphalanx. Naht, Einführen dünner quer durchgehender Drainröhren. Am zweiten Finger kleiner Defect der Haut. Naphtalinzuckerverband. 7 Tage nach Aufnahme Verbandwechsel. Drains weg, Defect am zweiten Finger granulirt. Naphtalinzuckerverband. 13 Tage nach Aufnahme Verbandwechsel. Alle Nähte fort. Dritter bis fünfter Finger prima geheilt. Zweiter Finger kleine granulirende Stelle. Salbenverband. Nach 17 Tagen geheilt entlassen. Fieberloser Verlauf.

Jest, Emil, 21 Jahre alt. Complicirte Fractur der Grundphalanx des dritten und vierten Fingers der rechten Hand, Quetschung des zweiten Fingers durch Auffallen eines Bierfasses. Sofortige Aufnahme 27. Februar 1884. Metacarpophalangealgelenk am dritten und vierten Finger eröffnet, Haut sehr gequetscht. Um die Wunde zu bedecken, muss der Kopf der Metacarpalknochen der beiden Finger abgetragen werden. Naht. Drain. Zuckerverband. 3 Tage nach Aufnahme wegen Fieber Verbandwechsel. Wunde reizlos. Drain bleibt, Nähte zum Theil entfernt. Zuckerverband. 14 Tage nach Aufnahme Verbandwechsel. Nähte und Drain fort. Zuckerverband. 20 Tage nach Aufnahme Verbandwechsel. Völlig geheilt. Höchste Temperatur 39,0 am zweiten Tag nach Verletzung.

Marrchand, Adam, 24 Jahre alt. Zerreissung des zweiten bis fünften Fingers der linken Hand. Sofort nach Verletzung Aufnahme, 26. April 1884. Amputation der 4 Finger in der Grundphalanx. Zirkelschnitt. Drain. Naht. Zuckerverband. 5 Tage nach Aufnahme Verbandwechsel. Alle Nähte und Drains fort. Zuckerverband. 12 Tage nach Aufnahme Verbandwechsel. Völlige Heilung. Fieberloser Verlauf.

Engländer, Stephan, 28 Jahre alt. Absägen des dritten bis fünften Fingers der rechten Hand. Primäre Desinfection mit Carbollösung. Sofortige Aufnahme 1. Juli 1884. Finger in der Grundphalanx abgesägt. Abtragen der Knochen, Glättung der Haut. Naht. Drains. Zuckerverband. 6 Tage nach Aufnahme Verbandwechsel. Drains und Nähte weg. Zuckerverband. Entlassung mit Verband. 12 Tage nach Verletzung völlige Heilung. Fieberloser Verlauf.

4. Verletzungen der Weichtheile.

Schmidt, Jakob, 33 Jahre alt. Stichwunden in der linken Schenkelbeuge, am Thorax und Kopf. 5 Stunden nach Verletzung Aufnahme, 18. Febr.

1884. Stich in der linken Schenkelbeuge dicht neben den grossen Gefässen, reicht bis in die Adductorengegend. Stichkanal 12 Cm. lang; Ausräumen der Blutcoagula. Incision in der Adductorengegend. Drainage. Keine Naht. Zuckerverband. (Die übrigen Wunden sind nur oberflächlich.) 7 Tage nach Aufnahme Verbandwechsel, alle Wunden reizlos. Drain fort. Zuckerverband. Wunden am Thorax und Kopf geheilt. 17 Tage nach Verletzung Verbandwechsel, schmaler Granulationsstreif in der Schenkelbeuge. Salbenverband. 23 Tage nach Verletzung völlig geheilt entlassen. Fieberloser Verlauf.

Buret, Joseph, 39 Jahre alt. Zahlreiche Glasschnittverletzungen an Schulter und Oberarm durch Fall in ein Glasdach. Sofortige Aufnahme 20. März 1884. M. triceps in der Mitte des Oberarmes fast ganz durchschnitten. Muskel- und Hautnaht. Drainage; Eröffnung des Schleimbeutels am Olekranon. Drainage. Die übrigen Wunden reichen nur bis auf die Muskeln. Zuckerverband. 6 Tage nach Aufnahme Verbandwechsel. Wunde am Schleimbeutel eitert, Drain verstopft, die Wunde am Oberarm reizlos, Drain hier fort, Naht bleibt. Zuckerverband. 12 Tage nach Aufnahme Verbandwechsel. Keine Eiterung am Schleimbeutel mehr; Drain gekürzt. Wunde am Oberarm bis auf Drainöffnung geheilt; alle anderen Wunden geheilt. Nähte entfernt. Zuckerverband. 19 Tage nach Aufnahme Verbandwechsel. Drain am Olekranon weg. Wunde am Oberarm geheilt. Salbenverband. 23 Tage nach Aufnahme geheilt entlassen. Muskelnaht hat gehalten. Höchste Temperatur 6 Tage nach Verletzung 38,5.

Burkhardt, Theodor, 48 Jahre alt. Stichverletzung in der Regio lumbalis links. 3 Stunden nach Verletzung Aufnahme, 20. Mai 1884. Ausräumen der Blutcoagula, Erweiterung der Wunde zur Blutstillung. Stich ca. 6 Cm. tief. Drainage. Zuckerverband. 4 Tage nach Aufnahme Verbandwechsel. Drain gekürzt. Zuckerverband. 14 Tage nach Aufnahme Verbandwechsel. Drain fort. Zuckerverband. 20 Tage nach Aufnahme Verbandwechsel. Wunde oberflächlich. Salbenverband. Zur poliklinischen Behandlung entlassen. Höchste Temperatur 38,6 am zweiten Tag nach Aufnahme.

Klein, Georg, 18 Jahre alt. Beilhiebwunde in der Hypothenargegend links. Sofortige Aufnahme 24. März 1884. 4 Cm. lange Wunde bis auf Knochen dringend, vom Metacarpus V ein Stück herausgeschlagen. Drainage. Naht. Zuckerverband. 5 Tage nach Verletzung Verbandwechsel. Drain und Nähte weg. Auf Drainöffnung Zucker. Collodialverband. Zur poliklinischen Behandlung entlassen. Fieberloser Verlauf.

Merkli, Wilhelm, 25 Jahre alt. Schnittwunde am linken Arm und Kopfverletzung. 2 Tage nach Verletzung Aufnahme. 27. August 1883. An der Ulna links Wunde von 4 Cm. Länge, die bis auf Knochen dringt. Desinfection. Keine Naht. Zuckerverband. Die übrigen Wunden geringfügig. Naphtalinzuckercollodialverband. 5 Tage nach Aufnahme Verbandwechsel am Vorderarm. Wunde mit Granulationen bedeckt. Bestreuen mit Naphtalinzucker. Die übrigen Wunden oberflächlich. Collodialverbände. 12 Tage nach Aufnahme Verbandwechsel. Wunde oberflächlich. Salbenverband. 19 Tage nach Aufnahme völlig geheilt. Fieberloser Verlauf.

Gefft, Lorenz, 23 Jahre alt. Ablösung der Haut des Scrotum nach Contusion. 2 Tage nach der Verletzung Aufnahme. Haut ist fast handtellergross abgelöst, drohende Gangrän. Zuckerverband. 2 Tage nach der

Aufnahme Verbandwechsel wegen Temperaturerhöhung. Haut ist gangränös geworden, wird abgetragen. Bestreuen des Defectes mit Zucker. Zuckerverband. 10 Tage nach Aufnahme Verbandwechsel. Defect ist mit üppigen Granulationen bedeckt. Bestreuen mit Zucker. Zuckerverband. 25 Tage nach Aufnahme Verbandwechsel. Defect um die Hälfte verkleinert. Bestreuen mit Zucker. Zuckerverband. 35 Tage nach Aufnahme Verbandwechsel. Defect von Fünfmarkstückgrösse. Salbenverband. Am ersten Tage nach der Aufnahme höchste Temperatur 39,1°.

Kusser, Severin, 25 Jahre alt. Quetschwunde an der fünften Zehe und am äusseren Fussrande nach Ueberfahren. Sofortige Aufnahme 6 Febr. 1884. Zuckerverband. 7 Tage nach Aufnahme Verbandwechsel. Ein kleiner Theil der Haut der fünften Zehe gangränös. Kein Geruch. Abtragen der Haut. Zuckerverband. 16 Tage nach Aufnahme Verbandwechsel. Wunde am äusseren Fussrande geheilt, an Zehe mit schönen Granulationen bedeckt. Salbenverband. Fieberloser Verlauf.

Metzler, Andreas, 30 Jahre alt. Quetschwunde der ersten Zehe rechts nach Ueberfahren. Sofortige Aufnahme 7. Februar 1884. Lappenwunde an der Volarseite der ersten Zehe. Zuckerverband. 8 Tage nach Aufnahme Verbandwechsel. Lappen angeheilt. Zuckerverband. 19 Tage nach Aufnahme Verbandwechsel. Wunde bis auf kleine granulirende Stelle geheilt. Salbenverband. Fieberloser Verlauf.

Rapold, Fritz, 51 Jahre alt. Quetschwunde der Nagelphalanx der ersten Zehe links. Sofortige Aufnahme 11. März 1884. Nagel und die gequetschten Theile entfernt. Zuckerverband. 10 Tage nach Aufnahme Verbandwechsel, schöne Granulationen. Zuckerverband. 20 Tage nach Aufnahme Verbandwechsel. Wunde oberflächlich. Salbenverband.

Huez, Joseph, 15 Jahre alt. Nadel im Kniegelenk. 7. Januar 1884. Eröffnung des Gelenkes, Extraction der Nadel, dünner Drain in Hautwunde, nachdem die Kapsel des Gelenkes genäht. Zuckerverband. 6 Tage p. oper. Verbandwechsel. Drain und Nähte weg. Zuckerverband. 13 Tage p. oper. Verbandwechsel. Wunde völlig geheilt.

5. Kopfverletzungen.

Lutz, Carl, 24 Jahre alt. Kopfverletzung nach Fall von Eisenbahn. Sofort nach Verletzung Aufnahme. 11. August 1883. (Siehe Amputationstabelle Nr. 9.) 5 Cm. lange Wunde, Knochen liegt bloss, am Hinterkopf, gequetschte Hautränder. Bestreuen mit Naphtalinzucker, keine Naht. 8 Tage nach Verletzung Verbandwechsel. Wunde linear geheilt.

Wolff, Julius, 40 Jahre alt. Lappenwunde an der rechten Seite des Kopfes. Sofortige Aufnahme 18. August 1883. Wundränder gequetscht, Knochen liegt bloss. Bestreuen mit Naphtalinzucker. Wird 3 Tage nach Aufnahme entlassen. 6 Tage nach Verletzung Wiederaufnahme. Patient hatte den Verband entfernt. Wunde eitert. Desinfection. Bestreuen mit Naphtalinzucker. Fieber. 12 Tage nach Verletzung Verbandwechsel. Wunde reizlos. Bestreuen mit Naphtalinzucker. 16 Tage nach Verletzung bis auf kleine granulirende Stelle geheilt. Collodialverband. Höchste Temperatur 38,7 am sechsten Tage nach Verletzung.

Wolf, Célestine, 34 Jahre alt. Beilhieb in der Höhe der rechten Kranznaht. Fissur. Knochen liegt bloss. 25. September 1883 Aufnahme,

8 Tage nach der Verletzung. Oedem des Augenlids, Wunde gereizt. Desinfection. Verband mit Naphtalinzucker. 7 Tage nach Aufnahme Verbandwechsel. Wunde reizlos. Oedem des Auges geschwunden. Naphtalinzuckerverband. 12 Tage nach Aufnahme Verbandwechsel. Wunde oberflächlich. Mit Schutzverband entlassen. Fieberloser Verlauf.

Köhlin, Friedrich, 22 Jahre alt. Säbelhieb an der linken Seite der Stirn. Kam 7 Tage nach Verletzung mit eiternder genähter Wunde in die Klinik. Aufnahme 27. October 1883. Nähte weg, gründliche Desinfection. Knochen liegt nicht bloss. Oedem des Augenlids. Verband mit Naphtalinzucker. 4 Tage nach Aufnahme Verbandwechsel. Wunde gut. Keine Eiterung mehr. Oedem des Augenlides geschwunden. 9 Tage nach Aufnahme Verbandwechsel. Wunde oberflächlich. Mit Schutzverband zur poliklinischen Behandlung entlassen. Höchste Temperatur am dritten Tage nach Aufnahme 38,4.

Armbruster, Lorenz, 35 Jahre alt. Säbelhieb an der linken Seite des Os parietale ca. 10 Cm. lang. Knochen bloss. 4 Stunden nach Unfall Aufnahme. Wunde durch 4 Nähte geschlossen. Dünner Drain. Zuckerverband. 4 Tage nach Aufnahme Verbandwechsel. Drain weg, Nähte bleiben. Zuckerverband. 10 Tage nach Verletzung Verbandwechsel. Nähte weg. Kleiner Zuckerverband. 16 Tage nach Verletzung völlig geheilt. Fieberloser Verlauf.

Ausser diesen sind noch 20 kleinere Kopfverletzungen in der Klinik behandelt worden, die alle reactionslos heilten.

Resectionen.

Steiss, Johannes, 13 Jahre alt. Beiderseitige Arthritis fungosa cubiti. Besteht seit 2 Jahren. 16. Juli 1883 Resectio cubiti totalis links. Totale Zerstörung der Knorpel, in der Ulna Herd. Theilweise Naht, Ausstopfen mit Jodoformgaze. Naphtalinzuckerverband. 3 Tage p. oper. Verbandwechsel. Jodoformgaze entfernt. Wunde reizlos. Einführen eines dicken Drains. Naphtalinzuckerverband. 14 Tage p. oper. Verbandwechsel, Nähte entfernt, dünner kleiner Drain. Naphtalinzuckerverband. 31 Tage p. oper. Verbandwechsel. Wunde bis auf Drainöffnung geheilt. Salbenverband. Bäder. Heilung nach 43 Tagen.

Idem. 5. September 1883 Resectio cubiti totalis rechts. Totale Zerstörung der Knorpel, in dem Humerus kleiner Herd. Theilweise Naht, Ausstopfen mit Jodoformgaze. Naphtalinzuckerverband. 3 Tage p. oper. Verbandwechsel. Jodoformgaze entfernt, Einführen eines dicken Drains. Naphtalinzuckerverband. 22 Tage p. oper. Verbandwechsel. Nähte und Drain fort. Kleiner Naphtalinzuckerverband. 42 Tage p. oper. Wunde völlig geheilt. Höchste Temperatur 38,4 am dritten Tag nach Operation. In den Granulationen sehr wenig Bacillen.

Gelsinger, Eduard, 16 Jahre alt. Arthritis fungosa cubiti dextri. Besteht seit 1 Jahr. Fisteln. 19. December 1883 Resectio cubiti totalis. Herd im Olekranon, totale Zerstörung der Knorpel; theilweise Naht, Ausstopfen mit Jodoformgaze. Zuckerverband. 3 Tage p. oper. Verbandwechsel. Jodoformgaze entfernt. Einführen eines Drainrohres. Zuckerverband. 15 Tage p. oper. Verbandwechsel. Drain und Nähte entfernt. Zuckerverband.

30 Tage p. oper. Verbandwechsel. Wunde bis auf Drainöffnung geheilt. Schutzverband. Am 12. Tag nach Operation 38,6, sonst fieberfrei.

Hermann, Johann, 24 Jahre alt. Arthritis fungosa cubiti sinisti. Besteht seit 2 Jahren. Fisteln. Ausgeheilte Caries des Os zygomaticum; eiteriger Mittelohrkatarrh. 23. Januar 1884 Resectio cubiti totalis. Ausgedehnte Zerstörung der Knorpel. Theilweise Naht, Ausstopfen mit Jodoformgaze. Zuckerverband. 3 Tage p. oper. Verbandwechsel. Jodoformgaze entfernt. Einführen von Drainrohr. Zuckerverband. 17 Tage p. oper. Verbandwechsel. Nähte und Drain entfernt. Zuckerverband. 28 Tage p. oper. Verbandwechsel, Wunde bis auf Drainöffnung geheilt. Schutzverband. Am 20. Tage nach Operation 38,9. Heftige Angina, sonst fieberfrei.

Truttmann, Anton, 7 Jahre alt. Arthritis fungosa cubiti dextri. Besteht seit 3 Jahren. 30. Mai 1884 Resectio cubiti totalis; Herd im Olekranon, ausgedehnte Zerstörung der Knorpel. Theilweise Naht. Ausstopfen mit Jodoformmusselin. Zuckerverband. 4 Tage p. oper. Verbandwechsel. Jodoformgaze entfernt. Einführen eines Drainrohres. Zuckerverband. 10 Tage p. oper. Verbandwechsel. Geringe Eiterung. Nähte entfernt, Drain bleibt. Zuckerverband. 15 Tage p. oper. Verbandwechsel. Eiterung gering. Drain gekürzt, Zuckerverband. 25 Tage p. oper. Verbandwechsel. Keine Eiterung mehr. Drain entfernt. Salbenverband. Bäder. Höchste Temperatur am neunten Tage nach Operation 39,4.

Schumbeck, Rosalie, 20 Jahre alt. Arthritis fungosa des Schultergelenkes rechts. Besteht seit 1½ Jahren. Fisteln. 8. Februar 1884 Resectio humeri. Herd im Humerus. Ausstopfen mit Jodoformgaze. Theilweise Naht. Drain quer durch. 4 Tage p. oper. Verbandwechsel. Jodoformgaze entfernt. Zuckerverband. 13 Tage p. oper. Verbandwechsel. Nähte entfernt, dünnes Drainrohr. Zuckerverband. 22 Tage p. oper. Verbandwechsel. Kleine Verhaltung, Abscess in der Achselhöhle. Incision und Drainage. Zuckerverband. 33 Tage p. operat. Verbandwechsel. Resectionswunde bis auf Drainöffnung geheilt, keine Verhaltung, Abscess in der Achselhöhle eitert wenig. Drain bleibt. Zuckerverband. 42 Tage p. oper. Verbandwechsel. Drain entfernt. Zuckerverband. 56 Tage p. oper. Verbandwechsel. Resectionswunde bis auf kleine Fistel geheilt. Salbenverband. Bäder. Höchste Temperatur am 21 Tage p. oper. 39,2.

Ney, Jakob, 30 Jahre alt. Arthritis fungosa des Schultergelenkes links. Besteht seit 4 Jahren. Fisteln. Phthisis pulmonum. 13. März 1884 Resectio humeri. Ausstopfen mit Jodoformgaze, theilweise Naht. Drain quer durch. Zuckerverband. 3 Tage p. operat. Verbandwechsel. Jodoformgaze entfernt. Jodoformzuckerverband. 9 Tage p. oper. Verbandwechsel. Wunde schlaff. Einstreuen von Jodoformzucker in die Höhle. Jodoformzuckerverband. 20 Tage p. oper. Verbandwechsel. Nähte durchgeschnitten. Wunde schlaff. Keine Granulationsbildung. Bestreuen mit Jodoformzucker. Verband. 36 Tage p. oper. Verbandwechsel. Wunde keine Tendenz zur Heilung. Jodoformzuckerverband. Phthise macht Fortschritte. Exitus 45 Tage p. oper. Keine Heilung. Abends Fieber bis zu 39,5. Zahlreiche Bacillen in den Granulationen.

Bronner, Carl, 13 Jahre alt. Arthritis fungosa des Fussgelenkes rechts. Besteht seit 2 Jahren. Fisteln. 31. Mai 1883 Resectio pedis totalis. Totale Zerstörung der Knorpel. Herd in der Fibula; theilweise Naht,

Ausstopfen mit Jodoformgaze. Naphtalinzuckerverband. 4 Tage p. oper. Verbandwechsel. Jodoformgaze entfernt, Wunde reizlos. Drain quer durch. Naphtalinzuckerverband. 10 Tage p. oper. Verbandwechsel. Nähte entfernt. Drain bleibt. Naphtalinzuckerverband. 19 Tage p. oper. Verbandwechsel. Einführen eines dünnen Drains. Naphtalinzuckerverband. 37 Tage p. oper. Verbandwechsel. Drain fort. Naphtalinzuckerverband. 45 Tage p. oper. Verbandwechsel. Kleine oberflächliche Granulationsfläche. Salbenverband. Bäder. Heilung nach 62 Tagen. Fieberloser Verlauf.

Deichler, August, 7 Jahre alt. Arthritis fungosa genu sinistr. Besteht seit 1 1/2 Jahren. Abscess. 21. August 1883 Resectio genu totalis. Zwei Drains quer durch und Schleimbeutel. Etagennaht, Verband mit Naphtalinzucker. 10 Tage p. oper. Verbandwechsel. Nähte zum Theil entfernt, Drains bleiben. Verband mit Naphtalinzucker. 20 Tage p. oper. Verbandwechsel. Nähte und Drains entfernt, Wunde völlig prima geheilt. Naphtalinzuckerverband. 29 Tage p. oper. Verbandwechsel. Kleiner Abscess an der inneren Seite. Incision. 40 Tage p. operat. Wunde völlig geheilt. Wasserglaskapsel. Höchste Temperatur 38,7 am sechsten Tag nach der Operation.

Ehlert, Emma, 13 Jahre alt. Arthritis fungosa genu dextr. Besteht seit 3/4 Jahren. Keine Fistel. 15. November 1883 Resectio genu totalis. Zwei Drains quer durch und Schleimbeutel. Etagennaht. Zuckerverband. 6 Tage p. oper. Verbandwechsel. Eiterverhaltung an der inneren Seite; wird drainirt. Zuckerverband. 17 Tage p. oper. Verbandwechsel. Keine Verhaltung mehr. Einführen von dünnen Drains. Nähte zum Theil entfernt. Zuckerverband. 27 Tage p. oper. Verbandwechsel. Wunde reizlos, alle Drains und Nähte fort. Zuckerverband. 39 Tage p. oper. Verbandwechsel. Wunde bis auf Drainöffnungen geheilt. Salbenverbände. Sehr langsame Consolidation. Höchste Temperatur am fünften Tage nach der Operation 38,3.

Fischer, Catharina, 10 Jahre alt. Arthritis fungosa genu sinist. Besteht seit 1/2 Jahr. Keine Fisteln. 31. Januar 1884 Resectio genu totalis. Herd im Condyl. ext. femoris. Zwei Drains. Etagennaht. Verband mit Jodoformzucker. In den Granulationen Bacillen. 15 Tage p. operat. Verbandwechsel. Nähte zum Theil entfernt, Drains gekürzt. Zuckerverband. 24 Tage p. oper. Verbandwechsel. Drains und Nähte weg. Zuckerverband. 37 Tage p. oper. Verbandwechsel. Wunde bis auf Drainöffnungen geheilt. Salbenverband.

Es entwickelt sich ein Recidiv, das bei dem schlechten Allgemeinbefinden der Patientin (Kyphose, Caries des Sternum) die Amputation nöthig machte. (Siehe Amputationen Nr. 20.)

Erny, Adam, 7 Jahre alt. Blasser Junge. Gonitis fungosa besteht seit 1 Jahr. 16. April 1884 Resectio genu. Drain quer durch und in Schleimbeutel. Naht. Zuckerverband. 4 Tage p. oper. Verbandwechsel. Drains und Nähte bleiben. Zuckerverband. 11 Tage p. oper. Verbandwechsel. Nähte zum Theil entfernt. Drains fort. 30 Tage p. oper. Verbandwechsel. Wunde bis auf Drainöffnungen geheilt. Salbenverband. Höchste Temperatur 38,6 am dritten Tag nach der Operation.

Schaal, Joseph, 11 Jahre alt. Kräftiger Junge. Gonitis fungosa besteht seit 1 Jahr. 29. Januar 1884 Resectio genu. Drain quer durch und für Schleimbeutel. Knochennaht. Zuckerverband. 3 Tage p. oper. Ver-

bandwechsel, da viel Blut durchgekommen. Drains und Nähte bleiben. Zuckerverband. 12 Tage p. oper. Verbandwechsel. Leichte Eiterung im Schleimbeutel. Hier bleibt Drain. Nähte zum Theil entfernt. 22 Tage p. oper. Verbandwechsel. Alle Nähte fort. Drain des Schleimbeutels gekürzt. 35 Tage p. oper. Verbandwechsel. Drain fort. Kleiner Zuckerverband. 45 Tage p. oper. Wunde bis auf Drainöffnung geheilt. Höchste Temperatur 39,1 am zweiten Tag nach der Operation.

Wittner, Felicitas, 8 Jahre alt. Arthritis fungosa genu besteht seit 3 Jahren. Knie rechtwinkelig gebeugt. 10. December 1883 Resectio genu. Drain quer durch und Schleimbeutel. Zuckerverband. 3 Tage p. oper. Verbandwechsel wegen hohem Fieber. Nähte eitern (Sublimatseide); werden entfernt. Drains bleiben. 8 Tage p. oper. Verbandwechsel. Wunde belegt. Erysipelas am Unterschenkel. Watteverband. Das Erysipelas dauert 10 Tage lang. Dann nur noch kurze Zeit Zuckerverbände.

Heinrich, Marie, 9 Jahre alt. Arthritis fungosa genu. 24 November 1883 Resectio genu. Drainage. Naht. Zuckerverband. 4 Tage p. oper. Verbandwechsel. Nähte eitern (Sublimatseide); werden entfernt. 14 Tage p. oper. Verbandwechsel. Wunde zum Theil auseinandergewichen, sieht gut aus. Drains gekürzt. Zuckerverband. 26 Tage p. oper. Verbandwechsel. Kleiner Nahtabscess innen. Hauptdrain fort. Zuckerverband. 39 Tage p. oper. Wunde oberflächlich. Salbenverband.

Von den 9 operirten Coxitisfällen füge ich keine genaueren Krankengeschichten bei, da es alle Kinder waren und bei diesen der Verband fast regelmässig jeden dritten Tag gewechselt werden musste.

Himmel, Wilhelm, 17 Jahre alt. Caries costae V. Fistel. Caries des Metatarsophalangealgelenkes rechts. 31. Juli 1883 Resectio costae, Haut weit unterminirt, Auskratzen der Granulationen. Keine Naht. Verband mit Jodoformzucker. 10 Tage p. oper. Verbandwechsel. Wunde mit schönen Granulationen bedeckt. Jodoformzuckerverband. 20 Tage p. oper. Verbandwechsel. Wunde oberflächlich Salbenverband. Fieberloser Verlauf. (Siehe Exarticulation der Zehen.)

Ulm, Jakob, 51 Jahre alt. Caries costae IX. Fisteln. 11. März 1884. Resectio costae. Haut weit unterminirt. Auskratzen der Granulationen. Heftige Blutung, deshalb Ausstopfen mit Jodoformgaze. Keine Naht. 3 Tage p. oper. Verbandwechsel. Jodoformgaze entfernt. Einführen eines Drainrohres. Zuckerverband. 7 Tage p. oper. Verbandwechsel. Geringe Eiterung. Drain verstopft, dicker eingeführt. Zuckerverband. 14 Tage p. oper. Verbandwechsel. Wunde reizlos. Drain gekürzt. Zuckerverband. 21 Tage p. oper. Verbandwechsel. Drain entfernt. Zuckerverband. Zur poliklinischen Behandlung entlassen. Höchste Temperatur am zweiten Tage nach Operation 38,6.

Schmidt, David, 50 Jahre alt. Caries costarum VI et VII et X. Fisteln. 18. März 1884 Resectio costar. Naht und Drainage an der oberen Wunde. Untere Wunde muss die Haut zum grössten Theil entfernt werden. Einstreuen von Jodoformzucker. Jodoformzuckerverband. 8 Tage p. oper. Verbandwechsel. Drain und Nähte weg, untere Wunde mit schönen Granulationen bedeckt. 17 Tage p. oper. Verbandwechsel. Obere Wunde geheilt,

untere Wundfläche verkleinert sich. Jodoformzuckerverband. Zur poliklinischen Behandlung entlassen. Fieberloser Verlauf.

Satter, Marie, 28 Jahre alt. Caries costae VII sinistr. 3. März 1884 Resectio costae. Naht. Drainage. Zuckerverband. 5 Tage p. oper. Verbandwechsel. Geringe Eiterverhaltung. Einführen dickerer Drainröhre. Zuckerverband. 9 Tage p. oper. Verbandwechsel. Eiterung geringer. Drain gekürzt. Zuckerverband. 15 Tage p. oper. Verbandwechsel. Keine Eiterung mehr. Dünner kleiner Drain. Nähte weg. Zuckerverband. 20 Tage p. oper. Verbandwechsel. Wunde bis auf Drainöffnung geheilt. Salbenverband. Höchste Temperatur am vierten Tage nach Operation 38,7.

Kern, Eleonore, 43 Jahr alt. Caries costae VI. 15. Februar 1884 Resectio costae. Keine Naht. Drainage. Zuckerverband. 9 Tage p. oper. Verbandwechsel. Drain gekürzt. Zuckerverband. 16 Tage p. operat. Verbandwechsel. Kleiner dünner Drain. Zuckerverband. 24 Tage p. oper. Verbandwechsel. Wunde bis auf Drainöffnung geheilt. Salbenverband. Fieberloser Verlauf.

Exstirpation von Geschwülsten.

Felden, Joseph, 6 Jahre alt. Lymphdrüsen am Kieferwinkel rechts. 9. Juli 1883 Exstirpation. Naht. Drainage. Naphtalinzuckerverband. 5 Tage p. oper. Verbandwechsel. Nähte und Drain entfernt. Kleiner Zuckerverband. 9 Tage p. oper. Verbandwechsel. Völlig geheilt. Fieberloser Verlauf.

Kuhn, Valentin, 27 Jahre alt. Drüsenpackete auf beiden Seiten des Halses. 11. August 1883 Exstirpation. Naht. Drain. Jodoformzuckerverband. 5 Tage p. oper. Verbandwechsel. Nähte und Drain entfernt. 10 Tage p. oper. Verbandwechsel. Völlig geheilt. Höchste Temperatur am zweiten Tage p. oper. 38,2.

Maurath, Marie, 46 Jahre alt. Lymphdrüsen in der Achselhöhle und Fossa supraclavicularis. 18. October 1883 Exstirpation. Naht. Drainage. Zuckerverband. 5 Tage p. oper. Verbandwechsel. Drain und Nähte entfernt. Kleiner Zuckerverband. 12 Tage p. oper. Verbandwechsel. Wunde geheilt. Fieberloser Verlauf.

Henne, Jakob, 6 Jahre alt. Drüsenpackete am Halse links, taubeneigross. 5. Februar 1884 Exstirpation. Naht. Drainage. Zuckerverband. 5 Tage p. oper. Verbandwechsel. Nähte und Drain entfernt. Zuckerverband. 10 Tage p. oper. Verbandwechsel. Geheilt. Fieberloser Verlauf. (Nach dem ersten Verbandwechsel zur poliklinischen Behandlung entlassen.)

Löffler, Adolph, 21 Jahre alt. Drüsenpackete auf beiden Seiten des Halses und in der Fossa supraclavicularis links, hühnereigross. 15. Mai 1884 Exstirpation der Drüsen links. Freilegen der grossen Halsgefässe. Ausstopfen der Wunde mit Jodoformgaze. Naht. Jodoformzuckerverband. 2 Tage p. oper. Jodoformgaze weg, dünnes Drainrohr eingeführt. Jodoformzuckerverband. 8 Tage p. oper. Verbandwechsel. Drain und Nähte weg. Jodoformzucker auf Drainöffnung, Collodialverband. Zur poliklinischen Behandlung entlassen. Fieberloser Verlauf.

Heller, Marie, 17 Jahre alt. Drüsenpackete am Halse links, taubeneigross. 23. Juni 1884 Exstirpation. Naht. Drainage. Jodoformzuckerverband. 5 Tage p. oper. Drain gekürzt, Nähte entfernt. Jodoformzuckerverband. 10 Tage p. oper. Verbandwechsel. Drain weg. Jodoformzucker auf

Drainöffnung. Collodialverband. 14 Tage p. oper. völlig geheilt. Fieberloser Verlauf.

Merkel, Louise, 13½ Jahre alt. Drüsenpackete in beiden Achselhöhlen. 20. Mai 1884 Incision und Auskratzen, heftige Blutung. Ausstopfen mit Jodoformgaze. Jodoformzuckerverband. 3 Tage p. oper. Verbandwechsel. Jodoformgaze weg. Dünne Drainröhren eingeführt. Jodoformzuckerverband. 10 Tage p. oper. Verbandwechsel. Drains weg. Jodoformzuckerverband. 18 Tage p. oper. Wunde oberflächlich. Mit Salbenverband entlassen. Höchste Temperatur am sechsten Tag nach Operation 38,7.

Anold, Alfons, 18 Jahre alt. Drüsenpackete am Halse rechts und längs des Unterkiefers, hühnereigross. 17. Juni 1884 Exstirpation. Freilegen der grossen Halsgefässe. Ausstopfen der Wunde mit Jodoformgaze. Naht. Jodoformzuckerverband. 3 Tage p. oper. Verbandwechsel. Jodoformgaze weg, dünne Drainröhre eingeführt. Jodoformzuckerverband. 9 Tage p. oper. Verbandwechsel. Drain und Nähte fort. Jodoformzucker auf Drainöffnung. Collodialverband. 13 Tage p. oper. völlig geheilt entlassen. Fieberloser Verlauf.

Koscher, Saturn, 24 Jahre alt. Drüsenpackete an der linken Seite des Halses, faustgross. 16. Juli 1884 Exstirpation. Freilegen der grossen Gefässe. Naht. Drainage. Zuckerverband. 1 Tag p. oper. Verbandwechsel (hohes Fieber). Wunde reizlos. Zuckerverband. Leichte Angina. 11 Tage p. oper. Verbandwechsel. Drain und Naht fort. Kleiner Zuckerverband. 16 Tage p. oper. Wunde völlig geheilt. Höchste Temperatur am ersten Tage p. oper. 38,6.

Löffler, Adolph, 21 Jahre alt. Exstirpation der Drüsen rechts 23. Juli 1884. Heftige Blutung. Ausstopfen der Wunde mit Jodoformgaze. Naht. Jodoformzuckerverband. 2 Tage p. oper. Verbandwechsel. Jodoformgaze weg, dünne Drainröhre eingeführt. Jodoformzuckerverband. 11 Tage p. oper. Verbandwechsel. Nähte und Drain weg. Auf die Drainöffnung Jodoformzucker. Collodialverband. Zur poliklinischen Behandlung entlassen. Fieberloser Verlauf.

Graf, Carl, 50 Jahre alt. Lipom in der linken Scapulagegend. 16. Mai 1883 Exstirpation des zwei Kilo schweren Tumors. Naht. Drainage. Naphtalinzuckerverband. 5 Tage p. oper. Verbandwechsel. Drain weg, Nähte zum Theil. Naphtalinzuckerverband. 11 Tage p. oper. Verbandwechsel. Alle Nähte weg. Wunde bis auf Drainröhrenfistel geheilt. Schutzverband. 14 Tage p. oper. Wunde völlig geheilt. Entlassen. Fieberloser Verlauf.

Heringer, Anton, 53 Jahre alt. Lipom in der Gegend des linken Unterkieferwinkels. 15. Juli 1883 Exstirpation. Tumor hat Grösse von Männerfaust. Naht. Drainage. Naphtalinzuckerverband. 6 Tage p. oper. Verbandwechsel. Naht und Drain fort. Schutzverband. 9 Tage p. oper. völlig geheilt entlassen. Fieberloser Verlauf.

Meyer, Marie, 62 Jahre alt. Atheroma capitis. 29. April 1884 Exstirpation. Keine Naht, keine Drainage. Zuckerverband. 7 Tage p. oper. Verbandwechsel. Wunde bis auf kleine erbsengrosse Stelle geheilt. Mit Schutzverband entlassen. Fieberloser Verlauf.

Braun, Arsen, 9 Jahre alt. Lipom am Kinn. 31. Mai 1884 Exstirpation. Naht, Drainage, Zuckerverband. 7 Tage p. oper. Verbandwechsel.

Naht und Drainröhre fort. Schutzverband. 10 Tage p. oper. Wunde völlig geheilt. Fieberloser Verlauf.

Meier, Elisabeth, 51 Jahre alt. Carcinoma epitheliale beider Handrücken. Besteht seit zwei Jahren, soll sich aus kleinen Warzen, die confluirten, entwickelt haben. 5. Juni 1883 Exstirpation des Epithelialcarcinoms links. Es bleibt ein handtellergrosser Defect der Haut. Bestreuen mit Naphtalinzucker. Verband. 5 Tage p. oper. Verbandwechsel. Wunde reizlos, keine Blutung nach Entfernen des Zuckers. Bestreuen mit Naphtalinzucker. 12 Tage p. oper. Verbandwechsel. Wunde mit schönen Granulationen bedeckt, die keine Neigung zum Bluten haben. Transplantationen. Salbenverbände. Fieberloser Verlauf.

Heitzmann, Michel, 55 Jahre alt. Ulcerirtes Carcinoma labii inferioris. Lymphomata carcinomatosa submental. Besteht seit 1 1/2 Jahren. Patient ist starker Raucher. Entwickelte sich aus „Warze". Drüsen seit 1/2 Jahr. 10. August 1883 Keilexcision des Lippencarcinoms. Exstirpation der Drüsen. Naht, als Drain Taffetstreifen. Naphtalinzuckerverband. 4 Tage p. oper. Verbandwechsel. Nähte und Taffet entfernt. Naphtalinzuckerverband. 7 Tage p. oper. Verbandwechsel. Völlig geheilt entlassen. Fieberloser Verlauf.

Rühlmann, Joseph, 62 Jahre alt. Carcinoma mammae sinistr. Besteht seit 1 Jahr, vor 1 1/2 Jahren Stoss gegen die Brust. Lymphdrüsen in der Achselhöhle seit zwei Monaten. 22. Januar 1884 Amputatio mammae mit Ausräumen der Achselhöhle. Wunde wird vollständig geschlossen. Naht. Drainage. Zuckerverband. 6 Tage p. oper. Verbandwechsel. Drain weg, Nähte zum Theil. Einführen eines dünnen kleinen Drains. Zuckerverband. 14 Tage p. oper. Verbandwechsel. Nähte und Drains fort. Kleiner Zuckerverband. 22 Tage p. oper. Verbandwechsel. Völlig geheilt entlassen. Höchste Temperatur am 13. Tag p. oper. 38,4.

Antoni, Georg, 62 Jahre alt. Carcinom am Unterschenkel nach Ulcus cruris. Ulcus besteht seit 30 Jahren, vor 1 3/4 Jahr starke Wucherung. Grosses Geschwür, das fast 2/3 des Unterschenkels umfasst; fötider Geruch. Seit der Aufnahme täglich Zuckerverbände. 3 Tage nach derselben ist der Gestank völlig geschwunden. 12. Februar 1884 Exstirpation des Carcinoms, da Patient die Amputation verweigert. Grosser Defect. Bestreuen mit Zucker. Zuckerverband. 7 Tage p. oper. Verbandwechsel. Wunde reizlos, keine Blutung. Bestreuen mit Zucker. Zuckerverband. 14 Tage p. oper. Verbandwechsel. Wunde mit schönen Granulationen bedeckt. Bestreuen mit Zucker. Zuckerverband. 25 Tage p. oper. Verbandwechsel. Wunde verkleinert sich vom Rande aus. Bestreuen mit Zucker. Mit Zuckerverband entlassen. Fieberloser Verlauf.

Müller, Ludwig, 33 Jahre alt. Carcinoma myxomatodes in der Submaxillargegend rechts. Besteht seit 3 Jahren. 26. November 1883 Exstirpation. Tumor mit der Gland. submaxillaris fest verwachsen, so dass ein Stück der Drüse mit exstirpirt werden muss. Naht. Drainage. Zukerverband. 5 Tage p. oper. Verbandwechsel. Leichte Schwellung der Submaxillaris, geringe Eiterung. Drain und Nähte bleiben. Zuckerverband. 10 Tage p. oper. Verbandwechsel. Schwellung der Submaxillaris geschwunden. Keine Eiterung mehr. Drain und Nähte fort. Zuckerverband. 16 Tage p. oper.

Verbandwechsel. Wunde völlig geheilt. Höchste Temperatur am vierten Tage p. oper. 38,8.

Neubert, Georg, 34 Jahre alt. Recidiv eines Carcinoma fibrosum der linken Mammae. Tumor wurde vor zwei Jahren bemerkt. Keine Ursache nachweibar. Im August 1883 Exstirpation und Ausräumen der Achselhöhle. 7. März 1884 Exstirpation des Recidivs, Ausräumen der Achselhöhle und Infraclaviculargrube. Es bleibt handtellergrosser Defect. Theilweise Naht. Drainage. Auf Defect Zucker. Zuckerverband. 5 Tage p. oper. Verbandwechsel. Nähte und Drains bleiben. Bestreuen des Defectes mit Zucker. Zuckerverband. 12 Tage p. oper. Verbandwechsel. Nähte und Drains fort. Defect mit schönen, nicht zum Bluten neigenden Granulationen bedeckt. Bestreuen mit Zucker. Zuckerverband. 22 Tage p. oper. Verbandwechsel. Defect verkleinert sich. Bestreuen mit Zucker. Zuckerverband. Mit Verband zur poliklinischen Behandlung entlassen. Fieberloser Verlauf.

Kintz, Jakob, 68 Jahre alt. Carcinoma labii inf. (ulcerirt). Lymphomata carcinomatosa submont. 19. April 1884 keilförmige Excision. Exstirpation der Drüsen. Naht. Drainage. Zuckerverband. 5 Tage p. oper. Verbandwechsel. Nähte und Drain weg. Zuckerverband. 9 Tage p. oper. Verbandwechsel. Wunde völlig geheilt. Fieberloser Verlauf.

Ackermann, Peter, 61 Jahre alt. Carcinoma labii inf. Lymphomata carcinomatosa submont. und längs des Sternocleidomastoideus links. Besteht seit einem Jahr. Ganze Unterlippe ulcerirt. Drüsen seit vier Monaten. Patient ist starker Raucher. 26. Juni 1884 keilförmige Excision und Exstirpation der Drüsen längs des Sternocleidomastoideus. Naht. Drainage. Zuckerverband. 6 Tage p. oper. Verbandwechsel. Nähte und Drain fort. Zuckerverband. 12 Tage p. oper. Verbandwechsel. Wunde völlig geheilt. Die carcinomatösen Drüsen längs des Unterkiefers werden am 12. Juli exstirpirt. Naht. Drainage. Zuckerverband. 5 Tage p. oper. Verbandwechsel. Drain und Nähte weg. Zuckerverband. 12 Tage p. oper. Wunde völlig geheilt. Fieberloser Verlauf.

Siegfried, Catharina, 38 Jahre alt. Adenoma mammae dextr. Besteht seit drei Monaten. 9. November 1883 Exstirpation. Naht. Drainage. Zuckerverband. 4 Tage p. oper. Verbandwechsel. Drain weg. Naht bleibt. Zuckerverband. 10 Tage p. oper. Verbandwechsel. Naht weg. Wunde geheilt. Schutzverband. Fieberloser Verlauf.

Lemmel, Margarethe, 64 Jahre alt. Ulcerirtes Carcinoma epitheliale der Schläfengegend, besteht seit einem Jahr, ist aus Warze, die oft blutig gekratzt wurde, entstanden. 1. December 1883 Exstirpation; es bleibt fünfmarkstückgrosser Defect der Haut. Bestreuen mit Zucker. Zuckerverband. 5 Tage p. oper. Verbandwechsel. Defect beginnt sich mit Granulationen zu bedecken. Bestreuen mit Zucker. Zuckerverband. 12 Tage p. oper. Verbandwechsel. Wunde mit üppigen Granulationen bedeckt, Bestreuen mit Zucker. Zuckerverband. Defect hat sich sehr verkleinert. Mit Verband zur poliklinischen Behandlung entlassen. Fieberloser Verlauf.

Guth, Barbara, 63 Jahre alt. Ulcerirtes Carcinom an der Schläfengegend und Lymphdrüsen längs des Sternocleidomastoideus. 18. December 1883 Exstirpation des Tumors und der Drüsen, hier Naht und Drainage, in der Schläfengegend bleibt Defect. Bestreuen mit Zucker. Zuckerverband. 4 Tage p. oper. Verbandwechsel. Drain gekürzt. Bestreuen des Defectes

mit Zucker. Zuckerverband. 10 Tage p. oper. Verbandwechsel. Drain und Nähte weg. Defect mit üppigen Granulationen bedeckt. Bestreuen mit Zucker. Zuckerverband. 18 Tage p. oper. Verbandwechsel. Defect verkleinert sich. Drüsenexstirpationswunde geheilt. Salbenverband. Höchste Temperatur am dritten Tage nach der Operation 38,3.

Mertz, Catharina, 46 Jahre alt. Carcinoma mammae sinistr. besteht seit 4 Jahren, seit 2 Monaten ist der Tumor ulcerirt, 3 Geburten, letzte vor 5 Jahren. 11. Februar 1884 Amputatio mammae mit Ausräumen der Achselhöhle. Es bleibt handtellergrosser Defect, theilweise Naht. Drainage. Zuckerverband. 1 Tag nach der Operation Verbandwechsel wegen erhöhter Morgentemperatur und Nachblutung. Erysipelas auf dem Rücken und in der Umgebung der Wunde. Einreiben mit Ol. terebinth. Watteverband. 9 Tage nach Operation Exitus. Section: Sepsis.

Gregoire, Marie, 45 Jahre alt. Carcinoma mammae sinistr. Besteht seit einem Jahr. Lymphdrüsen in der Achselhöhle seit 3 Monaten. Kein Wochenbett. 26. Februar 1884 Amputatio mammae mit Ausräumen der Achselhöhle. Wunde wird vollständig geschlossen. Naht. Drainage. Zuckerverband. 6 Tage p. oper. Verbandwechsel. Drain weg, Nähte zum Theil. In die Achselhöhle wird kleiner dünner Drain eingeführt. Zuckerverband. 13 Tage p. oper. Verbandwechsel. Nähte und Drain fort, kleiner Zuckerverband. 20 Tage p. oper. Verbandwechsel. Wunde völlig geheilt. Schutzverband. Fieberloser Verlauf.

Bonichot, Susanne, 58 Jahre alt. Carcinoma epitheliale am linken Handrücken. Besteht seit 1½ Jahren, aus kleiner Warze, die öfters blutig gekratzt wurde, entstanden. 11. März 1884 Exstirpation. Wunde kann nur zum Theil durch Naht geschlossen werden. Bestreuen des Defectes mit Zucker. Zuckerverband. 6 Tage p. oper. Verbandwechsel. Defect mit Granulationen bedeckt, Nähte entfernt. Bestreuen mit Zucker. Zuckerverband. 12 Tage p. oper. Verbandwechsel. Defect verkleinert sich. Zuckerverband. Zur poliklinischen Behandlung entlassen. Fieberloser Verlauf.

Nekrotomien.

Ahrens, Wilhelm, 15 Jahre alt. Necrosis tibiae sinistrae et radii dextri. 9. Juli 1883 Nekrotomie an Tibia und Radius. Esmarch'sche Blutleere. An der Tibia drei kleine Sequester, am Radius 5 Cm. langer Sequester entfernt, Auskratzen der Höhlen. Keine Blutstillung. Wunden mit Jodoformgaze ausgestopft, keine Naht. 3 Tage p. oper. Jodoformgaze entfernt, Knochenhöhlen werden mit Naphtalinzucker ausgefüllt. 12 Tage p. oper. Verbandwechsel. Granulationen beginnen in der Tiefe der Höhlen. Ausfüllen mit Naphtalinzucker. Wunden reizlos, 20 Tage p. oper. Verbandwechsel. Wunden am Radius völlig mit Granulationen gefüllt, an der Tibia ebenfalls schöne Granulationen, die keine Neigung zum Bluten haben. Bestreuen der Wunden mit Naphtalinzucker. 36 Tage p. oper. Verbandwechsel. Wunde am Radius geschlossen; an der Tibia Granulationen im Niveau der Haut. Salbenverband. Bäder. Nach 50 Tagen völlig geheilt. Fieberloser Verlauf.

Geubele, Gustav, 6 Jahre alt. Necrosis tibiae sinistrae. 7. August 1883 Nekrotomie. Esmarch'sche Blutleere, 8 Cm. langer Sequester. Auskratzen der Höhle. Keine Blutstillung. Ausstopfen mit Jodoformgaze, keine

Naht. 3 Tage p. operat. Jodoformgaze entfernt. Höhle mit Naphtalinzucker gefüllt. 13 Tage p. oper. Verbandwechsel. Granulationen beginnen sich zu bilden; Ausfüllen der Höhle mit Naphtalinzucker. 29 Tage p. oper. Verbandwechsel. Höhle mit Granulationen ausgefüllt. Bestreuen mit Naphtalinzucker. 39 Tage p. oper. Verbandwechsel. Granulationen im Niveau der Haut. Salbenverband. Bäder. Nach 58 Tagen mit kleiner granulirender Wunde entlassen. Anfangs fieberloser Verlauf, im September Fieber, nicht von der Wunde bedingt.

Krafft, Eduard, 11 Jahre alt. Necrosis femoris dextri. 13. August 1883 Nekrotomie. Esmarch'sche Blutleere, kleiner Sequester, Auskratzen der Höhle. Keine Blutstillung. Ausstopfen mit Jodoformgaze. Keine Blutstillung. Keine Naht. 4 Tage p. oper. Jodoformgaze entfernt, Höhle mit Naphtalinzucker gefüllt. 10 Tage p. oper. Verbandwechsel. Granulationen in der Höhle sehr üppig. Bestreuen mit Naphtalinzucker. 20 Tage p. oper. Verbandwechsel. Granulationen im Niveau der Haut, sehr üppig. Salbenverband. 27 Tage p. oper. geheilt entlassen. Fieberloser Verlauf.

Spitz, Emil, 18 Jahre alt. Necrosis tibiae dextrae. 13. Mai 1884 Nekrotomie. Esmarch'sche Blutleere, 12 Cm. langer Sequester, Auskratzen der Höhle, keine Blutstillung. Ausstopfen mit Jodoformgaze. Keine Naht. 3 Tage p. oper. Jodoformgaze entfernt. Ausfüllen der Höhle mit Naphtalinzucker. 9 Tage p. oper. Verbandwechsel. Granulationsbildung beginnt. Ausfüllen der Höhle mit Naphtalinzucker. 23 Tage p. operat. Verbandwechsel. Ueppige Granulationen. Bestreuen mit Naphtalinzucker. 37 Tage p. oper. Verbandwechsel. Wunde sehr verkleinert, Granulationen im Niveau der Haut. Bestreuen mit Naphtalinzucker. 48 Tage p. oper. Verbandwechsel. Ueberhäutung geht langsam vor sich. Salbenverband. Entlassung. Fieberloser Verlauf.

Kern, Ferdinand, 45 Jahre alt. Necrosis femoris dextr. (Planum popliteum). 8. Januar 1884 Nekrotomie. Esmarch'sche Blutleere, kleiner oberflächlicher Sequester. Auskratzen der Höhle, keine Blutstillung, Ausstopfen mit Jodoformgaze. Keine Naht. 2 Tage p. oper. Jodoformgaze entfernt. Höhle mit Zucker gefüllt. 17 Tage p. oper. Verbandwechsel. Schöne Granulationen in der Tiefe der Wunde. Ausfüllen mit Zucker. 45 Tage p. oper. Verbandwechsel. Granulationen fast im Niveau der Haut. Bestreuen mit Zucker. 56 Tage p. oper. Wunde fast geschlossen. Salbenverband. Entlassung. Fieberloser Verlauf.

Recht, Franz, 40 Jahre alt. Necrosis femoris dextri (Planum popliteum). 31. Mai 1884 Nekrotomie. Esmarch'che Blutleere. Kleiner centraler Sequester, Auskratzen der Höhle, keine Blutstillung, Ausstopfen mit Jodoformgaze. 4 Tage p. oper. Jodoformgaze entfernt, in die Knochenhöhle Drainröhre. Ausfüllen der Höhle mit Zucker. 11 Tage p. oper. Verbandwechsel. Drain gekürzt, in der Tiefe der Höhle Granulationen. Zuckerverband. 26 Tage p. oper. Verbandwechsel. Drain fort, Wunde oberflächlich. Mit Zuckerverband entlassen. Fieberloser Verlauf.

Ammer, Georg, 20 Jahre alt. Necrosis tibiae dextrae. 9. Juli 1884 Nekrotomie. Esmarch'sche Blutleere, 9 Cm. langer Sequester, Auskratzen der Höhle. Ausstopfen mit Jodoformgaze, keine Blutstillung. 4 Tage p. oper. Jodoformgaze entfernt. Ausfüllen der Höhle mit Zucker. 14 Tage p. oper. Verbandwechsel. Granulationsbildung beginnt. Ausfüllen der Höhle mit

Zucker. 27 Tage p. oper. Verbandwechsel. Granulationen im Niveau der Haut. Bestreuen mit Zucker; noch in Behandlung.

Harrer, Adele, 10 Jahre alt. Necrosis ossis ilei. 13. Juni 1884 Nekrotomie. Kleiner Sequester, keine Naht, Drain, Zuckerverband. 6 Tage p. oper. Verbandwechsel. Drain gekürzt. Zuckerverband. 12 Tage p. oper. Verbandwechsel. Wunde mit Granulationen gefüllt, kleiner Drain. Zuckerverband. 22 Tage p. oper. Verbandwechsel. Drain fort. Wunde völlig ausgefüllt. Salbenverband. Fieberloser Verlauf.

Osteotomien.

Hofer, Marie, 3 Jahre alt. Hochgradige rachitische Verkrümmung beider Unterschenkel. 21. Juli 1883 Osteotomie beider Tibiae (mit englischer Knochenzange), subcutane Fracturirung der Fibula. Keine Esmarch'sche Einwicklung. Naht des ca. 4 Cm. langen Hautschnittes bis auf unteren Winkel; als Drain Taffetstreifen. Verband mit Jodoformzucker, nicht völliges Aufrichten. 10 Tage p. oper. Verbandwechsel. Taffetstreifen und Nähte fort, vollständiges Aufrichten. Jodoformzuckerverband. 20 Tage p. oper. Verbandwechsel. Wunde völlig geheilt. Wasserglasverband. 5 Wochen nach der Operation Consolidation. Fieberfreier Verlauf.

Schimpff, Eduard, 3 Jahre alt. Hochgradige Verkrümmung der Unterschenkel. 23. November 1883 keilförmige Osteotomie beider Tibiae, Osteotomie der Fibulae (mit englischer Knochenzange). Naht der circa 5 Cm. langen Wunden. Dünne Drainröhren. Verband mit Zucker, nicht völliges Aufrichten. 7 Tage p. oper. Verbandwechsel. Drains und Nähte entfernt; vollständiges Geraderichten. Zuckerverband. 12 Tage p. oper. Wunden geheilt. Nach 4½ Wochen Consolidation. Fieberloser Verlauf.

Faber, Cölestine. Hochgradige rachitische Verkrümmung der Unterschenkel. 23. November 1883 keilförmige Osteotomie der Tibiae, Osteotomie der Fibulae. Naht, dünnes Drainrohr. Zuckerverband. Nicht völliges Aufrichten. 7 Tage p. oper. Verbandwechsel. Nähte und Drains fort. Zuckerverband; vollständiges Geraderichten. 14 Tage p. oper. Verbandwechsel. Wunden geheilt. Nach 6 Wochen Consolidation. Fieberloser Verlauf.

Kapp, Emil, 4 Jahre alt. Hochgradige rachitische Verkrümmung beider Unterschenkel. 1. März 1884 keilförmige Osteotomie der Tibiae, Osteotomie der Fibulae. Naht, dünne Drainröhren. Zuckerverband. Nicht völliges Aufrichten. 6 Tage p. oper. Verbandwechsel. Nähte und Drains fort. Zuckerverband, völliges Geraderichten. 11 Tage p. oper. Verbandwechsel. Wunde geheilt. Nach 5 Wochen Consolidation. Fieberloser Verlauf.

Weist, Fritz, 46 Jahre alt. Winklig geheilte complicirte Fractur des rechten Unterschenkels. 27. Mai 1884 keilförmige Osteotomie der Tibia, Osteotomie der Fibula. Esmarch'sche Blutleere. Vernageln der Fragmente. Naht. Drainage. Zuckerverband; dann erst Lösen der Constrictionsbinde. 15 Tage p. oper. Verbandwechsel. Nähte und Drains fort. Zuckerverband. 30 Tage p. oper. Verbandwechsel. Wunde geheilt. Callusbildung, leichtes Ekzem am Unterschenkel. Völlig geheilt entlassen nach 12 Wochen. Fieberloser Verlauf.

Pseudarthrosen.

Lamaze, Sebastian, 21 Jahre alt. Pseudarthrose des linken Unterschenkels nach complicirter Fractur. 15. Juni 1883 treppenförmiges An-

frischen der Tibia, Resection der Fibula. Esmarch'sche Blutleere. Vernageln der Fragmente, Naht. Drainage. Naphtalinzuckerverband, dann erst Lösen der Constrictionsbinde. 3 Tage nach der Operation Verbandwechsel wegen Fieber, leichte Lymphangitis, geringfügige Eiterung der Stichkanäle. Nähte zum Theil entfernt. Verband mit Naphtalinzucker. 9 Tage p. oper. Verbandwechsel. Keine Eiterung mehr. Wunde gut. Drain gekürzt. Naphtalinzuckerverband. 23 Tage nach der Operation Verbandwechsel. Wunde gut, nur im unteren Winkel klafft die Haut etwas, Drain und Nähte entfernt. 40 Tage nach der Operation Verbandwechsel. Wunde gut, Callus zu fühlen, am unteren Winkel kleiner Granulationsstreif. Salbenverband. Völlig geheilt entlassen. Höchste Temperatur am 8. Tage nach der Operation 38,6.

Kiesele, Friedrich, 48 Jahre alt. Pseudarthrose des rechten Vorderarmes nach complicirter Fractur. 11. Juni 1884 Anfrischen der Fragmente, Knochennaht mit Silberdraht. Naht. Decalcinirte Drainröhren. Zuckerverband, dann erst Lösen der Constrictionsbinde. 4 Tage p. oper. Verbandwechsel wegen grosser Schmerzen. Wunde am Radius etwas gereizt, decalcinirte Drainröhre zusammengefallen, nach Entfernung derselben viel Blut aus der Wunde, ebenso an der Ulna. Einführen von Gummidrains. Zuckerverband. 10 Tage p. oper. Verbandwechsel. Wunde an Ulna reizlos. Nähte und Drain fort, am Radius Umgebung der Drainröhre noch geschwollen, leichte Secretverhaltung. Dickere Drainröhre. Zuckerverband. 20 Tage p. oper. Verbandwechsel. Wunde an Ulna bis auf Drainöffnung geheilt, am Radius Wunde reizlos. Drain fort, ebenso Nähte. 39 Tage p. oper. Wunde geheilt, Callusbildung an Ulna reichlich, weniger an Radius. Gypsverband, Entlassung. Höchste Temperatur 3 Tage nach der Operation 38,4.

Herniotomien.

Hitzer, Georg, 32 Jahre alt. Hernia inguinalis dextra incarcerata. 14. Mai 1884 Herniotomie (ca. 16 Stunden nach der Einklemmung). Nach Eröffnung des Bruchsackes zeigt sich, dass in demselben das ganze Netz liegt. Nach Reposition des Netzes und der vorgefallenen Dickdarmschlingen zeigt sich, dass ein ca. 15 Cm. langes Stück Dünndarm fest mit dem Bruchsacke verwachsen ist, bei dem Collaps des Patienten wird von der Resection des Darmes Abstand genommen; ein Theil des Bruchsackes wird abgetragen. Drainage. Etagennaht. Zuckerverband. 5 Tage nach der Operation Verbandwechsel. Wunde reizlos, Drain gekürzt. 15 Tage nach der Operation Verbandwechsel. Wunde im unteren Winkel auseinandergewichen. Alle Nähte und Drain fort. Zuckerverband. 25 Tage nach der Operation Verbandwechsel. Wunde bis auf fünfpfennigstückgrosse Granulationsfläche geheilt. Salbenverband. Fieberloser Verlauf. (Mit Suspensorium entlassen.)

Calabres, August, 62 Jahre alt. Hernia inguinalis sinistra incarcerata. 13. Juni 1884 Herniotomie (48 Stunden nach Einklemmung) und Radicaloperation. Hautschnitt circa 10 Cm. lang. Drainage. Etagennaht. Zuckerverband. 6 Tage nach der Operation Verbandwechsel. Drain weg, Nähte bleiben. Zuckerverband. 11 Tage nach der Operation Verbandwechsel. Alle Nähte weg, Wunde bis auf Drainöffnung geheilt. Zuckerverband. 20 Tage nach der Operation Verbandwechsel. Wunde prima geheilt. Schutzverband. 29 Tage nach der Operation kleiner Abscess (Naht), der die Ent-

lassung verzögert. 39 Tage nach der Operation völlig geheilt entlassen. Fieberloser Verlauf.

Castrationen.

Ebel, Johann, 43 Jahre alt. Tuberculosis testis sinistri. Beginn der Erkrankung seit 4 Monaten. Phthisis pulmonum. 26. Juni 1883 Castration. Drainage, Naht. Naphtalinzuckerverband. 6 Tage p. oper. Verbandwechsel. Drain weg, Nähte bleiben. Naphtalinzuckerverband. 14 Tage p. oper. Verbandwechsel. Wunde bis auf Drainöffnung geheilt. Alle Nähte entfernt. Naphtalinzuckerverband. 20 Tage p. oper. Verbandwechsel. Wunde geheilt. Schutzverband. Entlassung. Höchste Temperatur 38,3 5 Tage nach der Operation. Bacillen im Sputum.

Egle, Philipp, 57 Jahre alt. Tuberculosis testis sinistri. Beginn der Erkrankung seit $^1/_2$ Jahr. Lungen normal. Keine Bacillen im Sputum. 5. März 1884 Castration. Drainage, Naht. Zuckerverband. 8 Tage p. oper. Verbandwechsel. Nähte zum Theil entfernt, Drain fort. Zuckerverband. 15 Tage p. oper. Verbandwechsel. Alle Nähte fort. Wunde bis auf Drainöffnung geheilt. Kleiner Zuckerverband. 20 Tage p. oper. völlig geheilt. Entlassung. Fieberloser Verlauf.

Dreher, Franz, 60 Jahre alt. Tuberculosis testis sinistri. Beginn der Erkrankung seit 4 Monaten. 1. Juli 1884 Castration. Haut des Hodensackes sehr ödematös. Fistel. Drainage, Naht. Zuckerverband. 6 Tage p. oper. Verbandwechsel. Drain und Nähte weg. Zuckerverband. 12 Tage p. oper. Verbandwechsel. Wunde völlig geheilt. Entlassung. Fieberloser Verlauf.

Hygrome und Ganglien.

Schmidt, Agnes, 23 Jahre alt. Hygroma praepatellare dextrum. Besteht seit Mai. 11. October 1883 Exstirpation des verdickten Sackes. Naht. Drain quer durch. Naphtalinzuckerverband. 5 Tage p. operat. Verbandwechsel. Drain und Nähte entfernt. Naphtalinzuckerverband. 9 Tage p. oper. Verbandwechsel. Wunde bis auf Drainöffnung vollständig geheilt. Schutzverband. 14 Tage p. oper. geheilt. Entlassung. Fieberloser Verlauf.

Höfler, Joseph, 45 Jahre alt. Ausstülpung der Handgelenkkapsel an der radialen Seite. 9. November 1883 Incision. Exstirpation des Sackes. Drainage, Naht. Zuckerverband. 4 Tage p. oper. Verbandwechsel. Drain und Nähte entfernt. Kleiner Zuckerverband. 8 Tage p. oper. Verbandwechsel. Völlig geheilt. Entlassung. Fieberloser Verlauf.

Schneider, Gustav, 28 Jahre alt. Ausstülpung der Ellbogengelenkkapsel in der Ellbogenbeuge. 29. April 1884 Incision. Exstirpation des Sackes. Drainage, Naht. Zuckerverband. 4 Tage p. oper. Verbandwechsel. Drain weg, Naht bleibt. Zuckerverband. 9 Tage p. oper. Verbandwechsel. Nähte weg. Wunde bis auf Drainöffnung geheilt. Schutzverband. 11 Tage p. oper. völlig geheilt. Entlassung. Fieberloser Verlauf.

Striedel, Magdalena, 59 Jahre alt. Hygrom der Sehnenscheide des M. flex. digit. comm. rechts. 3. Mai 1884 Incisionen am Vorderarm und in der Vola manus. Reiskörner, Auskratzen des Sackes. Drain quer durch. Zuckerverband. 3 Tage p. oper. Verbandwechsel. Drain weg, Einführen von zwei dünnen Drains. Zuckerverband. 10 Tage p. oper. Verbandwechsel.

Drain fort. Zuckerverband. 15 Tage p. operat. völlig geheilt entlassen. Fieberloser Verlauf.

Grigard, Hippolyt, 29 Jahre alt. Hygrom der Sehnenscheide des Extensor digit. links. 20 Mai 1884 Incisionen am Vorderarm und am Handrücken. Reiskörner, Auskratzen des Sackes. Drain quer durch. Zuckerverband. 4 Tage p. oper. Verbandwechsel. Drain weg, Einführen von zwei dünnen Drains. Zuckerverband. 10 Tage p. oper. Verbandwechsel. Drains fort. Zuckerverband. 16 Tage p. oper. Verbandwechsel. Wunde völlig geheilt. Fieberloser Verlauf.

Spalten von Abscessen und Auskratzungen.

Landour, Ludwig, 15 Jahre alt. Abscess am Rücken. 17. Novbr. 1883 Incision, Auskratzen, Drainage. Es entleeren sich circa 300 Ccm. Eiter. Zuckerverband. Schon 3 Tage nach Operation wegen starker Secretion Verbandwechsel. Zucker völlig aufgelöst. Drain bleibt. Zuckerverband. 10 Tage p. operat. Verbandwechsel. Zucker völlig gelöst (Syrup). Zuckerverband. 20 Tage p. operat. Verbandwechsel. Drain gekürzt, Eiterung sehr gering. Zucker völlig gelöst, leichtes Ekzem um die Wunde. Vaselin, Zuckerverband. 30 Tage p. oper. Verbandwechsel. Wunde reizlos. Secretion gering. Drain fort. Ekzem geheilt. Zuckerverband. 39 Tage p. oper. Verbandwechsel. Wunde oberflächlich, Salbenverband. Fieberloser Verlauf.

Schäfer, Elisabeth, 24 Jahre alt. Tiefer Bauchdeckenabscess. 14. März 1884 Incision, Auskratzen, sehr heftige Blutung, deshalb Ausstopfen mit Jodoformgaze. Zuckerverband. 3 Tage p. oper. Verbandwechsel. Jodoformgaze weg. Einführen von dicker Drainröhre. Zuckerverband. 14 Tage p. oper. Verbandwechsel. Eiterung gering. Höhle hat sich sehr verkleinert. Dünner Drain. Zucker nicht gelöst. Zuckerverband. 24 Tage p. oper. Verbandwechsel. Wunde völlig oberflächlich. Schutzverband. Fieberloser Verlauf.

Helmke, Frida, 24 Jahre alt. Mastitis lactantium. 30. April 1884 Incisionen, Auskratzen, Drainage. Zuckerverband. 3 Tage p. oper. Verbandwechsel wegen Temperaturerhöhung. Kleine Verhaltung. Drains bleiben. Zuckerverband. 16 Tage p. oper. Verbandwechsel. Wunde reizlos. Drains zum Theil entfernt. Zuckerverband. 25 Tage p. operat. Verbandwechsel. Alle Drains fort. Zuckerverband. 32 Tage p. oper. Wunden zum Theil geheilt, kleine Drainfisteln. Salbenverband. Höchste Temperatur 38,6 am 2. Tage p. oper. Nach 38 Tagen völlig geheilt.

Birch, Elisabeth, 46 Jahre alt. Abscess an der rechten Mamma nach Erysipelas. 3. Mai 1884 Incision, Auskratzen, starke Blutung, Ausstopfen mit Jodoformgaze. Zuckerverband. 4 Tage p. oper. Verbandwechsel. Jodoformgaze fort. Dickes Drainrohr. Zuckerverband. 9 Tage p. oper. Verbandwechsel. Drain fort. Zuckerverband. 18 Tage p. oper. Verbandwechsel. Wunde oberflächlich. Mit Zuckerverband entlassen. Höchste Temperatur am 2. Tage nach der Operation 38,6.

Rathke, Otto, 10 Jahre alt. Periarticulärer Abscess an der Innenseite des rechten Kniegelenkes. 23. Mai 1884 Incision, Auskratzen, Drainage. Zuckerverband. 12 Tage p. operat. Verbandwechsel. Drain fort. Zuckerverband. 21 Tage p. oper. Verbandwechsel. Wunde bis auf Drainöffnung geheilt. Salbenverband. 26 Tage p. operat. geheilt. Entlassung. Fieberloser Verlauf.

Spielmann, Philipp, 12 Jahre alt. Abscess am Trochanter major. 9. Juni 1884 Incisionen, Auskratzen, Drainage. Zuckerverband. 4 Tage p. operat. Verbandwechsel. Zucker völlig gelöst, sehr starke Secretion. Drains bleiben. Zuckerverband. 14 Tage p. oper. Verbandwechsel. Secretion noch stark. Ekzem in der Umgebung der Incisionen. Zucker völlig gelöst. Syrup. Vaselin. Zuckerverband. 26 Tage p. oper. Verbandwechsel. Ekzem geheilt. Drains zum Theil entfernt, dünne eingeführt. Zuckerverband. 40 Tage p. oper. Verbandwechsel. Drains weg. Zuckerverband. 52 Tage p. oper. Wunde geheilt. Entlassung. Fieberloser Verlauf.

Fleck, Carl, 39 Jahre alt. Abscess am Rücken. 18. Juni 1884 Incision, Auskratzen, Drainage. Zuckerverband. 5 Tage p. oper. Verbandwechsel. Starke Secretion, Zucker völlig gelöst. Syrup. Zuckerverband. 14 Tage p. operat. Verbandwechsel. Secretion geringer. Dünner Drain. Zuckerverband. 20 Tage p. oper. Verbandwechsel. Drain fort. Zuckerverband. 29 Tage p. oper. Wunde oberflächlich. Salbenverband. 35 Tage p. oper. geheilt entlassen. Fieberloser Verlauf.

Bohnert, Catharina, 41 Jahre alt. Abscess am Trochanter major. 28. Novbr. 1883 Incision, Auskratzen, Drainage. Zuckerverband. 7 Tage p. oper. Verbandwechsel. Geringe Secretion, Zucker gelöst. Zuckerverband. 12 Tage p. oper. Verbandwechsel. Kaum Secret im Verbande. Dünner kurzer Drain. Zuckerverband. 21 Tage p. oper. Verbandwechsel. Drain fort. Zuckerverband. 26 Tage p. oper. Wunde völlig geheilt. Fieberloser Verlauf.

Erb, Caroline, 30 Jahre alt. Alte Fisteln nach Mastitis. 22. Mai 1884 Umschneiden der Fisteln, Auskratzen, Drainage. Zuckerverband. 6 Tage p. oper. Verbandwechsel. Dünnere und kürzere Drains. Zuckerverband. 12 Tage p. oper. Verbandwechsel. Drains fort. Kleiner Zuckerverband. 19 Tage p. oper. Verbandwechsel. Wunden oberflächlich. Salbenverband. Fieberloser Verlauf.

Straub, Otto, 17 Jahre alt. Phlegmone an der rechten Seite des Halses. 20. December 1883 Incisionen, Auskratzen, Drainage. Zuckerverband. 7 Tage p. oper. Verbandwechsel. Drain bleibt. Zuckerverband. Zucker völlig gelöst. Syrup. 14 Tage p. oper. Verbandwechsel. Drains zum Theil entfernt. Zuckerverband. 21 Tage p. oper. Verbandwechsel. Alle Drains fort, Secretion sehr gering. Zuckerverband. 26 Tage p. oper. völlig geheilt. Höchste Temperatur 39,9 bei Angina.

Bengel, Ludwig, 29 Jahre alt. Phlegmone auf dem Dorsum manus und des zweiten Fingers links nach vernachlässigtem Panaritium. 2. Febr. Incisionen. Nekrotische Nagelphalanx entfernt. Drainage. Zuckerverband. 6 Tage p. oper. Verbandwechsel. Wunde reizlos. Drains bleiben. Zuckerverband. Geringe Secretion. 13 Tage p. oper. Verbandwechsel. Alle Drains fort. Finger mit schönen Granulationen bedeckt. Zuckerverband. 17 Tage p. oper. Verbandwechsel. Drainöffnungen auf dem Dorsum manus geschlossen. Salbenverband. Fieberloser Verlauf.

Vogler, Ludwig, 56 Jahre alt. Phlegmone an der linken Seite des Halses. 11. März 1884 Incisionen, Auskratzen, Drainage. Zuckerverband. Schon 3 Tage p. oper. Verbandwechsel, sehr starke Secretion. Zucker völlig gelöst, dünnere Drains. Zuckerverband. 10 Tage p. oper. Verbandwechsel. Secretion geringer, alle Drains fort. Zuckerverband. 20 Tage p. oper.

Verbandwechsel. Wunden bis auf Drainöffnungen geheilt. Salbenverband. Entlassung. Fieberloser Verlauf.

Felden, Ludwig, 20 Jahre alt. Phlegmone an der rechten Seite des Halses. 20. März 1884 Incisionen, Auskratzen, Drainage. Zuckerverband. 4 Tage p. oper. Verbandwechsel. Syrup. Drains fort. Zuckerverband. 10 Tage p. operat. Verbandwechsel. Wunde bis auf Drainöffnungen geheilt. Salbenverband. Entlassung. Fieberloser Verlauf.

Hick, Wilhelm, 27 Jahre alt. Fistel am Olekranon rechts, besteht 1½ Jahre. 28. November 1883 Incision und Auskratzen. Herd im Olekranon. Keine Naht, Ausfüllen der Wunde mit Naphtalinzucker. Naphtalinzuckerverband. 9 Tage p. oper. Verbandwechsel. Wunde reizlos. Naphtalinzuckerverband. 16 Tage p. oper. Verbandwechsel. Wunde mit schönen Granulationen ausgefüllt. Salbenverband. Entlassung. Fieberloser Verlauf.

Huber, Adolph, 2 Jahre alt. Caries des Handgelenks rechts, besteht seit ½ Jahr. 15. November 1883 Incisionen, Auskratzen der cariösen Handwurzelknochen. Keine Naht, Ausstopfen mit Jodoformmusselin. Zuckerverband. 3 Tage p. oper. Jodoformmusselin entfernt. Drainage. Zuckerverband. 15 Tage p. oper. Verbandwechsel. Wunde mit schönen Granulationen ausgefüllt. Naphtalinzuckerverband. 26 Tage p. operat. Verbandwechsel. Drain fort. Naphtalinzuckerverband. 35 Tage p. oper. Verbandwechsel. Bäder. Salbenverbände. Anfangs Fieber bis zu 39,3. Ungeheilt entlassen.

Ohnleiter, Pauline, 9¾ Jahre alt. Caries der Handwurzelknochen beiderseits, besteht seit ¾ Jahr. Abscess am Ellbogen links. 21. Januar 1884 Incisionen und Auskratzen der Handgelenke. Starke Blutung. Ausstopfen mit Jodoformgaze. 3 Tage p. oper. Verbandwechsel. Jodoformgaze weg. Einführen von Drains. Zuckerverbände. 10 Tage p. oper. Verbandwechsel; überall gute Granulationen. Drains gekürzt. Zuckerverbände. 26 Tage p. oper. Verbandwechsel. Wunde am Ellbogen geheilt. Drains an den Handgelenken fort. Zuckerverbände. 36 Tage p. operat. Verbandwechsel. Wunden oberflächlich. Bäder. Salbenverbände. Höchste Temperatur am 2. Tage p. oper. 38,7.

Messbach, Johann, 39 Jahre alt. Caries des Handgelenkes, besteht seit circa 1 Jahr. Keine Fisteln. 19. Februar 1884 Auskratzen. Starke Blutung. Ausstopfen mit Jodoformgaze. 3 Tage p. oper. Jodoformgaze entfernt. Einführen von dünnem Drain. Zuckerverband. 12 Tage p. oper. Verbandwechsel. Drain fort. Zuckerverband. 19 Tage p. oper. Verbandwechsel. Wunde mit Granulationen gefüllt. Zuckerverband. 26 Tage p. oper. Wunde völlig geheilt. Fieberloser Verlauf.

Seiter, Joseph, 9 Jahre alt. Caries radii sinistr., besteht seit 1½ Jahren. 19. März Incision und Auskratzen. Ausstopfen mit Jodoformgaze. 3 Tage p. oper. Jodoformgaze entfernt. Kleiner Drain. Zuckerverband. 10 Tage p. oper. Verbandwechsel. Drain fort. Zuckerverband. Zur poliklinischen Behandlung entlassen. Fieberloser Verlauf.

Lejeale, Adele, 49 Jahre alt. Caries sterni, besteht seit 4 Monaten. Fisteln. 8. Mai 1884 Auskratzen. Drain. Zuckerverband. 6 Tage p. oper. Verbandwechsel. Drain fort. Zuckerverband. 13 Tage p. oper. Verbandwechsel. Wunde verkleinert sich. Mit Zuckerverband zur poliklinischen Behandlung entlassen. Fieberloser Verlauf.

Fritz, Jakob, 53 Jahre alt. Caries des Sternoclaviculargelenkes, besteht seit 3 Jahren. 14. Juni 1884 Auskratzen des Gelenkes. Drainage. Zuckerverband. 7 Tage p. oper. Verbandwechsel. Drain gekürzt. Zuckerverband. 15 Tage p. oper. Verbandwechsel. Drain fort. Zuckerverband. Wunde mit Granulationen ausgefüllt. Zur poliklinischen Behandlung entlassen. Fieberloser Verlauf.

Hermann, August, 11 Jahre alt. Herd im Malleol. extern. sinistr. Fistel. Besteht seit 2 Jahren. 9. Juli 1884 Aufmeisseln, Auskratzen der Höhle. Ausstopfen mit Jodoformgaze. 4 Tage p. oper. Verbandwechsel. Jodoformgaze entfernt. Einführen von Drain. Zuckerverband. 10 Tage p. oper. Verbandwechsel. Drain gekürzt. Zuckerverband. 19 Tage p. oper. Verbandwechsel. Drain fort. Wunde mit Granulationen gefüllt. Zuckerverband. 24 Tage p. oper. Verbandwechsel. Wunde oberflächlich. Salbenverband. Fieberloser Verlauf.

Fingeramputationen wegen chronischer Processe.

Ochs, Magdalena, 17 Jahre alt. Caries des Metacarpophalangealgelenkes des fünften Fingers links. Zahlreiche Fisteln. Phthisis pulmonum. 28. Juni 1883 Exart. digit. V cum metacarpo; seitlicher Lappen. Drain, Knopfnaht. Naphtalinzuckerverband. 2 Tage p. oper. Verbandwechsel wegen hohem Fieber. Wunde reizlos. Naphtalinzuckerverband. 7 Tage p. oper. Verbandwechsel. Drain und Nähte entfernt. Naphtalinzuckerverband. 15 Tage p. oper. Verbandwechsel. Wunde völlig geheilt. Abends hohes Fieber, bedingt durch Phthise.

Himmel, Wilhelm, 17 Jahre alt. Caries des Metatarsophalangealgelenkes der ersten Zehe links. Fisteln (siehe Rippenresectionen). 22. August 1883 Exarticulatio hall., Abtragen des Metatarsalkopfes. Naht. Drain quer durch. Plantarer Lappen. Naphtalinzuckerverband. 10 Tage p. oper. Verbandwechsel. Nähte und Drain entfernt. Naphtalinzuckerverband. 16 Tage p. oper. Verbandwechsel. Wunde an der unteren Seite etwas auseinandergewichen; schmaler Granulationsstreifen. Heftpflasterverband. Fieberloser Verlauf.

Moritz, Franz, 16 Jahre alt. Multiple Ostitis. Caries des Metatarsophalangealgelenkes rechts (s. Amputationen Nr. 27). 27. August 1883 Exarticulation der zweiten Zehe. Drainage. Naht. Naphtalinzuckerverband. 10 Tage p. oper. Verbandwechsel. Drain und Nähte entfernt. Naphtalinzuckerverband. 17 Tage p. oper. Verbandwechsel. Wunde völlig geheilt. Fieberloser Verlauf.

Kistner, Johann, 67 Jahre alt. Vernachlässigte Phlegmone des dritten Fingers links. 10. Januar 1884 Exarticulatio digit. III. Keine Naht wegen starker Infiltration der Lappen. Zuckerverband. 7 Tage p. operat. Verbandwechsel. Lappen auf der Unterlage verklebt. Keine Eiterung. Zuckerverband. 12 Tage p. oper. Verbandwechsel. Wunde bis auf kleine Stelle geheilt. Heftpflaster. Fieberloser Verlauf.

Michel, Jakob, 16 Jahre alt. Contractur des dritten und vierten Fingers rechts; nach Schussverletzung (siehe diese). 9. Februar 1884 Amputation des dritten und vierten Fingers. Lappen aus der Vola. Naht. Drain. Zuckerverband. 5 Tage p. oper. Verbandwechsel. Wunde reizlos. Drain

aht bleibt. Zuckerverband. 14 Tage p. oper. Verbandwechsel. Wunde bis auf Drainöffnung geheilt. Salbenverband. Höchste 6 am 4. Tage nach der Operation.

ne, 53 Jahre alt. Caries des Metatarsophalangealgelenkes hts, besteht seit 1 Jahr. Fisteln. 20. Mai 1884 Exartatarso. Ovalärschnitt. Naht. Drainage. Zuckerver- Verbandwechsel wegen heftiger Schmerzen. Wunde Tage p. oper. Verbandwechsel. Drain und Nähte 6 Tage p. oper. Wunde bis auf Drainöffnung age p. operat. geheilt entlassen. Fieberloser

mit Zucker. Zuckerverband. 10 Tage p. oper. Verbandwechsel. Drain und Nähte weg. Defect mit üppigen Granulationen bedeckt. Bestreuen mit Zucker. Zuckerverband. 18 Tage p. oper. Verbandwechsel. Defect verkleinert sich. Drüsenexstirpationswunde geheilt. Salbenverband. Höchste Temperatur am dritten Tage nach der Operation 38,3.

Mertz, Catharina, 46 Jahre alt. Carcinoma mammae sinistr. besteht seit 4 Jahren, seit 2 Monaten ist der Tumor ulcerirt, 3 Geburten, letzte vor 5 Jahren. 11. Februar 1884 Amputatio mammae mit Ausräumen der Achselhöhle. Es bleibt handtellergrosser Defect, theilweise Naht. Drainage. Zuckerverband. 1 Tag nach der Operation Verbandwechsel wegen erhöhter Morgentemperatur und Nachblutung. Erysipelas auf dem Rücken und in der Umgebung der Wunde. Einreiben mit Ol. terebinth. Watteverband. 9 Tage nach Operation Exitus. Section: Sepsis.

Gregoire, Marie, 45 Jahre alt. Carcinoma mammae sinistr. Besteht seit einem Jahr. Lymphdrüsen in der Achselhöhle seit 3 Monaten. Kein Wochenbett. 26. Februar 1884 Amputatio mammae mit Ausräumen der Achselhöhle. Wunde wird vollständig geschlossen. Naht. Drainage. Zuckerverband. 6 Tage p. oper. Verbandwechsel. Drain weg, Nähte zum Theil. In die Achselhöhle wird kleiner dünner Drain eingeführt. Zuckerverband. 13 Tage p. oper. Verbandwechsel. Nähte und Drain fort, kleiner Zuckerverband. 20 Tage p. oper. Verbandwechsel. Wunde völlig geheilt. Schutzverband. Fieberloser Verlauf.

Bonichot, Susanne, 58 Jahre alt. Carcinoma epitheliale am linken Handrücken. Besteht seit 1 1/2 Jahren, aus kleiner Warze, die öfters blutig gekratzt wurde, entstanden. 11. März 1884 Exstirpation. Wunde kann nur zum Theil durch Naht geschlossen werden. Bestreuen des Defectes mit Zucker. Zuckerverband. 6 Tage p. oper. Verbandwechsel. Defect mit Granulationen bedeckt, Nähte entfernt. Bestreuen mit Zucker. Zuckerverband. 12 Tage p. oper. Verbandwechsel. Defect verkleinert sich. Zuckerverband. Zur poliklinischen Behandlung entlassen. Fieberloser Verlauf.

Nekrotomien.

Ahrens, Wilhelm, 15 Jahre alt. Necrosis tibiae sinistrae et radii dextri. 9. Juli 1883 Nekrotomie an Tibia und Radius. Esmarch'sche Blutleere. An der Tibia drei kleine Sequester, am Radius 5 Cm. langer Sequester entfernt, Auskratzen der Höhlen. Keine Blutstillung. Wunden mit Jodoformgaze ausgestopft, keine Naht. 3 Tage p. oper. Jodoformgaze entfernt, Knochenhöhlen werden mit Naphtalinzucker ausgefüllt. 12 Tage p. oper. Verbandwechsel. Granulationen beginnen in der Tiefe der Höhlen. Ausfüllen mit Naphtalinzucker. Wunden reizlos, 20 Tage p. oper. Verbandwechsel. Wunden am Radius völlig mit Granulationen gefüllt, an der Tibia ebenfalls schöne Granulationen, die keine Neigung zum Bluten haben. Bestreuen der Wunden mit Naphtalinzucker. 36 Tage p. oper. Verbandwechsel. Wunde am Radius geschlossen; an der Tibia Granulationen im Niveau der Haut. Salbenverband. Bäder. Nach 50 Tagen völlig geheilt. Fieberloser Verlauf.

Geubele, Gustav, 6 Jahre alt. Necrosis tibiae sinistrae. 7. August 1883 Nekrotomie. Esmarch'sche Blutleere, 8 Cm. langer Sequester. Auskratzen der Höhle. Keine Blutstillung. Ausstopfen mit Jodoformgaze, keine

Naht. 3 Tage p. operat. Jodoformgaze entfernt. Höhle mit Naphtalinzucker gefüllt. 13 Tage p. oper. Verbandwechsel. Granulationen beginnen sich zu bilden; Ausfüllen der Höhle mit Naphtalinzucker. 29 Tage p. oper. Verbandwechsel. Höhle mit Granulationen ausgefüllt. Bestreuen mit Naphtalinzucker. 39 Tage p. oper. Verbandwechsel. Granulationen im Niveau der Haut. Salbenverband. Bäder. Nach 58 Tagen mit kleiner granulirender Wunde entlassen. Anfangs fieberloser Verlauf, im September Fieber, nicht von der Wunde bedingt.

Krafft, Eduard, 11 Jahre alt. Necrosis femoris dextri. 13. August 1883 Nekrotomie. Esmarch'sche Blutleere, kleiner Sequester, Auskratzen der Höhle. Keine Blutstillung. Ausstopfen mit Jodoformgaze. Keine Blutstillung. Keine Naht. 4 Tage p. oper. Jodoformgaze entfernt, Höhle mit Naphtalinzucker gefüllt. 10 Tage p. oper. Verbandwechsel. Granulationen in der Höhle sehr üppig. Bestreuen mit Naphtalinzucker. 20 Tage p. oper. Verbandwechsel. Granulationen im Niveau der Haut, sehr üppig. Salbenverband. 27 Tage p. oper. geheilt entlassen. Fieberloser Verlauf.

Spitz, Emil, 18 Jahre alt. Necrosis tibiae dextrae. 13. Mai 1884 Nekrotomie. Esmarch'sche Blutleere, 12 Cm. langer Sequester, Auskratzen der Höhle, keine Blutstillung. Ausstopfen mit Jodoformgaze. Keine Naht. 3 Tage p. oper. Jodoformgaze entfernt. Ausfüllen der Höhle mit Naphtalinzucker. 9 Tage p. oper. Verbandwechsel. Granulationsbildung beginnt. Ausfüllen der Höhle mit Naphtalinzucker. 23 Tage p. operat. Verbandwechsel. Ueppige Granulationen. Bestreuen mit Naphtalinzucker. 37 Tage p. oper. Verbandwechsel. Wunde sehr verkleinert, Granulationen im Niveau der Haut. Bestreuen mit Naphtalinzucker. 48 Tage p. oper. Verbandwechsel. Ueberhäutung geht langsam vor sich. Salbenverband. Entlassung. Fieberloser Verlauf.

Kern, Ferdinand, 45 Jahre alt. Necrosis femoris dextr. (Planum popliteum). 8. Januar 1884 Nekrotomie. Esmarch'sche Blutleere, kleiner oberflächlicher Sequester. Auskratzen der Höhle, keine Blutstillung, Ausstopfen mit Jodoformgaze. Keine Naht. 2 Tage p. oper. Jodoformgaze entfernt. Höhle mit Zucker gefüllt. 17 Tage p. oper. Verbandwechsel. Schöne Granulationen in der Tiefe der Wunde. Ausfüllen mit Zucker. 45 Tage p. oper. Verbandwechsel. Granulationen fast im Niveau der Haut. Bestreuen mit Zucker. 56 Tage p. oper. Wunde fast geschlossen. Salbenverband. Entlassung. Fieberloser Verlauf.

Recht, Franz, 40 Jahre alt. Necrosis femoris dextri (Planum popliteum). 31. Mai 1884 Nekrotomie. Esmarch'che Blutleere. Kleiner centraler Sequester, Auskratzen der Höhle, keine Blutstillung, Ausstopfen mit Jodoformgaze. 4 Tage p. oper. Jodoformgaze entfernt, in die Knochenhöhle Drainröhre. Ausfüllen der Höhle mit Zucker. 11 Tage p. oper. Verbandwechsel. Drain gekürzt, in der Tiefe der Höhle Granulationen. Zuckerverband. 26 Tage p. oper. Verbandwechsel. Drain fort, Wunde oberflächlich. Mit Zuckerverband entlassen. Fieberloser Verlauf.

Ammer, Georg, 20 Jahre alt. Necrosis tibiae dextrae. 9. Juli 1884 Nekrotomie. Esmarch'sche Blutleere, 9 Cm. langer Sequester, Auskratzen der Höhle. Ausstopfen mit Jodoformgaze, keine Blutstillung. 4 Tage p. oper. Jodoformgaze entfernt. Ausfüllen der Höhle mit Zucker. 14 Tage p. oper. Verbandwechsel. Granulationsbildung beginnt. Ausfüllen der Höhle mit

des einzelnen Gelenks nicht genau genug eingehen können. Er scheidet die Fälle nur in solche, welche conservativ, und solche, welche mit Resection behandelt sind, und verwerthet die so gewonnenen Resultate, um gegen die Resectionen zu Felde zu ziehen. Er muss zu ganz falschen Schlüssen kommen, da die so ungeheuer wechselnde Schwere der Erkrankung bei seinen Berechnungen durchaus nicht zur Geltung kommt; man darf die Fälle eben nicht nur quantitativ verwerthen, sondern muss sie auch qualitativ gesondert betrachten. Ausserdem fällt ein grosser Theil der von ihm benutzten Resectionen in die vorantiseptische Zeit. Diese letztere Bemerkung gilt ebenso für die von Caumont[1]) für seine Zusammenstellungen verwertheten Fälle. Caumont's Resultate haben schon viel mehr Anspruch auf Richtigkeit; er beschränkt sich auf die Erkrankungen der unteren Extremität (zieht allerdings auch nicht auf Tuberculose beruhende chronische Entzündungen in den Bereich seiner Betrachtungen), unterscheidet immer zwischen den schweren und den leichteren Formen der Erkrankung und vergleicht nur Fälle miteinander, bei welchen wirklich ein Vergleich einigermaassen zulässig ist. Aber auch durch diese letztere Arbeit erhält man noch kein verlässliches, kein ganz klares Bild vom Verlaufe und von den Ausgängen der tuberculösen Gelenkerkrankungen, und zwar einmal, weil die zusammengestellten Fälle in Bezug auf ihre Beobachtungsdauer zu verschieden sind, um ohne besondere Vorsichtsmaassregeln miteinander verglichen werden zu können, und dann weil das Alter und die dadurch bedingten Verschiedenheiten bei den einzelnen Patienten nicht überall gebührend berücksichtigt sind. Um diesen soeben genannten Uebelständen nach Möglichkeit abzuhelfen, habe ich dem speciellen Theile meiner Arbeit ein von demjenigen der Herren Vorarbeiter wesentlich verschiedenes Eintheilungsprincip zu Grunde gelegt. Ich betrachte eine Gruppe von Kranken, bei denen die Erkrankung innerhalb eines bestimmten Zeitraumes begonnen hat, gesondert und sehe, was aus dieser Gruppe im Laufe der Zeiten geworden ist. Verglichen werden dann die für eine Gruppe gewonnenen Resultate mit den sich für die anderen Gruppen ergebenden. Eine solche Vergleichung ist um so eher zulässig, da ja die durch die bald längere, bald kürzere Beobachtungsdauer des einzelnen Falles bedingten Fehlerquellen für alle Gruppen nahezu die gleichen sind und daher ausser Berechnung gesetzt werden können.

---

1) Ueber Behandlung chronischer Gelenkentzündungen an der unteren Extremität u. s. w. Diese Zeitschrift. XX. Bd. 3. u. 4. Heft.

Bei den tuberculösen Kniegelenkserkrankungen speciell habe ich aus Gründen, welche ich später erörtern werde, eine Trennung in folgende drei Gruppen vorgenommen: Die erste Gruppe umfasst diejenigen Patienten, bei denen die Erkrankung vor dem beendigten 10. Lebensjahre, die zweite Gruppe diejenigen, bei welchen sie zwischen 10. und 20. Jahre, und die dritte diejenigen, bei welchen sie erst nach dem 20. Jahre begann. Die mir zu Gebote stehenden Zahlen sind gross genug, dass die so gewonnenen Resultate wenigstens in den wesentlichen Punkten Anspruch auf Gültigkeit machen können.

Beschränken werde ich mich mit meinen Betrachtungen zunächst auf die Kniegelenkserkrankungen (diejenigen über das Hüftgelenk werden später folgen) und werde, ehe ich an die Sonderung in Gruppen gehe, wie sie soeben angedeutet wurde, soweit mir das thunlich scheint, einen Ueberblick über das gesammte, mir zu Gebote stehende Material zu geben versuchen, da sich auch für einen solchen allerlei interessante Anhaltspunkte ergeben.

Auch ich habe mich bemüht, zu möglichst zuverlässigen Angaben über die Endresultate dadurch zu gelangen, dass ich die Patienten zur Reise nach Göttingen zu bewegen suchte. Das ist mir natürlich nur in wenigen Fällen gelungen, meistens musste ich mich mit einer von den Kranken selbst, von der Ortsbehörde oder von Geistlichen und Aerzten gegebenen schriftlichen Mittheilung begnügen. Dieser Umstand ist zwar sehr bedauerlich, da infolge desselben das zur Entscheidung mancher Fragen zu verwerthende Material bedeutend zusammenschmilzt, wird sich aber kaum jemals bei solchen Arbeiten vermeiden lassen, da wohl kaum ein Kliniker Zeit und Gelegenheit haben wird, überall im Lande umherzureisen und selbst seine Patienten aufzusuchen. Für die meisten hier in Frage kommenden Betrachtungen ist übrigens auch dieses mangelhafte Material vollständig zu verwerthen, da es gerade für den Laien verhältnissmässig noch am leichtesten ist, über den Zustand und die Gebrauchsfähigkeit eines im Kniegelenk erkrankten Beines einigermaassen zuverlässige Angaben zu machen.

Um mit möglichst grossen Zahlen rechnen zu können, habe ich nicht diejenigen Patienten, über deren Ergehen Aufschluss zu erhalten, mir in letzter Zeit nicht gelang, welche durchaus nicht mehr aufzutreiben waren, einfach ganz aus der Berechnung fortgelassen, sondern sie mit verwerthet, soweit das eben anging. In der Regel kamen sie erst nach längerem Bestehen des Leidens in die Klinik und blieben doch auch kürzere oder längere Zeit unter Beobachtung,

so dass ihre Krankengeschichten zur Entscheidung mancher Fragen unbedenklich mit herangezogen werden können. Um auch für die Fälle jüngsten Datums eine gewisse Beobachtungszeit zu sichern, habe ich von der Betrachtung alle diejenigen Patienten ausgeschlossen, deren Aufnahme in die Klinik erst nach dem 1. October 1882 erfolgte.

Allgemeiner Theil.

Die Gesammtzahl der innerhalb einer siebenjährigen Zeitperiode (vom 1. October 1875 bis zum 1. October 1882) in die chirurgische Klinik zu Göttingen aufgenommenen und dort kürzere oder längere Zeit behandelten Patienten, bei denen die Diagnose auf eine tuberculöse Kniegelenkserkrankung gestellt wurde, beträgt 174. Die Zahl der überhaupt wegen Kniefungus zur Behandlung gekommenen Patienten würde sich noch etwas höher stellen, wenn es möglich gewesen wäre, auch die nur poliklinisch behandelten Kranken, besonders Kinder, mit in die Berechnung hineinzuziehen; das hätte aber die schon an und für sich zu dieser Arbeit nöthigen, umfangreichen Vorarbeiten geradezu ins Grenzenlose ausgedehnt und ist deswegen unterblieben.

Die Erkrankung betraf etwa gleich häufig die rechte und die linke Seite; nur 2 mal wurde eine gleichzeitige Erkrankung beider Kniegelenke desselben Individuums beobachtet.

Von den 174 Kranken waren

männlichen Geschlechtes	. .	107 = 62 Proc.
weiblichen =	. .	67 = 38 =

Es ist das immerhin ein so erhebliches Ueberwiegen der Patienten männlichen Geschlechtes, dass es wohl der Beachtung werth ist. Nach den Zusammenstellungen von Albrecht ist die Erkrankung gleich häufig bei Männern und bei Weibern, während Caumont fast genau dieselben Zahlen angibt, wie ich, nämlich 60 Proc. Männer und 40 Proc. Weiber. Bemerken möchte ich hier gleich, um mich nicht später nochmals auf diese Frage einlassen zu müssen, dass sich dasselbe Verhältniss, und zwar in noch etwas verstärktem Maasse bei den an tuberculöser Hüftgelenksentzündung leidenden Patienten vorfindet; sowohl nach den Berechnungen von Caumont, als nach meinen Zusammenstellungen kommen auf 100 Coxitiker 35 Kranke weiblichen und 65 solche männlichen Geschlechtes; auch Albrecht gibt an, dass die Coxitis häufiger bei Männern vorkomme. Da man nun nicht etwa behaupten kann, dass der Zu-

drang von Seiten der hier in Frage kommenden Kranken weiblichen Geschlechtes geringer ist, als der von männlichen Individuen, so muss man wohl zur Erklärung der oben angeführten Thatsachen annehmen, dass infolge der verschiedenen Lebensweise der beiden Geschlechter bei Männern häufiger durch ein Trauma die Gelegenheitsursache zu einer tuberculösen Erkrankung der erwähnten Gelenke geboten wird. *Aetiologie.* Ich bin weit entfernt davon, dem Trauma bei der Aetiologie der Gelenktuberculose eine so übertrieben wichtige Rolle zuzuertheilen, wie das z. B. von Seiten der Amerikaner geschieht; aber es ist doch nicht zu leugnen, dass sich die Krankheit häufig im directen Anschlusse an ein Trauma entwickelt, und überdies widerstreitet diese Thatsache ja durchaus nicht den theoretischen Erwägungen über das Zustandekommen der Gelenktuberculose.

Bestätigt wird obige Annahme noch durch den Umstand, dass die Häufigkeit der Erkrankung bei den Männern immer grösser wird, je mehr die charakteristische Verschiedenheit in der Lebensweise der beiden Geschlechter zur Geltung kommt; denn für die an tuberculöser Knie- und Hüftgelenksentzündung Erkrankten zusammen genommen gestalten sich die Verhältnisse folgendermaassen: Von 143 Patienten, bei denen die Erkrankung vor dem 10. Lebensjahre, also zu einer Zeit, in welcher die Lebensweise der Knaben und Mädchen sich noch nicht so wesentlich unterscheidet, wie später, ihren Anfang nahm, waren

81 = 57 Proc. Knaben, 62 = 43 Proc. Mädchen,

während von den 153 nach dem 10. Lebensjahre erkrankten Patienten

107 = 70 Proc. Männer, 46 = 30 Proc. Weiber waren.

Um diese Frage hier gleich zu erledigen, will ich noch anführen, dass von den sämmtlichen Fällen, in welchen ein Trauma als Veranlassung des Gelenkleidens angegeben und in der Krankengeschichte erwähnt ist

70 Proc. auf Männer, 30 Proc. auf Weiber kommen. Da natürlich die Ungenauigkeiten in den Angaben für beide Geschlechter die gleichen sind, werden die obigen Zahlen wohl ziemlich genau den Thatsachen entsprechen. Den Versuch, zu bestimmen, wie häufig überhaupt ein Trauma als Veranlassung der Gelenktuberculose anzuschuldigen ist, gebe ich wegen der Mangelhaftigkeit des zur Entscheidung dieser Frage vorhandenen Materials lieber von vornherein auf.

Auch für die Beantwortung einer zweiten, für die Aetiologie der Gelenktuberculose wichtigen Frage, nämlich derjenigen nach

der Häufigkeit der hereditären Belastung, möchte ich vermeiden, irgendwie bestimmte Zahlenangaben zu machen; denn erstens sind die darauf bezüglichen Angaben zu häufig entweder ungenau gemacht oder ungenügend notirt, und zweitens sind wir auch an der Göttinger chirurgischen Klinik durch längere Zeit fortgesetzte, sehr genaue Krankenexamina zu der Anschauung gekommen, dass es — selbst bei gar nicht an Tuberculose leidenden Kranken — durch genaues Ausforschen fast immer gelingt, in der Familie derselben irgend ein der Tuberculose dringend verdächtiges Individuum aufzutreiben. Ueber diese Angelegenheit zu machende Zahlenangaben verlieren dadurch von vornherein ihren Werth.

Complicationen. Die weit wichtigere Frage nach der Häufigkeit von Complicationen der Gelenktuberculose mit Tuberculose innerer Organe oder mit sonstigen tuberculösen Affectionen an Haut, Knochen, Gelenken u. s. w. kann hier aus später anzugebenden Gründen gleichfalls nicht eingehender besprochen werden; was ich zu einer richtigen Beantwortung derselben an Material habe zusammenbringen können, findet man bei der späteren, nach den verschiedenen Gruppen, wie angegeben, gesonderten Betrachtung der Krankheitsfälle.

Alter der Kranken. Unter den 174 wegen Kniegelenkstuberculose behandelten Kranken begann die Erkrankung

vor dem 10. Lebensjahre . .	76 mal	= 44 Proc.
zwischen dem 10. u. 20. Jahre	49 =	= 28 =
nach dem 20. Jahre [1])	49 =	= 28 =

Diese Zahlen sprechen so deutlich für sich, dass sie wohl kaum eines weiteren Commentars bedürfen. Bei ihrem Eintritte in die klinische Behandlung befanden sich im Alter

unter 10 Jahren	40 = 23 Proc.,	nach Caumont	21 Proc.
zwischen 10 u. 20 Jahren	67 = 38,5 =	=	24 =
von über 20 Jahren . . .	67 = 38,5 =	=	55 =

Die gegenüber den Angaben von Caumont sich ergebenden Abweichungen in den Procentverhältnissen erklären sich wohl zum Theil dadurch, dass das von ihm bearbeitete Material grösstentheils einer früheren Zeitperiode angehört, in welcher sich die Patienten noch nicht daran gewöhnt hatten, so früh die klinische Behandlung aufzusuchen, wie das in letzter Zeit geschieht. Albrecht kommt in Bezug auf den Beginn der Erkrankung zu etwas von den obigen abweichenden Resultaten; nach seinen Berechnungen erkranken ebenso viele (36 Proc.) nach dem 20., als vor dem 10. Lebensjahre.

1) Genauere Angaben hierüber finden sich unten.

Behandlung. Die Behandelten möchte ich in zwei grosse Gruppen trennen, je nachdem von einer eingreifenderen oder von einer weniger eingreifenden (conservativen) Methode Gebrauch gemacht wurde. Zu der letzteren Gruppe rechne ich die Behandlung mit Gypsverbänden oder diese ersetzenden Apparaten, ferner die gelegentliche Punction eines hydropischen Gelenks mit oder ohne nachfolgende Injectionen, sowie Incisionen von hydropischen Gelenken oder von Abscessen, welche in der Nähe des Gelenkes dem Durchbruche nahe waren, sofern sich nur eine einfache Auskratzung der Abscesswandung an diese Operation anschloss. Als eingreifendere Behandlungsmethoden betrachte ich die Amputationen und die typischen, sowie die atypischen Resectionen. Unter dem Ausdrucke „atypische oder partielle Resectionen" fasse ich diejenigen Fälle zusammen, bei welchen das Gelenk zur Auffindung und Beseitigung eines Krankheitsherdes ausgiebig eröffnet wurde, bei welchen die Entfernung von solchen Herden aus dem Knochen oder von kranken Theilen der Synovialis vorgenommen wurde, ohne dass es zur vollständigen Abtragung, wenn auch nur eines der beiden Gelenkenden kam, wie bei der typischen Resection. Der wesentliche Unterschied der atypischen gegenüber den typischen Resectionen liegt also darin, dass bei den ersteren keiner der das Gelenk bildenden Knochen durch die Operation eine Verminderung seiner Länge in seiner ganzen Dicke erfährt.

Die Principien, nach denen die Behandlung geleitet wurde, waren im Allgemeinen kurz folgende: Allen Kranken wurde, soweit das möglich war, eine gesunde und kräftige Nahrung verabreicht, und dabei liess man sie sich möglichst viel in der frischen Luft aufhalten. Leider aber konnte diese Lebensweise, welche für die grosse Mehrzahl der Kranken so günstige Bedingungen schuf, wie sie dieselben zu Hause niemals kennen gelernt hatten, immer nur vorübergehend, während des Aufenthalts in der Klinik ihren segensreichen Einfluss äussern; da bei den bestehenden Verhältnissen nach Verlassen des Hospitals jede Möglichkeit ausgeschlossen war, den Kranken dauernd günstigere Lebensbedingungen zu schaffen. Wie häufig wurde da der Wunsch laut nach Vermehrung der verfügbaren Betten, nach Gewährung reichlicherer Hülfsquellen! Wie gern hätte man nach guten operativen Erfolgen, schon um diese zu sichern, nun den Kranken auch noch den Vortheil rationeller Ernährung bei richtiger Behandlung für längere Zeit verschafft! Aber die speciellen Hospitalverhältnisse liessen das nicht zu. Zum Theil konnte das Publikum die sehr mässigen Kosten des irgendwie länger dauernden Hospitalaufenthalts nicht erschwingen, während auch das

Hospital nicht in der Lage war, genügende Freistellen zu gewähren, und so kam es, dass die grosse Mehrzahl der Kranken schon früher aus der klinischen Behandlung entlassen werden musste, als es in ihrem Interesse, im Interesse des zu erzielenden Resultates wünschenswerth gewesen wäre. Sehr bedrückend wirkte dabei auch der Mangel an Plätzen überhaupt, welcher gleichfalls zum raschen Fortschicken operirter Patienten zwang.

Von medicamentöser, innerlicher Behandlung wurde im Allgemeinen Abstand genommen, nachdem Arsen längere Zeit vergebens angewandt worden war.

Was nun die speciell chirurgische Behandlung betrifft, so fand bei Kindern der entweder direct oder nach Beseitigung etwa bestehender Contracturen durch Extension oder durch gewaltsame Streckung in Narkose angelegte Gypsverband die häufigste und andauerndste Anwendung; wo es sich machen liess, wurde dieser Gypsverband leicht comprimirend angelegt. Kam es trotzdem zu Eiterung, so wurden die Abscesse, wenn sie dem Durchbruche nahe waren, incidirt und ausgekratzt. Erst in der letzten Zeit wurde auch hier mit den atypischen Resectionen gegen den Krankheitsprocess selbst mehr activ vorgegangen. Resectionen typischer Art wurden aus Furcht vor den nach denselben so häufig beobachteten colossalen Verkürzungen [1]) möglichst vermieden. Bei den jenseits des Kindesalters stehenden Kranken fanden zwar auch die Gypsverbände, besonders während der ersten Jahre, ausgedehnte Anwendung, wenn es sich um mässige Schwellung ohne Eiterung handelte; doch wurde hier in der Regel viel schneller zur Resection geschritten. Handelte es sich endlich um ganz alte decrepide Individuen oder um hoch am Oberschenkel hinaufgehende Abscesse bei älteren Kranken, so pflegte man zur Amputation zu rathen, führte dieselbe jedoch in der Regel erst aus, nachdem ein Versuch, mit der Resection auszukommen, sich als aussichtslos oder nicht durchführbar erwiesen hatte. Höheres Lebensalter der Patienten wurde an und für sich nicht als Gegengrund gegen die Resection angesehen, wie später noch genauer angegeben werden wird.

Bei durch Tuberculose bedingtem Hydrops des Gelenks führte eine Punction, wenn auch nicht immer, so doch in der Regel zur Sicherstellung der Diagnose, eine nachfolgende Carbolinjection

1) Wie es sich mit den Verkürzungen bei den nicht operirten Fällen verhält, wird weiter unten S. 281 u. ff. besprochen werden.

dagegen wohl einmal zu vorübergehender Abschwellung, aber nie zur Heilung. Ebensowenig war natürlich der Hydrops tuberculosus durch einfache Incisionen und Drainage des Gelenks zu beseitigen.

Mehrfache Injectionen kleinerer Mengen von Carbollösung (Hueter) in das periarticuläre Gewebe, sowie Injectionen von Jodoformäther in die Gelenke selbst waren in den freilich sehr wenig zahlreichen Fällen, in denen sie angewandt wurden, von so wenig Erfolg begleitet, dass sie in letzter Zeit ganz aufgegeben sind.

Nach diesen für das Verständniss des Folgenden nöthigen Vorbemerkungen will ich nun zunächst einen summarischen Ueberblick über die angewandten Behandlungsmethoden, sowie über die vorliegenden Resultate zu geben versuchen, behalte mir jedoch gleich von vornherein die Bedeutung der angegebenen Zahlen erläuternde und beschränkende Bemerkungen sowohl für hier als auch für die späteren Betrachtungen vor. Es wurden behandelt

a) nur mit Gypsverbänden resp. Extension	46 Pat.	=	26 Proc.	} 35 Proc.
b) mit Gypsverbänden, Incision von Abscessen, Auskratzungen u. s. w. . . .	16 =	=	9 =	
c) mit atypischer, partieller Resection . .	11 =	=	6 =	} 65 =
d) mit typischer Resection	84 =	=	49 =	
e) mit primärer Amputation	17 =	=	10 =	

also 35 Proc. der Kranken mit „weniger eingreifenden", 65 Proc. mit eingreifenderen Behandlungsmethoden. Als „primär amputirt" bezeichne ich dabei diejenigen Fälle, in welchen die Amputation gemacht wurde, ohne dass eine andere, eingreifendere Operation vorher vorgenommen war.

Ausser diesen 17 „primären Amputationen" musste noch in 19 Fällen amputirt werden, in denen typische oder atypische Resection nicht zum erwünschten Ziele geführt hatte, so dass also im Ganzen bei 36 Kranken (= 21 Proc.) die Amputation vorgenommen wurde.

Aus den Arbeiten von Albrecht und Caumont kann ich keine mit den soeben angegebenen zu vergleichende Zahlen anführen, da Ersterer überhaupt die Fälle, in welchen primär amputirt wurde, von der Berücksichtigung ausschliesst — ein Umstand, durch welchen nach meiner Ansicht das Gesammtbild wesentlich verändert wird — und Letzterer sich nicht auf die Zusammenstellung tuberculöser Kniegelenksentzündungen beschränkt.

Behandlungsresultate. Die Ausgänge der hier in Frage kommenden Erkrankungen lassen sich in folgende grosse Gruppen unterbringen:

1. Vollkommene Ausheilung des Krankheitsprocesses, abgesehen von Contracturen und Bewegungsstörungen . . . . . 70 mal = 40 Proc.
2. Unvollkommenes oder zweifelhaftes Resultat . . . . . 33 = = 20 =
3. Heilungen durch Amputation . . . . . 18 = = 10 =
4. Todesfälle . . . . . 53 = = 30 =

In der zweiten dieser Gruppen sind ausser den Ungeheilten auch diejenigen untergebracht, bei denen die Beobachtung nicht genügend lange fortgesetzt wurde oder fortgesetzt werden konnte, um die Abgabe eines endgültigen Urtheils zu ermöglichen. Unter den der ersten Gruppe zugetheilten Patienten befinden sich zahlreiche, bei denen der Gebrauch des Gliedes durch Contracturen oder sonstige Complicationen mehr oder weniger erheblich beeinträchtigt wird. Es soll sich hier eben nur um eine kurze Uebersicht handeln; weitere Einzelheiten können erst später Berücksichtigung finden.

Auf die verschiedenen Behandlungsmethoden vertheilen sich die Resultate in der Weise, dass auf die 62 „weniger eingreifend" behandelten Patienten

25 = 40 Proc. vollkommene, 21 = 34 Proc. unvollkommene Heilungen und 16 = 26 Proc. Todesfälle kommen, während von den mit eingreifenden Operationen Behandelten — ich sehe hierbei von den primären Amputationen ab —

45 = 47 Proc. vollkommen, 13 = 14 Proc. unvollkommen geheilt wurden und 27 = 28 Proc. starben; die übrigen 10 = 11 Proc. wurden nach Amputation geheilt. Wollte man diese Letzteren ohne Weiteres zu den „vollkommen geheilten Patienten" rechnen, so ergäbe sich für diese Rubrik ein bedeutender Ueberschuss bei den eingreifenden Operationsmethoden; ein solches Vorgehen wäre aber nicht ganz correct. Besser zählte man wohl die „durch Amputation geheilten" zu den „unvollkommen geheilten" Patienten und dann ergäben sich für beide Behandlungsmethoden annähernd gleiche Resultate. Leider haben ja diese Vergleichungen wegen der grossen Verschiedenheit der einzelnen Fälle überhaupt wenig Werth; jedenfalls aber sprechen sie, man mag die Sache ansehen, wie man will, nur zu Gunsten der Resectionsmethode. Von den 17 „primär amputirten" Patienten wurden 8 = 47 Proc. geheilt, während 9 = 53 Proc. starben.

Um zu einem bestimmteren Urtheile über den Werth der verschiedenen Behandlungsmethoden zu kommen, als es auf Grund der eben angeführten Zahlen möglich ist, müsste man die Fälle so zusammenstellen, dass man im Stande wäre, die Ausgänge von wenig-

stens annähernd gleichwerthigen Formen der Erkrankung mit einander zu vergleichen. Eine solche Zusammenstellung stösst aber auf die unüberwindliche Schwierigkeit, dass es eben kein bestimmtes Kriterium gibt, nach welchem man jeden einzelnen Fall als einen „schweren" oder einen „leichten" bezeichnen kann.

Das Knieleiden **allein** ist ja nicht einmal immer das Maassgebende bei der Beurtheilung eines solchen Falles, da es einerseits ohne schwere Erscheinungen verlaufen kann bei schwerer anderweitiger Tuberculose, während andererseits bei einer bösartigen Gelenktuberculose die übrigen Organe vollkommen intact oder doch verhältnissmässig wenig von der Krankheit ergriffen sein können.

Verlauf mit und ohne Eiterung. Das Einzige, was sich machen lässt, um der Lösung dieser Frage wenigstens einigermaassen nahe zu kommen, ist, dass man unterscheidet zwischen solchen Fällen, in welchen die Gelenktuberculose **mit Eiterung**, resp. **Fistelbildung** einhergeht, und solchen, in welchen es **nicht zur Eiterung kommt**. Zu dieser letzteren Kategorie werden dabei dann allerdings nicht nur die sogenannten „trockenen Formen" der Tuberculose gerechnet werden können, sondern auch diejenigen Formen, bei welchen so frühzeitig ein operativer Eingriff (Resection) vorgenommen wurde, dass zur Zeit der Operation noch keine Eiterung bestand, gleichgültig, ob eine solche vielleicht doch noch eingetreten wäre, wenn man die Operation unterlassen hätte. Man kann eben im einzelnen Falle, selbst wenn man das ganze kranke Gelenk übersieht, nicht mit Bestimmtheit sagen: „Hier würde es zur Eiterung gekommen sein, hier nicht." Trotzdem kommt man, wie man alsbald und auch später sehen wird, auch so zu einem annähernd richtigen Urtheile darüber, wie häufig sich Eiterung zu der Tuberculose gesellt.

Von 170 Patienten sind zur Beantwortung dieser Frage zu verwerthende Angaben vorhanden; bei ihnen verlief die Erkrankung

„ohne Eiterung" (jedenfalls ohne Fistelbildung) 68 mal = 40 Proc.
„mit Eiterung", resp. Fistelbildung . . . . 102 = = 60 =

Wenn man nun, um die durch frühzeitige Resectionen — wie angedeutet — bedingte Fehlerquelle möglichst auszuschliessen sich nur auf die Fälle beschränkt, in welchen keine Resectionen gemacht wurden, so kommt man zu fast genau dem gleichen Resultate. Denn von 75 **nicht resecirten Fällen verliefen** 42 = 56 Proc. **mit Eiterung** und 33 = 44 Proc. **ohne Eiterung**.

Die **Prognose** ist bei **vorhandener Eiterung entschieden eine schlechtere**; **eingreifende Operationen werden häufiger nöthig**, und das **Resultat der Behandlung ge-**

staltet sich wesentlich ungünstiger, wie aus den folgenden Zusammenstellungen hervorgeht.

Von 68 ohne Eiterung verlaufenden Fällen wurden resecirt 35 = 51 Proc., conservativ behandelt 33 = 49 Proc., während von 102 Kranken mit Eiterung 60 = 60 Proc. resecirt, 17=16 Proc. primär amputirt und nur 25 = 24 Proc. conservativ behandelt wurden, dabei kommen auf diese Letzteren

34 Proc. vollkommene, 19 Proc. unvollkommene Heilungen, 13 Proc. Heilungen durch Amputation und 34 Proc. Todesfälle gegenüber
54 Proc. vollkommenen, 18 Proc. unvollkommenen Heilungen, 6 Proc. Heilungen durch Amputation und 22 Proc. Todesfällen

bei den Patienten, bei welchen eine Eiterung nicht eingetreten war. Und lasse ich einmal die Resectionsfälle ganz aus der Berechnung fort, so gestaltet sich das Resultat für die Gruppe „mit Eiterung" noch wesentlich ungünstiger, da bei ihr gerade die Resectionen vorzugsweise die günstigen Resultate bedingt hatten.

Es kommen dann auf 42 Fälle „mit Eiterung"

6 = 14 Proc. vollkommene, 12 = 29 Proc. unvollkomm. Heilungen, 8 = 19 Proc. Heilungen durch Amput. und 16 = 38 Proc. Todesfälle;

auf 33 Fälle „ohne Eiterung"

20 = 61 Proc. vollkommene, 7 = 21 Proc. unvollkommene Heilungen und 6 = 18 Proc. Todesfälle,

während die 95 Resectionsfälle

45 = 47 Proc. vollkommene, 13 = 14 Proc. unvollkomm. Heilungen, 10 = 11 Proc. Heilungen durch Amput. und 27 = 28 Proc. Todesfälle

aufweisen. Die Resultate der Resectionen sind für die Fälle „mit Eiterung" so wenig verschieden von denen derjenigen „ohne Eiterung", dass ich bei ihnen füglich von dieser Unterscheidung glaube absehen zu können; es ist damit allerdings nicht gesagt, dass Resectionen bei bestehender Eiterung dieselbe Prognose hätten, wie ohne solche, denn unter den Fällen, welche ich oben als „mit Eiterung" verlaufend angeführt habe, finden sich alle diejenigen, bei welchen überhaupt zu irgend einer Zeit Eiterung, resp. Fistelbildung bestand; die Eiterung war aber ziemlich häufig zur Zeit der Resection schon vollständig abgelaufen. Dies sei hier nur eingefügt, um Missdeutungen vorzubeugen; an anderer Stelle wird diese Frage näher besprochen werden.

Wachsthumsverhältnisse. Ausser den hier berührten Verhältnissen ist für die Prognose über die Gebrauchsfähigkeit des erkrankten Gliedes noch die Frage von eminenter Wichtigkeit, wie weit — abgesehen von der Wirkung operativer Eingriffe — eine Aenderung in den Wachsthumsverhältnissen der betroffenen Extremität

durch die Erkrankung an und für sich herbeigeführt wird. Wolff hat dieselbe in neuester Zeit eingehend behandelt[1]), und werde ich auf seine Ausführungen im weiteren Verlaufe der Besprechung noch öfters zurückkommen.

Auffallende Störungen des Wachsthums werden naturgemäss vorzugsweise bei denjenigen Patienten beobachtet, bei welchen die Erkrankung in die Zeit des noch nicht beendeten Wachsthums fällt. Trotzdem ich aus diesem Grunde das zur Beantwortung dieser Fragen zu verwerthende Material fast ausschliesslich der ersten im speciellen Theile aufgestellten Gruppe, „Beginn der Erkrankung vor dem beendigten 10. Lebensjahre" entnehme, halte ich es doch für richtiger, gleich hier auf diese Angelegenheit näher einzugehen. Ich brauche mich dabei nicht streng auf die nicht resecirten Fälle zu beschränken, sondern kann den Status praes. mancher Patienten vor der Resection gewiss mit in den Kreis meiner Betrachtungen hineinziehen. Denn gerade sie sind wegen der häufig so sehr langen Erkrankungsdauer besonders geeignet, verwerthet zu werden; auch erhält man bei ihnen durch die Gewinnung des pathologisch-anatomischen Befundes vielleicht Anhaltspunkte zur Erklärung, weshalb in einem Falle das kranke Glied so sehr viel mehr im Wachsthume zurückbleibt, als in einem anderen.

Der weiteren Besprechung muss ich leider vorausschicken, dass mir für Verkürzungen geringeren Grades, wie sie im Verlaufe der Erkrankung zu entstehen pflegen, aus den zum Theil schon weiter oben angedeuteten Gründen — die Kranken werden nur für kurze Zeit in die Klinik aufgenommen, kommen häufig nicht wieder, genaue Maassangaben sind nicht gemacht u. s. w. — die Zahlen absolut fehlen.

Wolff's Angabe, „dass er fast ausnahmslos in allen Fällen von fungöser Gonitis im Florescenzstadium Verlängerungen der kranken Extremität um 1 oder 2 Cm. gefunden habe", habe ich allerdings weder aus den älteren Beobachtungen, noch aus den neueren, von mir daraufhin besonders untersuchten Fällen zu bestätigen Gelegenheit gehabt; solche Verlängerungen sind mir nur ganz ausnahmsweise vorgekommen. Sie entstehen wohl, wie auch Wolff angibt, durch Auseinanderdrängen der Gelenkenden durch die fungösen Granulationen; doch muss dazu der Bandapparat sehr erschlafft sein, was im floriden Stadium der Erkrankung nicht immer der Fall zu

1) Berliner klin. Wochenschrift. 1883. S. 422, 439 und 449. J. Wolff, „Ueber trophische Störungen bei primären Gelenkleiden".

sein braucht. Wolff selbst erklärt Messungen so geringer Differenzen für besonders schwierig.

Ich muss mich aus den angeführten Gründen darauf beschränken, mir aus dem vorhandenen Material zwei Gruppen zu bilden und diese einander gegenüberzustellen; mit wenigen Ausnahmen gehören die zu diesem Zwecke zu verwerthenden Patienten den Resecirten an.

In die erste Gruppe stelle ich solche Kranke, bei welchen nach längerer Dauer (nicht unter 7 Jahren) sich eine erhebliche, mehr als 3 Cm. betragende und nicht durch Verschiebung der Knochen gegen einander zu erklärende Verkürzung nachweisen liess. Ihnen werden in der zweiten Gruppe solche Fälle gegenübergestellt, bei denen nach ähnlich langer Dauer nur eine geringe Verkürzung erfolgt war. Schliesslich würden dann noch die mit Verlängerung der kranken Extremität verbundenen Fälle zu betrachten sein.

Leider ist auch so noch die Ausbeute wegen Mangel an genauen anamnestischen Daten eine sehr spärliche; z. B. war es meistens nicht möglich, herauszubringen, wie lange das betreffende kranke Glied etwa nicht gebraucht wurde, sowie ob die Verkrümmung der Atrophie vorausging, oder umgekehrt die Atrophie der Verkrümmung. Der Ausdruck „gebraucht" bedeutet also in der Rubrik, „Bemerkungen über Gebrauch oder Nichtgebrauch des Beines", der beifolgenden Tabelle weiter nichts, als dass die betreffenden Patienten in den letzten Jahren theils mit, theils ohne Stütze und zum Theil kümmerlich genug ihr krankes Bein benutzt haben. Wie weit sie es bei Uebung und Ausdauer auch unter den ungünstigsten Verhältnissen bringen können, sahen wir vor Kurzem bei zwei gleichzeitig in die Klinik aufgenommenen Patienten im Alter von 16—20 Jahren, welche beide gelernt hatten, ihr im Kniegelenke in mehr als rechtwinkliger Flexion ankylosirtes Bein zum Gehen zu gebrauchen und so ohne Stütze fertig zu werden. Das gesunde Bein musste dabei natürlich im Hüft- und Kniegelenke stark flectirt werden. Zur Erholung erhoben sie sich dann manchmal und stellten sich auf das gestreckte gesunde Bein. Natürlich ist bei noch nicht abgelaufener Erkrankung, bei noch nicht ankylotischem Gelenke eine Gebrauchsweise, wie die eben beschriebene, nur geeignet, die Contracturen und die Verkürzung zu verschlimmern.

Auch aus der Vergleichung der in der nachfolgenden Tabelle gegenübergestellten Gruppen kommt man zu keiner ganz befriedigenden Erklärung über die Frage, weshalb in dem einen Falle eine so hochgradige, in dem anderen eine so geringe Verkürzung, in einem

I. Gruppe. Starke Verkürzungen.

Nr.	Dauer der Erkrankung Jahre	Beginn der Krankheit Jahr	Grad der Verkürzung	Abgelaufener oder noch nicht abgelaufener Process	Zustand des Gelenks in Bezug auf Contracturen	Bemerkungen über Gebrauch oder Nichtgebrauch des Beines	Pathologisch-anatomischer Befund	
							Knochenherd	Synovialtuberculose
1	12	4	10 Cm.	Abgelaufen.	Ankylose. Mässige Flexion, Genu valgum. Tibia in der Epiphysenlinie abgeknickt.	Gebraucht.	? Nicht resecirt.	?
2	20	9	11 Cm.	Noch Fistel.	Keine erheblichen Contracturen notirt.	Gebraucht.	? Nicht resecirt.	?
3	12	1	6 Cm. Tibia 4,5, Femur 1,5.	Abgelaufen.	Spitzwinklige Flexionscontractur. Subluxat. tib.	Gebraucht.	—	Keine Spuren eines Knochenherdes.
4	11	4	5 Cm. (meistens auf den Unterschenk.)	Abgelaufen.	Starke Flexionscontractur.	Gebraucht.	Wahrscheinlich ein Herd in der Tibia, ausgeheilt.	—
5	19	1	Gut 3 Cm.	Abgelaufen.	Starke Flexionscontractur.	Gebraucht.	Ausgeheilter Herd in der Tibia.	—
6	12	6	8—10 Cm.	Abgelaufen.	Rechtwinklige Flexion. Subluxat. tib. (Contractur).	Nicht gebraucht.	Ausgeheilter Herd in der Tibia.	—
7	7	4	4 Cm.	Nicht abgelaufen.	Rechtwinklige Flexionscontractur.	Gebraucht.	Kleine Herde in Femur und Tibia.	—
8	7	9	7 Cm.	Nicht abgelaufen.	Tibia stark zurückgesunken.	Gebraucht.	—	Nur Synovialtuberculose.
9	7	8	11 Cm. Tibia 3, Femur 8	Nicht abgelaufen.	Rechtwinklige Flexionscontractur. Subluxat. tib.	Nicht gebraucht.	—	Kein Knochenherd.
10	17	2	7 Cm.	Nicht abgelaufen.	Genu valgum.	Nicht gebraucht.	Zum Theil ausgeheilter Knochenherd in der Tibia.	—

II. Gruppe. Geringere Verkürzungen.

Nr.	Dauer der Erkrankung Jahre	Beginn der Krankheit Jahr	Grad der Verkürzung	Abgelaufener oder noch nicht abgelaufener Process	Zustand des Gelenks in Bezug auf Contracturen	Bemerkungen über Gebrauch oder Nichtgebrauch des Beines	Pathologisch-anatomischer Befund	
							Knochenherd	Synovialtuberculose
1	8	7	2 Cm.	Abgelaufen.	Mässige Flexionscontractur.	Gebraucht.	?	?
2	21	3	Keine.	Abgelaufen.?	Wackliges Gelenk.	Gebraucht.	? Nicht resecirt.	? Nicht resecirt.
3	47	1	1,5 Cm.	Abgelaufen.	Genu valgum.	Gebraucht.	?	?
4	9	3	Wenig.	Nicht abgelaufen.	Mässige Flexionscontractur.	Gebraucht.	—	Syn. tub.
5	17	6	Wenig.	Nicht abgelaufen.	Subluxat. tib. Genu valgum.	Gebraucht.	Herd im Femur und Tibia.	—
6	15	2	4—5 Cm.	Nicht abgelaufen.	Tibia stark am Femur in die Höhe gerutscht.	Gebraucht.	Herd im Femur und Tibia.	—
7	10	3	1—2 Cm.	Nicht abgelaufen.	Genu valgum. Subluxat. tib.	Gebraucht.	—	Syn. tub.
8	22	4	Nicht wesentlich.	Nicht abgelaufen.	Subluxat. tib. nach einer Seite.	Gebraucht.	Herd in der Tibia.	—
9	9	1	Nicht wesentlich.	Nicht abgelaufen.	Subluxat. tib.	Gebraucht.	—	Syn. tub.
10	11	9	Nicht wesentlich.	Nicht abgelaufen.	Rechtwinklige Flexionscontractur. Subluxat. tib. Genu valgum.	Gebraucht.	Herd im Femur.	—
11	10	6	1,5 Cm.	Nicht abgelaufen.	Schlottergelenk.	Gebraucht.	Herd in der Tibia.	—
12	5	9	ca. 4 Cm.	Nicht abgelaufen.	Winklige Flexionscontractur. Tibia stark verschoben.	Gebraucht.	—	Syn. tub.
13	15	8	1 Cm.	Nicht abgelaufen.	Genu valgum. Subluxat. tib. gering.	Gebraucht.	Herd in der Tibia.	—

Verlängerung der kranken Extremität.

Nr.	Dauer der Erkrankung Jahre	Beginn der Erkrankung Jahr	Grad der Verlängerung	Abgelaufener oder florider Process	Contracturen des Gelenks u. s. w.	Bemerkungen über Gebrauch und Nichtgebrauch des Beines	Pathologisch-anatomischer Befund. Knochenherd	Synovialtuberculose
1	4	2	2 Cm. auf den Oberschenkel kommend.	Wahrscheinlich abgelaufen.	Leichte Flexionscontractur.	Geht mit Schiene. Längere Zeit in Gypsverbänden gelegen.	? Nicht resecirt.	?
2	9	1	2,5 Cm. auf den Oberschenkel kommend.	Nicht vollständig abgelaufen.	Flexion von 40° Subluxat. tib. (Contractur).	Gebraucht.	Herd im Cond. ext. femor.	—
3	4½	2	2—3 Cm. Oberschenkel.	Noch Fisteln.	Leicht flectirt, wahrscheinlich Ankylose.	Gebraucht.	Herd im Cond. ext. femor. und eine weit in den Femurschaft hinaufreichende Höhle mit tuberculösen Granulationen und kleinen Sequestern. Modif. Resection.	
4 (Carl Voges)	5	1	2 Cm. auf den Oberschenkel kommend.	Wahrscheinlich abgelaufen.	Normale Stellung, freie Beweglichkeit.	Vollständig gebrauchsfähig.	Knochenherd nicht gefunden. Prominenz des Cond. med. femor.	

Zwei weitere Fälle dürfen wohl nicht hierher gerechnet werden. Bei dem einen wurde gleich nach der Resection, bei welcher von den Knochen nur dünne Scheibchen weggeschnitten wurden, eine ganz geringe Verlängerung (1 Cm.) herausgemessen; bei einer späteren Messung bestanden 2 Cm. Verkürzung. Ein anderer Resecirter gibt an, sein operirtes Bein sei länger, als das andere, doch ist das bei bestehender Spitzfussstellung etwas verdächtig. Dagegen darf wohl der unter Nr. 4 angeführte Fall, bei welchem wiederholt periarticuläre Abscesse am Knie incidirt wurden und sich als deutlich tuberculös erwiesen, ohne dass ein Knochenherd oder eine Gelenkfistel nachzuweisen gewesen wäre, mit hierher zu rechnen sein.

dritten Falle sogar eine Verlängerung aus einer Kniegelenkstuberculose resultirt; doch scheinen sich mir einige Anhaltspunkte für eine solche zu ergeben, welche ausser den bisher schon bekannten, vielleicht der Beachtung werth sein dürften.

Vergebens wendet man sein Augenmerk auf die Rubriken, welche über die Dauer der Erkrankung und über das Alter bei Beginn derselben Auskunft geben; hier findet sich nichts Charakteristisches für die eine oder die andere Gruppe; höchstens könnte es scheinen, als ob die zwischen dem 1. und 5. Jahre beginnenden Erkrankungen nicht so erhebliche Verkürzungen mit sich brächten, als die zwischen dem 5. und 10. Jahre beginnenden, was aber wohl sicher nur zufällig ist.

Bei den Patienten mit stark im Wachsthume zurückgebliebenen Gliedern steht in der grösseren Mehrzahl der Fälle das Knie in sehr erheblicher Flexion und ist entweder vollständig ankylotisch oder — meistens — nur sehr wenig beweglich. Einmal findet sich über eine solche Flexionscontraction in der Krankengeschichte nichts angegeben, zweimal fehlte sie und dafür fand sich einmal ein erhebliches Zurücksinken der Tibia (bei verhältnissmässig sehr gut gebrauchsfähigem Beine) und einmal Genu valgum (bei einer seit langen Jahren nicht gebrauchten Extremität).

Bei den Patienten der II. Gruppe tritt die Flexionscontractur mehr in den Hintergrund, ist meistens nur mässig; hauptsächlich tritt hier die — auch bei der I. Gruppe nicht fehlende — Subluxation der Tibia hervor, welche sogar in einzelnen Fällen, bei sehr stark verschobener Tibia, zu Verkürzungen von 4—5 Cm. führen kann, ohne dass erhebliche Wachsthumsstörungen vorhanden sind, während die gewöhnlich durch sie bedingte Verkürzung ca. 1—2 Cm. beträgt.

Jedenfalls ist für die Gebrauchsfähigkeit eines Beines der geringere oder höhere Grad der Flexion, in welchem dasselbe im Kniegelenke gehalten wird, sehr maassgebend; vielleicht kann man auch sagen, dass ein lange Zeit nicht zum Auftreten gebrauchtes Bein sich leicht in erhebliche Flexion stellt; es genüge, dass man auf beide Weisen zu der Annahme gelangt, dass bei den Fällen der I. Gruppe wohl sicher die Gebrauchsfähigkeit der Extremitäten eine bedeutend geringere gewesen ist, — wenn auch nur in 3 Fällen angegeben ist, dass das Bein gar nicht zum Auftreten benutzt wurde —, als bei denen der II. Gruppe. Ueber den Einfluss, den ein solcher Nichtgebrauch auf eine Extremität ausüben kann (Atrophie aus Nicht-

gebrauch), ist von competenter Seite so viel geschrieben worden, dass ich mich hier kurz fassen kann.

Welcher Art auch im Einzelnen die Ansichten der Forscher über diesen Gegenstand sein mögen, so viel ist doch wohl nach den neueren Arbeiten anzunehmen, dass man mit der Lehre von der Inactivitätsatrophie allein das Verhalten eines erkrankten Beines nicht zu erklären im Stande ist. Besonders Wolff ist in neuester Zeit mit sehr gewichtigen Gründen als Verfechter dieser schon früher von König aufgestellten Ansicht aufgetreten. Wolff greift zur Erklärung der Thatsachen zu einer im Gefolge des Gelenkleidens auftretenden Neuritis, welche trophische Störungen [1]) in einem weit über das Gebiet der localen Erkrankung hinausgehenden Bezirke zur Folge haben soll. Wie weit er mit dieser Ansicht Recht hat, will ich hier nicht untersuchen; jedenfalls hat er durch seine Deductionen bewiesen, dass die Störung des Knochenwachsthums in den erkrankten Knorpelfugen allein gleichfalls die Wachsthumsverhältnisse an der kranken Extremität nicht genügend erklärt, wenn ihr auch sicher eine viel bedeutendere Rolle zufällt, als der Inactivitätsatrophie. Die Thatsache lässt sich eben nicht abstreiten, dass bei längerdauernden Kniegelenkserkrankungen auch die vom kranken Gelenke weit entfernten Knochen in ihrer Entwicklung häufig bedeutend denen der anderen Seite gegenüber zurückbleiben. Doch wird durch die Annahme dieser trophischen Störungen die ganze Sachlage nicht viel klarer; auch sie müssen erst wieder erklärt werden.

Ich habe soeben (S. 286) angeführt, dass die Mehrzahl der stark im Wachsthume zurückgebliebenen Glieder in sehr erheblicher Flexionscontractur sich befanden; auch Wolff gibt an, dass in einzelnen Fällen schwerer Gonitis ohne Resection, namentlich bei gleichzeitiger Flexionscontractur u. s. w. Verkürzungen eintreten können, doch spricht er sich darüber nicht näher aus.

Mir scheint es nun, als dürfte vielleicht der starken Flexionscontractur noch ein direct die Ernährung schädigendes Moment insofern zuzuschreiben sein, als sie wohl entschieden eine störende Einwirkung auf die Circulationsverhältnisse auszuüben vermag. Wer einmal gesehen hat, wie gering die Blutung ist bei einer ohne Blutleere gemachten Knie-

1) Die von Wolff (l. c.) ausgesprochene Ansicht, dass bei bestehenden trophischen Störungen der Haut die Prognose der Gelenkresectionen eine wesentlich schlechtere würde, kann ich nach dem mir vorliegenden Materiale spec. für das Kniegelenk nicht gerade bestätigen.

resection, sofern man nur im Stande ist, bei stark flectirtem Knie zu arbeiten, wird sich des Eindruckes nicht erwehren können, dass eine erhebliche Flexionscontractur zur Verminderung der arteriellen Blutzufuhr zum Unterschenkel führen muss.

Ein Zurückbleiben des Unterschenkels und des Fusses in ihren Wachsthums- und Ernährungsverhältnissen liesse sich wohl auf diese Weise erklären, während die Verkürzungen des Oberschenkels hierdurch nicht weiter berührt würden. Doch auch das Wachsthum des Oberschenkels kann durch andauernde Flexionsstellung im Kniegelenke beeinflusst werden, wenn es als richtig anzuerkennen ist, was Henke[1]) in seiner Anatomie des Kindes angibt und was er noch kürzlich wieder in einem Briefe mir gegenüber ausgesprochen hat. Nach seiner Ansicht „ist die histogenetische Einrichtung an der Epiphysengrenze derartig, dass der Effect des Druckes vom Gelenke her gegen die Länge des Knochens das Wachsen desselben in eben dieser Längsrichtung nicht nur nicht verhindern kann, sondern es selbst befördern muss". Dieser Druck vom Gelenke her in der Längsrichtung des Knochens fällt aber bei starker Flexionscontractur weg, und so kann man sich diese Art der Contractur in mehrfacher Beziehung auf ein Zurückbleiben im Wachsthume an der kranken Extremität hinwirkend denken. In gewissen Fällen genügt wohl auch hochgradige Subluxation der Tibia, um ähnlich zu wirken, wie — meiner Ansicht nach — die schweren Flexionscontracturen wirken. Bei den mit Verlängerung der kranken Extremitäten einhergehenden Fällen ist niemals erhebliche Flexionscontractur verzeichnet; in leichte Flexion wird sich hier das kranke Knie stellen, sobald das kranke Bein länger wird als das gesunde.

Vielleicht lassen sich nun ausser diesen allgemeinen Gründen noch durch die pathologisch-anatomischen Verhältnisse des einzelnen Falles gegebene Ursachen für die grössere oder geringere Störung des Wachsthums auffinden. Es ist schwer, aus dem vorliegenden geringen Materiale bestimmte Schlussfolgerungen zu ziehen; doch ist eine sich bei genauer Vergleichung des Befundes der einzelnen Fälle ergebende Thatsache vielleicht nicht ganz zufällig und dürfte deshalb auch wohl in Zukunft der Beachtung werth sein.

Bei den 8 mit starker Verkürzung einhergehenden Fällen, welche zur Resection kamen, handelt es sich unter den ostalen For-

1) Anatomie des Kindesalters in Gerhardt's Handbuch der Kinderkrankheiten. II. Aufl. I. 1. S. 89.

men der Tuberculose 5mal um einen Knochenherd in der Tibia, einmal gleichzeitig um kleinere solche im Femur, 3mal um Synovialtuberculose ohne nachweisbare Knochenherde.

Auch einer der stark verkürzten, nicht resecirten Fälle (Nr. 1 der Tabelle) bietet deutliche Anzeichen für die Annahme, dass auch hier die Erkrankung vorzugsweise in der Tibia ihren Sitz gehabt hat. Eine Erklärung für diese Beobachtungen, die jedenfalls noch näherer Bestätigungen bedürfen, kann ich nicht geben; vielleicht ist die Sache so, dass tuberculöse Erkrankungsherde den Tibia-Epiphysenknorpel unter Umständen leichter zerstören, als den von der Gelenkoberfläche weiter abgelegenen Epiphysenknorpel des Femur, die Verkürzung müsste sich dabei vorzugsweise auf den Unterschenkel erstrecken, was ja auch für viele Fälle zutrifft. Vielleicht — und dies wird bei den späteren Betrachtungen, zumal bei der Zusammenstellung der Resectionsfälle zu berücksichtigen sein — vielleicht führt auch eine Knochenerkrankung in der Tibiaepiphyse leichter zu schwerer Schädigung des Bandapparates und somit secundär zu Verhältnissen (Contracturen etc.), welche ein Zurückbleiben im Wachsthume veranlassen können.

Verlängerung der kranken Extremität.

Eine Verlängerung der kranken Extremität ist, obgleich ihr Vorkommen über jedem Zweifel erhaben ist, immerhin eine seltene Sache; die Verlängerung entfällt in allen von mir beobachteten Fällen ausschliesslich auf das Femur. Wolff hat zwar in einigen Fällen auch Verlängerungen der Unterschenkelknochen herausgemessen; doch geht er selbst mit seinen Schlüssen nicht weiter, als im folgenden, wörtlich angeführten Satze: „Es ergibt sich ....., dass die Gonitis häufig zu Verlängerung des Femur, und, wie es scheint, auch öfters zu Verlängerungen der Tibia und Fibula die Veranlassung gibt". Eine solche Zurückhaltung ist auch wohl sehr richtig, da die in 2 Fällen herausgemessenen Verlängerungen der Unterschenkelknochen nur 1 Cm. betragen, während am Femur Verlängerungen von 2—3 Cm. constatirt wurden. Die von Wolff citirten Angaben Fischer's[1]) stimmen im Allgemeinen mit den meinigen ziemlich überein. Nach seiner Schätzung kommt Verlängerung des Gliedes in kaum 3 Proc. der Fälle vor, betrifft immer nur das Femur und beträgt nur selten mehr als 1 Cm.

Wir haben soeben gesehen, dass bei den Fällen mit starker Verkürzung auffallend häufig die Tibia Sitz der Knochenerkrankung

1) Ueber den Riesenwuchs. Diese Zeitschrift. XII. Bd. S. 58 u. 59. 1880.

war, als Gegenstück können wir hier constatiren, dass bei den wenigen (4) mit Verlängerung der kranken Extremität einhergehenden Fällen (s. die Tabelle S. 285) zweimal mit Sicherheit, zweimal mit Wahrscheinlichkeit der Oberschenkel der Sitz der Erkrankung war. Man kann sich zur Erklärung dieser Erscheinung wohl nur der allgemeinen Ansicht anschliessen, dass durch Krankheitsherde in der Nähe des Epiphysenknorpels dieser zuweilen durch entzündliche Vorgänge zu vermehrter Thätigkeit gereizt wird und so Verlängerung des kranken Gliedes veranlasst. Auffallend ist dabei nur, dass selbst Verlängerung resultiren kann, wenn, wie im Falle Nr. 3 der Tabelle, der tuberculöse Knochenherd den Epiphysenknorpel des Femur erreicht, ihn grösstentheils zerstört und noch weit über die Grenzen desselben hinaus in den Schaft hinaufreicht.[1]) Leider bin ich bei der Seltenheit der Fälle nicht im Stande, Angaben darüber zu machen, wie sich das Wachsthum an einer solchen verlängerten Extremität später gestaltet; wie lange das vermehrte Längenwachsthum anhält und ob nicht schliesslich doch eine Verkürzung des kranken Beines resultirt, muss erst durch spätere Beobachtungen zur Entscheidung gebracht werden.

Mit Hinblick auf die nach Resectionen in frühem Lebensalter häufig beobachteten und so sehr gefürchteten Verkürzungen möchte ich nur noch hinzufügen, dass sie sehr häufig nicht schlimmer sind, als die manchmal ohne jeden operativen Eingriff zu Stande kommenden; ein Blick auf die Tabelle S. 283 bestätigt das. Für solche Resectionen ist es natürlich, soweit sich das beurtheilen lässt, nur günstig, wenn vor der Operation vermehrtes Längenwachsthum vorhanden war.

Nach diesen etwas breiten Abschweifungen wende ich mich jetzt zu einigen recht naheliegenden und doch zum Theil recht schwer oder unmöglich genau zu beantwortenden Fragen und werde mich bemühen, durch weiter unten zu gebende Zusammenstellungen der Lösung derselben wenigstens möglichst nahe zu kommen. Es handelt sich da eben meistens um Zeitfragen, in Betreff welcher die Angaben sehr häufig an Genauigkeit zu wünschen übrig lassen. Zunächst interessirt wohl die Frage: Wann mussten in der Regel die für nöthig gehaltenen Operationen vorgenommen wer-

1) Durch Rosenbach's Güte bin ich in der Lage, noch einen Fall aus der Privatpraxis desselben zur Bestätigung der hier vorgebrachten Ansichten anführen zu können. Es handelt sich um einen jugendlichen Patienten, bei welchem infolge multipler, osteomyelitischer Herde am unteren Femurende sich eine Verlängerung des Femur um ca. 2 Cm. herausgebildet hat.

den, oder besser: Wann wurden diese Operationen vorgenommen? Zur Beantwortung derselben können nur höchstens die innerhalb 3 Jahren vom Beginne der Erkrankung vorgenommenen Operationen herangezogen werden, weil bei den später operirten Fällen wohl meistens ein früherer Zeitpunkt für die Operation gewählt worden wäre, wenn eben die Patienten früher zur Behandlung gekommen wären. Da würde dann gleichzeitig die Frage auftauchen: Welcher Procentsatz von gleich lange erkrankten Patienten wurde innerhalb einer bestimmten Zeit einer Operation unterworfen? Während dann — abgesehen von den Todesfällen — die Resultate der operativen Behandlung des Fungus genu in den genau auf diese Operationen eingehenden Kapiteln zu besprechen wären, würde hier noch die Frage zu beantworten sein: In welcher Häufigkeit und in wie langer Zeit tritt vollkommene Ausheilung ein in den nicht operativ angegriffenen Fällen? Und schliesslich würde es sich noch darum handeln, die Häufigkeit und die Zeit der Todesfälle zu betrachten und nach der jedesmaligen Todesursache zu forschen.

Zeit und Häufigkeit vorgenommener Operationen.

Kommen wir zunächst auf die erste Frage nach der Zeit und der Häufigkeit vorgenommener Operationen zurück. Von den 173 an Kniegelenkstuberculose erkrankten Patienten wurden innerhalb des 1. Jahres ihrer Krankheit 23 = 13 Proc. resecirt, 7 = 4 Proc. amputirt[1]). Innerhalb des 2. Jahres wurden von 140 nun noch in Frage kommenden Patienten (3 nicht operirte waren inzwischen gestorben) 34 = 24 Proc. resecirt, 4 = 3 Proc. amputirt. Für das 3. Jahr handelt es sich nach Ausschluss von weiteren 4 „ungeheilten" Patienten, welche nicht volle 3 Jahre hindurch beobachtet sind, und von 8 Todesfällen bei nicht operirten Patienten um 90 Kranke, von welchen noch 6 = 7 Proc. resecirt wurden.

Weil jetzt die Anzahl der in jedem weiteren Jahre Resecirten zu klein, die Zahl der wegen nicht genügend langer Beobachtungsdauer ausfallenden Patienten dagegen von Jahr zu Jahr grösser wird, ist es unmöglich, die Zusammenstellung in dieser Weise fortzusetzen; da es aber doch nicht ohne jedes Interesse ist, will ich gleich hier hinzufügen, dass in der Zeit vom 3. bis zum 10. (incl.) Jahre der Krankheit noch 22 von den 95 Resectionen und 6 von

1) Ich spreche hier durchaus nicht von den Amputationen, welche nach erfolgloser Resection vorgenommen wurden, sondern nur von „primären Amputationen".

den 17 Amputationen, in der Zeit vom 11.—22. Jahre 9 weitere Resectionen vorgenommen wurden, und dass eine Resection erst 47 Jahre nach Beginn der Erkrankung (aus später anzugebenden Gründen) gemacht wurde. Es fallen also — immer vom Beginne der Erkrankung an gerechnet —

in das 1. Jahr	24 Proc.	41 Proc.	
= = 2. =	35 =	24 =	der Amputationen
= = 3. =	6 =	der Resectionen,	
= = 3.—10. J.	23 =	35 =	
= = 11.—22. =	11 =		

Häufigkeit und Zeitdauer der Ausheilung ohne Operation.

Viel schwieriger ist die 2. Frage nach der Häufigkeit der Ausheilung ohne Operation und nach der Zeitdauer, welche eine solche in Anspruch nimmt, zu beantworten, da sich der Zeitpunkt, wann man ein Gelenk als ausgeheilt bezeichnen kann, häufig nicht einmal mit annähernder Sicherheit angeben lässt; man muss sich da meistens nur auf ungefähre Angaben beschränken. Es ist ja klar, dass für die Möglichkeit und die Geschwindigkeit der Ausheilung ohne Operation die pathologische Anatomie des einzelnen Falles von weittragendster Bedeutung ist.

Ein Fall, in welchem es sich um reine Synovialtuberculose handelt, kann, das wird wohl Niemand bestreiten, leichter und rascher ausheilen (natürlich immer ohne Operation) als ein solcher, bei welchem die Erkrankung vom Knochen ausgeht, bei welchem durch Granulationen im Knochengewebe grosse Lücken gebildet werden, oder bei welchem es sich gar um grössere, gelöste tuberculöse Sequester handelt. Doch kommen für die Frage der Ausheilungsmöglichkeit noch andere Umstände in Betracht. Liegt ein Sequester so, dass er ohne grosse Schwierigkeiten nach aussen ausgestossen werden kann, ist die entstehende Lücke im Knochen für Vernarbung günstig gelegen, so wird ein solcher Fall leichter und rascher ausheilen, als ein synovialer Fungus, bei welchem es zu complicirten Eitersenkungen oder zu Wanderung der Tuberculose mit den Sehnen, zu tuberculöser Erkrankung der Schleimbeutel (besonders in der Kniekehle) gekommen ist. Im Allgemeinen aber sind wohl für die Ausheilung die Verhältnisse bei fehlender Knochenerkrankung günstiger. Als Beweis für diese Angaben kann ich, da bei nicht operirten Fällen sich unmöglich sagen lässt, ob es sich mit Sicherheit um eine Knochenerkrankung handelt oder nicht, nur eine kleine Zahl von Fällen anführen, welche nach langjährigem Bestehen der Krankheit (7—22 Jahre) in noch ungeheiltem Zustande zur Resec-

tion kamen, in welchen man also Sicherheit über den pathologisch-anatomischen Process zu erlangen im Stande war. Es handelt sich um 17 hier verwerthbare, nach so langer Dauer noch nicht ausgeheilte Fälle, von welchen nur 3 als rein synovialer Fungus bezeichnet werden können (Dauer 8, 9 und 10 Jahre), während 14mal ein Knochenherd mit Sicherheit nachgewiesen wurde.

Mag nun aber der pathologisch-anatomische Vorgang im Gelenke sein, welcher Art er will, soviel erscheint sicher, dass an eine vollkommene Ausheilung der Kniegelenkstuberculose (ohne Operation) nicht vor Ablauf von 2—3 Jahren gedacht werden kann, selbst nicht im günstigsten Falle. Man hat ja bei längerem Aufenthalte in den Kliniken manchmal den Eindruck, dass ein solcher Fall rascher abläuft; das wird aber wohl sehr vielfach auf den Fehler zurückzuführen sein, dass man die Zeit, welche vor der Präsentation des Kranken in der Klinik liegt, genügend in Anrechnung zu bringen vergisst. Nach der anderen Seite hin geht aus den soeben angeführten Resectionsfällen hervor, dass der Process selbst bei fehlender Eiterung mit Fistelbildung manchmal nach 10—20jähriger Dauer noch nicht abgelaufen ist (vgl. unten); man erlebt es sogar nicht selten, dass ein schon längere Zeit als geheilt betrachteter Fall sich durch ein „Recidiv" plötzlich als noch nicht geheilt documentirt. Ich spreche also von Heilung in keinem Falle, welcher nicht mindestens 2—3 Jahre lang beobachtet ist.

Nachdem ich obige Bemerkungen vorausgeschickt habe, will ich versuchen, an der Hand von Zahlen einige Angaben über die Häufigkeit der „Spontanheilung" und die Zeitdauer, welche sie in Anspruch nimmt, zu machen, will dabei aber gleich auf eine Fehlerquelle hinweisen, welche durch den Umstand bedingt ist, dass einer Klinik wohl relativ häufiger die schweren, als die leichteren Fälle zugewiesen werden, und dass die speciell die Göttinger Klinik frequentirende Bevölkerung im Allgemeinen in recht ungünstigen häuslichen Verhältnissen lebt.

Nach Abzug der in den ersten 3 Jahren ihrer Erkrankung resecirten oder amputirten Patienten (64) bleiben für unsere Berechnung noch 96 verwerthbare Fälle übrig. Von diesen waren nach ca. 3jährigem Bestehen der Krankheit

geheilt	18 = 19	Proc.
gestorben	14 = 15	=
also noch ungeheilt .	64 = 66	=

Von den Ungeheilten wurden während des nächsten Jahres 3 resecirt, 2 amputirt und 6 fallen wegen nicht genügend langer Beobach-

tung aus der Berechnung. Von den übrigbleibenden 85 Kranken waren nach ca. 4jähriger Krankheitsdauer

geheilt	22 = 26	Proc.
gestorben	14 = 17	=
also ungeheilt . .	49 = 57	=

Von den Geheilten wurden 5, von den Ungeheilten ein weiterer nicht länger beobachtet; ausserdem wurden von den letzteren im Laufe des nächsten Jahres 6 resecirt und 3 amputirt, so dass für das nächstfolgende Jahr 70 Patienten bleiben. Von diesen waren also nach ca. 5jähriger Dauer der Erkrankung

geheilt	17 = 24	Proc.
gestorben	15 = 21	=
und ungeheilt . .	38 = 55	=

Von den letzteren, den ungeheilten Fällen will ich, da sich diese Art der Zusammenstellung nicht weiter fortsetzen lässt, zur Orientirung hinzufügen, dass im Laufe der nächsten Jahre noch 23 von ihnen resecirt und 1 amputirt wurden.

Ich bin mir der Mangelhaftigkeit obiger Zusammenstellungen wohl bewusst; man sieht eben, dass die „Ungeheilten" sich wesentlich aus denjenigen recrutiren, welche nach langjährigem Bestehen des Leidens noch resecirt oder amputirt wurden, und dass dadurch das Resultat für die Heilungen etwas getrübt wird; doch war es mir nicht möglich, auf andere Weise eine Uebersicht herzustellen. Für das klinische Material, welchem eben stets der Nachtheil anhaften wird, dass ihm leichtere Erkrankungsfälle, welche in 2 bis 3 Jahren zur Ausheilung kommen, leichter entgehen, als schwerere, beanspruchen übrigens obige Zahlen volle Gültigkeit.

Zur möglichsten Vollendung der Uebersicht über das Ergehen der Kranken will ich, ehe ich auf die Mortalitätsverhältnisse und die Todesursachen näher eingehe, noch eine Zusammenstellung folgen lassen, bei welcher ich mich aus den oben angegebenen Gründen gleichfalls auf die ersten 5 Jahre der Krankheit beschränken werde. Nach Ablauf des 1. Jahres der Krankheit waren von 173 Patienten

resecirt . .	23 =	13	Proc.	mit 1 Todesfall,
amputirt .	7 =	4	=	mit 2 Todesfällen,
gestorben .	6 =	ca. 4	=	von ihnen 3 nach Operation, und
ungeheilt .	140 =	81	=	

Nach Ablauf des 2. Jahres waren von derselben Anzahl der Patienten

resecirt . .	57 = 33 Proc.	mit 9 Todesfällen,
amputirt .	11 = 6 =	mit 4 Todesfällen,
gestorben .	24 = 14 =	unter ihnen 13 Operirte,
ungeheilt .	94 = 54 =	

Nach Ablauf des 3. Jahres waren von 170 Patienten (ich werde hier wie später die wegen nicht genügend langer Beobachtung auszuscheidenden Patienten immer gleich von den 173 abziehen)

ohne eingreifende Operat. geheilt	18 = 11 Proc.	
resecirt	63 = 37 =	mit 16 Todesfällen,
amputirt	11 = 6 =	mit 7 Todesfällen,
gestorben	37 = 22 =	unter ihnen 23 Operirte,
ungeheilt	64 = 38 =	

Nach Ablauf des 4. Jahres waren unter 152 so lange beobachteten Patienten

ohne eingreifende Operat. geheilt	22 = 14 Proc.	
resecirt	56 = 37 =	mit 18 Todesfällen,
amputirt	11 = 7 =	mit 7 Todesfällen,
gestorben	39 = 26 =	unter ihnen 25 Operirte,
ungeheilt	49 = 32 =	

(10 Resecirte, 2 Amputirte und 9 „Ungeheilte“ wurden nicht länger als 3 Jahre beobachtet.)

Nach Ablauf des 5. Jahres endlich waren unter 133 so lange beobachteten Patienten

ohne eingreifende Operat. geheilt	17 = 13 Proc.	
resecirt	49 = 37 =	mit 21 Todesfällen,
amputirt	14 = 11 =	mit 9 Todesfällen,
gestorben	45 = 34 =	unter ihnen 30 Operirte,
ungeheilt	38 = 29 =	

5 Geheilte, 23 Resecirte, 2 Amputirte und 10 Ungeheilte fallen für diese letzten Ziffern wegen zu kurzer Beobachtungszeit aus und dadurch erhält wohl das Resultat für den Ablauf des 5. Jahres eine etwas zu düstere Färbung in Bezug auf die Mortalität. Viel würde sich aber voraussichtlich auch nicht an dem Resultate ändern, wenn die Geschicke der Ausgefallenen genügend lange hätten verfolgt werden können; denn ganz sicher ist inzwischen schon der eine oder andere von ihnen gestorben oder wird noch sterben, ehe 5 Jahre, vom Beginne der Erkrankung an gerechnet, vorüber sind.

In den obigen Zusammenstellungen sind, um die relative Häufigkeit der Operationen zum Ausdrucke zu bringen, diejenigen Patienten, welche nach eingreifender Operation gestorben sind, doppelt enthalten, einmal bei den Operirten, einmal bei den Verstorbenen (was auch angedeutet ist). Um Missverständnissen, die etwa daraus her-

vorgehen könnten, vorzubeugen, will ich deshalb noch folgende Zusammenstellungen geben:

Von 170 Patienten lebten nach 3jährigem Bestehen der Krankheit

18 = 11 Proc. ohne Operation Geheilte,
47 = 28 " Resecirte (event. secundär amputirt),
4 = 2 " Amputirte,
64 = 37 " Ungeheilte, während
37 = 22 " gestorben waren.

Von 152 Patienten lebten nach 4jährigem Bestehen der Krankheit

22 = 14 Proc. ohne Operation Geheilte,
38 = 25 " Resecirte (event. secundär amputirt),
4 = 3 " Amputirte,
49 = 32 " Ungeheilte, während
39 = 26 " gestorben waren.

Endlich lebten von 133 Patienten nach Ablauf des 5. Jahres

17 = 13 Proc. ohne Operation Geheilte,
28 = 21 " Resecirte (event. secundär amputirt),
5 = 3 " Amputirte,
38 = 29 " Ungeheilte, während
45 = 34 " gestorben waren.

Mortalität — Todesursachen. Zum Schlusse des allgemeinen Theiles meiner Arbeit habe ich jetzt noch eine Besprechung der Todesfälle und besonders der Todesursachen hinzuzufügen, da sich ja aus den letzteren wird ersehen lassen, ob und wie weit man hoffen darf, für die Zukunft die Behandlungsresultate der Kniegelenkstuberculose besser zu gestalten, als die vorliegenden. Ueber die Zeit, in welcher im Allgemeinen die Todesfälle erfolgten, sind im Obigen so vielfach Angaben gemacht, dass ich darauf wohl nicht mehr zurückzukommen brauche.

Nach Ablauf des 5. Krankheitsjahres waren 45 Todesfälle constatirt; wie sich die übrigbleibenden 8 auf die folgenden Jahre vertheilen, ist wohl nicht sehr wesentlich. Ferner will ich mich damit begnügen, noch einmal kurz anzugeben, dass von 53 Todesfällen 36 = 70 Proc. nach vorausgegangener Resection und Amputation, 17 = 30 Proc. ohne eine solche erfolgten, woraus sich für die Operirten eine Mortalität von 32 Proc., für die Nichtoperirten eine solche von 28 Proc. ergeben würde. Weit wichtiger aber als diese Sonderung ist eine andere, bei welcher die Todesursache in jedem einzelnen Falle zur Grundlage gemacht wird, und

darnach hätten wir im Wesentlichen 3 grosse Gruppen zu unterscheiden:

1. Fälle, in welchen der Tod mittelbar oder unmittelbar als Folge einer Operation zu betrachten ist,
2. Fälle, in welchen der Exit. letal. infolge der Tuberculose und zwar
   a) wesentlich infolge der localen Erkrankung,
   b) wesentlich infolge von Complicationen mit Erkrankungen anderer Organe eintrat;
3. kämen dann die Fälle, welche durch eine weder mit der Operation, noch mit der Tuberculose im Zusammenhang stehende Veranlassung zum tödtlichen Ausgange geführt wurden.

Leider nöthigt mich aber die Beschaffenheit meines Materials, der Mangel an genauen Sectionsberichten, ja an Angaben über die Todesursache überhaupt, noch eine 4. Gruppe zu bilden für die Fälle „mit unbekannter Ursache". Eine gewisse Willkür lässt sich ja bei der Durchführung dieser Eintheilung nicht vermeiden, gerade wegen des Mangels an bestimmten Sectionsresultaten, doch werde ich mich bemühen, möglichst objectiv zu verfahren. Angaben über das Alter der verstorbenen Patienten werde ich, soweit das nöthig erscheint, bei der Betrachtung der Todesursachen hinzufügen und verweise im Uebrigen auf die Tabellen S. 298 und 300.

Von den 53 Todesfällen nun sind zunächst direct auf Rechnung der Operation zu setzen 13 = 25 Proc.

Der Tod erfolgte an

Erysipel und Pneumonie . . .	1 mal	
Sepsis in weiterem Sinne . . .	6 =	
Decubitus, eiteriger Pleuritis . .	1 =	
Tetanus	2 =	
Carbolintoxication	2 =	
Verblutung bei Amputation . .	1 =	(auswärts operirt).

Von den Patienten waren im Alter unter 5 Jahren 1, von 10 bis 20 Jahren 3, von 20—30 Jahren 3, von mehr als 30 Jahren 6; man sieht also, dass zu dieser Kategorie von Todesfällen wesentlich das höhere Alter beisteuert, bei welchem ja erfahrungsgemäss die Resectionen viel schlechtere Resultate ergeben. Der Tod erfolgte 11 mal innerhalb der ersten 4 Wochen nach der Operation[1]), 2 mal etwa 6 Wochen nach derselben. Gerade von dieser Gruppe der Todesfälle lässt sich sagen, dass sie bei den neueren Vervollkommnungen

1) Hier wie später muss ich, da sonst durch zu viele Zahlen die Sachlage nur unklarer würde, in Betreff aller weiteren Einzelheiten auf die beiliegende Tabelle verweisen.

I. Gruppe. Todesfälle infolge von Operationen.

Todesursache	Zahl der Gestorb.	Alter der Verstorbenen					Zeitdauer nach der Operat.			Art der Operation			
		unter 5 J.	5—10	10—20	20—30	über 30	1. Woche	1.—4.	4.—8.	Incis.	Resect.	Amput.	Res. und Amput.
Erysipel, Pneumonie .	1	1	—	—	—	—	—	1	—	—	1	—	—
Sepsis	6	—	—	1	2	3	2	3	1	1	3	2	—
Decubit. Eiter. Pleurit.	1	—	—	—	—	1	—	—	1	—	—	—	1
Tetanus	2	—	—	1	—	1	—	2	—	—	1	—	1
Carbolintoxication . .	2	—	—	1	1	—	1	1	—	—	2	—	—
Verblutung	1	—	—	—	—	1	1	—	—	—	—	1	—
Summa	13	1	—	3	3	6	4	7	2	1	7	3	2

III. Gruppe. Todesfälle an accidentellen Krankheiten u. s. w.

Todesursache	Zahl der Gestorb.	Alter der Verstorbenen					Zeitdauer nach der Oper.				Art der Operation				Verhalten der Operat.-Wunde	
		unt. 5 J.	5—10	10—20	20—30	über 30	1 Mon.	1 J.	2 J.	3 J. u. länger	Incis.	Resect.	Amp.	Res. u. Amp.	Geh.	Nicht-geheilt
Acute Krankheit (Pneumonie)	2	—	1	—	—	1	1	—	—	1	—	1	1	—	—	2
Darmdiphtherie . . .	1	—	—	—	1	—	1	—	—	—	—	—	1	—	—	1
Suicidium	1	—	—	1	—	—	—	1	—	—	—	1	—	—	—	1
Summa	4	—	1	1	1	1	2	1	—	1	—	2	2	—	—	4

IV. Gruppe.

Unbekannte Todesursache	3	—	—	2	1	—	—	—	1	2	—	3	—	—	3	—

in der Methode der Wundbehandlung sich wird bedeutend herabdrücken lassen; ich will hier nur noch einmal bemerken, dass alle hier in Rechnung kommenden Operationen zwischen October 1875 und 1882 liegen, dass erst seit Juni oder Juli 1881 Jodoform bei den Kniegelenksresectionen angewandt wurde und dass seitdem bei sehr zahlreichen Resectionen kaum jemals noch ein solcher Todesfall beobachtet worden ist. Die Patientin, welche als an Verblutung bei der Operation (Amputation) gestorben angeführt ist, wurde auf dem Lande von 2 auswärtigen Collegen operirt. Auf die einzelnen Todesfälle näher einzugehen, kann ich mir hier wohl ersparen; die Zahlen sprechen für sich und Beschönigungsversuche sind überflüssig.

Am besten werden wohl gleich hier einige Bemerkungen über die Todesfälle der von mir aufgestellten III. Gruppe, bei welchen der Tod ausser Zusammenhang mit der tuberculösen Erkrankung steht, ihren Platz finden, da dieselbe gleichfalls rasch abgefertigt werden kann. Die Patienten waren bei ihrem Tode alle noch nicht vollkommen geheilt von der an ihnen vorgenommenen Operation; doch darf man dieser deshalb nicht die Schuld zuschieben. Bei dem jungen Selbstmörder, welcher sich ca. 1 Jahr nach der Resection erschoss, sowie bei einer 2. Patientin, welche gut 3 Jahre nach der Resection an „acuter Krankheit" (Pneumonie? Es kann ja allerdings auch acute Miliartuberculose gewesen sein) starb, liegt das wohl auf der Hand. Von den beiden übrigen Patienten starb der eine, ein betagter Greis, ca. 4 Wochen nach der Amputation an Pneumonie bei vollständig normalem Wundverlaufe; der zweite, ein sehr heruntergekommener Mensch, wurde vergeblich durch die 8 Tage vor dem Tode ausgeführte Amputation zu retten gesucht; er starb an Darmdiphtherie. Todesfälle dieser Art lassen sich natürlich weder vermeiden, noch ihrer Zahl nach reduciren.

Wir kommen jetzt zu der II., der zahlreichsten Gruppe, d. h. zu denjenigen Patienten, welche der Tuberculose erlagen. Ich habe diesen (vgl. die Tabelle) 4 Patienten als „sehr wahrscheinlich an allgemeiner Tuberculose verstorben" hinzugefügt, von denen ich allerdings nichts weiter erfahren habe, als dass sie eben dann und dann gestorben sind. Man hat doch gewiss ein Recht zu einem solchen Vorgehen, wenn, wie das hier der Fall ist, Patienten mit schweren Kniegelenkstuberculosen zur Beobachtung kommen, in eine vorgeschlagene Operation nicht willigen oder sich sonst der Behandlung entziehen und bald darauf zu Hause sterben. Es könnte sich nur darum handeln, ob sie der localen Erkrankung oder der Tuberculose innerer Organe erlegen sind. Auf die Entscheidung dieser

II. Gruppe. Todesfälle an Tuberculose.

Todesursache	Zahl der Verstorbenen	Alter der Verstorbenen					Dauer der Krankheit				Dauer nach etwaiger Oper.		Art der Operation			Verhalten der Oper.-Wunde		Eiterung bei nicht Operirten
		0–5 Jahre	5–10 Jahre	10–20 Jahre	20–30 Jahre	30 J. u. mehr	1 J.	2 J.	3 J.	4 J. u. länger	unter 1 Jahr	über 1 Jahr	Resection	Amputation	Res. u. Amput.	Geheilt	Nichtgeheilt	
a) Wesentlich die locale Tuberculose	6	—	2	2	—	2	1	3	2	—	—	2	2	—	—	—	2	2
b) Locale Tuberculose und Tuberculose innerer Organe.																		
Phthisis pulmonum	9	—	—	2	2	5	—	1	3	5	1	5	1	2	3	4	2	2
Allgemeine Tuberculose	11	2	1	2	2	4	1	3	4	3	4	3	2	3	2	3	4	3
Allgemeine Tuberculose sehr wahrscheinlich	4	—	—	2	1	1	—	1(?)	3	—	—	—	—	—	—	—	—	—
Urogenital-Tuberculose	2	—	—	2	—	—	-	1	—	1	—	1	—	—	1	1	—	—
Meningeal-Tuberculose	1	—	—	1	—	—	—	1	—	—	1	—	1	—	—	—	1	—
Summa	33	2	3	11	5	12	2	10	12	9	6	11	6	5	6	8	9	7
		33					33				17		17			17		

Frage aber kann ich, obgleich ich in der Tabelle versucht habe, diesen Unterschied durchzuführen, kein wesentliches Gewicht legen, da es überhaupt in sehr vielen Fällen dem eigenen Ermessen überlassen bleibt, welchem der verschiedenen Factoren man an der Herbeiführung des tödtlichen Ausganges die grösste Schuld beimessen will. Ich werde deswegen auch im Allgemeinen bei den folgenden Bemerkungen die beiden Abtheilungen der beiliegenden Tabelle als ein Ganzes betrachten.

Die Gesammtzahl der an Tuberculose verstorbenen Patienten beträgt 33 = 62 Proc. der Todesfälle. Von ihnen kommen auf 112, welche einer eingreifenden Operation unterworfen wurden, 17 (= 15 Proc. der Operirten), auf 61 nicht solchen Operationen Unterworfene 16 (= 26 Proc. der Nichtoperirten) und speciell auf 95 Resectionsfälle 12 (= 13 Proc. der Resecirten). Bei diesen letzten 12 Fällen wurde noch 6 mal der vergebliche Versuch gemacht, durch Amputation die Kranken dem ihnen drohenden Untergange zu entreissen.

Bei der Betrachtung des Alters der Verstorbenen fällt nur die Häufigkeit der zwischen dem 10. und 20. Lebensjahre vorkommenden Todesfälle auf; denn dass die über 30 Jahre alten Patienten eine hohe Mortalitätsziffer aufweisen, ist ja nicht wunderbar, besonders wenn man bedenkt, dass sich unter diesen letzteren mehrere Patienten von 60 Jahren und darüber (vgl. unten) befinden. Ein Drittel derjenigen, welche überhaupt der Tuberculose unterliegen, stirbt zwischen dem 10. und 20. Lebensjahre, nur etwa die Hälfte von ihnen hat vorher eine Operation durchgemacht, also nicht mehr, als bei den übrigen Altersklassen. Erwähnenswerth ist wohl noch, dass eine Patientin im Alter von 60 Jahren, nachdem ihre Kniegelenkstuberculose lange, lange Jahre ausgeheilt war, an den Folgen einer Tuberculose in den Fusswurzelknochen und -Gelenken zu Grunde ging, wie es überhaupt nicht so ganz selten ist, dass Leute, welche in ihrer Jugend eine Kniegelenkstuberculose durchgemacht haben, ein relativ hohes Alter erreichen. Dem, was sich aus den Angaben über die Dauer der Krankheit bei den an Tuberculose zu Grunde gegangenen Individuen ergibt, könnte man etwa in folgender Weise Ausdruck geben:

Von ca. 170 Patienten starben an Tuberculose

im 1. Jahre der Erkrankung 2 = 1 Proc.
= 2. = = = 10 = 6 =
= 3. = = = 12 = 7-8 =

Diese Berechnung auf die 9 noch übrigen Todesfälle auszudehnen, würde allzu viele Weitläufigkeiten machen.

Von den 17 Fällen, in welchen der Krankheitsverlauf durch eine Operation unterbrochen wurde, starben 6 innerhalb eines Jahres nach der Operation, 11 erst später. Dass übrigens den hier in Frage kommenden Operirten durch die Operation ihr Leben sicher nicht verkürzt wurde, geht wohl daraus hervor, dass bei denselben die durchschnittliche Dauer vom Beginne der Erkrankung bis zum Todestage 3 Jahre und 4 Monate, bei den ohne Operation an Tuberculose Verstorbenen dagegen nur 2 Jahre und 6 Monate beträgt. Bei der Hälfte der nach einer Operation verstorbenen Patienten war übrigens zur Zeit des Todes die Operationswunde vollständig ausgeheilt, besonders hatten sich einige der Resecirten in ihren letzten Lebensjahren eines vollständig heilen und brauchbaren, oder wenn auch nicht vollständig heilen, so doch gut brauchbaren Beines zu erfreuen.

Zum Schlusse möchte ich noch der Hoffnung Ausdruck geben, dass es der Zukunft gelingen wird, auch die Mortalität wegen Tuberculose noch wesentlich herunterzudrücken. Die Kniegelenksresectionen heilen jetzt eben bedeutend rascher aus als früher und dadurch wird vielleicht mancher Patient der Tuberculose gegenüber widerstandsfähiger gemacht, welcher sonst bei längerdauernder Eiterung dieser unheilvollen Krankheit zum Opfer gefallen wäre. Ueberhaupt wären vielleicht die ganzen Resultate bedeutend bessere, wenn es gelänge, die zu behandelnden Kranken dauernd in günstigere Lebensverhältnisse zu bringen, und mögen von anderen Seiten gebrachte günstigere Ergebnisse der Behandlung wohl zum grossen Theil auf grösseren Wohlstand der die Krankenhäuser frequentirenden Bevölkerung, sowie auf günstigere Verhältnisse in den Krankenhäusern selbst zurückgeführt werden können.

Auf Weiteres kann ich hier jetzt nicht mehr eingehen und muss in Bezug auf die noch nicht erledigten Fragen auf den speciellen Theil meiner Arbeit verweisen, in welchem, wie oben angegeben, die Patienten gruppenweise, nach dem Alter, in welchem die Erkrankung begann, geordnet einer eingehenden Betrachtung unterzogen werden sollen. Eine genauere Mittheilung über die Resectionsresultate behalte ich mir für eine spätere Bearbeitung vor.

Specieller Theil.

I. Gruppe: *Beginn der Erkrankung vor dem 10. Lebensjahre.*

Bei den 174 in hiesiger Klinik während des Zeitraumes vom 1. October 1875 bis zum 1. October 1882 behandelten Patienten mit Fungus genu begann die Erkrankung 76mal, d. h. in 44 Proc. der Fälle, vor dem 10. Lebensjahre. Suchen wir uns, da ja entschieden die im frühen Lebensalter auftretenden Formen der Erkrankung von besonderem Interesse sind, ein Bild zu verschaffen von dem Ergehen dieser 76 Patienten. Leider entfällt gerade auf sie eine verhältnissmässig grosse Anzahl von denjenigen, über deren jetzigen Zustand keine Auskunft zu erlangen war; 8 von ihnen waren nicht aufzutreiben; doch ist nur 1 Fall, in welchem ganz im Beginne der Erkrankung nur 1 mal ein Gypsverband angelegt wurde, ganz von der Berechnung auszuschliessen. Von den also noch übrigbleibenden 75 Patienten wurden behandelt:

a) nur mit Gypsverbänden, resp. Extension	28[1]	= 37 Proc.	} 49 Proc.	
b) mit Gypsverbänden, Incision von Abscessen, Auskratzungen	9	= 12 =		
c) mit modificirter Resection	4	= 5 =	} 51 Proc.	
d) mit typischer Resection	34	= 46 =		
e) mit primärer Amputation . . . . . (Amputat. nach typischer Resection 2)	0			
	Sa. 75			

Stellt man die Gruppen c und d als die eingreifenderen, die Gruppen a und b als die weniger eingreifenden Behandlungsmethoden zusammen, so ergibt sich, dass ziemlich die Hälfte der hier in Frage kommenden Patienten sich einer eingreifenden Behandlung zu unterwerfen hatte. Dass man bei der anderen Hälfte mit den milderen Behandlungsmethoden ausgekommen wäre, kann man deshalb nicht sagen, weil sich bei ihr einige Kranke befinden, welche sich der vorgeschlagenen Operation (Resection, Amputation) durch die Flucht entzogen, und weil bei einer weiteren Anzahl noch eine eingreifende Operation nöthig sein würde, um die Krankheit zum Ausheilen zu bringen, oder um ein gutes functionelles Resultat zu sichern. Man würde also infolge dieser Betrachtungen zu dem Resultate kommen, dass von den im Alter unter 10 Jahren an Fungus genu erkrankten Patienten sich die grössere Mehrzahl einer eingreifenderen Operation zu unterwerfen hätte, um die Krankheit zum Ausheilen zu bringen, oder um ein gut brauchbares Glied zu erlangen, und doch ist dieser

1) Eine hierher gehörige Patientin musste später noch resecirt werden, ist noch nicht geheilt.

Schluss nicht richtig, sondern entspricht nur den leider so traurigen Verhältnissen, mit welchen man bei den klinischen Kranken dieser Art zu rechnen hat. Bei der unbedingt nothwendigen mehrjährigen ärztlichen Behandlung und Beaufsichtigung ermüden die Patienten, selbst die besser situirten, nur allzu bald und überlassen das kranke Bein den Schädlichkeiten der mannigfachsten Art, welchen es bei mangelhafter Behandlung nothwendigerweise ausgesetzt ist. Thatsache ist, dass eine grosse Anzahl, dass fast die Hälfte der Resectionen bei den uns hier interessirenden Kranken bedingt wurde durch die während der Ausheilung des Leidens eingetretenen Contracturen, welche den Gebrauch des Gliedes hinderten, und dass ferner eine ganze Reihe functioneller Misserfolge demselben Uebelstande zuzurechnen ist. Bei rationeller Behandlung von Seiten des Arztes und bei genügender Ausdauer von Seiten der Patienten würde also eine eingreifendere Operation wohl sicher in 75 Proc. der Fälle zu vermeiden gewesen sein. Eine ganz andere Frage ist es natürlich, ob man nicht auch hier durch eine Resection schneller und sicherer zum Ziele gelangt.

Von den hier besprochenen 75 Fällen verliefen		
ohne nennenswerthe Eiterung, höchstens mit kleinen, spontan zurückgehenden Abscessen und ganz ohne Fistelbildung	31 = 41	Proc.
Als Hydrops tuberculosus kamen zur Beobachtung	3 = 4	=
Mit Fistelbildung und ausgedehnteren Abscessen verliefen	41 = 55	=
	Sa. 75	

Die erstere Zahl erscheint etwas hoch gegriffen, wenn man bedenkt, dass bei den (10) Resecirten dieser Gruppe es wohl noch in manchen Fällen zur Eiterung gekommen sein würde, wenn die Resection nicht gemacht worden wäre, und doch entspricht sie wohl so ziemlich den thatsächlichen Verhältnissen; denn der Abgang wird vollkommen gedeckt durch eine Anzahl nur poliklinisch behandelter Kinder mit Fungus genu, bei welchen es nicht zur Eiterung kam. Leider kann ich darüber keine genaueren Zahlenangaben machen, da es mir, wie gesagt, absolut unmöglich war, auch diese Kinder in den Kreis meiner Berechnungen hineinzuziehen.

Es wird übrigens sofort auffallen und spricht doch auch sehr für die Richtigkeit der Berechnungen, dass wir, wenn wir die Fälle von Hydrops tuberculosus zu den „mit Eiterung" verlaufenden Erkrankungen hinzurechnen (zu den „trockenen Formen" gehören sie doch sicher nicht und wurden auch fast durchweg eiterig), hier zu ganz denselben Resultaten kommen, wie bei der Zusammenstellung im all-

gemeinen Theile, S. 279; auch hier verlaufen von 100 Fällen ca. 60 „mit“ und 40 „ohne“ Eiterung.

Behandlungsresultate. Ehe ich jedoch an eine, nach den eben angedeuteten Gesichtspunkten gesonderte Betrachtung der Fälle herangehe, möchte ich, um vorläufig summarisch, d. h. ganz ohne Rücksicht auf die Art der Erkrankung und der Behandlung über die Endausgänge berichten zu können, dieselben in folgende Gruppen eintheilen:

1. Vollkommen ausgeheilt ist die Erkrankung (abgesehen von Contracturen und sonstigen Complicationen) 38mal = 50 Proc.
2. Die Ausheilung ist etwas zweifelhaft, resp. es bestehen noch zeitweilig Fisteln bei ziemlich oder ganz brauchbarem Beine 13mal = 17 Proc.
3. Ungeheilt, mit Fisteln und unbrauchbarem Beine sind 11 = 15 Proc.
4. Nach der Resection amputirt und geheilt sind 2 = 3 Proc.
5. Gestorben sind 11 = 15 Proc.

Der Tod erfolgte sicher 6mal = 55 Proc. an Verallgemeinerung der Tuberculose (darunter 1mal erst über 60 Jahre nach dem Beginne des Knieleidens), 2mal im Anschlusse an die Resection (Erysipel mit Pneumonie, Tetanus), 2mal aus unbekannten Ursachen bei vollständig geheilten Resecirten und 1mal bei einem noch fistulösen Resecirten an „acuter Krankheit“.

Obige Zusammenstellung, ich möchte das noch einmal betonen, kann und soll natürlich keinen anderen Zweck haben, als den, einen allgemeinen Ueberblick zu geben. Genaueres bleibt den weiteren Berechnungen vorbehalten, welche die hier gegebenen Resultate von verschiedenen Gesichtspunkten näher zu beleuchten bestimmt sind.

Auch hier werden wir sehen, dass sich die Prognose bei eintretender Eiterung erheblich verschlechtert, wenn auch das Resultat bei den hier in Frage kommenden jugendlichen Patienten ein besseres ist, als das, zu welchem wir im allgemeinen Theile, S. 280, gelangten.

Nach der Zusammenstellung S. 304 verlief die Erkrankung „ohne Eiterung“ 31mal = 41 Proc., „mit Eiterung“ 44mal = 59 Proc.

Von den ersteren (31) Patienten wurden behandelt:

mit typischer Resection 9
mit atypischer (partieller) Resection . . . 1 } 10 = 32,5 Proc.
Erfolg: 6 vollkommen, 3 unvollkommen geheilt, 1 ungeheilt;

mit Gypsverbänden, resp. Extension . . . 21 = 67,5 Proc.
Erfolg: 12 vollkommen, 2 unvollkommen geheilt, 3 ungeheilt, 4 Todesfälle.

Von den 44 Patienten „mit Eiterung“ wurden behandelt:

mit typischer Resection 25
mit atypischer = ... 3 } 28 = 64 Proc.

Erfolg: 14 vollkommen, 3 unvollkommen geheilt, 2 ungeheilt, 2 nachträglich amputirt, 7 Todesfälle;

mit Incisionen und Auskratzungen u. s. w. . 9
mit Gypsverbänden und Extension . . . . 7 } 16 = 36 Proc.

Erfolg: 6 vollkommen, 5 unvollkommen geheilt, 5 ungeheilt.

Danach würden sich also ergeben für die Fälle

„ohne Eiterung“ 18 = 58 Proc. Heilungen, 9 = 29 Proc. unvollkommene Resultate, 4 = 13 Proc. Todesfälle, für die

„mit Eiterung“ 20 = 45 Proc. Heilungen, 17 = 39 Proc. unvollkommene Resultate, 7 = 16 Proc. Todesfälle.

Bei den Ersteren wurde in 32 Proc., bei den Letzteren in 64 Proc. der Fälle die Resection vorgenommen.

Etwas anders und zwar in Bezug auf die definitive Ausheilung für die „ohne Eiterung“ verlaufenden Fälle günstiger gestalten sich die Verhältnisse, wenn ich, um eine in der obigen Berechnung liegende Fehlerquelle möglichst zu beseitigen, diejenigen, welche mit vollständig oder nahezu vollständig ausgeheiltem Fungus erst im späteren Alter wegen Deformitäten u. s. w. zur Beobachtung kamen, und diejenigen, bei welchen sich die Nachrichten über das Ergehen nicht bis auf die letzte Zeit erstrecken, ganz ausschliesse und der Berechnung nur die Fälle zu Grunde lege, welche vor dem 10. Lebensjahre hier in Behandlung kamen und welche lange genug beobachtet wurden, um ein definitives Urtheil zu gestatten. Von diesen, 35 an der Zahl, verliefen nun

„ohne Eiterung“ 16 = 46 Proc. (mit 3 Resectionen = 19 Proc.),
„mit Eiterung“ 19 = 54 Proc. (mit 8 Resectionen = 42 Proc.).

Erstere ergaben 10 = 62 Proc. Heilungen, 3 = 19 Proc. unvollkommene Resultate, 3 = 19 Proc. Todesfälle.

Letztere ergaben 9 = 47 Proc. Heilungen, 7 = 37 Proc. unvollkommene Resultate, 3 = 16 Proc. Todesfälle.

Der Tod erfolgte in den ersten 3 Fällen (bei einem 10-, einem 5- und einem $2\frac{1}{2}$jährigen Patienten) an Tuberculose, in den letzten 3 (lauter Resecirte) einmal im Anschlusse an die Resection an Erysipel und Pneumonie, einmal an „acuter Krankheit“ fast 3 Jahre nach der Resection bei noch fistulösem Knie und einmal aus unbekannter Veranlassung $4\frac{1}{2}$ Jahre nach der Operation bei vollständig ausgeheiltem Knie.

Indicationen zur Resection.

Zum besseren Verständnisse wird es nun, ehe ich in der Besprechung der Heilresultate fortfahre, noch nöthig sein, über die die Resectionen veranlassenden Indicationen, sowie über die Befunde bei den Resectionen einige Worte zu sagen, denn gerade auf die noch unentschiedene Frage nach der Häufigkeit der Knochenprocesse im Kindesalter sind diese Fälle geeignet, einiges Licht zu werfen; wie sie auch zur Beantwortung der im allgemeinen Theile schon aufgeworfenen (vgl. S. 292) Frage, in welcher Zeit ein Fungus auszuheilen pflegt, nach welcher Zeit er als ausgeheilt betrachtet werden kann, einiges Material beibringen.

Von den 75 vor dem 10. Lebensjahre erkrankten Patienten wurden (vgl. S. 303) mit Resectionen (typischen und atypischen resp. partiellen) behandelt 38 = 51 Proc. Die Durchschnittsdauer vom Beginne der Erkrankung bis zum Tage der Resection betrug etwa 7 Jahre (in minimo 6 Monate, in maximo 47 Jahre); wenn ich aber die 6 Patienten, bei deren Resection sich der Erkrankungsprocess als vollständig abgelaufen erwies, von dieser Berechnung ausschliesse, so verringert sich diese Durchschnittsdauer auf ca. 5 Jahre. 20mal wurde nach 5 und mehrjähriger Dauer operirt; in 7 dieser Fälle bestanden noch Fisteln mit mehr oder weniger starker Secretion. Von den übrigen 13, welche also bei der Operation weder Abscesse, noch secernirende Fisteln hatten, erwiesen sich trotz der langen Dauer der Erkrankung nur 5 als vollständig ausgeheilt, während sich 8mal noch deutliche, nicht ausgeheilte Reste der tuberculösen Erkrankung an den resecirten Gelenken in den Knochen oder in den Weichtheilen nachweisen liessen. Einmal wurde 22 Jahre nach Beginn der Erkrankung noch ein mit Eiter gefüllter Knochenherd im Cond. ext. tibiae gefunden, während bei einem anderen Patienten sich nach 19 Jahren ein grosser Knochenherd zwar noch deutlich erkennbar, jedoch als vollständig ausgeheilt erwies.

Bei der Betrachtung der zur Resection führenden Indicationen wird es wohl gut sein, zunächst die 4 Fälle von atypischen oder partiellen Resectionen von den übrigen abzusondern; sie unterscheiden sich ja von ihnen wesentlich dadurch, dass eben wegen der Jugend der erkrankten Individuen eine typische Resection noch nicht als indicirt gelten konnte. Sie wurden theils bei bestehender, theils bei fehlender Eiterung zur Aufsuchung localer Erkrankungsherde unternommen und führten in drei Fällen zur Auffindung und operativen Beseitigung von Knochenherden.

Von den übrigen 34 (typischen) Resectionen wurden 17 = 50 Proc. wesentlich der Contracturen wegen vorgenommen; es handelte sich dabei 6mal um vollständig ausgeheilte, 7mal um Fälle ohne Fisteln mit noch nachweisbaren Resten der Tuberculose und 4mal um noch fistulöse Gelenke. Von den übrigen 17 resecirten Knien waren nur 3 bei der Operation ohne Fisteln und Abscesse; auch bei ihnen handelte es sich häufig um erhebliche Contracturen, doch gaben diese nicht das bestimmende Moment für die Resection ab; einmal musste die Resection vorgenommen werden, weil infolge des Versuches, eine vorhandene Flexionscontractur zu beseitigen, Eiterung in dem nicht fistulösen, aber noch nicht vollständig ausgeheilten Gelenke eintrat.

Natürlich stellt sich die Durchschnittsdauer vom Beginne der Erkrankung bis zum Tage der Resection für die ersteren, wesentlich der Contracturen wegen resecirten Patienten sehr viel höher als für die übrigen; bei den Ersteren beträgt sie etwa 12, bei den Letzteren etwa 3 Jahre, und selbst, wenn ich den gewiss sehr ungewöhnlichen Fall, dass Jemand 47 Jahre nach Beginn seines Knieleidens bei vollständiger Ausheilung der Erkrankung wegen eines schmerzhaften Genu valgum noch resecirt werden muss, aus der Berechnung weglasse, sinkt die Durchschnittsdauer für die ersteren Fälle doch nur von 12 auf 10 Jahre. Wie zu erwarten, ist auch die Mortalität nach der Operation bei den wegen der Contracturen operirten Patienten wesentlich geringer als bei den übrigen; von ihnen starb nur einer und zwar aus unbekannter Ursache ca. 2 Jahre nach der Operation bei vollständig geheiltem Gliede, gegenüber 5 Todesfällen bei der II. Gruppe.

Schwere Contracturen sind bei den hier in Rede stehenden, in jugendlichem Alter erkrankten Patienten sehr häufig und so finden sich denn auch unter den 38 resecirten Patienten 22 = 58 Proc. mit erheblicher, 12mal mit Subluxation der Tibia und Genu valgum verbundener Flexionscontractur, während 8mal = 21 Proc. Subluxation der Tibia und Genu valgum ohne gleichzeitige Flexionscontractur vorkommen und einmal die schmerzhafte Genu valgum-Stellung als die Resection bedingend in den Vordergrund tritt. Schwere Contracturen fanden sich also 31mal, d. h. bei 82 Proc. der Fälle (vgl. S. 311).

Pathologisch-anatomischer Befund.

Was nun schliesslich noch die pathologisch-anatomische Frage nach der Häufigkeit der ostalen Formen des Fungus gegenüber den rein synovialen Formen betrifft, so ergeben die 38 resecirten Fälle folgendes Resultat:

Knochenherde mit losen oder infiltrirt. Sequestern	7 mal	= 18 Proc.	58 Proc.
= ohne Sequester	15 =	= 40 =	
Rein synovialer Fungus	14 =	= 37 =	

In 2 Fällen von ausgeheiltem Fungus liess sich nichts über die ursprüngliche Form der Erkrankung sagen.

Bemerken möchte ich noch, dass Fälle mit kleinen Knochenherden, wenn diese als secundäre aufgefasst werden zu müssen schienen — ein gewisser Grad von Willkür ist dabei ja nicht zu vermeiden — zum rein synovialen Fungus gerechnet sind. Aus den obigen Zahlen ergibt sich ein ziemlich erhebliches Ueberwiegen der ostalen Formen der Erkrankung gegenüber den synovialen für die resecirten Gelenke der vor dem 10. Lebensjahre erkrankten Patienten. Wie sich dies Verhältniss für die nicht resecirten Kniee gestaltet, ob bei ihnen die synoviale Form häufiger ist, als die ostale, darüber lässt sich natürlicherweise nichts Bestimmtes sagen. Jedenfalls haben die von König in der letzten Zeit häufig nach der von ihm in seiner neuesten Arbeit beschriebenen Methode [1]) an den Kniegelenken kleiner Kinder vorgenommenen Operationen zur Evidenz erwiesen, dass die ostalen Formen der Tuberculose bei Kindern sicher nicht so selten sind, als bisher vielfach angenommen wurde. Es ist nun schon in einer ganzen Reihe von Fällen gelungen, bei ihnen durch die gedachte Operation grosse Knochenherde, meistens mit Sequestern, aufzufinden und ohne allzu schwere Schädigung der Gelenkenden zu beseitigen.

Von den Resultaten der Resectionen wird, wie gesagt, an einem anderen Orte die Rede sein. In Bezug auf die Todesfälle sowohl bei ihnen, als auch bei den nicht resecirten Patienten dieser Gruppe muss ich, um Wiederholungen zu vermeiden, auf die im allgemeinen Theile (S. 297 u. ff.) gegebenen Mittheilungen verweisen. Zu besprechen wären also noch die Ausgänge der nicht mit Resection behandelten Fälle besonders in Bezug auf die Gebrauchsfähigkeit und Stellung des Gliedes. Die Frage nach den Wachsthumsverhältnissen der erkrankten Glieder habe ich, obwohl sie gerade für die im frühen Kindesalter beginnenden Erkrankungen von besonderem Interesse ist und obwohl das zur Beantwortung derselben heranzuziehende Material ausschliesslich den hier besprochenen Fällen entnommen ist, schon im allgemeinen Theile erledigen zu müssen geglaubt (vgl. daselbst S. 280 ff.).

1) Die Tuberculose der Knochen und Gelenke. 1884. S. 147.

Ausgänge der nicht resecirten Fälle.

Von den 37 nicht mit Resection behandelten Fällen also kamen innerhalb der Beobachtungszeit

1. zur vollständigen Ausheilung 18[1]) = 49 Proc. und zwar
   - *a*) mit guter Stellung, brauchbarem u. beweglichem Beine 4
   - *b*) mit gut brauchbarem, leicht contractem, wenig beweglichem Beine 5
   - *c*) mit Ankylose in Flexion oder mit hochgrad. Contractur 9[1])

   } = 49 Proc.
2. Vollständige Heilung noch etwas zweifelhaft, das Bein wird gebraucht, Fisteln sind nicht vorhanden . . . 7
3. Noch Fisteln bei brauchbarem, gut stehendem Beine . 2

   } = 24 =
4. Keine Heilung, unbrauchbares Bein . . . . . 7 = 19 Proc.
5. Todesfälle . . . . . 3 = 8 =

Sa. 37

Diese an sich schon ziemlich traurigen Resultate werden noch trauriger, wenn man die einzelnen Posten etwas genauer betrachtet. Zunächst fällt es auf, wie selten ein in guter Stellung brauchbares, bewegliches Gelenk erzielt wird, wie selten also die Erkrankung ohne schwere Schädigung des Gelenkmechanismus abläuft. Alle 4 mit gut stehendem, beweglichem Gelenke geheilten Patienten waren relativ lange hier in ärztlicher Behandlung; an der normalen freien Beweglichkeit fehlte, als sie zuletzt zur Untersuchung kamen, bei allen noch ziemlich viel; einer von ihnen muss, um sich gegen das Eintreten einer Flexionscontractur zu schützen, noch eine Schiene tragen; eine andere kann ihr ausgeheiltes Bein nicht gebrauchen, da sie infolge einer Wirbelcaries an den Beinen paralytisch geworden ist.

Auch von den 5 mit gut brauchbarem, leicht contractem, wenig oder kaum beweglichem Gelenke ausgeheilten Patienten (1b) hat noch eine wegen einer ausgeheilten Coxitis mit Schwierigkeiten beim Gehen zu kämpfen, 2 müssen zur Sicherung der Stellung noch Schienen tragen.

Die übrigen 9 (1c) sind mit Ankylose in mehr oder weniger starker Flexion oder mit erheblicher Contractur zur Ausheilung gekommen; bei Einigen von ihnen wird der Kampf gegen die Flexionscontractur noch fortgesetzt, doch sind die Bedingungen für eine ausdauernde Behandlung so ungünstig, dass man sich kaum viel von demselben versprechen kann.

Unter den 7, bei welchen die Ausheilung als noch zweifelhaft bezeichnet werden musste (2), befindet sich einer, welcher nach

1) Ein Fall, in welchem erst 60 Jahre nach Beginn des Knieleidens der Tod an sonstiger Knochentuberculose eintrat, ist mit hierher gerechnet.

20jährigem, ein anderer, welcher nach 8½jährigem Bestehen des Leidens noch nicht als ausgeheilt betrachtet werden kann, da besonders nach Anstrengungen das Gelenk noch schmerzhaft ist und von Zeit zu Zeit anschwillt. Die übrigen hierher gehörigen Patienten machen eben Versuche, ohne Gypsverbände umherzugehen.

Ueber das jetzige Ergehen von zweien der ungeheilt gebliebenen Patienten mit unbrauchbarem Beine (4) bin ich nicht unterrichtet.[1]) Von den übrigen Patienten dieser Gruppe ist eine später noch resecirt und noch nicht geheilt; alle übrigen 4 befinden sich auch, abgesehen von ihren unbrauchbaren Beinen, in kläglichem Zustande, 2 wegen gleichzeitiger Phthise, 2 wegen multipler Knochentuberculose.

Behandlungsdauer. Von der Behandlungsdauer kann eigentlich nichts gesagt werden, da die meisten Patienten eben nur ganz vorübergehend in die Klinik aufgenommen wurden und sich später auswärts oder poliklinisch oder auch wohl gar nicht weiter behandeln liessen. Die durchschnittliche Beobachtungsdauer, gerechnet vom Beginne der Erkrankung bis zum Tage der letzten Beobachtung, beträgt bei den in der obigen Tabelle (vgl. S. 310) als „ausgeheilt" bezeichneten Patienten fast genau 7 Jahre[2]) und liegt darin wohl eine gewisse Garantie, soweit davon bei dieser Krankheit überhaupt die Rede sein kann, dass die verzeichneten Resultate auch wohl wirklich als definitive betrachtet werden können. Fast ebenso lang, nämlich 6½ Jahre, ist die durchschnittliche Beobachtungsdauer bei den Fällen mit unvollkommenem Resultate; nur sind unter ihnen Einige (5), welche nicht länger als 2—2½ Jahre beobachtet wurden, und das ist entschieden eine zu kurze Zeit, um ein abschliessendes Urtheil zu gestatten.

Contracturen. Ich möchte zum Beschlusse dieses Theiles nochmals auf die grosse Häufigkeit schwer zu beseitigender Contracturen bei den hier in Rede stehenden Patienten aufmerksam machen, da durch sie die Therapie jedenfalls einen sehr zu beherzigenden Wink erhält. Wir haben oben (S. 308) gesehen, dass von den 38 resecirten Patienten bei 31 = 82 Proc. schwere Contracturen vorhanden waren, dass etwa die Hälfte der typischen Resectionen wesentlich durch die Contractur bedingt wurde; hier bemerken wir nun wieder, dass bei den definitiv ausgeheilten Fällen das Heilresultat durch die schlechte Stellung des Gliedes gut in der

1) Eine derselben ist inzwischen verstorben.

2) Für dieses Resultat ist die in der Anmerkung S. 310 erwähnte Patientin mit ihren 60 Jahren nicht mit verwerthet.

Hälfte derselben wesentlich gestört wird. Ausserdem war im allgemeinen Theile (S. 287) ausführlich davon die Rede, in welcher Weise die Contracturstellungen dazu beitragen können, eine Verkürzung des kranken Gliedes zu befördern. Das Entstehen solcher Contracturen ist ja bei gleich anfangs eingeleiteter sorgfältiger Behandlung, an welcher sich die Eltern allerdings ebenso energisch betheiligen müssen, wie der Arzt, und bei genügender Ausdauer nicht eben schwer zu vermeiden; die Beseitigung derselben kann oft durch unüberwindliche Schwierigkeiten unmöglich gemacht werden (ausser durch Operation). Flexionscontracturen, ohne Subluxation der Tibia, sind wohl manchmal zu überwinden, erfordern aber, da sie sehr leicht und mit grosser Hartnäckigkeit wiederkehren, jahrelang eine äusserst aufmerksame Behandlung. Bei Subluxation der Tibia und Genu valgum ist häufig jeder Versuch, die Stellung auf unblutigem Wege zu bessern, durchaus vergeblich. Ausserdem erschweren erhebliche Contracturen jeder Art eine Resection in unangenehmer Weise und bedingen oft, dass viel grössere Stücke vom Knochen entfernt werden müssen, als es die Erkrankung verlangt, nur damit man im Stande ist, dem resecirten Gliede eine gerade Stellung zu geben.

II. Gruppe: *Beginn der Erkrankung zwischen dem 10. und dem 20. Lebensjahre.*

Als II. Gruppe möchte ich von den 174 Patienten mit Fungus genu diejenigen 49, d. h. 28 Proc. zusammenstellen, bei welchen die Erkrankung in der Zeit zwischen dem 10. und dem 20. Lebensjahre begann. Die Unterscheidung dieser Gruppe als einer selbständigen der I. Gruppe gegenüber wird durch mehrere Gründe vollständig gerechtfertigt werden können. Es kommen für sie ganz andere Indicationen, ganz andere therapeutische Erwägungen in Frage, als bei den vor dem 10. Lebensjahre erkrankten Kindern. Aus den socialen Verhältnissen, denen die meisten der klinischen Patienten entstammen, ergibt sich erstens die grössere Schwierigkeit, die Patienten zwischen dem 10. und 20. Jahre längere Zeit conservativ zu behandeln, als im früheren Kindesalter; sie werden dann eben den Eltern ungleich mehr zur Last und müssen in der 2. Hälfte der in Rede stehenden Zeitperiode auch schon meistens für ihren eigenen Unterhalt sorgen. Aus diesen Verhältnissen resultirt der gewiss gerechtfertigte Wunsch, den Kranken, wenn möglich, durch eine Operation möglichst bald wieder auf

die Beine zu bringen, und diesen Wunsch bethätigt das Publikum dadurch, dass es sich schon verhältnissmässig früh nach operativer, ärztlicher Hülfe umsieht. Da nun ferner in dieser Lebensperiode die Rücksichten auf das nach eingreifenden Operationen folgende Zurückbleiben im Wachsthume für den Arzt nicht mehr so maassgebende sind, so wird er mit einem operativen Eingriffe nicht mehr so lange zögern, mit anderen Worten, er wird frühzeitiger und häufiger zur typischen Resection schreiten.

Gegen die folgende, aus denjenigen Patienten gebildete Gruppe, bei denen die Erkrankung nach dem 20. Lebensjahre begann, ist die Grenze schwer zu bestimmen und deshalb etwas willkürlich gezogen; doch rechtfertigt sich eine Unterscheidung dieser beiden Gruppen dadurch, dass sich bei den im höheren Alter auftretenden Erkrankungen viel häufiger gleichzeitig schwere Tuberculosen innerer Organe finden, welche die Prognose erheblich trüben, und dass bei ihnen sehr häufig die Resection, als nicht zum Ziele führend, der Amputation der kranken Extremität Platz machen muss.

Auch von einigen (4) der II. Gruppe angehörenden Patienten liessen sich keine bis in die letzte Zeit reichenden Mittheilungen erlangen; doch ist auch bei ihnen die Beobachtung so lange fortgesetzt, dass sie zur Entscheidung der meisten uns hier interessirenden Fragen mit herangezogen werden können, besonders da bei ihnen zweimal die vorgenommene Amputation, einmal eine atypische Resection Aufschluss über den Zustand der erkrankten Gelenke gab. Nur für die Feststellung des definitiven Resultates sind sie mit einer gewissen Reserve zu verwerthen.

Behandlung. Von den 49 Patienten der II. Gruppe, bei welchen also der Beginn der Erkrankung zwischen das 10. und 20. Lebensjahr fällt, wurden nun behandelt:

a) nur mit Gypsverbänden, resp. Extension .	6[1])	= 13 Proc.		
b) mit Gypsverbänden, Incision von Abscessen, Auskratzungen	5	= 10 =	} 23 Proc.	
c) mit modificirter Resection	4	= 8 =		
d) mit typischer Resection	31	= 63 =	} 77 =	
e) mit primärer Amputation	3	= 6 =		
(mit Amputation nach typischer Resection	9	} 14 = 30 Proc.		
= = = modificirt. =	2)			
	Sa. 49			

Das, was oben zur Rechtfertigung der Unterscheidung in die besprochenen 3 Gruppen gesagt wurde, wird zum Theil schon durch

1) Eine von diesen Patienten wurde später wegen schmerzhaften Genu valgum resecirt; geheilt entlassen.

vorstehende Zahlen deutlich bewiesen. Denn während es sich bei der I. Gruppe nur in der Hälfte der Fälle um eingreifendere Operationen handelte, wurden solche bei mehr als 75 Proc. der Kranken der II. Gruppe vorgenommen. Dort wurde primär zur verstümmelnden Operation, zur Amputation der erkrankten Extremität gar nicht, nach missglückten Resectionen nur zweimal (ca. 3 Proc.) geschritten, hier erwies sich eine solche direct bei 6 Proc., überhaupt aber bei 30 Proc. der Erkrankten als nothwendig. Gegenüber der I. Gruppe sinkt hier die Zahl der nur mit Gypsverbänden resp. Extension behandelten Patienten von 37 Proc. auf 13 Proc. und der dadurch bedingte Zuwachs kommt im Wesentlichen den typischen Resectionen zu Gute, deren Frequenz von 46 Proc. auf 63 Proc. steigt. Die Häufigkeit der Resectionen überhaupt ist bei der II. Gruppe nur wenig grösser als bei den „mit Eiterung" verlaufenden Fällen der I. Gruppe, nämlich 71 Proc. gegenüber 64 Proc. (vgl. S. 306); doch muss man bedenken, dass in der letzteren Zahl mehrere, bei vollständig abgelaufener Erkrankung wegen Contracturstellungen vorgenommene Resectionen mit inbegriffen sind, dass sich das eigentliche Verhältniss nach der modificirten Tabelle S. 306 also wie 71 Proc. zu 54 Proc. stellen würde. Die erschreckend grosse Anzahl der nach modificirter und typischer Resection nothwendigen Amputationen, 11 = 31 Proc., ist, das möchte ich schon hier betonen, glücklicherweise nicht als eine constante Grösse zu betrachten. Sie wurden in der grossen Mehrzahl der Fälle ca. 3—4 Monate nach der Resection infolge von Recidiv der Tuberculose in der nicht heilenden oder wieder aufbrechenden Operationswunde nöthig und da kann man, gestützt auf eine grosse Anzahl von seit der Einführung der Jodoformbehandlung gemachten und genügend lange, bis zur vollständigen Ausheilung beobachteten Resectionen, mit Bestimmtheit versichern, dass sich seitdem die Zahl derartiger Misserfolge ganz erheblich verringert hat. Bei der Besprechung der Resectionen wird dieser Punkt übrigens noch genauer erörtert werden.

Die bei dieser II. Gruppe nöthig gewordenen eingreifenderen Operationen kommen übrigens, wie sich bei näherer Betrachtung der Einzelfälle ergibt, sicher nicht zu hoch in Anrechnung mit 77 Proc., da unter den übrigen Kranken noch manche sind, bei welchen durch eine energischere Behandlungsmethode ein besseres Resultat, als das wirklich erzielte hätte erreicht werden können.

Verlauf mit und ohne Eiterung.

Bei den 49 Patienten der II. Gruppe nun verlief die Erkrankung

ohne nachweisbare Eiterung und ganz ohne Fistelbildung	16 mal	=	33 Proc.
Hydrops tuberculosus wurde beobachtet	9 =	=	18 =
Ausgedehnte Eiterung mit Fistelbildung	22 =	=	45 =
Unentschieden bleibt diese Frage . . . . . bei	2	=	4 =

auswärts verstorbenen Patienten, bei welchen sich während der hiesigen Behandlung noch keine Fisteln gebildet hatten.

Beim Vergleiche der obigen mit der analogen, für die I. Gruppe angefertigten Zusammenstellung (vgl. S. 304) fällt besonders die grössere Häufigkeit der als Hydrops tuberculosus zur Beobachtung kommenden Fälle von Gelenktuberculose auf, 18 Proc. gegenüber 4 Proc. Im Uebrigen bieten die correspondirenden Zahlen der beiden Tabellen keine wesentlichen Verschiedenheiten, ja wenn man die Fälle von Hydrops tuberculosus je nach ihrem weiteren Verlaufe unter die mit und ohne Fistelbildung verlaufenden Fälle vertheilen wollte, erhielte man sogar ziemlich dasselbe Resultat, nämlich „Eiterung" in ca. 60 Proc., „keine Eiterung" in ca. 40 Proc. der Fälle. Doch muss man sich hüten, aus der Gleichheit der Zahlen irgendwie weitgehende Schlüsse auf die Gleichmässigkeit der anatomischen Verhältnisse in den beiden Gruppen zu machen; es handelt sich in Wirklichkeit da um sehr differente Dinge. Denn während bei der I. Gruppe unter den 41 Proc. der „ohne Eiterung" verlaufenden Fälle in der überwiegenden Mehrzahl die sogenannte „trockene Form" der Tuberculose vorlag, kam diese Form unter den Kranken der II. Gruppe nur höchst selten (3—4mal) zur Beobachtung; hier fehlt die Eiterung, weil bei der bestehenden „fetten" Form der Synovialtuberculose mit oder ohne Knochenherd meistens verhältnissmässig frühzeitig resecirt wurde. Zum Belege für diese Angaben mögen kurz folgende Zahlen dienen:

I. Gruppe. Von 31 Patienten „ohne Eiterung" wurden resecirt 10 = 32 Proc. und zwar 6 von diesen = 60 Proc. wesentlich der Contracturstellungen wegen.

II. Gruppe. Von 18 Patienten „ohne Eiterung" wurden resecirt 12 = 67 Proc. und von diesen nur 2 = 17 Proc. der Contracturstellungen wegen.

Es existirt deswegen bei den hier besprochenen, in der Zeit vom 10. bis zum 20. Lebensjahre erkrankten Patienten kein so wesentlicher Unterschied zwischen den „mit Eiterung" und den „ohne Eiterung" verlaufenden Fällen, dass eine gesonderte Besprechung der Endresultate für diese beiden Kategorien, wie ich sie bei der I. Gruppe durchgeführt habe, sich rechtfertigen liesse. Die „trockenen Formen"

der Tuberculose sind hier so wenig zahlreich, dass sie ohne Nachtheil einfach mit unter die übrigen Fälle verrechnet werden können.

Resultate. Um nun zunächst wieder einen summarischen Ueberblick über die Endausgänge der sämmtlichen hier in Frage kommenden Erkrankungsfälle zu geben, diene folgende Zusammenstellung:

1. Vollkommen ausgeheilt ist die Erkrankung (abgesehen von Contracturen u. s. w.) . . . . . 19 mal = 39 Proc.
2. Ein unvollkommenes oder zweifelhaftes Resultat wurde erzielt . . . . . 3 = = 6 =
3. Durch Amputation wurden geheilt . . . . 8 = 16 =
4. Gestorben sind . . . . . 19 = 39 =

Der Procentsatz der vollkommen ausgeheilten Patienten ist also (vgl. S. 305) gegenüber der I. Gruppe von 50 Proc. auf 39 Proc. heruntergegangen, während die Mortalität von 15 Proc. auf 39 Proc. gestiegen ist. Die bedeutend erhöhte Anzahl von Todesfällen bei dieser Gruppe lässt sich nun, wie leicht nachzuweisen ist, nur zum kleinen Theile auf Rechnung der grösseren Häufigkeit eingreifender Operationen schieben. Die Verstorbenen befanden sich alle im Alter von 14—24 Jahren; der Tod erfolgte sicher 10 mal, mit Wahrscheinlichkeit jedoch 12 mal = 63 Proc. an Tuberculose (Phthise, Urogenitaltuberculose, Meningitis tuberculosa u. s. w.), 2 mal an langdauernder Eiterung, nur 2 mal an den unmittelbaren Folgen einer Operation, einmal an Darmdiphtherie, einmal aus unbekannter Ursache bei einer 4 Jahre lang vollständig geheilten Resecirten und einmal durch Selbstmord bei einem noch nicht geheilten Resecirten (vgl. S. 296 u. ff.). In der Mehrzahl der Fälle erfolgte also der Tod unabhängig von Operationen an Tuberculose.

Aus den oben (S. 315) angeführten Gründen werde ich mich hier damit begnügen, kurz anzugeben, wie sich die Resultate auf die nach den verschiedenen Methoden behandelten Patienten vertheilen.

Die Behandlung bestand nun bei den 49 Patienten der II. Gruppe[1]) (vgl. S. 313)

a) in primärer Amputation . . . . . 3 = 6 Proc.
Erfolg: 2 Heilungen, 1 Todesfall;

b) in atypischer (partieller) Resection . . 4 = 8 Proc.
Erfolg: 2 Heilungen, 1 Heilung durch Amputation, 1 Todesfall (amput.)

c) in typischer Resection . . . . . 31 = 63 Proc.
Erfolg: 13 vollkommene, 2 unvollkommene Heilungen, 5 Heilung. durch Amput., 11 Todesf. (4 amput.);

} 71 Proc.

1) Der besseren Uebersicht wegen ist hier die Reihenfolge gewählt, welche später bei der Besprechung der einzelnen Behandlungsmethoden beibehalten wird.

d) in Gypsverbänden, resp. Extension . . 6[1]) = 13 Proc.
Erfolg: 3 vollkommene, 1 unvollk. Heilung, 2 Todesf.;
e) in Incisionen von Abscessen u. s. w., resp. Auskratzungen . . . . . 5 = 10 Proc.
Erfolg: 1 Heilung, 4 Todesfälle.
} 23 Proc.

Es ist ja gewiss sehr misslich, aus so kleinen Zahlen, wie sie sich durch die obige specialisirte Betrachtung ergeben, Schlüsse zu ziehen, oder gar Procente berechnen zu wollen; es liegt mir auch nichts ferner, als dies zu thun. Doch möchte ich mir einen Vergleich der durch Resectionen (Rubrik b und c) und der bei nicht eingreifender Behandlung (Rubrik d und e) gewonnenen Resultate trotzdem gestatten, da einmal so zusammengefasst die Zahlen schon etwas beweiskräftiger werden und da zweitens die hier in Frage kommenden Krankheitsfälle sich durch ihre verschiedene Schwere nicht so wesentlich unterscheiden und daher einen solchen Vergleich nicht verbieten.

Bei den Resecirten also kommen auf

35 Kranke 15 vollkomm. Heilungen = 43 Proc. u. 12 Todesf. = 34 Proc.,

bei den „nach weniger eingreifenden Methoden" Behandelten auf

11 Kranke 4 vollkomm. Heilungen = 36 Proc. u. 6 Todesf. = 55 Proc.,

ein Resultat, welches jedenfalls nicht zum Nachtheile der Resectionen spricht.

Von den Behandlungsresultaten, welche durch die Resectionen erreicht wurden, wird hier wieder nicht weiter die Rede sein, wohl aber werden wir die bei den Resectionen gewonnenen pathologisch-anatomischen Resultate zusammen mit den auf andère Weise erlangten Befunden benutzen können, um uns ein Bild von den pathologisch-anatomischen Verhältnissen der in der II. Gruppe abgehandelten Krankheitsfälle zu machen.

Operationsindicationen. Auch wird die Frage, zu welcher Zeit und aus welchen Indicationen die Resectionen, sowie sonstige Operationen vorgenommen wurden, noch zu besprechen sein. Leider werden wir dabei noch weniger zur Beantwortung der Frage, innerhalb welcher Zeit die tuberculöse Gelenkerkrankung zur Ausheilung kommen kann oder zur Ausheilung zu kommen pflegt, wenn keine Operation vorgenommen wird, geeignetes Material erlangen, als dies bei der I. Gruppe der Fall war.

Bei 3 Kranken wurde, ohne dass eine andere eingreifendere Operation vorausgegangen wäre, direct zur Amputation des

1) Eine von diesen wurde später resecirt.

Oberschenkels geschritten und zwar nach 15-, 5- und 1jährigem Bestehen der Krankheit (Durchschnittsdauer also 7 Jahre). In allen Fällen handelte es sich um total vereiterte Kniegelenke mit Fisteln und zwar zweimal mit schweren anderweitigen Complicationen. Bei den Fällen mit 15jähriger und mit 1jähriger Dauer fand sich ausgedehnte Knochenerkrankung mit tuberculösen Sequestern. Bei dem 3. Falle, welcher 3 Jahre vor der Amputation als Hydrops tuberculosus in Behandlung gewesen war, fehlen die Notizen über den pathologisch-anatomischen Befund. Der betreffende Patient ging 8 Tage post amp. an Darmdiphtherie zu Grunde, die beiden übrigen wurden geheilt.

Eingreifendere Partialoperationen, welche ich der Bequemlichkeit halber als „atypische oder modificirte Resectionen" bezeichnet habe, wurden bei 4 Patienten vorgenommen. Sie wurden im Allgemeinen aus einem wesentlich anderen Gesichtspunkte für indicirt erachtet, als die gleichartigen Operationen bei den Kindern unter 10 Jahren, da es sich hier meistens um mehr oder weniger deutlich knotige Formen von Synovialtuberculose handelte, welche mit Exstirpation der Knoten und der kranken Synovialis, soweit dieselbe erreichbar war, behandelt wurden. Nur einmal fand sich auch hier ein Knochenherd in der Tibiaepiphyse und konnte isolirt entfernt werden. Die Durchschnittsdauer der Erkrankungen bis zum Tage der Operation betrug 2 Jahre. Das Resultat war, wie S. 316 angegeben, 2 Heilungen, 1 Heilung nach Amputation, 1 Todesfall an allgemeiner Tuberculose nach Amputation.

Die Zahl der mit typischen Resectionen behandelten Kranken betrug 31, die Durchschnittsdauer der Erkrankung, vom Beginne derselben gerechnet bis zum Tage der Resection, gut 2 Jahre, also wesentlich weniger als bei der I. Gruppe, bei welcher sich die Durchschnittsdauer nach der mässigsten Berechnung auf 5 Jahre stellte (vgl. S. 307). Die höchste, nur einmal vorkommende Dauer betrug 8 Jahre, die geringste, mehrfach vorkommende, 3 Monate. Es ergibt sich daraus, was ich oben für die Begründung der Abtrennung der I. von der II. Gruppe anführte, dass bei den während der hier in Frage kommenden Zeitperiode erkrankten Patienten viel rascher zur Resection geschritten wurde, und dass sich bei dieser Art der Behandlung die Resultate wenigstens durchaus nicht schlechter stellen, als bei der mehr zuwartenden Behandlungsmethode, haben wir ja oben gesehen (vgl. S. 317). Die Frage, ob und wieweit die Heilungsdauer durch die Resection abgekürzt wird, kann erst später in Erwägung gezogen werden.

Die Indicationen, welche die Resectionen veranlassten, sind, wie schon oben andeutungsweise bemerkt wurde (vgl. S. 315), bei dieser II. Gruppe wesentlich andere, als bei der I. Dort (vgl. S. 308) wurden von 34 typischen Resectionen 50 Proc. wesentlich der Contracturen wegen vorgenommen; in der grossen Mehrzahl dieser Fälle handelte es sich um vollständig oder nahezu abgelaufene Erkrankungsformen; hier kommt bei 31 typischen Resectionen die Contractur nur 3mal = 10 Proc. als wesentlich die Operation bedingendes Moment in Betracht, und zwar nur bei Patienten, welche ganz kurz nach vollendetem 10. Lebensjahre erkrankten; zur vollkommenen Ausheilung war der Erkrankungsprocess zur Zeit der Resection in keinem einzigen Falle gediehen. Es handelt sich also bei den Resectionen der II. Gruppe fast ausschliesslich, d. h. in 90 Proc. der Fälle, um Beseitigung der noch bestehenden Tuberculose, um Entfernung noch nicht ausgeheilter Knochenherde oder um Exstirpation der erkrankten Synovialis.

Schwere Formen von Contracturen, wie sie z. B. bei den Resecirten der I. Gruppe so sehr häufig (in 82 Proc. der Fälle, vgl. S. 308) vorkamen, treten hier überhaupt mehr in den Hintergrund, was wohl zum grossen Theile damit zusammenhängt, dass in der Regel eben schon viel frühzeitiger zur Resection geschritten wurde. So finden sich bei den sämmtlichen Patienten der II. Gruppe stärkere Flexionscontracturen nur 13mal (= 27 Proc.) und zwar 7mal in Gemeinschaft mit Genu valgum-Stellung oder Subluxation der Tibia, und letztere Contracturformen für sich ohne erhebliche Flexionsstellung noch 9mal (= 18 Proc.) notirt. Um überhaupt erwähnenswerthe Contracturstellungen handelt es sich also hier nur in 45 Proc. der Fälle. Speciell die Häufigkeit der Flexionscontracturen ist gegenüber der I. Gruppe von 58 Proc. auf 27 Proc., also um mehr als die Hälfte gesunken, was ja auch mit der Thatsache übereinstimmt, dass gerade die so sehr zu Flexionscontracturen neigenden „trockenen" Formen der Tuberculose bei der II. Gruppe so verhältnissmässig selten sind.

Pathologisch-anatomischer Befund. Die bei den typischen Resectionen erlangten pathologisch-anatomischen Befunde an den erkrankten Gelenken lassen sich in folgender Weise zusammenstellen:

Knochenherde mit losen oder infiltr. Sequestern	6 = 19 Proc.	51 Proc.
Knochenherde ohne Sequester	10 = 32 „	
Rein synovialer Fungus	15 = 49 „	

Es handelte sich also hier ziemlich gleich häufig um

die ostalen und um die rein synovialen Formen der Erkrankung und dieses Resultat ändert sich so wenig, wenn ich die auf andere Weise (Amputationen, partielle Resectionen u. s. w.) erhaltenen Befunde mit in Anrechnung bringe, dass ich von einer nochmaligen Aufzählung dieser letzteren mit Fug und Recht glaube Abstand nehmen zu können.

Ausgänge der nicht operirten Fälle.

Es wären jetzt noch über die durch die „weniger eingreifenden Behandlungsmethoden" erlangten Resultate, über die Complicationen des Knieleidens, sowie über die Wachsthumsverhältnisse an den erkrankten Gliedern einige Worte zu sagen. Für alle diese Fragen ist das vorhandene Material sehr spärlich und schwer zu verwerthen.

Von den 11 nicht mit Resection oder Amputation behandelten Patienten (vgl. S. 317 d und e) sind also kurz folgende Resultate zu berichten:

1. Vollkommene Ausheilungen . . . . . 4 = 36 Proc.
2. Heilung zweifelhaft, zu kurze Beobachtungszeit . 1
3. Todesfälle . . . . . 6 = 55 „

Zu bemerken ist dabei, dass von den ersten 4 Patienten eine noch nachträglich wegen schmerzhafter Genu valgum-Stellung resecirt wurde, dass ein weiterer noch mit Neigung zu Flexionsstellung zu kämpfen hat, dass bei dem dritten, mit vollständig brauchbarem Gliede geheilten die Diagnose, ob es sich wirklich um tuberculösen Hydrops handelte, nicht mit voller Sicherheit zu machen war, und dass endlich der letzte mit abgelaufenem Fungus wegen einer Fractur des Femurs zur Behandlung kam. Die 6 Todesfälle vertheilen sich auf 4 Patienten, bei denen 3 mal wegen Hydrops tuberculosus, 1 mal wegen Eiterung das Kniegelenk incidirt und drainirt wurde, und auf 2 Patienten, bei denen die Gelenktuberculose weiter nichts Besonderes bot. Der Tod trat, abgesehen von einem Falle, in welchem er 6 Tage nach Incision des Kniegelenks an einer schweren Infection erfolgte, nach durchschnittlich 3jähriger Dauer der Erkrankung ein, und zwar wohl in allen 5 Fällen infolge von Tuberculose. 4 von den verstorbenen Patienten hatten sich bald der Behandlung entzogen und das veranlasste mich oben zu der Bemerkung, dass wahrscheinlich durch eine rechtzeitig ausgeführte eingreifende Operation das Resultat sich etwas besser würde haben gestalten lassen. Die 5. Patientin starb im Hospitale bei eiterndem Kniegelenke an Urogenitaltuberculose.

Wie man sieht, sind die obigen Zahlen durchaus nicht geeignet, als Grundlage für Betrachtungen über die Art und die Häufigkeit

von Heilungen ohne eingreifende Operation zu dienen; ebensowenig lassen sich aus ihnen Schlüsse ziehen über die Zeitdauer, welche eine solche Heilung beansprucht. Ich werde deshalb auch hier davon abstehen, weitere Angaben über die Dauer der Behandlung und über die Beobachtungszeit zu machen.

Complicationen. Hinzufügen möchte ich nur noch einige Bemerkungen über Complicationen des Knieleidens mit anderweitigen tuberculösen Erkrankungen. Bei den Betrachtungen über die I. Gruppe habe ich vollständig davon abgesehen, darauf bezügliche Zahlen anzuführen, weil diese an und für sich keinen Anspruch auf absolute Richtigkeit machen können. Da aber die Fehler, welche durch in dieser Beziehung unvollständige und ungenaue Krankengeschichten bedingt werden, für alle Gruppen die gleichen sind, so dürften die für die einzelnen Gruppen gewonnenen Zahlen wohl eine Vergleichung zulassen. Am vollständigsten und zuverlässigsten sind noch die Angaben über Complicationen mit anderweitiger Knochen-, Gelenk-, Haut- oder Drüsentuberculose, welche ich kurz als „multiple Knochen- u. s. w. Tuberculose" bezeichnen werde, während Bemerkungen über „Tuberculose innerer Organe" (Lungen, Nieren u. s. w.) erst in letzter Zeit in gewünschter Vollständigkeit zu finden sind, seitdem bei jedem Falle von Gelenktuberculose diese Organe regelmässig genau untersucht werden. Für die II. Gruppe finden sich also verzeichnet Complicationen

mit Tuberculose innerer Organe . . . . 10 mal = 20 Proc.
(I. Gruppe = 15 Proc.)
mit multipler Knochen- u. s. w. Tuberculose 8 = = 16 =
(I. Gruppe = 17 Proc.)

Zu weiteren Schlussfolgerungen, als dass sich die letztere Complication etwa in beiden Gruppen gleich häufig findet und zwar vielleicht in 20—25 Proc. der Fälle, möchte ich obige Zusammenstellung nicht benutzen. Von den 19 Todesfällen kommen 13 = 68 Proc. auf Patienten mit solchen Complicationen, und zwar 10 = 47 Proc. auf solche mit Tuberculose innerer Organe. Dass, wenn in jedem Falle ein genaues Sectionsresultat vorläge, sich dieser Procentsatz noch erheblich erhöhen würde, ist wohl als zweifellos anzusehen; wenn es noch eines Beweises dafür bedarf, so ist dieser wohl durch die Untersuchungen König's[1]) als vollständig erbracht anzusehen; derselbe fand nur 21 Proc. der an Knochen- und Gelenktuberculose Verstorbenen und genau Secirten frei von anderweitigen Erkrankungsherden.

1) Die Tuberculose der Knochen und Gelenke. S. 33.

Wachsthumsverhältnisse. Schliesslich würde es sich nun noch um die Frage handeln, wie sich bei dieser Gruppe der Erkrankten das Wachsthum der kranken Extremität zu gestalten pflegt. Dieselbe kann hier kurz abgethan werden, da ihr längst nicht die Wichtigkeit beizumessen ist, welche sie für die Patienten der I. Gruppe hatte. Um sehr wesentliche Verkürzungen handelt es sich hier überhaupt nicht; die stärkste, bei einem nicht operirten Patienten mit ausgeheiltem Fungus gemessene Verkürzung betrug 2—3 Cm.; sie war durch Zurückbleiben im Wachsthume bedingt, nicht etwa durch Zurücksinken der Tibia. Für die geringeren Grade der Verkürzung, welche sich häufig genug finden, fehlt es mir an durch genaue Messungen gewonnenen Zahlen. Wie sich hier die Verkürzungsfrage nach der Resection gestaltet, davon später.

Eine Verlängerung der kranken Extremität ist nur einmal notirt bei einem wegen eines rein synovialen Fungus resecirten Patienten; dieselbe betrug ca. 2 Cm. Dieser Fall ist aber wohl nicht als durch vermehrtes Knochenwachsthum bedingt anzusehen, sondern durch Auseinanderdrängen der Gelenkenden bei einem mit Granulationen und Eiter prall gefüllten Gelenke mit ausgiebig zerstörtem Bandapparate zu erklären.[1]) Ausserdem bestand die Erkrankung bei dem 14jährigen Patienten erst seit ½ Jahre. Als Beweis gegen die oben (S. 289) ausgesprochene Vermuthung, dass es sich bei vermehrtem Wachsthume der kranken Extremität in der Regel um Knochenerkrankungen in der unteren Femurepiphyse handeln dürfe, ist dieser Fall also durchaus nicht zu verwerthen.

III. Gruppe: *Beginn der Erkrankung nach dem 20. Lebensjahre.*

Nach dem, was ich früher (S. 312 u. 313) über die Motivirung der Eintheilung in die verschiedenen Gruppen gesagt habe, brauche ich hier wohl nicht wieder auf die Gründe zurückzukommen, welche mich bewogen haben, diejenigen der zur Behandlung gekommenen Patienten, bei welchen die Erkrankung nach dem 20. Lebensjahre begann, als besondere Gruppe den beiden früher abgehandelten gegenüberzustellen. Dass es nicht thunlich war, aus ihnen noch weitere Abtheilungen zu bilden, liegt wohl auf der Hand, da sonst die zur Berechnung zu verwerthenden Zahlen gar zu unbedeutende geworden sein würden; übrigens sind doch auch die hier in Frage kommenden Fälle, selbst wenn man zugeben muss, dass es nicht gleichbedeutend

1) Vergl. S. 281.

ist, ob ein 30jähriger oder ein 60jähriger Mensch erkrankt, in ihrer Bedeutung und in ihrem Verlaufe nicht derartig verschieden, dass sie eine weitergehende Sonderung absolut verlangten. Ich glaube daher, dass sich eine gemeinsame Besprechung dieser Fälle wird durchführen lassen, ohne zu grosse Inconsequenzen im Gefolge zu haben; wo es sich als nöthig erweist, wird übrigens auf die durch die Altersunterschiede bedingten Verschiedenheiten Rücksicht genommen werden. Im Allgemeinen werde ich, weil manche Verhältnisse hier einfacher liegen, mich kürzer fassen können, als bei der Besprechung der I. und II. Gruppe.

Die Zahl der der III. Gruppe angehörenden Patienten ist genau so gross wie bei der II. Gruppe; auch sie beträgt 49, d. h. 28 Proc. von den sämmtlichen (174) dieser Arbeit zu Grunde liegenden Erkrankungsfällen. Da jedoch die hier in Frage kommende Zeitperiode eine weit grössere ist, als in den ersten beiden Gruppen, so dürfte wohl eine nochmalige vergleichende Zusammenstellung der auf die einzelnen Decennien entfallenden Krankheitsfälle nicht ohne Interesse sein. Es erkrankten also

vor dem	10. Lebensjahre	76 =	44 Proc.
zwischen	10. und 20. Jahre	49 =	28 "
"	20. und 30. "	19 =	11 "
"	30. und 40. "	14 =	8 "
"	40. und 50. "	8 =	5 "
"	50. und 60. "	4 =	2 "
"	60. und 70. "	4 =	2 "

Der Beginn der am spätesten auftretenden Erkrankung wird auf das 67. Lebensjahr verlegt. Aus den obigen Zahlen scheint ja eine rasche und constante Abnahme in der Häufigkeit der Erkrankungen mit dem zunehmenden Alter hervorzugehen; doch muss man dabei in Betracht ziehen, dass ja auch die Zahl der überhaupt vorhandenen tuberculösen Individuen mit zunehmendem Alter rasch abnimmt, dass also den obigen Zahlen nur eine relativ geringe Bedeutung beigelegt werden kann für die Beantwortung der Frage, in welcher Häufigkeit überhaupt Erkrankungen des Kniegelenks bei Tuberculösen in den einzelnen Decennien vorkommen. Sie sollen deshalb auch nur dazu dienen, die Uebersicht über die bei der III. Gruppe abzuhandelnden Erkrankungsfälle zu erleichtern.

Von 3 Patienten ist es mir auch hier nicht gelungen, bis in die letzte Zeit reichende Nachrichten über ihr Befinden zu erlangen; einer derselben wurde mit geheiltem Amputationsstumpfe entlassen, der zweite entfloh vor der vorgeschlagenen Resection, der dritte wurde nach mehrmonatlicher Behandlung im Hospitale aus den Augen

verloren. Bis zu einem gewissen Grade lassen sich also auch diese Fälle für die Berechnung mit verwerthen.

Behandlung. Von den 49 der III. Gruppe angehörenden Patienten wurden nun behandelt

a) nur mit Gypsverbänden resp. Extension .	11	= 22 Proc.	} 26 Proc.
b) mit Incision von Abscessen u. s. w. . .	2	= 4 "	
c) mit modificirter Resection	3	= 6 "	} 74 "
d) mit typischer Resection	19	= 39 "	
e) mit primärer Amputation	14	= 29 "	
(mit Amputation nach typischer Resection	6	20 = 41 Proc.	

Wie man aus der unten gegebenen Tabelle [1]) ersieht, ist das Verhältniss der mit den eingreifenderen Methoden behandelten Patienten zu den weniger eingreifend behandelten bei der II. und III. Gruppe ziemlich dasselbe; es würde aber wohl ein geringes Ueberwiegen der eingreifenderen Operationen bei der III. Gruppe gegenüber der II. Gruppe herauskommen, wenn die beabsichtigte Behandlungsmethode sich in allen Fällen hätte durchführen lassen, wenn nicht mehrere Patienten sich der vorgeschlagenen Resection, resp. Amputation durch die Flucht entzogen hätten. Sonst hat besonders eine Verschiebung der Zahlen in der Weise stattgefunden, dass die Nothwendigkeit, primär zu amputiren, gegenüber den Bestrebungen, durch Resection die Heilung herbeizuführen, immer mehr in den Vordergrund tritt, je älter die Patienten werden. Das Verhältniss dieser beiden Operationsmethoden gestaltet sich so, dass

bei der I. Gruppe 1 Amputation auf 18 Resectionen,
" " II. " 1 " " 1,7 "
" " III. " 1 " " 0,8 "

kommt.

Doch wird sich — das beweisen schon die bei uns nach Einführung der Jodoformbehandlung vorliegenden Resultate — infolge der neueren Fortschritte in der Behandlung der Wunden im Allgemeinen, sowie der Resectionswunden im Besonderen die Häufigkeit der Amputation gegenüber der Resection jedenfalls für die

---

1)

Behandlungsmethode bei der	I. Gruppe		II. Gruppe		III. Gruppe	
a) Gypsverbände u. Extension	37 Proc.	} 49 Proc.	13 Proc.	} 23 Proc.	22 Proc.	} 26 Proc.
b) Gypsverbände, Incision v. Abscessen Auskratzungen . .	12 "		10 "		4 "	
c) Modificirt. Resection	5 "	} 51 "	8 "	} 77 "	6 "	} 74 "
d) Typische Resection	46 "		63 "		39 "	
e) Primäre Amputation	0 "		6 "		29 "	
(Amputat. überhaupt	3 "		30 "		41 ")	

II. Gruppe sehr wesentlich verringern mit dem Geringerwerden der Zahl der operativen Misserfolge (vgl. S. 314).

Auch für die III. Gruppe sind natürlich die eben erwähnten Fortschritte von grosser Bedeutung, insofern sie gestatten, selbst bei älteren Personen da eine Resection zu versuchen, wo man sonst an Amputation gedacht haben würde; doch wird hier aus leicht begreiflichen Gründen für eine grosse Anzahl von Fällen die Amputation nicht zu umgehen sein.

Verlauf mit und ohne Eiterung. Die Erkrankung verlief

ohne nennenswerthe Eiterung, ganz ohne Fistelbildung	17 mal	= 35 Proc.
als Hydrops tuberculosus	6 =	= 12 =
mit ausgedehnter Eiterung u. Fistelbildung	25 =	= 51 =
Ein Fall muss unentschieden bleiben	1 =	= 2 =

Wir erhalten auch hier kein von dem bei den übrigen Gruppen erzielten erheblich abweichendes Resultat; müssen aber in Bezug auf die Deutung dieses Umstandes auf das S. 315 darüber Gesagte verweisen, da die dort gemachten Einschränkungen auch hier zur Geltung kommen, da es sich auch hier nur höchst selten um die „trockene Form" der Tuberculose handelt. Das Auftreten der Erkrankung als tuberculöser Hydrops findet sich bei dieser Gruppe zwar weniger häufig als bei der II., doch immer noch erheblich häufiger als bei der I. Gruppe (4 Proc. — 18 Proc. — 12 Proc.).

Resultate. Eine summarische Zusammenstellung der Endausgänge der hier in Betracht kommenden Erkrankungsfälle gibt folgendes Resultat:

1. Vollkommen ausgeheilt ist die Erkrankung (abgesehen von Contracturen)	13 mal	= 27 Proc.
2. Ein unvollkommenes oder zweifelhaftes Resultat wurde erzielt	6 =	= 12 =
3. Heilung durch Amputation	8 =	= 16 =
4. Todesfälle	22 =	= 45 =

Ein Blick auf die unten gegebene Tabelle[1]), welche eine Zusammenstellung der bei den 3 Gruppen erzielten Behandlungsresultate enthält, wird zeigen, wie sehr sich die Prognose der Erkrankung mit zunehmendem Alter verschlechtert — ein Umstand, der

---

[1])

	Behandlungsresultate bei der I. Gruppe	II. Gruppe	III. Gruppe
1. Vollkommene Ausheilung (abgesehen von Contracturen)	50 Proc.	39 Proc.	27 Proc.
2. Unvollkommene oder zweifelhafte Resultate	32 =	6 =	12 =
3. Heilung durch Amputation	3 =	16 =	16 =
4. Todesfälle	15 =	39 =	45 =

übrigens wohl kaum noch des Beweises bedurft hätte. Die Häufigkeit der vollkommenen Ausheilung, sei es mit, sei es ohne operativen Eingriff, ist bei der III. Gruppe um die Hälfte geringer als bei der I., während die Zahl der Todesfälle auf das Dreifache gestiegen ist. Auch innerhalb der III. Gruppe wird für die einzelnen Decennien berechnet der Procentsatz der Gestorbenen — mit einer jedenfalls zufälligen Ausnahme für die zwischen dem 50. und 60. Lebensjahre erkrankten Patienten, bei denen die Mortalität eine auffallend geringe ist — rasch und stetig ein immer grösserer, bis er bei den nach dem 60. Lebensjahre erkrankten Patienten 100 Proc. erreicht. Der Tod erfolgte verhältnissmässig häufig (10 mal = 45 Proc) im Anschlusse an eine Operation und zwar 6 mal nach einer Resection. Die Prognose der Kniegelenksresectionen ist ja, wie bekannt, weit schlechter bei Erwachsenen, als bei jugendlichen Individuen; haben doch bis in die neueste Zeit namhafte Chirurgen sich aus diesem Grunde ablehnend gegen die Resectionen bei Erwachsenen überhaupt verhalten zu müssen geglaubt. In der grossen Mehrzahl der zur Section gekommenen Fälle wurde Tuberculose innerer Organe entweder als Begleiterscheinung oder als das hauptsächlich den Tod bedingende Moment nachgewiesen; vorhanden war sie bei ca. 75 Proc. der Fälle und ist in ca. 50 Proc. der Todesfälle als directe Todesursache anzusehen. Bei der II. Gruppe haben wir 63 Proc. der Todesfälle als durch Tuberculose verursacht kennen gelernt; die daraus für die III. Gruppe sich ergebende Abnahme wird erklärt durch die hier gesteigerte Mortalität nach Operationen (45 Proc. gegenüber 11 Proc.).

Auch hier werde ich wieder zunächst eine Zusammenstellung der durch die verschiedenen Behandlungsmethoden erzielten Resultate geben. Nach den Angaben auf S. 324 wurden behandelt

a) mit Gypsverbänden resp. Extension . . 11 = 22 Proc.
Erfolg: 3 vollkomm., 3 unvollkomm. Heilung., 5 Todesf.; } 26 Proc.
b) mit Incision v. Abscessen, Auskratzgn. etc. 2 = 4 Proc.
Erfolg: 1 Misserfolg (Todescandidat), 1 Todesfall;

c) mit modificirter Resection . . . . . 3 = 6 Proc.
Erfolg: 2 vollkommene, 1 unvollkommene Heilung;
d) mit typischer Resection . . . . . 19 = 39 Proc.
Erfolg: 8 vollkommene, 1 unvollkomm. Heilung, 2 Heilungen durch Amputation, 8 Todesf. (4 amput.); } 74 Proc.
e) mit „primärer" Amputation . . . . . 14 = 29 Proc.
Erfolg: 6 Heilungen, 8 Todesfälle.

Wenn man auch wieder nur mit äusserster Vorsicht auf die obigen Zahlen gestützt Vergleiche über den Werth der verschiedenen Be-

handlungsmethoden machen kann — die Zahlen sind eben zu klein, die Fälle nicht ganz gleichartig — so bietet es doch immerhin ein gewisses Interesse, zu erfahren, dass den durch die mehr zuwartenden Methoden erzielten Resultaten, nämlich 3 (= 23 Proc.) vollkommenen Heilungen und 6 (= 46 Proc.) Todesfällen gegenüber durch die verschiedenen Resectionsmethoden 10 (= 45 Proc.) vollkommene Heilungen bei 8 (= 36 Proc.) Todesfällen erreicht wurden, zumal da unter den durch Resection geheilten Patienten nur 2 vor vollendetem 30. Lebensjahre, einer erst im 53. Jahre operirt wurden (vgl. S. 329). Will man die Resultate der Amputationen mit denen der Resectionen vergleichen, so muss man zunächst in den obigen Zahlen noch eine kleine Umstellung vornehmen, indem die durch „secundäre" Amputationen erzielten Heilungen mit zu den Amputationsresultaten gerechnet werden müssen, während die nach oder trotz der secundären Amputation erfolgten Todesfälle bei den Resectionsresultaten mit in Anrechnung zu bringen sind.

Es ergibt sich dann folgendes Resultat:

für die Resectionen 50 Proc. Heilungen, 40 Proc. Todesfälle,
für die Amputationen 50 = = 50 = =

Dabei handelt es sich nicht — das möchte ich noch besonders betonen — um unmittelbare Operationsresultate, sondern um die Ergebnisse einer durch mehrere Jahre fortgesetzten Beobachtung. Dass also trotz der angedeuteten Gefahren und von manchen Seiten gehegten Bedenken der Resection auch für das höhere Lebensalter eine Berechtigung zuerkannt werden muss den anderen Behandlungsmethoden gegenüber, glaube ich durch obige Zahlenbelege, so klein sie auch an und für sich sind, doch genügend bewiesen zu haben. Um über den Werth der Methoden endgültig zu entscheiden, müsste übrigens ausser der Behandlungsdauer auch noch der erzielte Grad von Brauchbarkeit des Beines mit in Betracht gezogen werden und davon muss ich hier vorläufig abstehen.

Gehen wir nun zu einer gesonderten Betrachtung der soeben (S. 326) gemachten Abtheilungen über, um uns ein Bild zu machen von den bei dieser Gruppe beobachteten pathologisch-anatomischen Befunden, sowie von den Indicationen, welche bei den verschiedenen Behandlungsmethoden die maassgebenden waren. Am einfachsten liegen in Bezug auf die Beantwortung dieser Fragen ja die Verhältnisse da, wo Amputationen, resp. Resectionen vorgenommen wurden, und werden wir daher mit diesen Fällen beginnen.

Operations-indicationen. Bei den direct Amputirten zunächst beträgt die durchschnittliche Dauer der Erkrankung vom Beginne derselben bis zum Tage der Operation 2,6 Jahre (Maximum 10 Jahre, Minimum 6 Monate), also bedeutend weniger, als die freilich aus sehr wenigen Zahlen gewonnene Durchschnittsdauer für die Amputirten der II. Gruppe, bei welchen sie 7 Jahre betrug. In allen Fällen handelte es sich auch hier um schwer vereiterte oder mit zahlreichen Fisteln versehene Gelenke; nur von einem Patienten, welcher auswärts amputirt wurde, ist der Zustand des Gelenkes bei der Amputation nicht bekannt. Die specielleren pathologisch-anatomischen Befunde werden bei den Resectionsbefunden mit besprochen werden. Von den Amputirten befanden sich

5 im Alter von 20—30
5 = = = 30—50 und
4 = = = 50—72 Jahren;

von den Geheilten kommen 4 auf die erste, 2 auf die zweite und keiner auf die dritte dieser Zeitperioden. Von den 8 Todesfällen erfolgten 3 erst längere Zeit (durchschnittlich 2 Jahre) nach der Amputation, bei vollständig verheilten Stümpfen an Phthise, die übrigen im Anschlusse an die Operation. Bei den durch die Amputation Geheilten beträgt die durchschnittliche Beobachtungsdauer nach der Operation etwa 3 Jahre und 7 Monate, ein Zeitraum, der wohl als genügend lang betrachtet werden kann. Nachgewiesen wurde Tuberculose innerer Organe nur bei der Hälfte der Patienten (also 7 mal), ist aber wohl jedenfalls häufiger vorhanden gewesen; diese Zahlen haben eben keinen Anspruch auf absolute Gültigkeit. Bei den Verstorbenen (8), welche übrigens nicht alle hier secirt wurden, war Complication mit Tuberculose innerer Organe 5 mal vorhanden.

Eingreifende Partialoperationen, sogenannte „atypische Resectionen" wurden bei drei den dreissiger Jahren nahestehenden Männern nach circa einjähriger Dauer der Erkrankung vorgenommen. 2 mal wurden nach Längsschnitt zu beiden Seiten der Patella grosse Stücke der stark verdickten, tuberculösen Synovialis entfernt und zwar mit dem unmittelbaren Erfolge, dass reactionslose Heilung und Abschwellung des Gelenkes eintrat. Während jedoch in dem einen Falle nach 2 Jahren ein Recidiv der Tuberculose mit Sicherheit nachgewiesen werden konnte, war merkwürdigerweise bei dem zweiten Patienten das Knie nach circa 1½ Jahren vollständig abgeschwollen und in nahezu normalen Grenzen beweglich, Patient selbst in seinem Aussehen auffallend gebessert. Im dritten Falle han-

delte es sich nicht um diffuse Synovialtuberculose, sondern um einen polypösen, ins Kniegelenk hineinragenden, von Synovialis überzogenen tuberculösen Tumor, nach dessen Entfernung reactionslose Heilung und vollständige Functionsfähigkeit des Kniegelenks erzielt wurde, ohne dass bis jetzt (4 Jahre nach der Operation) eine Spur von Recidiv aufgetreten wäre.

Mit typischer Resection wurden 19 Patienten behandelt, und zwar 4 im Alter von 20—30
7 = = = 30—40
6 = = = 40—50
2 = = = über 50 Jahren (vgl. S. 327).

Die Dauer der Erkrankung vom Beginne derselben bis zum Tage der Resection betrug durchschnittlich gut 3 Jahre, also etwa 1 Jahr mehr als bei der II. und 2 Jahre weniger als bei der I. Gruppe. Nur 2mal wurde vor dem Ablaufe eines Jahres, dagegen 2mal 5 und je 1mal 7, 10 und 12 Jahre nach dem Beginne der Erkrankung zur Operation geschritten, aus welcher Thatsache man wohl den Schluss ziehen darf, dass sowohl von Seiten der Aerzte, als auch der Patienten länger gezögert wird, ehe man sich bei den dieser Gruppe angehörenden Fällen zur Resection entschliesst, als es bei den Patienten der II. Gruppe der Fall war.

Die Indicationen zur Resection wurden bei der III. Gruppe so gut wie ausnahmslos durch das Fortbestehen der tuberculösen Erkrankung des Gelenkes gegeben; Contracturen können als ein die Resection bedingendes Moment nicht in Frage kommen, da der einzige in dem Sinne zu deutende Fall, in welchem es sich um einen vollkommen abgelaufenen Krankheitsprocess, welcher zu starker Deformität und Ankylose im Kniegelenk geführt hatte, handelt, nicht mit absoluter Sicherheit als das Resultat einer tuberculösen Erkrankung angesprochen werden kann. Natürlich wurden auch hier erheblichere Contracturen als Begleiterscheinung oder als Folge der das Gelenk zerstörenden Processe wiederholt (ca. 47 Proc.) beobachtet, traten jedoch nie in der Weise in den Vordergrund, dass ihretwegen die Resection gemacht worden wäre, wie wir das besonders bei den Patienten der I. Gruppe so häufig gesehen haben.

Pathologisch-anatomischer Befund. Von den 33 durch Operation oder sonstwie gewonnenen, sicheren pathologisch-anatomischen Befunden bei den Patienten der III. Gruppe sind zu bezeichnen als

Knochenherde mit losen oder infiltrirten Sequestern	16 = 49 Proc.	67 Proc.
Knochenherde ohne Sequester . .	6 = 18 =	
Rein synovialer Fungus	11 = 33 =	

Mit anderen Worten: Bei den nach vollendetem 20. Lebensjahre beginnenden tuberculösen Erkrankungen des Kniegelenks hat man bei $^2/_3$ der Fälle, also häufiger als bei den früher beginnenden Erkrankungen, zu erwarten, dass es sich neben der Synovialtuberculose noch um Erkrankungsherde im Knochen handelt.

Ausgänge der nicht operirten Fälle.

Ueber den Rest der hier in Frage kommenden Patienten, welche also nicht mit eingreifenden Operationen behandelt wurden, kann ich mich kurz fassen. Bei 2 Patienten wurden nur Abscesse incidirt, vorgefundene Knochenherde ausgelöffelt, aus rein äusserlichen Gründen konnten beabsichtigte, eingreifende Operationen nicht vorgenommen werden. Der eine starb 2 Jahre nach Beginn des Leidens ausserhalb des Hospitals; der zweite ist nach $6^1/_2$jähriger Dauer der Krankheit nahe daran, einer allgemeinen Tuberculose zu unterliegen. Von den 11 nur mit Gypsverbänden behandelten Kranken sind 5 nach durchschnittlich $2^1/_2$jähriger Dauer der Erkrankung an den Folgen ihres Leidens gestorben, zum Theil nach Verallgemeinerung der Tuberculose und zwar im Alter von 28, 30, 30, 32 und 45 Jahren; bei der Mehrzahl derselben war der Vorschlag einer grösseren Operation verworfen worden. Von den 3 als geheilt aufgeführten Patienten haben 2 nach $9^1/_2$- und $5^1/_2$jähriger Dauer der Krankheit ein steifes Kniegelenk und ein zwar schwaches, aber doch beschränkt brauchbares Bein bei einem Alter von über 50 Jahren; bei der 3., 60 Jahre alten Patientin wird wohl die auf Hydrops tuberculosus gestellte Diagnose dadurch etwas unwahrscheinlich, dass sich dieselbe nach $4^1/_2$jähriger Dauer der Krankheit noch eines guten Befindens und eines ihrer Angabe nach beweglichen Kniegelenks erfreut. Die 3 unvollkommenen Heilresultate schliesslich kommen auf 2 Patienten, welche sich der vorgeschlagenen Operation entzogen und von denen die eine, 62jährige, nach 7jähriger Dauer der Krankheit mit stets eiterndem Knie ständig das Bett hütet, während das jetzige Ergehen des zweiten, nach 10jährigem Bestehen des Leidens zur Beobachtung gekommenen Patienten unbekannt ist. Bei der dritten, 23jährigen Patientin handelte es sich nach ca. 3jähriger Dauer der Krankheit um starke Contracturen; sie hat sich der Beobachtung entzogen.

Wie leicht einzusehen, kann man aus diesen letzteren Beobachtungen keine weiteren Schlüsse ziehen, als dass das Schicksal von manchen der Patienten sich wohl durch eine rechtzeitige Operation besser würde haben gestalten lassen.

Ueber die Complicationen des Kniegelenkleidens mit

Tuberculose innerer Organe, sowie mit „multipler Knochen- u. s. w. Tuberculose“ bei den Patienten der III. Gruppe kann ich gleichfalls nur mit den S. 321 ausgesprochenen Einschränkungen Angaben machen. Verzeichnet sind Complicationen

mit Tuberculose innerer Organe . . . . 18 mal = 37 Proc.
(I. Gruppe = 15 Proc., II. Gruppe = 20 Proc.)

mit multipler Knochen- u. s. w. Tuberculose 7 mal = 14 Proc.
(I. Gruppe = 17 Proc., II. Gruppe = 16 Proc.)

Man darf wohl aus den vorstehenden Zahlen den Schluss ziehen, dass, während Complicationen mit Tuberculose innerer Organe bei den nach vollendetem 20. Lebensjahre an Kniefungus erkrankten Patienten erheblich häufiger sich nachweisen lassen, als bei den im früheren Lebensalter erkrankten, sonstige Aeusserungen der Tuberculose an der Haut, den Knochen oder an sonstigen Gelenken bei allen Gruppen ziemlich gleich häufig vorkommen.

Zum Schlusse habe ich noch die Verzeihung der geehrten Leser zu erbitten dafür, dass ich die dieser Arbeit zu Grunde liegenden, tabellarisch geordneten Krankengeschichten weglassen zu dürfen geglaubt habe. Einmal geschieht dies der Raumersparniss wegen und dann, weil ich annehmen darf, dass wohl Niemand sich der Mühe unterziehen würde, die von mir gegebenen Zahlen an der Hand der erwähnten Tabellen zu controliren.

Berlin, Januar 1885.

XI.

Ueber Hemiglossitis.

(Zum kleineren Theil nach einem in der Berliner med. Gesellschaft am 22. April 1885 gehaltenen Vortrage.)

Von

Dr. Paul Gueterbock,
Docent in Berlin.

Die Krankheit, welche uns im Nachstehenden beschäftigen soll, gehört zu den seltensten Vorkommnissen der ärztlichen Praxis. Wenn ich dieselbe einer etwas ausführlicheren Besprechung unterziehen werde, so geschieht dieses nicht so sehr aus dem Grunde, dass ich eine von mir persönlich in zufälliger Weise beobachtete Rarität zur Schau stellen will, sondern weil ich glaube, dass die wenigen hierhergehörigen Fälle einige Punkte von allgemeinerem Interesse zu bieten vermögen. Ausserdem hoffe ich, dass die Mittheilung derselben diejenigen Fachgenossen, denen ein grösseres Material als mir zu Gebote steht, zur Veröffentlichung ähnlicher Beobachtungen aus ihrem Wirkungskreise anzuregen geeignet sein dürfte.

Definition. Obschon der Begriff der Hemiglossitis aus dem Worte selbst sich eigentlich ohne Weiteres ergeben sollte, so ist es doch nicht überflüssig, vorauszuschicken, dass nicht jedes einseitige Vorkommen einer Zungenentzündung einer Hemiglossitis entspricht. Bei der Definition der „Hemiglossitis" muss man vielmehr berücksichtigen, dass alle Formen der Zungenentzündungen, sowohl die mehr oberflächlichen, meist per contiguitatem entstandenen, wie die parenchymatösen, sogenannten idiopathischen, gelegentlich die eine Seite mehr betreffen können als die andere. Besonders hat man schon seit geraumer Zeit bemerkt, dass die linke Seite bei den verschiedenen Glossitiden mehr in Mitleidenschaft gezogen wird als die rechte.[1]) Ausserdem hat man zu wiederholten Malen die Wahrneh-

1) Déchambre, Dictionnaire encyclopédique des Sciences méd. 2. série. T. I. p. 370.

mung gemacht, dass die Zungenentzündung zuerst vornehmlich nur die eine Seite des Organes und zwar meist wiederum die linke befällt und erst später auf die anfangs verschonte andere Hälfte übergeht. Ein solches Uebergreifen der Erkrankung von der einen Hälfte der Zunge auf die andere wird durch die anatomischen Verhältnisse des Organes wesentlich erleichtert, indem die als Septum linguae bezeichnete fibröse Scheidewand in der Mittellinie keineswegs eine vollständige bilateral-symmetrische Trennung der Substanz bedingt; dieses Septum erreicht vielmehr den Rücken der Zunge nie ganz, sondern bleibt immer mehrere Millimeter von letzterem entfernt, während es nach unten und vorn nur bis zum Eintritt der Mm. genioglossi in das Zungenfleisch sich zu erstrecken pflegt.

Jedenfalls hat die als „Hemiglossitis" zu bezeichnende Krankheit nichts mit solchen im Beginne des Leidens lediglich halbseitigen Glossitiden zu thun; auch sogenannte partielle, z. B. nur die Gegend der Papillae circumvallatae der einen Seite betreffende Entzündungen, wie solche zuweilen durch äussere Schädlichkeiten bedingt werden können, gehören nicht hierher. Dagegen bildet die von vornherein gleich beim ersten, stets sehr plötzlichen Auftreten der Krankheit sich aussprechende, fast mathematisch genaue Beschränkung des Processes ein so scharfes Characteristicum der wahren Hemiglossitis, dass man sie schon in relativ früher Zeit als etwas Besonderes, von den übrigen Zungenaffectionen zu Trennendes aufgefasst hat. Nach Guéneau de Mussy[1]) war es bereits ein im 17. Jahrhundert lebender Mediciner, Joel Langelot, Leibarzt eines Herzogs von Holstein, welcher zuerst von einer „Hemiglossitis" gesprochen hat. Ihm folgten Carminati, de la Malle, Orgile, und ferner der bekannte irische Arzt Graves. Letzterer, welcher mehrere hierhergehörige Fälle gesehen, machte darauf aufmerksam, dass es stets die linke Seite sei, welche von der Hemiglossitis befallen wird, eine Beobachtung, die später von Déchambre und Guéneau de Mussy in dem eben citirten, 2 Fälle enthaltenden Aufsatze bestätigt wurde. Von Guéneau de Mussy rührt übrigens zuerst eine ziemlich präcise Art von theoretischer Erklärung der Hemiglossitis her, durch welche diese auf Nerveneinfluss von ihm zurückgeführt wurde. Dyce Duckworth[2]), Arzt des St. Bartholomew's Hospital zu London, der modernste Autor über Hemiglossitis, bezeichnet sie unter Beibringung zweier eigenen Beobachtungen ebenfalls als eine Nervenaffection. Indem er

1) Deux observations d'hemiglossite, suivies de réflexions sur la pathogénie de cette affection. Arch. gén. Avril 1879. p. 585.

2) On hemiglossitis. Liverpool med.-chir. Journal 1883, July. p. 195—202.

sich vielfach der Auffassung von Guéneau de Mussy anschliesst, gebraucht er für dieselbe den Namen einer „katarrhalischen Neurose", welche nahe verwandt mit den sogenannten herpetischen Entzündungen der Nachbartheile, speciell des Rachens sei. Von anderen Autoren, die sich mit der Hemiglossitis beschäftigen, sei noch Fairlie Clarke[1]) genannt, dessen 1873 erschienene Monographie über Zungenkrankheiten einen kurzen sie betreffenden Abschnitt mit einigen fremden Fällen enthält, anscheinend aber ohne den Ausdruck „Hemiglossitis" zu kennen. Die sonstige literarische Ausbeute, sei es in Zeitschriften und Krankenhausberichten, sei es in Lehr- und Handbüchern, ist hinsichtlich der Hemiglossitis eine ausserordentlich geringe. Einige der letzteren erwähnen sie allerdings kurz, im Allgemeinen fehlt aber jede Beschreibung oder eigene Casuistik. Eine Ausnahme hiervon bilden Stromeyer[2]) und H. Demme[3]). Ersterer behauptet von der idiopathischen, durch Erkältung bedingten Zungenentzündung, dass sie sich „gewöhnlich" auf die eine Hälfte des Organes beschränke, und hat er dabei wahrscheinlich den Demme'schen Artikel im Sinne. Dieser berichtet nämlich über 32 Fälle von Zungenentzündung, von denen er 26 als „Glossitis dimidiata" den übrigen 6 als „Glossitis bilateralis" oder „universalis" aufgeführten gegenüberstellt. Eine solche Rubricirung weicht um so mehr von der Meinung der übrigen Autoren ab, als er, entgegen der sonst vorherrschenden Ansicht von den 26 Fällen der Glossitis dimidiata 16 auf die rechte und nur 11 auf die linke Seite rechnet. Krankengeschichten werden indessen von H. Demme nicht beigebracht, und ist seine ganze Mittheilung daher bereits von C. O. Weber[4]) als des besonderen Vertrauens nicht würdig bezeichnet worden. Bernhard Arnold[5]) erwähnt (wie ich gegen Demme noch nachträglich bemerken will) in einer Zusammenstellung von 15 noch nicht veröffentlichten, grösstentheils selbst beobachteten Fällen von Zungenentzündung nur eines einzigen Vorkommnisses der Demme'schen „Glossitis dimidiata".

Im Grossen und Ganzen ist die Zahl der bisher von früheren Autoren mitgetheilten Beobachtungen von Hemiglossitis eine recht

1) A treatise on the diseases of the tongue. London 1873. p. 177 sq.

2) Handbuch der Chirurgie. II. S. 152.

3) Schweiz. Zeitschrift für Heilkunde. Ueber die Glossitis und ihre Behandlung (S.-A. S. 82—83).

4) Handbuch der Chirurgie von Pitha-Billroth. III. 1. A. S. 317.

5) Ein Beitrag zur Casuistik und Pathologie der Glossitis parenchymatosa acuta. Tübingen 1867. Inaug.-Abhandl.

geringe. Wofern man nur diejenigen einschlägigen Krankengeschichten berücksichtigt, welche, weil mit einer gewissen Ausführlichkeit gegeben, als sichere zu bezeichnen sind, möchte es sich höchstens um 18—20 näher bekannte Fälle handeln. So gering nun auch dieses Material sein mag, so ist es doch wichtig zu wissen, dass man es hier mit den allerverschiedensten Formen der Entzündung zu thun hat. Mehrfach haben sogenannte parenchymatöse Zungenentzündungen vorgelegen und zwar bald mit, bald ohne den Ausgang in Abscedirung zu nehmen. Nach Ansicht einzelner Autoren sollen die acuten Abscedirungen mit Vorliebe unilateral vorkommen [1]), auch scheint, wie ich aus einer mir gütigst mitgetheilten Beobachtung meines Freundes, Hrn. Dr. Max Bartels [2]), ersehe, der Abscess sich nicht immer in einer ganz acuten Weise zu entwickeln. Dagegen ist aus der vorher citirten, unter den Auspicien von V. von Bruns geschriebenen Inaugural-Abhandlung von Arnold zu ersehen, dass unter 5 Fällen von Zungenabscess der Process niemals nur die eine Zungenhälfte betraf. Oefters bleibt nach einer sehr heftigen Zungenentzündung, die das ganze Organ betroffen, ein nur auf die eine Seite beschränkter Abscess zurück, doch möchten solche Fälle kaum als Hemiglossitis zu bezeichnen sein. Einige Male dürften Combinationen von acuter oberflächlicher und mehr parenchymatöser Glossitis bestanden haben und scheint z. B. der zweite der von Dyce Duckworth beobachteten Fälle hierher zu rechnen zu sein.

1) Coupland, Dictionary of Medicine. Vol. III. p. 1077, citirt bei Dyce Duckworth l. c.

2) Bei einem Knaben von 3/4 Jahren wurde vom Hausarzt bemerkt, dass derselbe seit einigen Tagen schwerer trinke und sich eine Anschwellung in der Zunge entwickelte. Es fand sich am Zungenrücken in der rechten Hälfte der Spitze ziemlich nahe eine rundliche Hervorwölbung von Zungensubstanz, die sich ziemlich hart, fest, nicht fluctuirend anfühlte (aber nicht knorpelig, sondern nur wie eine festere Zungensubstanz) und von normaler Farbe war. Bei Besichtigung der Unterseite erblickte man die Geschwulst rundlich sich hervorwölbend und hart an der Grenze zwischen dem beweglichen und festsitzenden Zungentheil liegend. Die Oberfläche der Geschwulst war an dieser Stelle glatt, dünn, gelblich-weiss durchscheinend und von einem Kranze feiner injicirter Gefässchen umgeben. Die Geschwulst war prall gespannt, liess aber doch erkennen, dass ihr Inhalt Flüssigkeit sei; ihre Grösse kam der eines grossen Kirschkerns gleich. Punction der Geschwulst entleerte guten dicken Eiter. In einigen Tagen vergrösserte sich die Geschwulst wieder, aber nicht so weit wie früher; plötzlich collabirte sie dann. Elf Tage nach der Punction war nur noch eine kleine erbsengrosse harte Stelle zu fühlen. Herr Dr. M. Bartels hielt bei diesem nicht acut sich entwickelnden einseitigen Abscesse die Möglichkeit der Vereiterung einer Retentionscyste nicht für gänzlich ausgeschlossen.

Eine ganz besondere Stellung nimmt die sogenannte herpetische Hemiglossitis ein. Nicht immer liegt hier wirklicher Herpes linguae vor, vielmehr ist diese Form der Krankheit von den übrigen hierher zählenden Vorkommnissen nicht so scharf getrennt, um aus ihr eine bestimmte Unterart der Hemiglossitis zu machen. In einigen der hierhergehörigen Fälle stellte die halbseitige Glossitis die gewöhnliche, theils parenchymatöse, theils mehr oberflächliche Zungenentzündung dar, welche nur die Eigenthümlichkeit bot, dass sie mit einem Herpes labialis oder buccalis vergesellschaftet war. In dem zweiten von Guéneau de Mussy gesehenen Falle ging die hemiglossitische Anschwellung einem solchen Herpes des linken Mundwinkels und der linken Hälfte der Oberlippe, begleitet von linksseitigem Ohren- und Kopfschmerz, 4 Tage lang vorher. Aehnlich war der Verlauf in einer von Desprès[1]) gemachten Beobachtung von Hemiglossitis, in welcher ebenfalls die entzündliche Zungengeschwulst einige Tage vor der Herpeseruption der äusseren Bedeckungen constatirt wurde. Hier trat aber dieser Herpes an der rechten Seite der Unterlippe auf, während die linke Zungenhälfte die erkrankte war und unter Nachlass ihrer ursprünglichen Anschwellung gleichzeitig mit dem Herpes labialis dexter gleichfalls von drei Herpesbläschen eingenommen wurde. Es ist aber dieser Desprès'sche Fall in Verbindung mit einigen anderen[2]) ähnlichen dadurch ganz besonders wichtig, dass er den Uebergang zu der als Herpes linguae unilateralis im engeren Wortsinne anzusprechenden Varietät der Hemiglossitis herpetica bildet. Bei diesem einseitigen Herpes zoster der Zunge tritt die entzündliche Anschwellung der Zunge häufig mehr oder weniger in den Hintergrund; sie wird entweder als gering oder, wie z. B. in einem Falle von Gellé[3]), als vollständig fehlend bezeichnet. Charakteristisch ist dagegen die auf die eine Zungenhälfte genau beschränkte Eruption von Bläschengruppen, mit welcher zuweilen anderweitige nervöse Erscheinungen Hand in Hand gehen. Ein solcher Herpes zoster unilateralis linguae ist es auch gewesen, welcher in zwei von mir selbst gemachten Beobachtungen vorgelegen. Ich gebe dieselben im Folgenden mit dem Bemerken wieder, dass die Untersuchung des

1) Herpès (zona) de la langue — Glossite partielle. Gaz. des Hôpit. 1877. No. 18.

2) C. J. Ermerius, Herpes zoster facialis und lingualis. Ned. Tijdschr. 1. Afd. p. 257. Mei 1869 (Schmidt's Jahrbücher. Bd. 146. S. 277).

3) Gellé, Zona de la langue. Tribune médicale. 1876. No. 403. p. 219, citirt bei Fabre, Le Zona, Mémoir couronné. Paris 1882. p. 60.

2. Falles mir durch die Güte der Herren E. Remak und Litten hierselbst ermöglicht wurde und derselbe inzwischen von Herrn Remak[1]) anderweitig noch verwerthet worden ist. Der erste der beiden Fälle gehört dagegen dem Material meiner chirurgischen Privatpoliklinik an.

Beobachtung I.

Am 20. October 1884 stellte sich in meiner Privatpoliklinik eine 18jährige Kellnerin vor mit einem Ausschlag im Gesicht, den sie seit 14 Tagen hätte, und zu welchem seit ungefähr 5 Tagen Bläschen auf der Zunge getreten wären. Letztere wären ihr beim Essen und Trinken äusserst hinderlich und schmerzhaft. Bei der wohlgebildeten, keinerlei sonstige Abnormitäten, namentlich kein Fieber und keine Verdauungsstörungen bietenden Patientin[2]) liess sich zunächst durch die äussere Betrachtung ein Herpes Zoster buccalis constatiren. Derselbe erstreckte sich in fast querer Richtung bis zum rechten Mundwinkel über die rechte Wange und bestand aus etwa 3—4 Gruppen von Bläschen. Die Bläschen selbst waren als solche deutlich zu erkennen und befanden sich im Stadium der beginnenden Abtrocknung. Gleichsam die Fortsetzung dieses Zoster bildend, wurde die rechte Zungenhälfte mit genauer Abgrenzung gegen die Mittellinie durch mehrere Gruppen von 2—3, seltener 4 Efflorescenzen eingenommen. Dieselben befanden sich namentlich am Rande und in der Nähe der Spitze der Zunge; die eigentliche Basis sowie der Mundboden, Gaumen und Rachen waren frei, doch hier wie auch in der Umgebung der Efflorescenzen die Schleimhaut etwas röther als in der Norm und ein wenig geschwollen. Der Charakter der einzelnen Efflorescenzen war an einigen Punkten noch deutlich der eines Bläschen, an den meisten war aber der Inhalt dieser Bläschen bereits geschwunden und die abgehobenen Epithelschichten lagen als schmierige Massen gleichsam in einer dellenförmigen Vertiefung der Zungenschleimhaut, bei oberflächlicher Besichtigung dem Verhalten eines frischen weichen Chankers nicht unähnlich. Berührung der Zunge an den erkrankten Stellen war sehr schmerzhaft, eine eigentliche Hyperästhesie nicht vorhanden, ebensowenig, wie nach Angabe von Patientin Geschmacksalterationen bestanden haben sollen. Zu erwähnen ist noch, dass einige der Efflorescenzen erheblich grösser waren als die des Zoster auf der äusseren Wangenhaut.

Am 24. October 1884 stellte sich Patientin, der ein Borsäuremundwasser verordnet worden war, aufs Neue vor. Der Zoster an dem äusseren Mundwinkel war völlig eingeschrumpft, auf der Zunge die einzelnen Efflorescenzen in Heilung begriffen, so dass sie flacher aussahen und nicht mehr eine Vertiefung in der Zungenschleimhaut bildeten. Von letzterer waren die geringe Schwellung und Röthung völlig zurückgegangen, Berührung wie Bewegung des Organs fast gänzlich schmerzfrei und Patientin, was ihr das Wichtigste, beim Kosten und Biertrinken in keiner Weise mehr behindert.

1) Zur Pathogenese des die peripherische Facialisparalyse gelegentlich complicirenden Herpes zoster. Arch. f. Nervenheilkunde von Erlenmeyer 1885. Nr. 5.

2) Auch die Zähne der Patientin waren gesund.

Patientin zeigte sich am nächsten Tage (25. October 1884) noch einmal; der Ausschlag war so gut wie abgeheilt, nur mehr nach der Zungenmitte zu stellte sich als Rest einer etwas umfangreicheren Efflorescenz ein flacher, grauröthlicher Epithelverlust dar, der jedoch Patientin nicht mehr empfindlich oder sonst wie störend war. Patientin bot ebensowenig wie früher irgend welche anderen körperlichen Anomalien und wurde auf ihren Wunsch als geheilt aus der Behandlung entlassen. Bemerkt muss werden, dass auch jetzt auf genaues Befragen eine Ursache für den Zoster der Wange nicht zu constatiren war. Patientin hatte des äusserlichen, ohne jedes Fieber oder ähnliche Complication auftretenden Leidens gar nicht geachtet und erst nach Erscheinen der Zungenerkrankung die Hülfe des Arztes in Anspruch genommen.

Beobachtung II.

Ein 26jähriger Jurist erkrankte nach vorangegangenen Ohrenschmerzen am 26. October 1884 mit schwerer Facialisparalyse der rechten Seite ohne Geschmacksstörung der Zunge. Am 29. October bildete sich auf dem rechten Zungenrücken die erste Blase, der sich bereits im Laufe des Tages mehrere gruppenweise angeordnete Bläschen hinzugesellten, so dass am 30. October eine grössere Reihe solcher über den vorderen zwei Dritteln der ganzen rechten Zungenhälfte, namentlich über dem rechten Zungenrand, vereinzelt auch an der unteren Fläche der Zunge sowie deren Uebergang zum Mundboden verbreitet war. Noch am nächsten Tage waren die Efflorescenzen äusserst deutlich; vom 2. November 1884 begannen sie zu schwinden und waren am 6. November völlig abgeheilt. Vom 10. November an war infolge Betheiligung des M. stapedius Oxyakè zu constatiren, eine Geschmacksalteration aber damals ebensowenig wie vorher darzuthun, nur war der Genuss scharfer Speisen und Spirituosen zur Zeit der Bläscheneruption durch das Wundsein der Zunge vorübergehend sehr empfindlich gewesen. (Der weitere, äusserst langwierige Verlauf der Lähmung ist ohne specielleres Interesse für die Zwecke der vorliegenden Arbeit.)

Die vorstehenden Fälle von „Herpes linguae unilateralis" erscheinen nach vielen Richtungen hin bemerkenswerth. So verlockend es nun auch scheinen mag, jeden derselben einer besonderen epikritischen Würdigung zu unterziehen, so sehe ich doch von einer solchen zu Gunsten der Erledigung der Frage nach dem nervösen Ursprunge der Hemiglossitis ab. Bei den bekannten engen Beziehungen zwischen dem Herpes zoster und pathologischen Veränderungen im peripheren Nervensystem dürften gerade die Fälle von Herpes linguae unilateralis s. dimidiatus besonders geeignet sein, auf die Entstehung der halbseitigen Entzündung im Allgemeinen einiges Licht zu werfen, zumal wenn man bedenkt, dass die Vorkommnisse nicht herpetischer Hemiglossitis sich eigentlich meinen früheren Auseinandersetzungen zufolge von der herpetischen Form keineswegs in strenger Weise trennen lassen. Allerdings bildet bei der Beurtheilung, inwieweit bei letzterer ein Nerveneinfluss anzunehmen ist, eine gewisse

Schwierigkeit das gelegentliche Vorkommen von einem Herpes linguae, der sich durchaus nicht auf die eine Hälfte der Zunge beschränkt. Es handelt sich hier um Veränderungen, die man in Analogie mit dem, was man an anderen Körperstellen sieht, als Herpes bezeichnet, welche aber mit dem als „Zoster“ oder „Zona“ im gewöhnlichen Sinne aufzufassenden Krankheitszustande zunächst nur die morphologische Identität aufzuweisen haben. Solche Fälle von nicht nur unilateraler „Glossitis herpetica“ werden namentlich von englichen Autoren beschrieben, und sollen dieselben unter fieberhaften Allgemeinerscheinungen in Gesellschaft einer analogen herpetischen Entzündung des Kehlkopfes, des Rachens, ja selbst des Oesophagus auftreten.[1]) Ich selbst habe in einer eigenen, hierhergehörigen Beobachtung gesehen, dass die Affection auf beiden Seiten genau sich auf das vom Trigeminus versorgte Gebiet der Fauces beschränkte und am vorderen Rande der Mandeln Halt machte. Ob dieses aber immer stattfindet, und inwieweit die Bläschenentwicklung nicht auch zu anderen Nervenausbreitungen in eine bestimmte Beziehung tritt, geht aus den einschlägigen Schilderungen der Autoren nicht mit Sicherheit hervor. Man kann daher allenfalls sagen, dass die betreffenden Fälle von nichthalbseitiger Glossitis herpetica zu der als Zoster oder Zona im gewöhnlichen Sinne geltenden Localerkrankung in einem ähnlichen Verwandtschaftsverhältniss stehen, wie dies mit den als „Herpes labialis“ und „Herpes genitalis“ bekannten Formen der Fall ist.[2]) Man ist zu einer derartigen Auffassung um so berechtigter, als in einem Fall der vorher in der Anmerkung citirten Arbeit von Stephen Mackenzie mit dem Herpes der ganzen Zunge ein genau den Verzweigungen des N. trigeminus folgender Herpes zoster facialis der einen — rechten — Gesichtshälfte Hand in Hand gegangen ist, und Aehnliches auch von anderen Aerzten gesehen worden sein soll.

Wird man daher mit der Annahme eines Nerveneinflusses in der Pathogenese des Herpes lingualis auch in solchen Fällen nicht zögern dürfen, so liegt die Sache doch noch um Vieles klarer, wenn man lediglich die Beobachtungen von Herpes linguae unilateralis s. dimidiatus berücksichtigt, ja man darf nach Alledem, was ich vorher von Uebergangszuständen zwischen diesem Herpes linguae unilateralis s. dimidiatus und den mehr unter dem Bilde einer rein entzündlichen Hemiglossitis verlaufenden Erkrankungsformen gesagt habe,

1) On some of the conditions liable to be mistaken for acute glossitis. By Stephen Mackenzie, Practitioner. 1881. Vol. XXVII. p. 266—273.

2) O. Simon, Die Localisation der Hautkrankheiten. Berlin 1873. S. 83.

nicht daran zweifeln, dass auch für letztere nervöse Veränderungen von ätiologischer Bedeutung sind.

Die Frage nach der nervösen Entstehung der Hemiglossitis im Allgemeinen schliesst inzwischen eine andere in sich, welche gleichzeitig mit ihr beantwortet werden muss. Eine befriedigende Erledigung wird hier nämlich nur gegeben werden können, wenn man mit dieser den Nachweis verknüpft, welche speciellen Nervengebiete bei der Hemiglossitis eine Rolle spielen. So leicht nun auch die Beantwortung der Frage nach dem nervösen Ursprunge der Hemiglossitis im Allgemeinen sich gestalten mag, so schwierig dürfte letzterer Nachweis in allen Einzelheiten zu führen sein. Man hat sich dabei zu erinnern, dass die Zunge, um ihren mannigfachen Functionen als Schmeck-, Schling-, Sprach- und Tastapparat zu entsprechen, von 4 oder — wofern man die vasomotorischen Nerven besonders zählt — von 5 verschiedenen Stämmen (Ramus lingualis N. V, Chorda tymp., Glossopharyngeus und Hypoglossus) versehen wird. Bereits Guéneau de Mussy (l. c.) hatte, wie schon früher angedeutet, eine ganz bestimmte Ansicht über die Nervenbetheiligung. Der Krankheitsvorgang entwickelt sich nach ihm im Bereich des N. lingualis (Trigeminus) und der Chorda tympani, welcher letzteren nach Experimenten von Vulpian vielleicht die Hauptrolle zufallen dürfte, da Galvanisirung des peripheren Nervenstumpfes Congestion und Anschwellung der Zunge erzeugte. Vielleicht wären aber auch Lingualis und Chorda mit Rücksicht auf ihre innige Vereinigung innerhalb der Zunge in gleicher Weise für den pathologischen Process verantwortlich. Des Weiteren bezeichnet Guéneau de Mussy die hier maassgebenden Veränderungen der betreffenden Nerven als eine Neuritis oder wenigstens als einen Reizungszustand der Zungennerven. Diesen Ansichten tritt in seinen bereits citirten Arbeiten Dyce Duckworth[1]) vielfach bei, in einigen nicht unwichtigen Punkten hat er aber seine besondere Meinung. Er hält unter Anderem den Beweis dafür noch nicht erbracht, dass der krankhafte Process bei der Hemiglossitis jedesmal ausschliesslich nur auf einen einzigen bestimmten Nervenast zu beziehen sei. Er glaubt, dass durch Reflexaction (genau wie bei sonstigen Katarrhen) sowohl der Ramus lingualis des N. trigeminus sammt der Chorda tympani als auch der N. glossopharyngeus, weniger allerdings der N. hypoglossus in ihren vasomotorischen Fasern ganz speciell betroffen werden können, so dass es sich nicht immer um die Affection eines einzigen Nerven, sondern

1) l. c. p. 199—201.

häufig um eine solche von mindestens 2 Aesten gleichzeitig handeln dürfte. Dyce Duckworth unterstützt diese seine Behauptungen durch Bezugnahme auf eine längere anatomische Auseinandersetzung über die Versorgung der Zunge seitens der verschiedenen Hirnnerven, welche ihm von M'Kendrick, Professor der Physiologie in Glasgow, mitgetheilt worden ist.

In der That gehört das Ineinandergreifen der verschiedenen Innervationsgebiete im Bereiche der Zunge zu den schwierigsten Problemen der Anatomie. Gerade aber deshalb möchte ich bei einer näheren Würdigung der bisherigen Ansichten über die nervösen Verhältnisse bei der Hemiglossitis von vornherein Einsprache dagegen erheben, dass man auf Grund von rein anatomischen Befunden über die klinischen Thatsachen der Hemiglossitis aburtheilen will und sicher am Krankenbette constatirten Facten Zwang anthut. Trotz aller Fortschritte der Neuzeit sind nämlich die maassgebenden ausschliesslich anatomischen Einzelheiten nicht völlig ausreichend, um alle die Complicationen, welche seitens der Innervationsverhältnisse der Zunge geboten werden, in befriedigender Weise zu lösen; man muss vielmehr hier gleichsam auf Schritt und Tritt physiologische und namentlich auch pathologische Daten zu Hülfe nehmen. Wer sich hierüber bei einer autoritativen Seite informiren will, den kann ich nur auf die ebenso lichtvolle wie eingehende Darstellung bei Henle[1]) verweisen, in welcher auch die klinische Literatur ausgiebig berücksichtigt ist. In Bezug auf einige histologischen Details habe ich ausserdem bei Heidenhain[2]) in einem neueren Aufsatze (Ueber pseudomotorische Nervenwirkungen) erwünschte Aufklärung gefunden, doch gehört diese wesentlich experimentelle Arbeit eigentlich nur insofern, als sie die Gefässinnervation der Zunge durch die Chorda tympani bespricht, zu dem vorliegenden Thema.

Analysirt man nunmehr den Sitz der Erkrankung in den einzelnen Fällen von Hemiglossitis in Hinblick auf die in den eben citirten Arbeiten beigebrachten Daten über die verschiedenen Innervationsgebiete der Zunge, so bemerkt man, dass gerade in den besten Beobachtungen die Hemiglossitis, und zwar sowohl in der herpetischen wie in der nichtherpetischen[3]) Form der Affection, genau innerhalb der Ausbreitungen der N. trigeminus bleibt. In einigen der hierhergehörigen Fälle wird die ausschliessliche Betheiligung dieses Nerven noch dadurch besonders bestätigt, dass die Affection

1) Handbuch der Anat. III. 1. S. 389, 405—410, 418 u. ff. (1. Aufl.)

2) Archiv für Physiol. 1883. Suppl.-Bd. S. 133—138.

3) S. auch den bei Fairlie Clarke (p. 119) citirten Fall von Graves.

nicht nur auf der Zunge selbst streng innerhalb des Innervationsgebietes des N. trigeminus sich hält, sondern auch dann, wenn sie in der Nachbarschaft der Zunge weitergeht, eben dieses Gebiet nicht verlässt. Ich kann als fast paradigmatisch für dieses Factum unter Anderem auf eine Veröffentlichung von Singer[1]) (Szegedin) hinweisen, in welcher eine ausgedehnte Herpeseruption im Gebiete des 3. Astes des N. trigeminus das Zahnfleisch der linken Unterkieferhälfte, die linke Seite der Zunge und den linken Arcus palatoglossus in sich schloss, an letzterem sich scharf gegen die Umgebung inselförmig abgrenzend. Hier waren auch Herabsetzung der Geschmacks- und Tastempfindung und Schmerzen in der linken Zungenhälfte vorhanden.

Diesen Beobachtungen von ausschliesslicher Betheiligung des Trigeminus an dem hemiglossitischen Process reihen sich solche an, in denen auch die Chorda tympani in Mitleidenschaft gezogen ist. Zuweilen ist Letzteres eben nur angedeutet, so z. B. in Fall 2 von Guéneau de Mussy, in welchem eine reichliche Salivation gleichzeitig mit der Hemiglossitis bestand, ferner in dem bereits citirten Fall von Ermerius u. a. A. In anderen Beobachtungen, so in Nr. 2 meiner eigenen Fälle in der Facialislähmung gleichzeitig bestand, hat man mit Remak an eine wesentlichere Betheiligung der Chorda zu denken. Man kann es hier vielleicht für möglich halten, dass die Chorda nur auf dem Wege der Reflexaction betheiligt ist, letztere bedingt durch die in sie eintretenden rückläufigen Fasern des N. lingualis des Trigeminus. Da aber die eigentlichen Chordafasern sich durch ihre gleichmässig dünnen (3,0—4,5 μ) Fasern im Verlaufe des Lingualis einerseits, wie des Facialis andererseits leicht unterscheiden lassen, ist es sehr fraglich, ob die recurrirenden Lingualisfäden in einem anderen, als in einem rein mechanischen Zusammenhange mit der Chorda stehen und es sich nicht auch hier um eine Mitbetheiligung von dem Lingualis benachbarter Nervenbahnen unter dem Einfluss einer und derselben krankmachenden Schädlichkeit handelt.[2]) Nothwendig ist ein anderer Zusammenhang jedenfalls nicht, da die Function der Paukensaite keine einheitliche: sie enthält zum Mindesten Gefässerweiterungs- und Absonderungsfasern, sehr wahrscheinlich aber auch Geschmacksfasern (Heidenhain[3])).

Einer sehr differenten Beurtheilung unterliegt die Betheiligung des N. glossopharyngeus an der Hemiglossitis. Man hat an eine

1) Herpes zoster, entsprechend den Zweigen des 3. Astes von N. trigeminus. Wiener. med. Wochenschrift. 1867. Nr. 56—59.

2) S. o. die eigene Beobachtung II.

3) l. c. S. 159.

solche bei allen denjenigen Vorkommnissen zu denken, bei denen mit der Hemiglossitis eine Entzündung des Rachens und Kehlkopfeinganges vergesellschaftet ist. Zu beachten ist dabei, dass kein einziger Fall unserer Krankheit bekannt ist, in welchem sich die Zungenaffection ausschliesslich auf das Gebiet des einen N. glossopharyngeus beschränkte und das vordere und mittlere Drittel des Organes intact erschienen. Eine ausreichende Erklärung für diese Thatsache ist vorderhand nicht zu geben; man kann vielleicht hier anführen, dass der N. glossopharyngeus von allen Hirnnerven zu den am wenigsten Selbständigkeit zeigenden Nerven gehört, da er schon in seinem Ganglion petrosum s. Anderschii Communicationen mit den Gebieten der Nn. quintus, facialis, vagus und mit dem carotischen Geflechte des Sympathicus unterhält. Dagegen kann man auf die weitere Hypothese, dass der N. lingualis seine Geschmacksfasern in letzter Instanz aus dem N. glossopharyngeus beziehe[1]), für die richtige Interpretation des uns beschäftigenden klinischen Factums schon deshalb kein grosses Gewicht legen, weil Geschmacksstörungen bei der Hemiglossitis relativ selten[2]) zu constatiren sind, dieselben vielmehr in den meisten Fällen, in denen auf sie geachtet worden, ausdrücklich geleugnet werden (vgl. meine Beobachtung II).

Ganz kurz habe ich schliesslich noch die Verwerthung des N. hypoglossus und der vasomotorischen Fasern der Zunge für die Entstehung der Hemiglossitis zu erwähnen. Dafür, dass ersterer, der eigentliche motorische Zungenfleischnerv, hier eine Rolle spielen sollte, fehlen die Thatsachen vollständig. Im Gegentheil finden wir, dass die wohlbekannten Veränderungen, welche die Zunge sowie ihr Belag bei halbseitiger Lähmung bieten, durchaus nicht dem Bilde der Hemiglossitis entsprechen.[3]) Was jedoch die Intervention der vasomotorischen Fasern betrifft, die ja auch sonst in der Pathologie öfters angerufen zu werden pflegt, wenn nämlich anderweitige Erklärungen entzündlicher Vorgänge fehlen, so besteht dieser gegenüber die Schwierigkeit, dass durch Veränderungen der Vasomotoren, welche zu einer Erweiterung der Arterien und einer Paralyse der Venen führen, durchaus nicht alle Erscheinungen des Herpes zoster linguae unilateralis und der damit zusammenhängenden anderweitigen entzündlichen Veränderungen zu erklären sind. Wie beim Herpes zoster

1) Henle l. c. S. 419.

2) Vgl. den bereits citirten Fall von Singer (Szegedin).

3) Vivian Poore, The physical signs derivable of the tongue. Lancet 1880, Mai 22. p. 792. Ueber den Beleg bei Hypoglossuslähmung, vgl. ferner die Arbeit von G. Lewin, Charité-Annalen. N. F. VIII. S. 621.

überhaupt müssen wir vielmehr annehmen, dass es sich um eine Functionsstörung der von den Spinalganglien kommenden Nerven, hier also vornehmlich um die des vom Ganglion Gasseri ausgehenden N. trigeminus handelt (Edmund Lesser[1]), und zwar wird diese Störung je nach den begleitenden übrigen Umständen in concreto bald zu einem mehr oberflächlichen, bald zu einem mehr tieferen Absterben der Gewebstheile der Zunge Anlass geben. Im ersteren Falle wird es zum Herpes oder einer diesen vertretenden, mehr oberflächlichen einseitigen Zungenentzündung kommen, im letzteren zur Abscedirung und sogar zur Gangrän. In der That ist letztere als Ausgang der Hemiglossitis bei gleichzeitigem Auftreten von anderen nervösen Symptomen beobachtet worden.[2]) Es soll dabei keineswegs von mir geleugnet werden, dass den vasomotorischen Nerven der Zunge auf alle halbseitig-entzündlichen Vorgänge ein gewisser, mehr mittelbarer Einfluss eingeräumt werden kann und muss. Ein solcher erhellt vielmehr schon aus der Einwirkung, welche dem Zustande der Gefässwände auf die physiologischen wie pathologischen Functionen des Organes zugeschrieben werden muss.

Soll ich nunmehr in Kürze resumiren, was nach Vorstehendem als sicher von der Betheiligung von Nerven bei der Entstehung einer Hemiglossitis angenommen werden darf, so können wir dieses etwa in folgenden Sätzen formuliren:

1. *Bei mehreren und zwar den am besten beobachteten Fällen von Hemiglossitis richtet sich die Ausbreitung des krankhaften Processes genau nach der der Verzweigungen des N. trigeminus in der afficirten Zungenhälfte.*

2. *In einigen weiteren Fällen von Hemiglossitis ist eine Mitbe-*

1) Virchow's Archiv. Bd. 93. S. 515.

2) Der betreffende Fall von Edw. Ballard (Med. Times and Gaz. 1869. March 20. p. 296—297) trägt zwar die Ueberschrift: „Paralyse des N. hypoglossus mit nachfolgendem Absterben der Zunge", ein überzeugender Beweis, dass diese vorgelegen, wird aber nicht geführt, denn dass bei einer schweren Zungenaffection Behinderung im Vorstrecken der Zunge und Aussprechen der Zungenconsonanten und Abweichung des Organs nach rechts notirt wird, dürfte wohl nichts Pathognostisches für eine Lähmung sein. Es bestanden überdies Erscheinungen einer Occipitalneuralgie. Mit Recht spricht deshalb Fairlie Clarke in einem Resumé des Falles von Ballard von einer nicht aufgeklärten Erkrankung (obscure affection) der zur Zunge führenden Nerven. Beim Abschluss der Beobachtung war der betreffende, beiläufig 78 Jahre alte Patient insoweit geheilt, als er wieder gut sprechen und schlucken konnte. Die rechte Hälfte des Organs bis zum Gaumenbogen war verloren gegangen, die Zungenwurzel bildete einen Stumpf, welcher linkerseits in eine rundliche Spitze sich verlängerte. Gleichzeitig bestand rechtsseitiger Speichelfluss.

theiligung der Chorda tympani an der Störung neben der des R. lingualis N. trigemin. mindestens sehr wahrscheinlich.

3. *Niemals beschränkt sich die halbseitige Affection der Zunge auf das Gebiet des einen N. glossopharyngeus allein, eine gleichzeitige Mitleidenschaft der Ausbreitung des N. trigeminus ist vielmehr in allen hierhergehörigen Fällen mit Sicherheit zu constatiren.*

4. *Einfluss des N. hypoglossus auf die Entwickelung der Hemiglossitis ist bis jetzt durch keine Thatsache erwiesen.*

5. *Ebensowenig ist dieses mit den vasomotorischen Nerven der Zunge der Fall, obschon deren mittelbare Einwirkung auf die einseitig entzündlichen Zustände des Organes nicht ausgeschlossen werden kann.*

6. Endlich ist hinsichtlich der *Art der die Hemiglossitis* bedingenden nervösen Störungen hervorzuheben, dass directe Sectionsbefunde nicht vorliegen, *dass man aber aus der Analogie mit denen beim Herpes zoster anderer Körperstellen schliessen muss, es handelt sich auch hier um sehr mannigfaltige Schädlichkeiten, welche die betreffenden Nerven, sei es in ihren Ganglien, sei es in ihrem Verlaufe bis zur Zungenschleimhaut, treffen,* also Traumen, entzündliche Processe, Betheiligung an Erkrankungen von anderen Theilen des Nervensystems, mit einem Worte alles, was zu einer einseitigen Aufhebung der Function der betreffenden Zungennerven Anlass zu geben im Stande ist. Durch eine solche einseitige Aufhebung der Function eines Zungennerven ermöglicht sich ein Absterben der von diesem versorgten Gewebstheile und durch letzteres wiederum das Eindringen infectiöser Stoffe, so dass es schliesslich zu allen Formen der Entzündung, von der oberflächlichen Bildung isolirter Bläschengruppen bis zur Abscedirung und Totalgangrän der einen Zungenhälfte kommen kann.

Es erübrigt nun jetzt noch, eine Zusammenstellung der bisher ermittelten äusseren Ursachen der Hemiglossitis, ferner ihres klinischen Verlaufes und zuletzt auch ihrer Ausgänge, soweit dieses bisher noch nicht von mir geschehen ist, mit wenigen Worten vorzuführen.

Was zuerst die äusseren Ursachen angeht, so werden alle diejenigen Schädlichkeiten für die Hemiglossitis beigebracht, die überhaupt in der Aetiologie der Zungenentzündungen eine Rolle spielen. In allen den Fällen, in denen die halbseitige Glossitis nur eine Theilerscheinung anderweitiger Erkrankungen der Nachbarschaft, speciell des Herpes zoster im Bereiche des 2. und 3. Astes des N. trigeminus

ist, wird man sich indessen in ätiologischer Beziehung meistens an diese zu halten haben. In dem Reste der Beobachtungen von Hemiglossitis sind als sichere Ursachen Reizung schlechter Zähne, Tragen eines Gebisses[1]) und Missbrauch starker Spirituosen[2]) unter Anderem zu notiren; dagegen erwähne ich die Annahme von epidemischen Einflüssen oder Erkältung, beziehungsweise directe Einwirkung von Kälte nur, um die geringe Wahrscheinlichkeit hervorzuheben, dass lediglich die eine Seite des Organs dadurch gelitten haben soll und nicht die Zunge in toto afficirt wurde.

Hinsichtlich der die Hemiglossitis bedingenden Erkrankungen der Nachbartheile ist der Herpes zoster im Bereich der Verzweigungen des Trigeminus auf der Gesichtshaut bereits soeben erwähnt worden. Ich bemerke aber, dass dieser bei Herpes der Zunge zuweilen fehlen kann und durch heftige neuralgische Beschwerden ersetzt ist (s. den eben angeführten Fall von Gellé), oder aber, dass die Erkrankung der Zunge das Primäre ist, während erst einige Tage nach dem Beginn ein Herpes der Wange und Lippe auftritt.[3]) Ebenfalls schon früher ist darauf hingewiesen, dass die ursächliche herpetische Erkrankung ein paar Mal die Mandeln und den Rachen betroffen; ich möchte aber diese Andeutung doch noch dahin ganz besonders präcisiren, dass es sich hier nicht immer um völlig halbseitige Entzündungen gehandelt haben dürfte (vgl. den Fall von Stephen Mackenzie), und dass ferner hin und wieder die einfachen Angaben der Patienten, dass eine Halsentzündung vorhergegangen, bereits als vollendete ätiologische Thatsache bei den Autoren genommen zu sein scheint[4]), ohne dass ein präciser, durch ärztliche Untersuchung festgestellter Befund dafür vorgelegen. Von anderen ätiologischen Momenten verdienen an dieser Stelle noch gewisse nervöse Störungen hervorgehoben zu werden, so z. B. Occipitalneuralgie (in dem früher bereits in der Anmerkung ausführlich beigebrachten Ballard'schen Falle) und ferner Facialislähmung (in meinem zweiten Falle). Die nach letzterer sich entwickelnden, die gewöhnliche Geschmacksstörung ersetzenden Herpeseruptionen der entsprechenden Zungenhälfte nebst der benachbarten Mundschleimhaut finden ihre Analogie in den nicht allzu selten bei Lähmungen der Gesichtsnerven gesehenen Herpeserkrankungen

1) Vgl. den Fall von Gellé.
2) Vgl. den Fall von Desprès und den 2. Fall von Dyce Duckworth.
3) Vgl. den 2. Fall bei Guéneau de Mussy.
4) Vgl. Fall 1 von Dyce Duckworth.

der äusseren Haut (Fälle von Tryden[1]), Letulle[2]), Remak[3]) u. A.). Es ist dabei zum Mindesten streitig, ob hier ebenso wie in meiner Beobachtung Nr. 2 die Uebermittelung der Erkrankung des N. facialis auf das benachbarte Gebiet des R. lingualis N. quinti mit Hülfe der rückläufigen Fasern des letzteren vor sich gegangen ist, oder ob nicht vielmehr (wie schon früher angedeutet) eine gleichzeitige Affection des Lingualis N. V mit der Chorda stattgefunden. Letztere erscheint um so naheliegender, als im ferneren Verlaufe des Falles nach Lähmung des Nerven des M. stapedius eine Gehörstörung eintrat. Ich verzichte, inzwischen auf diesen Punkt näher einzugehen, da derselbe seitens des Herrn Remak bereits in gebührender Weise einer näheren Würdigung unterzogen worden ist und zum Theil nur in losem Zusammenhange mit meinem Thema stehen möchte. An dieser Stelle ist es meine Pflicht, ehe ich das Kapitel von der Aetiologie der Hemiglossitis völlig verlasse, noch darauf hinzuweisen, dass, soweit jetzt bekannt, die Krankheit bis auf eine Ausnahme, welche der Fall von Bartels bildet, lediglich Erwachsene und vornehmlich dem männlichen Geschlechte Angehörige zu befallen pflegte. Es würde das mit dem Vorkommen einiger anderer Zungenkrankheiten, speciell dem des Zungenkrebses übereinstimmen, obschon im Uebrigen die Hemiglossitis kaum Beziehungen zu diesem unterhält. Man könnte solche vielleicht ausserdem in dem Befunde einer einseitigen, fast umschriebenen Verdickung suchen, wie sie zuweilen nach der parenchymatösen Hemiglossitis auftritt. Aber die Aehnlichkeit mit der brettähnlichen Härte, welche gelegentlich die Infiltration beim Zungenkrebs auszeichnet, ist eine rein äusserliche, vorübergehende, und genügt eine etwas längere, nicht nur einmalige Beobachtung in zweifelhaften Fällen hier sehr bald, um die wahre Natur des Leidens ohne Schwierigkeit herauszufinden.

Ebenfalls mit einer anderen Zungenaffection im Einklang, nämlich mit der Neuralgie des N. lingualis, ist bei der Hemiglossitis der von den Autoren hervorgehobene Umstand, dass ausschliesslich oder wenigstens fast ausschliesslich die linke Seite von letzterer befallen wird. Déchambre, der unter Anderen hierauf ausdrücklich aufmerksam macht, erinnert gleichzeitig an die eigenthümliche Ansicht von

1) Bemerkungen über Facialisparalyse. Nord. med. Ark. II. 2. No. 12. p. 1—52. 1870 (Schmidt's Jahrbücher. Bd. 154. S. 272).

2) Sur un cas de zona ophthalmique gangréneux, compliqué de paralysie faciale. Arch. de Physiol. 1882. No. 1.

3) Ueber Complication von Herpes zoster occipito-collaris mit schwerer gleichseitiger Facialisparalyse von E. Voigt. Petersburg. med. Wochenschr. 1884. Nr. 15.

Carminati, dass die Bevorzugung der linken Seite bei der Hemiglossitis auf der Gewohnheit, auf der rechten Seite zu schlafen, beruhe, wodurch die linke Zungenhälfte mehr als die rechte der Einwirkung der Kälte ausgesetzt sei. Ich für meine Person glaube, dass die Thatsache der Vorliebe der Hemiglossitis für die linke Seite im Grossen und Ganzen sehr übertrieben worden ist. Ich kenne allein 6 sichere Beobachtungen (von Ballard, Singer, Ermerius, ferner den Fall von Bartels und meine eigenen beiden Fälle) von rechtsseitiger Hemiglossitis, eine relativ beträchtliche Ziffer gegenüber der Seltenheit der Affection überhaupt, und will ich nur noch bemerken, dass in dem mehrfach citirten Falle von Desprès die Hemiglossitis zwar links war, der Zoster des Gesichtes aber die rechte Hälfte dieses einnahm.

Ueber den klinischen Befund und insbesondere über den Krankheitsverlauf bei der Hemiglossitis lässt sich wenig allgemein Gültiges aussagen. Da die einschlägigen Fälle den verschiedensten Formen der Entzündung angehören, gelingt es nicht, ein für alle identisches Krankheitsbild zu construiren. Neben Vorkommnissen von fast fehlenden oder wenigstens sehr geringfügigen subjectiven Symptomen hat man in der Mehrzahl der Beobachtungen eine sehr plötzliche Invasion mit acutem, ja peracutem Verlaufe der Hemiglossitis gesehen, und betrachtet Dyce Duckworth das plötzliche Auftreten der Krankheit in den meisten Fällen als charakteristisch für den nervösen Ursprung derselben. Ich kann selbstverständlicherweise hier nur auf einige der prägnantesten weiteren Symptome der einmal entwickelten halbseitigen Entzündung aufmerksam machen, und auch bei diesen muss ich von vornherein betonen, dass sie nichts völlig Constantes bieten. Selbst das am meisten pathognostische Zeichen, die einseitige Geschwulst der entzündeten Zungenhälfte, wird in einzelnen Beobachtungen (z. B. in meinen beiden Fällen) als mangelnd oder nur unbedeutend bezeichnet. Andere Male (z. B. im Fall von Graves, citirt bei Fairlie Clarke) ist dagegen die Anschwellung colossal, so dass man sich zunächst keine Vorstellung von dem speciellen Verhalten der betheiligten Zungenhälfte machen kann; erst bei einigem Nachlassen der Anschwellung erkennt man, dass diese lediglich in scharf begrenzter Weise die eine Seite getroffen hat, während die andere nur einen kleinen zipfelförmigen Appendix des Organes zu bilden scheint. Die Zunge kann dann als eine unförmige, allenthalben Eindrücke der Zähne bietende, nach der gesunden Seite hin gekrümmte Masse aus dem dauernd weit geöffneten Munde hervorragen (Déchambre), und während

dicker fötider Speichel unaufhaltsam herabrinnt, Sprechen, Nahrungsaufnahme unmöglich machen und selbst das Athmen durch die Mundhöhle und den Rachen nicht mehr gestatten. Bei der grösseren Verschieblichkeit der Zungenschleimhaut an der Unterfläche ist es nicht selten, dass der grössere Theil der Geschwulst auf ihre Rechnung allein kommt und ein mehr oder minder bedeutendes Stück von ihr nach oben verschoben ist. Es sind das Letztere übrigens Verhältnisse, die nicht der Hemiglossitis ausschliesslich zukommen, sondern mutatis mutandis auch bei der Entzündung der ganzen Zunge gefunden werden. Ganz wie bei dieser ist auch die Geschwulst bei der Hemiglossitis öfters keine ganz gleichmässige. Viel von der Anschwellung ist von vornherein auf Rechnung des die Mucosa und Submucosa einnehmenden Collateralödems zu schreiben; hat dieses ein wenig nachgelassen, so kann man im Innern des Zungenparenchyms auf der erkrankten Seite häufig einen resistenteren Knoten fühlen, der mit der weiteren Ermässigung der Entzündung schliesslich auch schwindet und nur selten den Ausgang in Eiterung nimmt. Ueberhaupt scheint Abscedirung bei der Hemiglossitis, wie schon oben bemerkt, kein gewöhnliches Vorkommniss zu sein, ebensowenig wie sie stets auf acutem Wege (s. den Fall von Bartels) zu Stande kommen muss. Am seltensten ist wohl der Ausgang in Gangrän, ich kenne auch für diese als Beispiel eigentlich nur den bereits S. 344 erwähnten Fall von Ballard. Dagegen bleiben manchmal flächenhafte Ulcerationen zurück und speciell die Herpesbläschen heilen nie mit Verschorfung, sondern stets mit vorübergehender Zurücklassung oberflächlicher Epithelialdefecte.

Von anderweitigen Symptomen bei der Hemiglossitis möchten die Anschwellung des Mundbodens und die der submaxillaren Lymphdrüsen der erkrankten Seite, welche bei Guéneau de Mussy, Dyce Duckworth, Desprès u. A. erwähnt werden, zuweilen aber auch fehlen, von minderer Wichtigkeit sein als das Vorhandensein nervöser Erscheinungen an der Zunge. Mit Sicherheit constatirt sind solche Zeichen des nervösen Ursprunges der ganzen Krankheit immerhin in einem gewissen Bruchtheile der Fälle, und zwar werden sowohl Herabsetzung der Tastempfindung der Zunge sowie des Geschmacksvermögens (Singer), als auch Hyperästhesie (Guéneau de Mussy) notirt. Von einigen Autoren werden nachträglich neuralgische Beschwerden auf der entsprechenden Gesichtshälfte und zwar mehr ausnahmsweise (Fall von Ermerius) angegeben, und dasselbe gilt von den soeben erwähnten ähnlichen schmerzhaften Erscheinungen im Ohr (Singer), Nacken und Hinterkopf (Ballard, Graves). Bei Graves

wird ausserdem auf heftiges Nasenbluten aufmerksam gemacht, welches in einem Falle am 2. Krankheitstage auftrat, doch ist nicht bemerkt, ob dasselbe lediglich aus dem der erkrankten Seite entsprechenden Nasenloche herrührte.

Ich habe zwar bereits vorher der verschiedenen Ausgänge, welche der locale Process bei der Hemiglossitis zu nehmen pflegt, gedacht, ich will aber noch einmal insofern auf dieselben zurückkommen, als es sich bei ihnen immer nur um eine mehr oder minder schnelle Genesung zu handeln pflegte. Todesfälle nach Hemiglossitis sind mir nicht bekannt, so dass Sectionsbefunde bis jetzt völlig fehlen. Ebensowenig werden aber auch Nachkrankheiten beschrieben, wenn man nicht etwa die in uneigentlicher Weise dem begleitenden Gesichtszoster folgenden Neuralgien hierher rechnen will. Der Ablauf der ganzen Krankheit ist vielmehr meist ein überaus schneller, ihre Dauer erreicht das Maximum von 10—12, höchstens 14 Tagen nur ausnahmsweise, gewöhnlich beträgt sie nur einige wenigen Tage, und die ganze Affection geht in der Regel fast ebenso schnell vorüber, wie sie gekommen.

Indem ich auf besondere therapeutische Notizen verzichte, weil diese nur das von der Behandlung der Entzündung der ganzen Zunge her Bekannte wiederholen könnten, schliesse ich meine Bemerkungen über Hemiglossitis. Wenn selbige vieles Unfertige, manches Unvollkommene an sich tragen, so mag dieses in der Spärlichkeit des mir zugänglichen literarischen Materiales nicht minder seine Entschuldigung finden, als in der Ungenauigkeit der Beschreibung älterer Beobachtungen namentlich. Sollten die vorstehenden Zeilen zu einer besseren Registrirung der hierhergehörigen Vorkommnisse Anlass geben und ganz besonders im Stande sein, zu einer Vermehrung der bisherigen unzulänglichen Casuistik beizutragen, so dürfte ich für die Mühe, meine Aufmerksamkeit einem von der grossen Heerstrasse der gewöhnlichen klinischen Vorkommnisse weit abliegenden Objecte gewidmet zu haben, erfreuliche Genugthuung ernten.

Berlin SW, den 20. März 1885.

XII.

Einige Bemerkungen über 17 Fälle von Wirbelfracturen,

die auf der chirurgischen Klinik zu Bern vom Jahre 1865—1884 vorgekommen sind.

Von

Edouard de Reynier
aus Neuchâtel.

Halswirbelfracturen.

1. Zbinden, Susanna, 20 Jahre. Eintritt 17. Juli 1872. Tod 21. Juli 1872.

Diagnose: Fract. vert. cervic. VI.

Anamnese. Die Patientin fiel 7 Stunden vor ihrem Eintritt ins Spital von einer Leiter etwa 15 Fuss hoch herab.

Status. Bis zur Höhe der 2. Rippe ist die Patientin motorisch und sensibel gelähmt. An den oberen Extremitäten ist der Nervus ulnaris vollständig gelähmt, der Radialis dagegen blos zum Theil. Die Bewegung der Arme, namentlich die Streckung, ist sehr unvollkommen. Die Respiration ist total abdominell, d. h. diaphragmatisch, doch fehlt eine active Betheiligung der Hülfsmuskeln; es besteht eine Pause zwischen In- und Exspiration und diese letzte scheint beeinträchtigt zu sein. — In Nacken und Schultern wird über Schmerzen geklagt. Die Halswirbelsäule zeigt ein Eingesunkensein des 5. und 6. Halswirbels und Druck an dieser Stelle ist schmerzhaft. Die Lage des 7. ist normal. — Vom Rachen aus ist nichts zu sehen. Per exclusionem wird die Diagnose auf Fractur des 6. Wirbels gestellt; denn der Phrenicus, Medianus und Radialis sind intact. Dagegen ist der Ulnaris betroffen und darauf wird die Diagnose, wie oben steht, gestellt. — An der übrigen Wirbelsäule ist nichts zu finden. Der Detrusor vesicae und Sphincter ani sind ganz gelähmt, so dass die Katheterisation sofort nothwendig ist.

18. Juli. Temperatur 38,4 °, Puls 88. Patientin hat spontan einen reichlichen Stuhlgang gehabt. Abends Temperatur 39,4 °.

19. Juli. Am Abend hat sie stark erbrochen, mit ziemlicher Mühe, aber ohne einen äusseren Druck auf dem Abdomen zu gebrauchen. — Das Abdomen ist am Abend so aufgetrieben und die Athmung so ängstlich, dass eine Punction des Darmes mit einem Troicart vorgenommen wird; es entleeren sich blos Winde. Ein Versuch, die Musculi pectorales zu elektrisiren, bleibt ohne Erfolg. — Die Temperatur bleibt den ganzen Tag von 40,4 bis 40,2 °, Puls 104.

20. Juli. Temperatur 38,6 °, Puls 92. Patientin hat zweimal erbrochen, aber drückte diesmal mit beiden Händen auf den Bauch dabei.

Die Elektricität wird zur Aufhebung der Bauchspannung in Anwendung gebracht: der eine Pol wird ins Rectum, der andere auf die Magengrube gestellt. Es entleeren sich dabei Winde. Abends Temp. 40,2°, Puls 84.

21. Juli. Während der Nacht, die schlaflos war, sind Winde spontan abgegangen. Am Morgen um 6½ Uhr ist Patientin bewusstlos. Sie lässt den Stuhl unter sich gehen. Temperatur 41,4°, Puls 88. Eine Stunde vor dem Sterben beträgt die Temperatur 43,2°. Eine Messung, die ½ Stunde nach dem Tode vorgenommen wird, ergibt noch eine Temperatur von 40,0°. — Die Autopsie bestätigt die Annahme einer Fractur des 6. Halswirbels, das Rückenmark ist an dieser Stelle breiig zermalmt und aufwärts erweicht.

2. Wolf, Bartholomé, 51 Jahre, Handlanger. Eintritt 19. November 1873. Tod 22. November 1873.

Diagnose: Luxation der Halswirbel 6 und 7 mit Quetschung der Bandscheibe zwischen beiden. Locale Myelitis.

Anamnese. Der Patient fiel am Tage seines Eintrittes 4 Etagen hoch in einen Keller; er war sofort bewusstlos und ins Spital transportirt.

Status. Patient ist jetzt erwacht, kann aber keine genauen Angaben über seinen Fall machen. Der Puls ist kaum fühlbar und es wird über Kälte gejammert.

20. November. Der Status wird erst am folgenden Morgen vervollständigt. Der Patient ist sensibel und motorisch bis an den unteren Rand der 3. Rippe gelähmt. Am rechten Arm besteht Insensibilität im ganzen Bereich des Nervus ulnaris; links ist dieses in schwächerem Grade der Fall. Der Nervus radialis ist intact. Die Bewegungen des Armes werden ausgeführt, wenn auch mangelhaft. — Die Respiration ist nicht wesentlich beschleunigt, der Bauch ist nicht aufgetrieben. Dagegen kann der Patient weder husten, noch sprechen, denn die Exspiration ist schnellend und kurz. Leichter Priapismus beim Berühren des Penis.

Die Retentio urinae nöthigt sogleich zum Catheterismus. Heute ist der Puls besser; Fieber besteht nicht. Leichte Cyanose des Gesichtes.

Der Hals erscheint verkürzt. Der 7. Halswirbeldorn steht ziemlich stark hervor und ist schmerzhaft auf Druck. Der 6. scheint eingesunken und ist ebenfalls schmerzhaft. Die Diagnose bleibt vorläufig offen zwischen Luxation und Fractur der genannten Wirbel.

Am Abend desselben Tages ist die Temperatur 39,6°, der Puls 64. Es werden Einwickelungen aller 4 Extremitäten vorgenommen, die für 3 Stunden an- und für 3 Stunden wieder abgelegt werden.

21. November. Der Patient wird viel von Husten geplagt. Puls schwach. Durch Unachtsamkeit des Wachtpersonals bleibt der Patient 3 Stunden nackt. Die Temperatur ist nachher 36,2°, der Puls 60. Patient klagt über Kälte. Abends beginnt leichte Cyanose des Gesichtes.

22. November. Leichtes Rasseln in den unteren Lungenpartien. Das Sensorium trübt sich, die Respiration wird schnellend; die Temperatur ist normal, der Puls aber, obgleich an Stärke nicht viel abnehmend, sinkt an der Zahl allmählich bis zu 32, wo der Tod eintritt.

Sectionsbericht. Zertrümmerung der Bandscheibe zwischen 6. und 7. Halswirbelkörper mit Luxation der genannten Wirbel. Quetschung des Halsmarkes und locale Myelitis. — Hypostatische Pneumonie beiderseits.

3. Zehnder, Friedrich, 23 Jahre, Steinhauer. Eintritt 23. Juni 1876. Tod 24. Juni 1876.

Diagnose: Fractura arc. vertebrar. cerv. 5 und 6 et corpor. vertebr. cerv. 7 et thorac. 1. Grosse Zertrümmerung des Markes. Die Fäulniss verhindert, dass man die Myelitis genau verfolgen kann.

Anamnese. Am 23. Juni Nachmittags fiel Patient etwa 30 Fuss hoch von einem Gerüste herab, wie, kann er nicht angeben. Er blieb kurze Zeit bewusstlos am Boden; als er erwachte, konnte er die Beine nicht mehr bewegen, so dass er sich ins Spital transportiren liess.

Status wurde folgendermaassen aufgenommen. Der Patient ist ein kräftiger junger Mann. Er nimmt die passive Rückenlage ein. Am hinteren Theil des Scheitels befindet sich eine Wunde, durch welche eine Sonde 7 Cm. zwischen Haut und Galea weit nach rechts reicht, ohne auf Knochen zu kommen.

Am Gesicht zeigt sich eine leichte Verziehung des rechten Mundwinkels und geringe Abweichung der Zungenspitze nach links. Die oberen Extremitäten sind in ihrer Motilität und Sensibilität ganz unverändert. Von der 2. Rippe aber bis zu den Zehen sind die Sensibilität und die Motilität ganz verschwunden. Das Zwerchfell ist frei und bewirkt fast allein die Athmung. Die Scaleni wirken etwas dabei, und trotz geringer Dyspnoe steigt der Larynx jedesmal auf und ab.

Die Reflexe sind an den Beinen ganz erloschen.

Die Kopfwunde wird sofort mit Phenyl gewaschen. Temperatur Abends 39,0 °, Puls 96. Respiration 36.

24. Juni. Temperatur um Mitternacht 40,0 °, Puls 108. Diesen Morgen um 7 Uhr beträgt sie blos 38,8 °, der Puls ist gleich. Die Sensibilität scheint etwas zurückgekommen zu sein am Abdomen und Oberschenkel. Die Retentio urinae ist seit dem Fall vollständig. — Um Mittag fällt Patient in Delirien und bekommt starke Dyspnoe unter kräftiger Mitwirkung der Halsmuskeln. — Am Beginn der Abendvisite (Abends 5 Uhr) wird der Patient sehr sorgfältig katheterisirt. Die Blase reichte blos bis halb zwischen Nabel und Symphyse und enthielt 2 Schoppen eines dunklen, aber klaren Urins. Bald darauf fällt Patient, der soporös dalag, in Convulsionen, und zwar so, dass diese im Gesicht und an den Armen als krampfhafte Bewegungen entstehen, während dagegen Rumpf und Beine ganz ruhig bleiben. Der Anfall dauert etwa 5 Minuten, nachher treten ab und zu leichte Zuckungen an Armen und Gesicht auf, begleitet von kurzem schwachen Hüsteln; die Pupillen sind gleich, ad maximum verengt und reactionslos. — Bald nach dem Anfall gibt Patient auf Anrufen etwas Antwort und schlägt die Augen auf. — Um 8 Uhr Abends erfolgt der Tod, nachdem Patient noch kurze Zeit vorher ähnliche Convulsionen wie um 5 Uhr gehabt hatte. — Die Temperatur steigt stetig vom Morgen bis Mittag.

Um	1	Uhr	Temperatur	40,0 °,	Puls	116,	Respiration 38
=	3	=	=	40,6 °,	=	128,	= 42
=	5	=	=	41,0 °,	=	136,	= 42
=	7	=	=	41,6 °,	=	152,	= —
=	7	=	=	40,6 °, in der Kniekehle gemessen			
=	7	=	=	40,0 °, = = Ellenbeuge =			

Um 8 Uhr †	Temperat.	41,4 °,	in der	Axilla	gemessen
= 8 1/2 =	=	41,0 °	=	=	=	=
= 8 1/2 =	=	40,0 °	=	=	Kniekehle	=
= 8 1/2 =	=	38,6 °	=	=	Ellenbeuge	=
= 8 3/4 =	=	40,4 °	=	=	Axilla	=

Die Section ergibt am 26. Juni: Schädelknochen nicht fracturirt, aber an einer Stelle der Hautwunde liegen sie frei. Gehirn schon stark in Fäulniss begriffen. Dornfortsätze des 5. und 6. Halswirbels sind beweglich. Die Dura ist in der Höhe des 5. und 7. Halswirbels stark blutig suffundirt. Das Rückenmark ist an dieser Stelle als ein bräunlicher Brei, der bei jeder Verletzung der Pia hervorquillt, zu sehen. Ungefähr an der Stelle des rechten Vorderhornes befindet sich in dieser Höhe ein Bluterguss, der sich über die Fracturstelle einige Wirbel nach unten erstreckt. Das Rückenmark ist weich anzufühlen bis zum Lendentheil, der sich allein normal anfühlt.

Die Halswirbelsäule, von vorne betrachtet, zeigt eine quere Fractur des 7. Halswirbels und die Fissur erstreckt sich bis in den Körper des 1. Brustwirbels herein. Dazu ist noch eine Fractur der Bogen des 5. und 6. Halswirbels, die ebenfalls quer verläuft, vorhanden. — Die Dislocation ist eine sehr minime.

Aus den übrigen Organen ist nichts Wesentliches zu bemerken.

4. Arm-Saussi, Anna, 46 Jahre. Eintritt 2. Juli 1880. Tod 2. Juli 1880.

Diagnose. Luxation des 6. und 7. Halswirbels. Fractur der Processus transversi des 7. Halswirbels. Compression des Rückenmarkes. Grosse Blutextravasate im Wirbelkanal.

Anamnese. Die Patientin fiel gestern Nachmittag etwa 20 Fuss hoch in die Futtertenne herunter, wahrscheinlich auf den Kopf. Sie blieb eine Zeit lang bewusstlos und wird nach Hause transportirt, denn sie kann die Beine nicht mehr bewegen. Am folgenden Morgen muss ein herbeigerufener Arzt die Katheterisation ausführen, weil Retentio urinae seit dem Fall besteht.

Status bei der Spitalaufnahme. Die Patientin ist sehr blass. Der Puls ist regelmässig, 80, die Respiration dagegen beschleunigt, 32, blos diaphragmatisch. Temperatur 38,4 °. — Die Patientin ist bei Bewusstsein. Die Motilität und Sensibilität sind von den Zehen bis zur 2. Rippe vollständig erloschen. Die Sensibilität ist im Bereich der 2. bis 3. Rippe blos herabgesetzt.

Mit den oberen Extremitäten kann die Patientin blos eine geringe Bewegung im Schultergelenk und eine ziemlich kräftige Flexion des Vorderarmes ausführen, alle übrigen Bewegungen fehlen völlig. Die Hände stehen in leichter Volarflexion. — Die Sensibilität für Tast- und Schmerzempfindungen ist an der Vola und am Dorsum der Hand herabgesetzt, sonst normal. — Sehnen- und Hautreflexe fehlen in den gelähmten Theilen ganz. Das Abdomen ist stark meteoristisch aufgetrieben und auf Druck schmerzhaft. Kein Stuhlgang.

An der Wirbelsäule ist vom Rachen aus nichts Auffälliges zu sehen. Von hinten sieht man den Processus spinosus des 7. Halswirbels ziemlich

stark hervorspringen. Druck auf die Processus spinosi des 5. und 6. Halswirbels erregt Schmerz, aber es ist keine Crepitation daselbst wahrzunehmen. — Keine sonstige Deformität. Die Pupillen sind sehr eng, aber reactionsfähig.

Die Diagnose wird auf Fractur dieser beiden Wirbel 5 und 6 gestellt wegen Schmerzlosigkeit des siebenten. — Der Patientin wird um Mittag wegen eintretenden Rasselns auf der Brust Benzoë mit Campher gegeben.

Am Nachmittag steigt die Dyspnoe. Die Respiration setzt aus um 7 Uhr Abends, während das Herz noch etwa 2—3 Minuten weiter schlägt. Künstliche Athmung, Injectionen von Aether helfen nichts; der Tod tritt ohne weitere Erscheinungen ein.

Section. Das Sternum ist zwischen 1. und 2. und zwischen 2. und 3. Rippe fracturirt. Die unteren Theile der Lungen sind atelektatisch. Am Rücken sind grosse Extravasate von Blut unter der Haut.

Der 6. und 7. Halswirbel klaffen weit auseinander, so dass man bequem mit dem Finger dazwischen kann. Beide Processus transversi des 7. Wirbels sind gebrochen und die Knorpelflächen der Processus articulares superiores sind abgerissen. — Der 6. Wirbel ist nach vorne geschoben, so dass der obere Winkel des Körpers des 7. Wirbels das Rückenmark comprimirt. Zwischen der Dura und den Wirbeln sind ziemlich grosse Blutextravasate an Ort und Stelle; das Blut ist theils noch flüssig.

An der Knickungsstelle ist das Rückenmark weich, flach und schmal. Die normale Consistenz wird erst einige Centimeter (3—4) weiter unten getroffen.

Brustwirbelfracturen.

5. Witschi, Benedict, 30 Jahre, Steinhauer. Eintritt 5. October 1873. Entlassung 31. November 1873.

Diagnose: Fractur des 8. Brustwirbels (vielleicht auch des 7. und 9.). — Fractur der 2. und 3. Rippe und des Sternums.

Anamnese. Der Patient fiel am 4. October Abends von einer etwa 15 Fuss hohen Eisenbahnbrücke herunter und, wie er glaubt, auf den Rücken. Er wurde nach Hause transportirt und gibt an, die Nacht über nicht erhebliche Rückenschmerzen gehabt zu haben.

Status beim Eintritt. Der Patient ist ein kräftig gebauter Mann. Er klagt über leichte Dyspnoe, Schmerzen im Rücken, im Unterleib und rechten Arm; Schmerzen auf der Brust hat er nur beim Athmen. — Das Abdomen ist erst seit diesem Morgen aufgetrieben, auf Druck aber nicht schmerzhaft.

Das linke Bein ist motorisch vollständig gelähmt; die Sensibilität ist dagegen erhalten und die Reflexe sind erhöht. Das rechte Bein zeigt keine Störungen.

Rechts vorne die Zeichen von Fractur der 2. und 3. Rippe, sowie des Sternums unterhalb des Manubriums. Die Wirbelsäule zeigt eine Kyphose des 7., 8. und 9. Brustwirbels. Dieselben sind druckempfindlich, ganz besonders der achte, bei welchem eine leichte Crepitation wahrzunehmen ist (wahrscheinlich Fractur des Processus spinosus).

Der Patient zeigt Priapismus, d. h. aber blos Schwellung der hinteren zwei Drittel des Penis. Die Glans nimmt keinen Antheil daran.

Der Puls ist gleichmässig, voll, 72, die Temperatur 38°. Seit dem Fall hat Patient Retentio urinae, so dass die Katheterisation sofort ausgeführt werden muss. Es entleeren sich 700 Ccm. eines klaren sauren Urins. — Horizontale Lage.

6. October. Patient hat viel Reiz zum Husten. Das rechte Bein kann weniger gut gehoben werden und zeigt leichte Hyperästhesie.

8. October. Schmerzen im Epigastrium lassen auf Laudanum nach. Das rechte Bein ist jetzt ganz gelähmt, die Sensibilität ist erhalten, die Reflexerregbarkeit dagegen nimmt ab. — Die Glans penis nimmt jetzt an der Erection Theil.

15. November. Zustand der Lähmung ist bis jetzt ganz stationär geblieben. Catheterismus ist immer nothwendig. Der Stuhl geht dagegen seit heute unwillkürlich ab.

31. November. Der Patient wird heute entlassen und kann sich jetzt selbst katheterisiren. Decubitus ist nicht eingetreten. Die motorische Lähmung ist aber vollständig in beiden Beinen.

Februar 1874. Der Patient liegt zu Hause auf einer Rosshaarmatratze. Sein Status ist ganz gleich und es ist kein Decubitus eingetreten.

6. Kiener, Gottfried, 19 Jahre, Steingruber. Eintritt 20. September 1881. Geheilt entlassen 11. December 1881.

Diagnose: Fractura vert. dors. VII.

Anamnese. Patient fiel als 2jähriges Kind auf den Kopf in einen Keller hinunter; seit dieser Zeit ist er schwerhörig geblieben.

Diesen Morgen um 7½ Uhr soll Patient in einer Steingrube etwa 40 Meter hoch gefallen sein. Er gibt an, er sei auf Kopf, rechte Hand und rechtes Knie gefallen, der Körper aber ist nach hinten geworfen worden, so dass der Rücken krachte (sic). Seit dieser Zeit kann er nicht mehr stehen und wird ins Spital transportirt.

Der Status wurde leider erst am 25. September aufgenommen. Der Patient ist ganz bei sich; er klagt fortwährend über Rückenschmerzen und Athemnoth. — Der Thorax hebt sich gut bei jedem Athemzug, etwa 26 mal in der Minute. Druck auf den Thorax erregt Schmerzen, aber es sind keine Zeichen einer Rippenfractur zu finden. — Das Abdomen ist aufgetrieben und schmerzhaft und Patient ist nicht im Stande, die Bauchpresse weder zum Husten, noch zum Stuhl zu gebrauchen.

Der Patient kann mit dem rechten Bein keine Bewegung machen, mit dem linken kann er blos eine leichte Beugung mit Knie, Fuss und Zehen machen.

Was die Sensibilität anbetrifft, so ist dieselbe an der rechten Hälfte des Abdomens, am rechten Oberschenkel und rechten Fuss ganz erloschen. — Hyperästhesie des Hypogastrium. — Links ist die Sensibilität intact. — Nadelstiche geben beiderseits sehr starke Reflexcontractionen. — Sehnenreflexe sind blos rechts am Knie herabgesetzt.

Die Wirbelsäule ist in ihrem ganzen Brusttheil schmerzhaft. Die Wirbel 6 und 7 sind bei Druck auf den Dornfortsatz äusserst schmerzhaft. Der siebente zeigt sogar eine leichte Dislocation nach hinten, die aber blos durch Betastung wahrzunehmen ist. — Druck auf den Kopf erregt wenig Schmerzen.

Der Patient hat eine rechtsseitige Radiusfractur und einen Erguss im rechten Kniegelenk, sowie eine grosse Blutbeule auf dem rechten Fibulakopf, aber ohne Fractur.

Der Patient hat am Tage nach dem Fall eine Temperatur von 38,4° gehabt, die aber sogleich wieder zur Norm abgestiegen ist. — Puls normal.

Auf Bittersalz hat Patient am 3. Tage einen Stuhl gehabt. Der Patient leidet seit dem Fall an Retentio urinae, so dass am Abend des 1. Tages schon der Catheterismus ausgeführt werden musste. Seither ist dieses täglich 3 mal geschehen und der Urin ist stets klar und sauer gewesen.

26. September. Heute Morgen konnte Patient spontan uriniren, doch musste er wieder am Abend katheterisirt werden. — Ein kleiner Decubitus am Kreuz.

29. September. Seit gestern urinirt Patient ganz gut spontan. Der Stuhlgang ist heute auch willkürlich entleert worden. Die Hyperästhesie ist jetzt auf dem linken Bein erschienen und ist, wie jetzt auch die Sehnenreflexe, stärker wie rechts. Die Bewegung der Beine ist gleich wie bei der Statusaufnahme.

3. October. Der Patient wird am Kopf aufgehängt und in dieser Lage wird ihm ein Gypscorset angelegt.

5. October. Der Patient bewegt das rechte Bein etwas. Er verlangt die Flasche, um Urin zu lassen, kann denselben, wenn das Bedürfniss da ist, aber nicht zurückhalten.

6. October. Die Sensibilität stellt sich wieder rasch ein, die Motilität etwas langsamer. Er kann jetzt beide Kniee beugen. Knie- und Fussphenomene sind sehr ausgesprochen auf beiden Seiten.

11. October. Die Muskeln werden jetzt elektrisirt. Links reagiren sie auf gleiche Ströme besser wie rechts. Die Sensibilität ist wieder vollständig. Der Decubitus ist beinahe geheilt. Die Bauchmuskeln wirken gut.

28. October. Patient kann beide Beine im Bett gut und mit Kraft bewegen.

10. November. Patient steht auf, aber mit Hülfe, und 10 Tage nachher kann er mit Krücken allein laufen.

11. December. Patient wird heute entlassen. Er kann sehr langsam, aber ohne Hülfe laufen. Er schleppt die Beine nach, ist aber ziemlich fest darauf.

7. Februar 1882. Patient marschirt langsam und etwas unbeholfen, aber ohne jede Hülfe, sowie auch mit geschlossenen Augen. Der Stuhlgang lässt oft 2—3 Tage lang auf sich warten. Harnentleerung hier und da retardirt, aber nie länger wie einen Tag. Das Urinbedürfniss muss er immer sofort befriedigen, denn er kann ihn nicht willkürlich zurückhalten.

7. Fahrni, Gottfried, 16 Jahre, Schulknabe. Eintritt 28. Mai 1884. Tod 13. Juni 1884.

Diagnose. Compressionsfractur des 7. Brustwirbels mit unvollständiger Compression des Rückenmarkes. — Fractur des rechten Os frontale. Locale Hirnerweichung.

Anamnese. Der Patient ist heute von einem ziemlich hohen Kastanienbaum heruntergefallen, wahrscheinlich auf eine Bank. Gleich nach-

her soll er aus der Nase, nicht aber aus den Ohren geblutet haben. Er wurde bewusstlos gefunden und sogleich ins Spital transportirt.

Der Status am Abend desselben Tages lautet: Der Patient ist sehr unruhig und delirirt fortwährend, er erkennt seinen Vater sogar nicht. Die Nase ist im oberen Theil etwas abgeflacht; die Augenlider, besonders das rechte, sind stark geschwellt und blauroth. Grosse Blutsuffusionen an der Stirn und eine grosse Risswunde am Scheitel. Der Knochen ist nirgends frei. Active Bewegungen des Kopfes sind ausführbar, blos ist das Heben desselben vom Kopfkissen unmöglich. Sitzen ist auch unmöglich. Das Abdomen ist gespannt und auf Druck schmerzhaft.

Die Bewegungen der Arme sind nicht beeinträchtigt, ebenfalls die des rechten Beines. Das linke Bein ist dagegen bewegungslos. Die Reflexe und die Sensibilität sollen erhalten sein. Am Rücken sieht man eine kleine Erhebung in der Gegend des 5.—7. Brustwirbels, die auf Druck schmerzhaft ist. Sonst keine Deformität. Die Respiration ist beschleunigt, stark costal, 45 per Minute. Der Puls ist sehr klein und frequent, 140, aber regelmässig. Patient zeigt eine Retentio urinae, so dass am Abend Katheterisation vorgenommen werden muss. Der entleerte Urin ist klar und sauer. Kein Fieber. Vorläufige Therapie besteht in Rückenlage und Kräftigungsmitteln.

29. Mai. Beim Catheterismus diesen Morgen 900 Ccm. eines klaren Urins. Am Abend ist die Temperatur 39,0°, Respiration 40, der Puls fast unzählbar. Sensorium ist benommen. Die Sehnenreflexe sind jetzt erloschen. Gegen 9 Uhr Abends hat Patient einen Erstickungsanfall mit krampfhaften Bewegungen in den Armen.

30. Mai. Diesen Morgen ist der Patient bei sich. Er kann jetzt beide Beine gar nicht bewegen. Die Sensibilität ist links ganz erloschen, rechts herabgesetzt. Hautreflexe scheinen beiderseits an den Beinen etwas erhöht zu sein. Sehnenreflexe, wie gestern gesagt, sind ganz erloschen. Arme sind normal.

Der Patient hat diese Nacht oft erbrochen. Er wird heute zum ersten Male klinisch auf die Seite gedreht. Am Rücken zeigen sich die Lenden- und unteren Brustwirbel normal. Dagegen in der Höhe des 5., 6. und 7. Brustwirbels zeigt die Haut starke Infiltration und grosse Druckempfindlichkeit. Der 7. Brustwirbel scheint am stärksten hervorzuspringen. — An der rechten Radiusepiphyse die Zeichen einer Fractur, die mit einem Schienenverband immobilisirt wurde. Abends Temperatur 39,0°, Respiration 40, der Puls sehr klein und rasch. Im Urin etwas Zucker. Keine Zeichen einer Lähmung im Gesichte.

31. Mai. Temperatur 37,8°, Puls 120. Der Patient ist ruhiger, er hat sich ein paar Mal erbrochen. Der Druck in der Blase wird beim Catheterismus gemessen. Der ursprüngliche Druck beträgt 19 Ccm. beim ruhigen Athem.

Es werden 300 Ccm. Urin entleert.

Der Druck ist hoch 13 Cm.
Nach 200 Ccm. ist er 8 "
" 200 " " " 0, sogar etwas negativ.

Die 100 letzten Cubikcentimeter sind mit leichtem Druck auf die Blase von aussen her entleert worden.

Abends ist die Temperatur noch gefallen, 37,0°, Puls 112, Athmung 22.

1. Juni Temperatur 36,8. Der Katheter entleert 700 Ccm. eines klaren, eine Spur Zucker enthaltenden Urins. Wegen Decubitusflecken am Gesäss und an den Fersen wird Patient auf ein Wasserkissen gelegt. Leichte Hyperästhesie an beiden Beinen. Priapismus. Der Puls ist normal. Am Abend stellt sich Incontinentia urinae ein. Leichtes Pressen auf den Bauch genügt, um den Urin zu entleeren. Derselbe enthält mehr Zucker.

2. Juni. Urin alkalisch und trüb trotz sorgfältiger Desinfection des Katheters. Nebst der zunehmenden Incontinentia urinae stellt sich Incontinentia alvi ein. — Der Blasendruck beträgt bei einer Füllung von 1000 Ccm. 40 Cm. Höhe. Patient bekommt Kali chloricum.

5. Juni. Oedem des Präputiums erschwert den Catheterismus in hohem Grade. Der Urin enthält mehr Zucker am Morgen als am Abend, aber kein Eiweiss.

6. Juni. Patient ist sehr somnolent. Faradische Erregbarkeit der Beinmuskeln ist überall erhalten. Blos mit starkem Strom ist eine Erregung des Nervus cruralis zu bekommen. Der Nervus peroneus ist erregungslos. Andere Nerven sind frei. Galvanische Ströme bewirken blos links eine Kathodeschliessungszuckung, rechts reagiren weder Muskel, noch Nerv.

Jetzt spürt man exquisite Diastase und Crepitation auf dem rechten Stirnbein. Die Fissur lässt sich nach hinten gegen die Schläfe hin verfolgen, verliert sich aber dort in einer Blutbeule.

9. Juni. Eine deutliche Atrophie der Beinmusculatur lässt sich jetzt bemerken. Das Urinquantum ist immer das gleiche.

10. Juni. Die Temperatur sinkt continuirlich, diesen Abend blos 34,2°. Die galvanische Reaction ist jetzt vollständig erloschen.

11. Juni. Die Temperatur ist diesen Morgen auffallend niedrig, 33,8°. Pupillen gross, reagiren gut. Abends Temperatur 33,6°, Puls 80.

12. Juni. Patient ganz comatös. Temperatur 34,4°, Puls 120, Respiration 40.

13. Juni. Die Temperatur sinkt die ganze Nacht. Kurz vor dem Tode betrug sie 31,0°. Der Tod trat ein, ohne weitere Erscheinungen zu verursachen.

Section ergibt: Die Risswunde auf der Scheitelhöhe reicht nirgends bis auf den Knochen. Die Fissur, die am Stirnbein constatirt wurde, reicht nach hinten auf die Ala minor ossis sphenoidei, dann über die Sella turcica hinweg auf die linke Seite und endet an der Spitze des Felsenbeins. Eine andere Fissur geht durch die Ala major ossis sphenoidei gegen die Schläfe hin, wo sie ohne Weiteres endigt. Eine dritte Fissur geht vom Tuber frontale gegen die Crista galli hin, sogar bis auf die linke Fläche derselben. Die Depression des äusseren Fragmentes beträgt in der Orbita 3 bis 5 Mm. — Die Dura zeigt an dieser Stelle rothe Blutsuffusionen; sie ist an der rechten Seite der Crista galli eingerissen. Einige Blutextravasate befinden sich in der rechten vorderen Schädelgrube. In der hinteren Schädelgrube ist nichts zu bemerken.

Am Gehirn sieht man im rechten Stirnlappen eine grosse und eine kleinere Höhle, die beide mit breiigen Massen gefüllt sind. Am linken Stirnlappen ebenfalls eine kleine Höhle, aber lange nicht so gross wie

rechts und desgleichen mit braunen breiigen Massen gefüllt. Am Rücken sind zwei Decubitusstellen, ebenfalls an den Fersen.

Die Dura des Rückenmarkskanal zeigt nichts Besonderes. Das Rückenmark selbst ist mit bräunlichem Brei beschmiert. In der Höhe der Läsion zeigt sich im Rückenmark selbst eine Höhle von 3—4 Mm. Länge, welche sich in der linken grauen Substanz besonders befindet. Die Hinterstränge sind da noch zu sehen, aber fasern sich unter dem Wasserstrahl auf. Das übrige Rückenmark zeigt eine feste, eher etwas trockene Consistenz. Die rechtsseitige graue Substanz ist in der Höhe der Läsion noch erkennbar.

Die Wirbelsäule zeigt sich zwischen 6. und 7. Brustwirbel geknickt. Der 7. Brustwirbel zeigt eine Comminutivfractur des Körpers; der Knorpel zwischen den beiden Wirbeln ist quer durchgerissen. Hypertrophie der Wände der Harnblase, Cystitis, Pyelonephritis. Die Ureterenmündungen sind nicht erweitert, dagegen ist das Rectum erweitert.

8. Hauser, Nicolaus, 28 Jahre, Handlanger. Eintritt 12. November 1874. Tod 4. December 1874.

Diagnose. Fractur des Körpers des 10. Brustwirbels. Die unteren Wirbel hängen mit dem unteren Fragment zusammen, das $1\frac{1}{2}$ Cm. im Kanal hervorragt und das Rückenmark quetscht. Das Rückenmark ist durchgeschnitten. Fractur des Körpers des 7. Halswirbels.

Anamnese. Der Patient war beim Bauen eines Hauses beschäftigt, als er 20—30 Fuss hoch in einen Keller herunterfiel, wahrscheinlich auf Rücken und Kopf. Er soll stark durch die Nase geblutet haben und wurde sogleich ins Spital gebracht.

Status. Am Eintritt zeigt Patient Folgendes: Patient hat leichte Dyspnoe. Der Puls ist schwach, elend, 72; die Temperatur 36,6°. Die Pupillen sind weit und reagiren schwach. In der Scheitelgegend findet sich am Schädel eine blutige Abschürfung, Knochenimpressionen sind nirgends zu constatiren. In der rechten Axillarlinie auf dem Thorax eine gedämpfte, etwas tympanitisch klingende Stelle. Daselbst ist der Athem abgeschwächt. Bauch und Thorax sind auf Druck schmerzhaft.

Die oberen Extremitäten sind ganz intact, die unteren aber liegen schlaff da und können nicht bewegt werden. Bis zu der Linie, die vom oberen Rande des Os ilei nach unten concav 3 Cm. oberhalb der Symphyse hin verläuft, sind alle Theile von den Zehen ab vollständig motorisch und sensibel gelähmt.

Am Rücken sieht man in der Mitte, dem 9., 10., 11. Wirbeldorn entsprechend, eine fluctuirende Vortreibung. Druck darauf ist schmerzhaft, ganz besonders auf dem 10. Brustwirbel. Der Processus spinosus scheint auf Druck nachzugeben, doch ist keine Crepitation wahrzunehmen.

Beim Herumdrehen des Patienten bekommt er Erbrechen (theils blutig). — Seit diesen Morgen hat Patient nicht urinirt, so dass er katheterisirt werden muss; Urin klar, sauer, ohne Eiweiss.

Vorläufige Therapie. Rückenlage, Eisblase auf den Kopf.

13. November. Patient hat heute wie gestern 3 mal erbrochen. Die Athmung ist schnellend. Die Musculi recti abdominis contrahiren sich heftig bei jeder Exspiration. Genitalien, Sphincter ani sind ganz gelähmt. — Kein Priapismus.

Die Beine scheinen bei der Betastung auffallend wärmer wie die Arme. — Messungen in der Kniekehle und Ellenbeuge ergeben Folgendes bei normaler Körpertemperatur:

Ellenbeuge	rechts	35,0°
=	links	35,0
Kniekehle	rechts	37,0
=	links	37,0.

14. November. Neue Messungen ergeben:

Ellenbeuge	links	37,4°
Kniekehle	=	36,8.

Die Körpertemperatur ist hier auch normal; Beine scheinen, mit der Hand gefühlt, dennoch wärmer. Elektrische Erregbarkeit aller Muskeln ist normal.

17. November. Temperatur 39,8°. Urin alkalisch, enthält Epithelien und Trippelphosphate. Rechts hinten die Zeichen einer Lungeninfiltration. Beginnender Decubitus am Sacrum. — Patient liegt seit heute auf einem Wasserkissen.

18. November. Ist die Blase stark gefüllt, so lässt sie den Urin tropfenweise abfliessen. Schüttelfrost, 40,0 Temperatur. Elektrische Reizung der Muskeln ist erloschen.

24. November. Patient hustet etwas. Da, wo die Waden aufliegen, gehen alle Haare aus.

27. November. Durch Geben von Natr. benz. wird der Urin sauer gemacht. Temperatur 39,2°. Alle Zeichen einer rechtsseitigen Pneumonie.

30. November. Die Incontinentia urinae ist vollständig. Das Fieber fällt aber, 37,8°, der Puls ist elend, 72.

4. December. Urin immer noch sauer. Patient stirbt heute, ohne weitere Erscheinungen darzubieten.

Section. Pneumonia dextra, Pleuritis sicca sinistra, Milzinfarct, Cystitis und Pyelonephritis.

Fractur des 10. Brustwirbels. Das untere Fragment ragte um 1½ Cm. in den Rückenmarkskanal herein. Die unteren Wirbel sind mit diesem Fragment nach hinten etwas verschoben. An dieser Stelle ist das Rückenmark vollständig durchtrennt, die Dura dagegen zeigt keine Veränderung. Der untere Theil des Markes, etwa 5 Cm. lang, ist sehr schmal (8 Mm. im Durchmesser). Die Schnittfläche ist weich, gelbgrün.

Die Rissfläche des oberen Theiles ist von braunrother Farbe und erweichter Consistenz. 3 Cm. weiter oben zeigt das Rückenmark normale Verhältnisse. — Der 7. Cervicalwirbel zeigt auch eine Fractur des Körpers ohne Dislocation und das Rückenmark ist daselbst an einer umschriebenen Stelle erweicht. Das Ligamentum vertebr. postic. ist in grosser Ausdehnung von dem 10. Brustwirbel mit Blut unterlaufen. Flexura sigmoidea ist mit der Harnblase verklebt. Sonst nichts Besonderes.

9. Lanz, Andreas, 64 Jahre, Schneider. Eintritt 28. October 1878. Tod 11. November 1878.

Diagnose: Fractur des Körpers des 10. und 11. Brustwirbels. Luxation des 10. Brustwirbels nach hinten, Quetschung des Rückenmarkes, Myelitis. — Affection des Markes in der Höhe der Cervicalanschwellung.

Anamnese. Der Patient fiel am 27. October von einer etwa 15 Fuss hohen Laube herunter. Seine Angehörigen fanden ihn auf dem Rücken liegend, bewusstlos. Erst 3 Stunden später kam er wieder zu sich. Er klagt dann über heftige Rückenschmerzen und kann die Beine gar nicht bewegen, so dass er ins Spital transportirt wird.

Seit 20 Jahren soll Patient die Kyphose, die er am Hals zeigt, haben, von einer langdauernden und ihm unbekannten Affection herrührend.

Vor einem Jahr wurde er von einem Wagen überfahren. Er soll dabei 5 Wochen lang gelegen haben, ohne die Beine bewegen zu können. Das eine Rad ging über den Bauch und seit dieser Zeit hat er Störungen in der Urinentleerung und öfters Bedürfniss.

Status. Patient zeigt vollständige Motilitätslähmung seiner unteren Extremitäten. Die Sensibilität ist von den Zehen bis zur Spina anterior superior ossis ilei aufgehoben. Die Störung geht bis zur Schenkelfalte, nimmt noch die Genitalien, Pubisgegend, Aftergegend und Damm ein. Hautreflexe sind verschwunden, Sehnenreflexe dagegen vermehrt. Keine Hyperästhesie, die Temperatur der Füsse scheint erhöht.

Am Rücken sieht man in der Halsgegend die alte Kyphose. Im Bereich des 7.—11. Brustwirbels sieht man eine diffuse Schwellung der Weichtheile ohne Verfärbung. Druck auf den 9. und 10. Brustwirbel ist besonders schmerzhaft. Es scheint, als ob daselbst eine Crepitation wahrzunehmen wäre. Auf dem Sacrum ist die Haut derb und infiltrirt. Am Becken 3 Cm. unterhalb der Spina ant. sup. ilei zeigt sich ein strangförmiger Callus. Zeichen einer Sternumfractur zwischen 2. und 3. Rippe.

Die Athmung ist etwas beschleunigt, costo-abdominell, obgleich die Bauchmuskeln sich wenig kräftig contrahiren. Der Puls ist regelmässig, etwas beschleunigt.

Seit dem Fall hat Patient weder Urin, noch Stuhl gelassen. Er wird sofort katheterisirt. Der Urin ist klar und sauer. — Sphincter ani ist gelähmt und Flatus gehen unwillkürlich ab.

Die Diagnose lautet vorläufig: Fractur des 9. und 10. Brustwirbels mit Rückenmarkscompression.

29. October. Patient wird 2 mal pro Tag katheterisirt, heute ist jedesmal Blut im Urin gewesen.

30. October. Urin trüb, enthält Kokken, Epithelien, Blut. Gestern wurde das Rectum mit den Fingern untersucht und seither schliesst der Sphinkter sehr unvollkommen.

31. October. Nach Messungen, die seit dem Eintritt an Fuss und Hand gemacht worden sind, zeigte sich der Fuss immer um ein paar Zehntelgrad wärmer wie die Hand. Urin neutral.

1. November. Ein Schüttelfrost. Pulszahl steigt mit dem Fieber.

Temperatur	des Körpers	39,0 °
=	der Hand	38,2 °
=	des Fusses	37,1 °.

2. November. Die Blase wird mit 1 proc. Carbollösung gespült. — Die elektrische Erregbarkeit der Muskeln ist normal.

Temperatur des Körpers 38,0 °
= der Hand 36,2 °
= des Fusses 35,0 °.

Das Rectum wird mit der Hand künstlich entleert.

4. November. Gestern wiederum einen Schüttelfrost mit 40,0 ° Temperatur. Heute die Zeichen einer rechten hypostatischen Pneumonie. — Seit gestern hat Patient das Bewusstsein verloren. Ord.: Natr. salicyl. 2,0 mit Cognac.

Die Blase wird wiederum gespült und die Temperatur beträgt am Abend 37,8 °.

5. November. Das Natr. salicyl. wird hypodermisch gereicht, 2,0 Grm. Es werden auch 0,5 hypodermisch in die gelähmten Partien eingespritzt. Die Wirkung ist gleich wie an den übrigen Körperstellen. Abendtemperatur 38,6 °.

6. November. Patient ist wieder bei Bewusstsein. Kein Husten. Urin gleich. Das Rectum wird wiederum mit der Hand geleert.

7. November. Schmerzen im Abdomen und in der Nierengegend. Die Pneumonie ist im Lösen begriffen. Mittags ein neuer Frost, nachher Temperatur 39,6 °.

9. November. Die elektrische Erregbarkeit ist an beiden Beinen fast verschwunden. — Oedem beider Füsse. Urin immer noch trüb.

11. November. Seit gestern ist das Fieber constant auf 39,2—39,4° geblieben. Urin alkalisch, ohne Eiweiss. — Diese Nacht ist Patient ruhig gestorben. — Während der ganzen Krankheit ist eine erhöhte Reflexerregbarkeit vorhanden gewesen.

Section. Eine alte Kyphose im Bereich des 7. Halswirbels. Das Rückenmark ist an dieser Stelle auch geknickt, sonst normal.

Auf der Höhe des 10. Brustwirbels zeigen sich die Rückenmarkshäute blutreich mit grünen, trüben, eiterähnlichen Flecken bedeckt. — Am oberen Theil der Lendenanschwellung ist das Rückenmark weich und dünn. Die Consistenz ist sogar breiig, was die Hinterstränge anbetrifft, und dieses reicht etwa 2 Cm. oberhalb der Läsionsstelle weiter. Weiter oben sind die Verhältnisse normal.

Der 10. Brustwirbelkörper springt stark nach hinten vor, in einer Länge von 1½ Cm. Sein oberer Winkel ist nach hinten luxirt und hat die Läsion des Markes verursacht, seine hintere Fläche sieht also nach unten hinten. Eine Fracturlinie verläuft schräg von vorne unten nach hinten oben durch den Körper des 10. und desgleichen durch den des 11. Brustwirbels hindurch. Keine Zeichen von Wiederverwachsung. — Unter der Halsanschwellung befindet sich im Rückenmark wiederum eine erweichte Stelle. Die Rückenmarkshäute sind dagegen unverändert. — Fractur des Sternums zwischen Manubrium und Körper. — Cystitis. Pyelitis geringeren Grades. — Lungenödem. — Milztumor.

10. Aeschbacher, Ulrich, 30 Jahre. Eintritt 3. August 1865. Entlassen 18. October 1865.

Diagnose: Fractura vertebrae dorsal. XII. Stationär. Kyphose.

Anamnese. Patient fiel gestern von einem Kirschbaum herab, wahrscheinlich auf den Rücken. Er wird bewusstlos aufgehoben und am anderen

Morgen ins Spital transportirt. Die Beine hat er sogleich nicht mehr bewegen können.

Status. Vollständige motorische Paralyse der Beine. Sensibilität ist von den Zehen bis zur Spina ant. sup. erloschen. Pubis, Genitalien, Damm und Anus sind ebenfalls gelähmt. Am Rücken sieht man Kyphose des letzten Rückenwirbels, der auf Druck sehr empfindlich ist.

Die Respiration ist kaum beschleunigt, der Puls normal, kein Fieber.

Seit dem Fall hat Patient weder Urin noch Stuhl gelassen, er wird sofort katheterisirt und es entleeren sich 3 Schoppen eines klaren sauren Urins.

Die Diagnose lautet: Fractur des 12. Brustwirbels mit Rückenmarkscompression. Darauf wird folgende Therapie eingeschlagen. Eisblase, Wasserkissen und Seitenlage, da der Patient sich so wohler befindet.

7. August. Auf Oleum ricini hat er heute 3 Stühle gehabt.

21. August. Urin neutral, trüb, viele Trippelphosphate enthaltend. Oedem der unteren Extremitäten und gangränöse Flecken an den Fusssohlen. Patient fiebert am Abend, Temperatur 39,0 °, am Morgen dagegen 37,2°.

13. September. Harnincontinenz besteht seit heute, sonst sind alle anderen Symptome verschwunden (wie Oedem, Alkalescenz und Fieber).

11. October. Appetit gut. Patient steht auf einem Lehnstuhl alle 2—3 Tage auf. Oleum ricini ist immer noch nöthig. Trotz Incontinentia urinae ist der Decubitus geheilt. Ord.: Strychninpillen von 1/30 Grm.

18. October. Patient hat 22 Pillen genommen. Die Reflexerregbarkeit hat zugenommen. Die Lähmung der Beine ist ganz gleich im motorischen wie im sensiblen Sinn. Patient wird heute entlassen und erhält kein Strychnin mehr.

11. Wender, Ludwig, 45 Jahre, Fuhrmann. Eintritt 18. Januar 1866. Tod 6. Februar 1866.

Diagnose: Fractur des 12. Dorsalwirbels. Eiterige Meningitis.

Anamnese. Patient stand vor 14 Tagen auf einem mit Holz beladenen Wagen, der Wagen fiel plötzlich um und er wurde unter den Wagen geworfen. Nach unbestimmter Zeit kam Hülfe und er wurde unter dem Holz in forcirter gebeugter Stellung gefunden. Er konnte sich nicht mehr aufrichten, ob er besinnungslos war, ist unbestimmt. Er wurde sofort nach Hause getragen und fing an zu deliriren.

Ein herbeigerufener Arzt liess Blutegel auf den Rücken setzen und wegen Retentio urinae katheterisirte er den Patient. Während 14 Tagen wird er so gepflegt und dann ins Spital gebracht.

Status. Patient ist gegenwärtig noch ganz verwirrt, klagt über Schmerzen im Rücken. Der 12. Brustwirbel zeigt eine starke Kyphose und starke Druckempfindlichkeit. — Zwei Excoricationen an den Hinterbacken. — Motilität und Sensibilität der unteren Extremitäten sind gestört. Patient kann die Beine nicht heben, blos mit Hülfe beider Hände kann er sie aus dem Bette gleiten lassen. Die Sensibilität ist von den Zehen bis zu den Knien gleich Null, an der vorderen Seite an der Wade geht sie etwas weiter nach unten. Am Unterschenkel sieht man keine Muskelcontractionen, am Oberschenkel hier und da fibrilläre Zuckungen. — Temperatur 38,4°.

22. Januar. Patient wird 2 mal pro Tag katheterisirt. Der Harn ist katarrhalisch und die Blase schmerzhaft. Auf Ricinusöl bekommt Patient 3 Stühle. — Ord.: Emulsio amygdalar., 3/4 Grm. Extr. bell. auf 24 Stunden.

29. Januar. Beim Katheterisiren fliesst fast reines Blut heraus. Der Decubitus nimmt zu und wird mit Campherwein verbunden.

31. Januar. Incontinentia urinae. Fieber 39,2°, Puls 100. Zunge trocken.

2. Februar. Die Lähmung hat zugenommen in dem Sinn, dass gar keine Muskelcontractionen mehr zu sehen sind. — Sensibilität gleich.

6. Februar. Incontinentia urinae et alvi in den letzten Tagen. Der Tod tritt heute ohne Weiteres ein.

Section. Eiterige Meningitis der Convexität, besonders links. — Kein Schädelbruch. — Keine Blutextravasate. — Fractur des 12. Brustwirbels, ohne merkliche Dislocation. Aus der Bruchspalte fliesst Eiter heraus. Die Eiterung im Wirbelkanal bleibt auf die Höhe des 12. Brustwirbels beschränkt. Am Rückenmark selbst sind kaum die Zeichen einer Compression wahrzunehmen.

12. Steger, Johann, 14 Jahre, Schulknabe. Eintritt 5. Juli 1873. Entlassung 1. November 1873.

Diagnose: Fractura vertebr. dorsal. XII. Entlassung mit Kyphose.

Anamnese. Patient fiel am Tage des Eintrittes etwa 30 Fuss hoch von einem Gerüste herunter, mit dem Rücken auf ein Querholz. Beim Aufheben klagt er sofort über starke Schmerzen im Rücken und wird ins Spital gebracht.

Der Status wird aber erst am 7. Juli vollständig notirt. Patient zeigt eine complete motorische Lähmung der beiden Beine und des unteren Theiles der Bauchmuskeln. Die Insensibilität betrifft die Beine bis zu den Hüften, Damm, Genitalien, Gesäss und Rücken bis zum letzten Brustwirbel. Am Rücken zeigt der Kranke eine spitzwinkelige Kyphose des letzten Brustwirbels, der auch auf Druck schmerzhaft ist. Die Haut daselbst ist gequetscht. Von da nach aufwärts bis zum 5. Brustwirbel ist die Haut sehr hyperästhetisch; dieses ist auch der Fall im Bereich der unteren Thorax- und unteren Bauchgegend. Die Respiration, etwas beschleunigt, ist meistens thoracisch. Abdomen ist nicht afficirt und bei Druck entleeren sich Flatus, die der Patient nicht zurückhalten kann. — Puls normal. Retentio urinae verlangt am Abend des Falles schon den Catheterismus.

Diagnose lautet Fractura vert. dorsal. XII. Therapie: Ruhige Rückenlage.

9. Juli. Stuhlgang von normaler Consistenz, eher etwas trocken, geht, ohne dass Patient etwas davon spürt, ab.

11. Juli. Urin alkalisch. Fieber 39,2°, Puls 120. Catheterismus wird wegen Schmerzen mit weichem Nélaton'schen Katheter gemacht.

13. Juli. Temperatur 40,6°. An den gelähmten Partien ist das Gefässphenomen sehr deutlich; ein Strich mit einem scharfen Gegenstande bleibt längere Zeit weiss und wird nur nach und nach roth. Am Bauche, der nicht gelähmt ist, geht dieses viel rascher. Es tritt Incontinentia urinae auf, aber nur tropfenweise.

15. Juli. Die Beine kühlen sich entschieden rascher wie der Rumpf ab. Die Hyperästhesie der Haut hat sich verloren.

27. Juli. Patient klagt über Bauchschmerzen und Gürtelschmerzen bei gefüllter Blase. Harte Auftreibungen sind unter der Haut in der Gegend der Spina ilei ant. sup. zu fühlen.

4. August. Patient entleert seit 2 Tagen bräunlichen, übelriechenden Eiter per anum vor dem Stuhlgang. — Er ist jetzt am Penis, Scrotum und Damm auf Nadelstiche deutlich sensibel. Die Sensibilität reicht auch jetzt weiter an der Hinterfläche des linken Oberschenkels herunter, wie er am rechten Abdomen auf Druck immer noch empfindlich ist. — Priapismus besteht seit dem Anfang, aber blos bei Anrühren der Glans.

1. November. Patient wird entlassen. Sensibilität besteht, wie am 4. August gesagt. Der Urin ist immer noch alkalisch und es besteht Incontinentia urinae. Kein Fieber, Appetit gut. — Motorische Lähmung ganz gleich. Die Kyphose ist stationär geblieben und sitzt in der Höhe des 12. Dornfortsatzes.

Februar 1874. Patient wird zu Hause gepflegt. Die Zimmerluft ist schlecht. Patient leidet an Kopfschmerzen. Lähmung und Incontinenz gleich. — Obgleich Patient auf einer Rosshaarmatratze liegt, hat er noch keinen Decubitus.

13. Schmied, Friedrich, 21 Jahre, Landwirth. Eintritt 5. August 1874. Tod 25. December 1874.

Diagnose: Comminutivfractur des 12. Brustwirbels. Starkes Hervorspringen der Bandscheibe zwischen 11. und 12. Körper des 12. Wirbels, um 2 Cm. niedriger vorne wie hinten. Myelitis bis 2 Cm. oberhalb der Cauda equina. — Die Bandscheibe quetscht das Mark.

Anamnese. Patient fiel am 4. August Morgens von einem Kirschbaume herunter. Er soll mit dem Rücken auf seinen, an einem Gürtel um die Taille gebundenen Korb gefallen sein. Er blieb ungewisse Zeit am Boden liegen, bewusstlos. Beim Erwachen spürte er ziemlich heftige Schmerzen im Rücken und konnte die Beine nicht mehr bewegen. Ins Bett transportirt, stellte sich Hyperästhesie der beiden Beine ein. Ein Arzt kam am Abend und katheterisirte den Patienten.

Status. Der Patient ist ein kräftig gebauter Mann. Er klagt über Schmerzen im Bauch und Rücken. Respiration, Temperatur und Puls sind ruhig. — Der untere Theil der Brustwirbelsäule ist bei Druck sehr schmerzhaft, sowie beim Pressen auf den Kopf oder beim Bewegen. Der letzte Brustwirbel zeichnet sich durch eine leichte Kyphose und besondere Schmerzhaftigkeit aus.

Die oberen Extremitäten sind ganz frei. — Die Füsse und Zehen sind ganz bewegungslos und sehr kühl im Vergleich zu den Beinen. Bei starkem Willensimpuls kann er die Beine etwas von der Matratze heben. Die Sensibilität ist etwas vermindert im ganzen Beine, dagegen sind innerer Theil der Oberschenkel und Kniee hyperästhetisch. — Reflexaction ist Null. — Ameisenkriechen in den Füssen ist leicht vorhanden. Catheterismus ist immer noch nöthig.

7. August. Ameisenkriechen und Kälte der Füsse sind verschwunden. Der Catheterismus muss so oft geschehen, dass der elastische Katheter jetzt liegen bleibt.

3. September. Patient wird auf eine Wassermatratze gelegt. Der

Stuhl kommt blos auf Klystiere. Der Urin ist heute spontan gelassen worden. Der Patient kann sich fast schmerzlos im Bette umdrehen. Keine Hyperästhesie mehr.

11. September. Heute ein Schüttelfrost. Temperatur 40,0 °. Schmerzen im Rücken. Auf Calomel bekommt Patient mehrere diarrhoische blutige Stühle.

13. September. Am 12. Brustwirbel ist eine einfrancsstückgrosse rothe Stelle äusserst schmerzhaft.

15. September. Patient hat Schmerzen in allen Gliedern nach einander. Der linke Arm kann plötzlich nicht mehr bewegt werden. Auf Morphiuminjection kann ihn Patient wieder ganz gut bewegen.

22. September. Wegen Schwäche wird Tinctura chinae comp. gereicht.

30. September. Patient kann die Beine etwas bewegen, das rechte sogar heben und krümmen, wenn auch in geringem Grade.

31. October. Während 1 Monat werden die Beine täglich faradisirt. Er kann jetzt beide Beine strecken. — Es wird jetzt Strychnin gegeben, zuerst 1 Mgrm., dann wird alle 2 Tage um 1 Mgrm. gestiegen.

8. November. Patient bekommt jetzt 6 Mgrm., er kann die Beine gut bewegen, die Dose wird nicht überschritten.

24. November. Der Harn reagirt immer noch leicht alkalisch. Ord.: Natr. benzoic. 0,1 pro dosi, 3 mal im Tag.

27. November. Der Harn ist sauer. Patient hat keine Beschwerden mehr beim Uriniren.

5. December. Patient steht auf, seit 5 Tagen täglich 2 Stunden, und sitzt im Lehnstuhl. Er wird beiderseitig beim Laufen unterstützt, kann auch die Beine gut bewegen. Heute bekam er beim Stehen plötzlich starke Schmerzen im Rücken und musste sich wieder sogleich ins Bett legen.

8. December. Patient kann die Beine kaum mehr bewegen und hat starke Schmerzen darin, am meisten im rechten. Ein Schüttelfrost. Temperatur 39,8 °.

9. December. Temperatur 40,0 °, Puls 96. Retentio urinae, so dass Patient wiederum katheterisirt werden muss. Das Umdrehen erregt starke Rücken- und Bauchschmerzen. Der 11. und 12. Brustwirbel scheinen weiter von einander zu stehen wie die anderen und sind jetzt wieder druckempfindlich. Die Weichtheile darüber zeigen eine Infiltration und es entwickelt sich an der rechten Hinterbacke ein Herpes tonsurans.

15. December. Seit einigen Tagen zeigt Patient an den Armen, Gesicht und Brust rothe Flecken, die nach $^1/_2$ Stunde verschwinden. Dieses geschah auch heute nach der Mahlzeit (die die gewöhnliche Kost darbot) und Patient erbrach sich kurz darauf. Temperatur 40,0 ° bis 40,4 ° heute.

17. December. Gestern und heute je ein Schüttelfrost. Nachher ist die Temperatur 41,6 °.

19. December. Delirien. Temperatur 39,8 °, Puls 132. Täglich ein Schüttelfrost. Die Incontinenz setzt sich tropfenweise ein.

22. December. Patient liegt comatös da und jammert von Zeit zu Zeit über starke Schmerzen im Rücken. Da wo die Urinflasche anliegt, entsteht an den sehr abgemagerten Oberschenkeln Decubitus, ebenso an

den Fersen. Die Beine sind ganz unbeweglich. Am rechten Auge ein kleines Geschwür auf der Cornea.

23. December. Ein ekzematöser Ausschlag am Kinn.

25. December. Heute stirbt Patient ruhig.

Section. Doppelseitige hypostatische Pneumonie. — Nierensteine (4 Stück). Pyelonephritis und Cystitis.

Comminutivfractur des 12. Brustwirbels mit sehr starkem Hervorspringen der Bandscheibe zwischen 11. und 12. Wirbel, die die Compression des Markes verursacht. Der vordere Theil des Wirbelkörpers ist etwa 2 Cm. weniger hoch als der hintere. Das Fragment ist zum Theil angeheilt (von der Art der Heilung ist nichts gesagt). Die Dura ist an der Fracturstelle stark mit dem Knochen verwachsen, sonst zeigt sie sowie die Pia keine Veränderung. 2 Cm. oberhalb der Cauda equina fühlt man eine weiche Stelle im Rückenmark. Die weisse Substanz ist rosaroth. Die Hinter- und Seitenstränge sind dagegen an der Läsionsstelle stark roth.

Lumbalwirbelfracturen.

14. Jakob, Samuel, 26 Jahre, Dachdecker. Eintritt 21. Mai 1866. Tod 26. August 1866.

Diagnose. Fractur des 1. Lendenwirbels. Das obere Fragment quetscht das Mark. Pyämie von der Decubituswunde herrührend. Myelitis.

Anamnese. 7 Tage vor seinem Eintritt fiel Patient etwa 25 Fuss hoch auf die Füsse, wurde aber federartig nach rückwärts geworfen, so dass er auf seine am Rücken befestigte Dachdeckerschachtel fiel. Er blieb bewusstlos liegen und wurde nach Hause transportirt, wo er bis jetzt lag. Beide unteren Extremitäten sollen sogleich ganz gelähmt gewesen sein, allmählich aber stellte sich die Beweglichkeit im linken Beine wieder ein.

Status. Der Patient ist ein kräftig gebauter Mann. Die Beweglichkeit im linken Bein ist wieder vollständig hergestellt. Die rechte Extremität dagegen ist ganz gelähmt und Patient kann die Zehen sogar gar nicht bewegen. Die Sensibilität ist überall etwas herabgesetzt am rechten Bein, die innere Seite des Oberschenkels ist beinahe insensibel. Die Blase ist gelähmt und gleich nach dem Fall musste der Patient katheterisirt werden (2—3 mal im Tag).

Processus spinosi der 2 unteren Brust- und 2 ersten Lendenwirbel sind sehr schmerzhaft. Auf Druck am meisten der letzte Rücken- und erste Lendenwirbel. Eine leichte Beweglichkeit scheint zu bestehen in lateraler Richtung.

Diagnose: Bruch des 1. Lendenwirbels, vielleicht auch des 12. Rückenwirbels.

Die Respiration und der Puls sind ruhig. Keine Zeichen von Fieber.

Therapie. Catheterismus. Ruhige Rückenlage.

3. Mai. Urin katarrhalisch.

6. Juni. Der Katarrh der Blase nimmt zu. Ord.: Mandelemulsion mit Extr. belladonnae.

19. Juni. Trotz reichlicher Abführmittel gelingt der Stuhlgang blos nach Einführung einer Sonde ins Rectum. Auf Infusum sennae erfolgen 4 reichliche Stühle.

13. Juli. Patient kann die rechte Extremität ziemlich gut bewegen. Er bekommt Strychnin $^1/_{20}$ Grm.

26. Juli. Catheterismus immer noch nöthig. Strychnin wird weggelassen. Es bildet sich eine kleine Decubitusstelle am Sacrum.

6. August. Patient steht auf seit ein paar Tagen. Rücken gar nicht schmerzhaft. Er läuft jetzt sogar mit Krücken und kann das rechte Bein gut heben.

10. August. Der Decubitus greift in die Tiefe und hat das Os sacrum nackt gelegt. Verband mit Chlorwasser.

11. August. Wenn Patient sich bewegt, fliesst der Harn unwillkürlich ab. Eichel und Praeputium sind geschwollen. Patient liegt wieder im Bett.

12. August. 2 Schüttelfröste. Hohes Fieber. Schmerzen im Rücken und im rechten Bein, das jetzt nicht mehr bewegt werden kann.

13. August. Fieber continuirlich. Incontinentia urinae vollständig.

26. August. Das rechte Bein ist beständig im Knie flectirt.

26. August. Es treten Dyspnoe und Lungenödem ein und der Patient stirbt am Abend.

Section. Alle Zeichen einer Pyämie. Pyelitis. Uretheren erweitert, Blasenwände verdickt. In der Höhe des letzten Lumbalwirbels befindet sich auf der linken Seite eine Fistel, aus welcher Eiter fliesst. Bei Eröffnung des Wirbelkanals floss eine Masse Eiter heraus. Derselbe hatte sich bis zur Höhe des letzten Dorsalwirbels gesammelt.

Der erste Lumbalwirbelkörper war fracturirt. — Das obere Fragment ragte bedeutend nach hinten und comprimirte das Rückenmark. Die Fractur war schon zum Theil vereinigt, dennoch aber beweglich. Zwischen den noch nicht geheilten Partien zeigte sich eine starke Eiterung.

Das Rückenmark war durch den ersten Wirbel mässig comprimirt, aber im ganzen unteren Theil von Eiter umspült. Der Eiter war ins kleine Becken geflossen, hatte sich dort angesammelt und communicirte durch die Fistel mit dem Wirbelkanal und der Aussenwelt.

15. Barth, Abraham, Alter nicht gesagt, Landarbeiter. Eintritt 20. Mai 1875. Heilung 20. Juli 1875.

Diagnose: Fractura vertebr. lumb. II. Unvollkommene Quetschung des Markes.

Anamnese. Patient fiel am 18. Mai in einer Scheune etwa 15 Fuss hoch auf die festgestampfte Erde herunter. Als er nach 5 oder 6 Stunden aus seiner Bewusstlosigkeit erwachte, fand er sich steif und gestreckt auf dem Rücken liegend. Er wurde dann ins Bett transportirt, wo er erst Schmerzen im rechten Fuss und der rechten Hüfte spürte. Das Bewegen des Rückens verursachte daselbst starke Schmerzen. Urinstörungen sind keine eingetreten, dagegen hat er seit dem Fall noch keinen Stuhlgang gehabt.

Er wird am Morgen des Eintrittes 4 Stunden weit auf einem Wagen transportirt und sagt beim Ankommen, er könne das rechte Bein weniger gut bewegen als bei der Abfahrt.

Status. Patient liegt steif auf dem Rücken und vermeidet alle Bewegungen der Wirbelsäule. Dieselbe bietet Folgendes: Der 2. Lenden-

wirbeldorn steht bedeutend hervor; der 1. auch, aber weniger, der 3. dagegen scheint eingesunken zu sein. Druck auf diese 3 Wirbel ist sehr schmerzhaft, am meisten aber auf dem zweiten. Patient kann beide Beine nicht gut bewegen, besonders nicht das rechte; Beugen des Knies ist am meisten beeinträchtigt. — Sensibilität ist intact. — Die Reflexerregbarkeit ist an der rechten Fusssohle vermehrt.

Am Morgen des Eintrittes klagt er über Spannen in der Blase und sagt, er könne nicht uriniren. Er wurde dann katheterisirt.

Respiration und Puls normal, ebenfalls die Temperatur.

24. Mai. Patient kann wieder gut uriniren. — An die hervorragende Stelle des Rückens wird ein Spreukissen gelegt.

8. Juni. Die Kyphose ist weniger auffallend. Die Motilität und Sensibilität sind nach und nach wieder vollständig zurückgekehrt.

15. Juni. Druck auf die Kyphose bewirkt keine Schmerzen. Druck auf den Nervus cruralis dagegen erregt Schmerzen. Heute bestehen Schmerzen beim Urinlassen. Der Urin ist trüb und enthält viele Phosphate.

19. Juni. Die Urinbeschwerden sind verschwunden.

20. Juli. Entlassung. Patient geht seit 14 Tagen an einem Stock herum. Gehbewegungen sind aber noch schwach und unsicher. Auf dem Rücken liegend werden die Beine vollkommen und kräftig bewegt.

16. Geiser, Benedikt, 52 Jahre, Fuhrmann. Eintritt 8. December 1880. Entlassen 18. April 1881.

Diagnose: Fractur des 1. (und 2.?) Lendenwirbels. Contusio des Rückenmarkes.

Anamnese. Patient fiel am 2. December von einem schwer belasteten Wagen herunter und wurde von demselben überfahren. Er lag auf dem Bauche und das vordere Rad soll über die Schultergegend, das hintere über die Lenden gefahren sein. Er blieb 2 Stunden lang auf der Strasse liegen, der Kälte ausgesetzt, denn er konnte die Beine gar nicht bewegen. Er wurde nach Hause transportirt und dort klagte er über Schmerzen in den Knien, Oberschenkeln und Rücken.

Am folgenden Tage soll er delirirt haben und der Arzt musste den Patienten katheterisiren, wegen Harnretention seit dem Fall. Die Sensibilität soll auch ganz verschwunden gewesen sein an beiden Beinen. Die Delirien sowie das Fieber dauerten 3 Tage. Am 4. Tage nach dem Fall soll das Gefühl in den Beinen wieder entstanden sein und die Delirien aufgehört haben.

Stuhlgang hat Patient trotz Klystieren seit dem Falle nicht gehabt. Heute Morgen gelangte der Katheter nicht mehr hinein, so dass der Arzt den Patienten ins Spital schickte.

Status vom 8. December. Patient ist ein kräftig gebauter Mann, er ist bei Sinnen und antwortet gut. Die Athmung ist etwas beschleunigt und stark costal. Puls eher klein, regelmässig, 78. Kein Fieber. Am Rücken auf der ganzen rechten Seite und gegen die linke Crista ilei zu sich erstreckend ein handbreiter rother Streifen. An der rechten Hinterbacke eine 2 Cm. lange Hautwunde.

Der obere Lendentheil ist kyphotisch, besonders 1. und 2. Lenden-

wirbel. Druck auf dieselben ist schmerzhaft, dagegen ist Druck auf den Kopf nicht schmerzhaft.

Patient kann beide Beine nicht bewegen. Beim Versuch, dieses zu thun, contrahirt er beiderseits den Sartorius ziemlich kräftig, die anderen Muskeln aber nicht.

Am rechten Bein ist die Sensibilität gut erhalten, am linken dagegen spürt er keinen Unterschied zwischen Stich und blosser Betastung. Das linke Bein fühlt sich auch kälter an.

Patient kann mit guter Unterstützung aufsitzen und ohne Schmerzen in dieser Stellung bleiben.

Das Abdomen ist etwas gespannt und schmerzhaft. Die Bauchmuskeln contrahiren sich gut. Die Blase reicht bis 2 Querfinger unter den Nabel. Die Katheterisation wird sogleich vorgenommen. Zuerst gelangt man in eine fausse route, blos beim 2. Versuch kommt man in die Blase und entleert 1150 Ccm. eines dunkelgefärbten Urins.

9. December. Eine neue Prüfung der Sensibilität ergibt, dass dieselbe links im ganzen Bereich des Nervus peroneus sehr herabgesetzt ist. Die Sacralnerven sind auch gelähmt. Durch Drücken auf das Abdomen lässt sich, auch bei gefüllter Blase, kein Urin herauspressen. — Kein Priapismus. Druck in der Blase, beim Katheterisiren gemessen, zeigt sich

bei ruhigem Athmen	15 Cm.
= Drängen	86 =
nach Entleerung von 200 Ccm. ist der Druck noch	11 =
= = = 550 = = = = =	7 =

Der Urin ist sauer und concentrirt. Flatus lässt Patient permanent unter sich gehen.

Diagnose: Fractur des 1. (vielleicht 2.) Lendenwirbels. Therapie: Ruhige Rückenlage; Wasserkissen.

Am Abend wird der Druck wieder gemessen. Bei ruhigem Athmen

beträgt er	14 Cm.
bei Drängen	53 =
nach Entleerung von 250 Ccm. beträgt er bei ruhigem Athmen	8 =
bei Drängen	15 =

Es wurden 500,0 Ccm. entleert.

10. December. Catheterismus gelingt erst diesen Abend mit einem dicken Metallkatheter. 1100,0 Ccm. eines concentrirten Urins werden entleert. Temperatur steigt langsam, am Abend 38,6°; Puls 100, Respiration 32.

11. December. Dyspnoe. Pleuritis rechts unten.

Urin Morgens 950,0 Ccm.
= Abends 550,0 = } sauer.

17. December. Der Druck schwankt in der Blase von 13—17 Cm. Das Quantum Urin, zwischen 1300—1500, ist stets sauer.

18. December. Der Urin ist alkalisch, trotz der sorgfältigen Desinfection des Katheters und des Liegens desselben in einer Carbollösung den ganzen Tag über; dabei diarrhoischer blutiger Stuhl. — Kein Husten. Das Fieber beträgt 39,4° am Abend.

21. December. Irrigation der Blase mit Salicyllösung, die Temperatur sinkt darauf bis auf 37,6° diesen Abend.

23. December. Der pleuritische Erguss nimmt ab. Urin neutral, doch besteht immer noch Harndrang. Der Stuhl ist wieder normal.

Decubitus am rechten Os ilei und auf dem 1. und 2. Lendenwirbel.

27. December. Patient bewegt die Zehen gut und etwas die Extensoren der Oberschenkel. Er wird jetzt täglich 1/4 Stunde faradisirt.

3. Januar 1881. Die Blase wurde seit dem 21. December täglich mit Salicyllösung ausgespült, der Urin ist jetzt wieder sauer. Ein Oedem des linken Fusses und Unterschenkels ist auf Hochlagerung herabgegangen.

10. Januar. Seit gestern kann Patient wieder spontan uriniren und zwar 500—600 Ccm. auf ein Mal.

12. Januar. Jetzt setzt heute Incontinentia alvi ein.

30. Januar. Hier und da brennendes Gefühl in den Zehen. Kein Fieber mehr.

1. März. Die Motilität macht keine Fortschritte. Decubitus am Sacrum besteht immer noch. Sensibilität kehrt wieder zurück, aber sehr langsam.

18. April. Heute wird Patient entlassen. Allgemeinbefinden ganz gut. Kyphose der 2 ersten Lendenwirbel, aber unschmerzhaft. Die Sensibilität ist ganz zurückgekehrt, ausgenommen den Nervus peroneus links. Am linken Fuss besteht leichte Hyperästhesie. — Der Bewegung sind nur der Sartorius und die Flexoren beiderseits, die oberflächlichen Wadenmuskeln links und andeutungsweise rechts fähig. Elektrisch reagiren blos der Rectus cruris und schwach die Adductorengruppe. Patient liegt immer noch im Bett, kann aber gut aufsitzen. Der Decubitus heilt langsam.

17. Haldimann, Christ., 50 Jahre, Landwirth. Eintritt 7. November 1865. Tod 6. December 1865.

Diagnose: Fractur des 4. Lendenwirbels (Absprengung eines Fragmentes des Körpers).

Anamnese. Patient soll seit letztem Herbst an Anfällen leiden. In einem solchen Anfall soll er gestern von einer 25 Fuss hohen Mauer heruntergesprungen sein. Er blieb bewusstlos am Boden liegen und wird sofort ins Spital transportirt. Er kommt nach und nach wieder zu sich und klagt dann über Rückenschmerzen.

Status. Das linke Bein ist vollständig bewegungslos, auch etwas Motilitätsstörung im linken Arm. Die rechte Körperseite ist ganz frei. Am Rücken kann keine Lageveränderung der Wirbel gefunden werden. Druck auf den 4. Lendenwirbel dagegen ist sehr schmerzhaft. Kein Fieber. — Athmung und Puls ruhig. — Sensibilität intact.

8. November. Patient zeigt Retentio urinae seit dem Fall und muss katheterisirt werden. Stuhlretention wird mit Pillen von Aloë und Rheum gebessert.

1. November. Abdomen aufgetrieben und schmerzhaft. Der linke Arm ist gut brauchbar. Das linke Bein gleichfalls.

13. November. Decubitus zeigt sich an der linken Hinterbacke. Das rechte Bein wird nach und nach motorisch gelähmt.

14. November. Die Katheterisation ist heute schwierig, gestern Abend

war sie unmöglich. Urin blutig. Die Blase wird mit lauem Wasser gespült. — Patient klagt über Dyspnoe und Schmerzen im ganzen Körper. — Temperatur beider Beine ist gleich.

19. November. Seit 3 Tagen Eiterung an der Decubitusstelle, pyämisches Fieber, Incontinentia alvi. Chinin 2 Grm. pro die.

29. November. Fieber steigt trotz des Verbindens des Decubitus mit Chlorwasser. Incontinentia urinae, Schmerzen in allen Körpertheilen.

6. December. Heute stirbt Patient.

Section. Das linke Bein ödematös. Dickdarm gerade hinter der Ileocöcalklappe stark erweitert, etwa 4 Zoll im Durchmesser. — Die Cerebrospinalflüssigkeit hat den unteren Theil des Meningealsackes stark erweitert. — Am Rückenmark selbst, in der Höhe der 4. Lendenwirbels, ist blos eine stärkere Injection wahrzunehmen. — Keine Erweichung. Dem 4. Lendenwirbelkörper ist am oberen Rande ein Stück abgesprengt. Einige Ekchymosen an der vorderen Wand des Wirbelkanals. Die beiden Knorpelflächen des 4. Wirbelkörpers sind grau-röthlich zerfallen. — Die Dura mater ist intact.

In Résumé sind von diesen 17 Fällen:

mit Tod abgegangen	11
geheilt	2
stationär geblieben oder leicht gebessert	4
total	17

Darunter waren 2 Frauen und 15 Männer. Diese Leute gehörten alle der schwerarbeitenden Klasse an. Es waren Dachdecker, Fuhrleute, Steinhauer, Landarbeiter.

Die Fracturen haben sich fast alle an den von Leyden als gewöhnlich bezeichneten Stellen gebildet, d. h. zwischen 6. Hals- und 1. Dorsalwirbel, und zwischen 10. Dorsal- und 2. Lendenwirbel. Doch habe ich noch zwei Fracturen des 7. Dorsalwirbelkörpers, eine des 8. Dorsal- und eine des 4. Lendenwirbelkörpers zu notiren.

Was die Form der Fragmente selbst anbetrifft, so zeigten sich in der Halsgegend, neben den Fracturen der Wirbelkörper, noch Fracturen der Bogen- und Dornfortsätze dazu. Im dorsalen und lumbalen Theil war dieses nicht der Fall und waren da bei der Autopsie nur Fracturen der Wirbelkörper zu constatiren. Der Verlauf der Fracturlinien ist sehr verschieden gewesen: sie verliefen schräg, quer oder es bestand eine blosse Quetschung eines Theils des Wirbelkörpers (7 u. 13), eine Comminutivfractur, eine einfache Fissur oder sogar, wie in 17, eine blosse Absprengung eines kleinen Körperfragmentes. Das Rückenmark war sehr verschieden von diesem oder jenem Fragment comprimirt. In einem Falle (13, Fractur des 12. Brustwirbels) stand die Knorpelscheibe zwischen 11. und 12. Brustwirbel so weit gegen den Wirbelkanal hervor, dass sie die Markcompression verursachte.

Die Gewalt, die eingewirkt hat, ist, soweit die Angaben der Patienten richtig waren, 6 mal eine indirecte und 5 mal eine directe gewesen. In den 6 übrigen Fällen ist keine genaue Angabe über die Art des Falles gemacht und in der Krankengeschichte steht blos, dass der Kranke auf dem Rücken liegend gefunden wurde. Unter indirecter Gewalt verstehe ich Fall auf den Kopf (was 5 mal geschah), auf die Füsse (was hier nicht bemerkt wurde), sowie einen Druck auf Hals und Kopf, der eine Fractur an einem anderen Theil der Wirbelsäule zur Folge hat, wie z. B. in 11, wo der Mann in forcirter gebeugter Stellung unter einem Holzwagen gefunden wurde und davon eine Fractur des 12. Brustwirbels erlitt.

Die directe Gewalt ist eine solche, die an Ort und Stelle, wo sie einwirkt, eine Läsion verursacht, z. B. Fall mit dem Rücken auf ein Querholz (12), auf eine Bank (7) oder auf einen um die Taille gebundenen Korb (13, 14). Das Ueberfahren kann auch hierher gerechnet werden und wurde 1 mal beobachtet (16).

Was den Ausgang dieser Fälle im Allgemeinen anbetrifft, so zeigte keine der Halswirbelfracturen irgend eine Besserung. Sie lebten im Maximum 3 Tage. Der Tod konnte in den 4 Fällen aus verschiedenen Ursachen erklärt werden, trotzdem die Läsion ungefähr in gleicher Höhe stand (6. und 7. Halswirbel). Fall 1 ist infolge enorm hoher Temperaturen gestorben, 2 hingegen im Koma, das am Tage nach dem Fall eintrat und 2 Tage lang dauerte, von eher niederen Temperaturen und sehr elendem Puls begleitet. Fall 3 zeigte wiederum sehr rasches Steigen der Körpertemperatur, ist aber infolge von Convulsionen, die beim ersten Catheterismus eingetreten sind und sich dann ohne äussere Ursache ein paar Mal wiederholten, gestorben. Die 3 Fälle haben sehr starke Dyspnoe gehabt, 4 aber allein ist eigentlich erstickt.

Die 9 Dorsalfracturen haben einen verschiedenen Verlauf gezeigt. Ein einziger Kranke (6, Fractur des 7. Dorsalwirbels) ist geheilt, wenn auch mit leichter Urinstörung entlassen worden. 3 Fälle (5, 10, 12) sind in ihrem Zustand stationär geblieben trotz 2—4 monatlichem Spitalaufenthalt.

Die 5 Uebrigen sind infolge Eiterung irgend einer Art gestorben.

Von den 4 Lendenfracturen ist auch einer geheilt entlassen worden (15, Fractur des 2. Lendenwirbels). 16 (Fractur des 1. und 2. Lendenwirbels) hat eine leichte Besserung im Bewegen der Beine und im Uriniren gezeigt, doch konnte er trotz 4 monatlicher Spitalpflege nicht laufen. Die zwei übrigen Kranken sind infolge Eiterung (Pyämie) gestorben.

Also von diesen 13 Fällen (9 Dorsal- und 4 Lumbalfracturen) sind alle mit Tod abgegangenen infolge Eiterung gestorben oder, besser gesagt, an einer von aussen her stattfindenden Infection. Dieses ist also ein Beweis, dass, wenn die Respirationsmuskeln intact sind, durch Fernhalten dieser Infectionsstoffe das Leben der Kranken um Vieles verlängert werden kann. Denn die Myelitis, die infolge der Läsion in diesen Fällen entstand, hat sich nie mehr wie 2—3 Cm. über oder unter die Läsionsstelle erstreckt und ist (die Halsfracturen sind hier ausser Betracht) nie die Ursache des Todes gewesen.

Die Zahl der am Leben erhaltenen Kranken nimmt mit dem Tiefstand der Fractur zu. Denn in den hier vorgelegten Fällen von Lendenfracturen sind zwei lebend entlassen worden, also die Hälfte, während bei den Dorsalfracturen von 9 Fällen 5 und bei den Halsfracturen alle gestorben sind.

Ich habe mir hier als Ziel gestellt, einige Symptome, die mit den bis jetzt bei Wirbelfracturen angenommenen Theorien nicht übereinstimmen, hervorzuheben. — Die Erscheinungen, wie Kyphose, Reflexe, Priapismus, elektrische Erregbarkeit, Bewusstlosigkeit, die keine Verschiedenheit mit den bekannten Thatsachen zeigen, werde ich ausser Betracht lassen.

Curve 1.

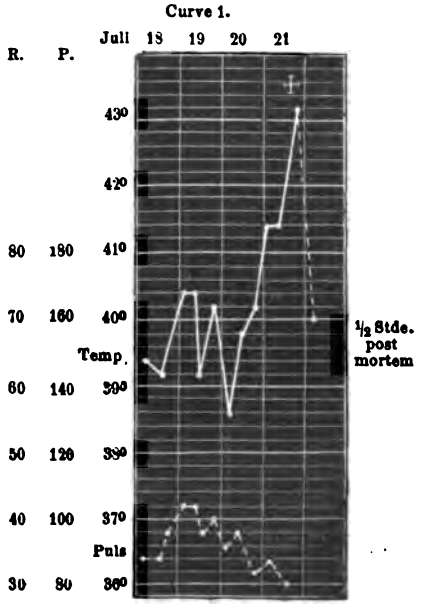

Bei den Halswirbelfracturen will ich sogleich Einiges hervorheben, was sich bei den übrigen Fracturen nicht gezeigt hat, ich meine das Verhalten der Körpertemperatur und des Pulses.

Den Fall 1 habe ich, trotz seines Mangels an Nekropsie, hier erwähnt wegen der äusserst hohen Temperaturen, die der Kranke vor dem Sterben gezeigt hat (43,2; vgl. Curve 1).

Fall 3 zeigt in 26 Stunden eine Steigerung bis zu 41,4, wo der Tod eintrat. Dies ist die rascheste Steigerung, die ich durch die Läsion allein bewirkt gefunden habe. Im Fall 2 war im Gegentheil sofort nach dem Fall die Temperatur subnormal; sie betrug 33,6 und war mit starker subjectiver Kälteempfindung verbunden. Doch steigt sie nachher wieder und sinkt

blos, nachdem der Patient 3 Stunden lang nackt auf dem Bette lag, auf 36,2. Beim Zudecken steigt sie wieder bis zu 37,8, wo der Tod eintrat (vgl. Curve 2).

Dieses deutet auf eine rasche und grosse Wärmeabgabe, und wir werden bei den vasomotorischen Störungen wieder darauf zurückkommen.

Curve 2.

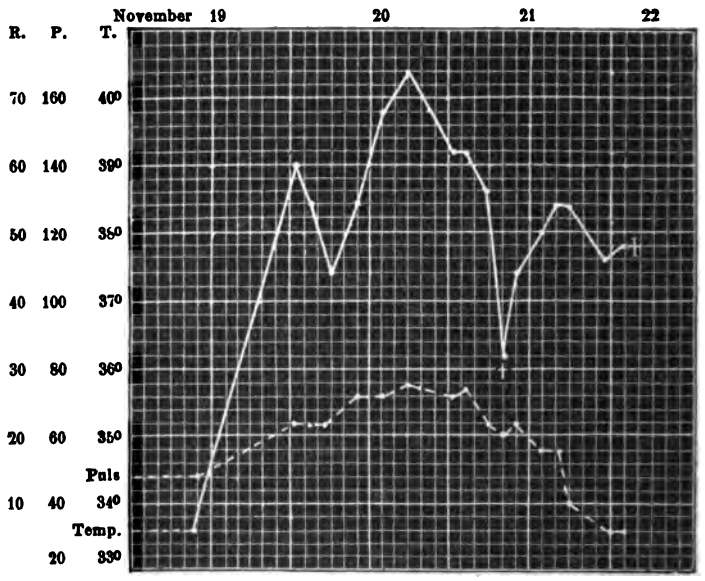

† Der Kranke wurde 3 Stunden lang nackt gelegt.

Bei 4, der blos einige Stunden im Spital gelebt hat, ist blos eine Messung vorgenommen worden und diese betrug 38,4°.

Da die Autopsie des Falles 1 leider fehlt, so kann ich nur die 3 letzten Fälle mit einander vergleichen. Die Läsion sass in der gleichen Höhe, d. h. zwischen 6. Hals- und 1. Dorsalwirbel.

Fall 3, der die rasche Temperatursteigerung zeigte, hatte alle Zeichen einer heftigen Myelitis, die bis in den lumbalen Theil des Markes herabstieg. Ein grosser Bluterguss hatte sich in der rechten Rückenmarkshälfte gesammelt und die graue Substanz zerstört. Die Marksubstanz war in einen braunen Brei verwandelt, der an der Läsionsstelle beim Anschneiden der Pia ausfloss. Im Fall 2, mit eher niederen Temperaturen, zeigte das Rückenmark blos eine locale Myelitis und keine breiige Beschaffenheit; 4 desgleichen, doch war das Rückenmark blos in der Höhe der Wirbelläsion stark abgeplattet.

Auf diese Angaben gestützt, glaube ich den Schluss ziehen zu

dürfen, dass die hohen Temperaturen bei Fall 3 auf der heftigen Myelitis beruhen, denn bei den 2 anderen Fällen (2 und 4) war blos eine locale Myelitis vorhanden, mit mehr oder weniger starker Abplattung des Markes verbunden, und diese beiden Fälle zeigten auch kein auffällig hohes Fieber.

Was die Erniedrigung der Temperatur des 2. Falles anbetrifft, so beruht diese eher auf vasomotorischen Störungen und wird bei diesen Symptomen beobachtet.

Erb (Charcot) behauptet, dass bei Halsmarkläsion der Puls beschleunigt sei. In den 4 Fällen, die ich hier vorlege, wo die Läsion zwischen 6. und 7. Halswirbel sass, war das Gegentheil der Fall. Der Puls war ruhig, regelmässig, sogar langsam.

In Fall 1 (die Pulscurve steht neben der Fiebercurve) stieg die Pulszahl sogleich mit dem Fieber, sank aber wieder am 2. Tage zur Norm zurück und blieb in dieser Höhe trotz des enormen Steigens der Temperatur. — Patient 3 hatte einen ruhigen Puls, 96 beim Eintritt; die Zahl steigt erst, nachdem Convulsionen beim Catheterismus entstanden waren, steigt dann continuirlich bis zu 152, wo der Tod eintritt. Dabei wird der Puls auch schwächer. — Der Fall 2 zeigt beim Eintritt einen sehr schwachen und elenden Puls, 48 in der Minute (Pulscurve neben der Temperaturcurve). Trotz dem Fieber erreicht die Pulszahl kaum die Norm, 76, und sinkt wieder langsam bis zu 32, worauf der Kranke starb. — Patient 4 hatte eine normale Pulszahl.

Also wird eine Läsion des Halsmarkes im Bereich des 6. und 7. Halswirbels eine Verlangsamung des Pulses zur Folge haben.

Betrachten wir jetzt die Körpertemperatur und den Puls bei den Dorsal- und Lumbalfracturen. Erb sagt, dass das Fieber eine nothwendige Erscheinung bei Wirbelfractur sei. Bei den 13 Fällen, die ich hier gesammelt habe, fand sich beim Eintritt, der je am Abend oder am folgenden Tage nach dem Fall erfolgte, blos bei 2 Kranken eine Temperatur über 38,0°, alle anderen zeigten eine normale Temperatur. Doch wurden 2 Kranke (16, Fractur des 2. Lendenwirbels, und 11, Fractur des 12. Dorsalwirbels), der eine 6, der andere 14 Tage lang vor der Spitalaufnahme zu Hause gepflegt. Von den Angehörigen wurde angegeben, die Patienten hätten stark gefiebert. Doch darf man sich nicht zu sehr darauf verlassen, denn exacte Messungen wurden nicht vorgenommen und beim Eintritt zeigte blos der Eine 38,4°, der Andere normale Temperatur.

Bei Fall 7 entstand Fieber am 2. und 3. Tag (vgl. Curve 3 S. 378), doch sank die Temperatur wieder zur Norm, wo sie 10 Tage ver-

weilte; während der 3 letzten Lebenstage aber sank sie continuirlich bis zu 31,0°, wo der Tod eintrat (16 Tage nach dem Fall).

Curve 3.

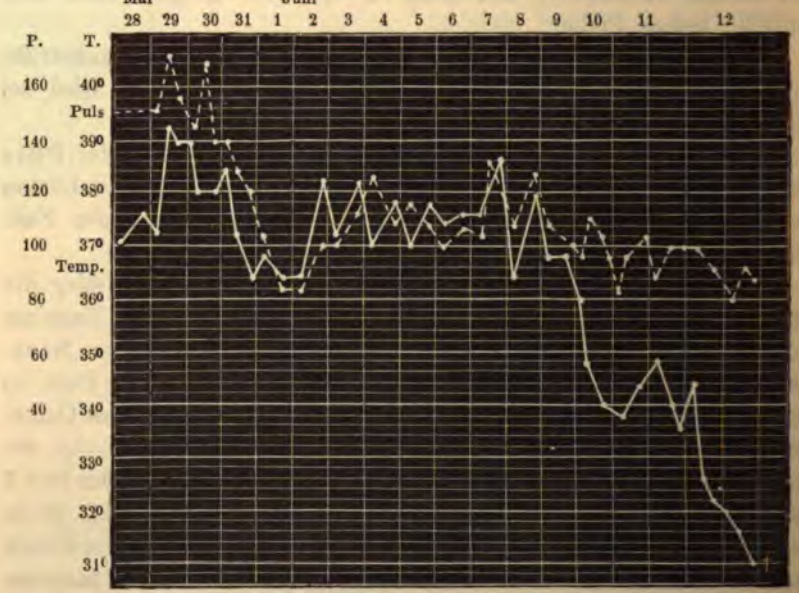

Also, diese 3 erwähnten Fälle ausgenommen, kann man sagen, dass das Fieber eine Ausnahme bei Wirbelfracturen im dorsalen und lumbalen Bereich sei, solange keine weiteren Complicationen eintreten.

Der Puls ist bei den Rücken- und Lendenfracturen, wenn auch hier und da etwas geschwächt, doch an Zahl und Regelmässigkeit beim Eintritt normal gewesen. Bei Fall 7 ist die Pulszahl beim Eintritt 140 gewesen (die Pulscurve steht neben der Temperaturcurve). Sie bleibt auf dieser Höhe bei der Temperatursteigerung, sinkt mit dem Sinken des Fiebers bis zur Norm zurück und bleibt dann an Zahl und Regelmässigkeit, trotz des enormen Sinkens der Temperatur, bis zum Tode normal. Der Kranke hat aber eine sehr grosse Erschütterung erlitten, mit Schädelfractur und Gehirnzertrümmerung verbunden, so dass hier auf den Einfluss des Rückenmarkes allein kein bestimmter Schluss gezogen werden kann.

Die vasomotorischen Störungen sind, wie dieses nach Erb zu sein pflegt, sehr verschieden gewesen. Im Fall 2 (Luxation des 6. und 7. Halswirbels) hatte der Kranke beim Eintritt eine subjective

Empfindung von Kälte in den gelähmten Partien, was sich durch das Betasten bestätigen liess. Solange der Kranke im Bett gut bedeckt lag, fieberte er und sogar ziemlich stark. Einmal aber blieb er 3 Stunden lang nackt liegen und die Temperatur sank rasch bis zu 36,2°. Dieses kann, glaube ich, auf sehr stark vermehrte Wärmeabgabe zurückgeführt werden, und da die Lähmung hier eine vollständige (motorische und sensible) war, kann man auch eine Lähmung der vasomotorischen Nerven annehmen. Dieses würde meiner Ansicht nach erklären, warum nach Wiederbedeckung des Patienten die Temperatur sogleich wieder gestiegen ist.

Bei 9 (Fractur des 10. Brustwirbels mit vollständiger motorischer und sensibler Lähmung der Beine) wurden exacte Messungen vorgenommen. Diese ergaben, dass die gelähmten Theile immer eine erhöhte Temperatur gegenüber dem übrigen Körper zeigten, solange kein Fieber entstanden war. Ist dieses ausgebrochen, so scheinen sie im Gegentheil kälter und nehmen nur sehr langsam an der Temperatursteigerung Theil; hier würde ebenfalls bei dieser vollständigen Lähmung eine vasomotorische Lähmung das Phänomen erklären. Denn eine Reizung der Vasodilatatoren kann hier, wenn alle anderen Nerven gelähmt sind, logisch nicht angenommen werden. Die Lähmung erklärt auch alle hier angeführten Symptome, wie die Wärmeabgabe, die langsame Erhöhung der Temperatur in den gelähmten Theilen bei vorhandenem Fieber ganz gut, so dass ich sie hier ohne Weiteres annehmen darf.

Ebenso kann das Gefässphänomen, das bei Patient 12 (vollständige motorische und sensible Lähmung der Beine) beobachtet wurde, erklärt werden. Wurde die Haut an den gelähmten Theilen mit einem scharfen Gegenstande geritzt, so verschwand die weisse Farbe, um der Röthe Platz zu machen, äusserst langsam; dieselbe erbleichte wiederum erst nach längerer Zeit. Am übrigen Körper gingen beide Veränderungen viel rascher vor sich.

Der Decubitus, sagen Erb und Leyden, tritt fast stets nach wenigen Tagen bei schweren Rückenmarksläsionen ein. In den Fällen, die ich hier vorlege, ist dies jedesmal eingetreten, wenn die Sensibilität an diesen Stellen verschwunden war. Zwei Kranke, deren Status am längsten bekannt ist (im Fall 5 3 Monate und bei 12 sogar 8 Monate nach dem Unglück), zeigten trotz mangelhafter Pflege zu Hause und Liegen auf einer Rosshaarmatratze (wegen Lähmung der beiden Beine) keinen Decubitus. Die Sensibilität war aber bei 5 vom Anfang an erhalten und bei 12 war sie am Damm und Gesäss einen Monat nach dem Fall wieder erschienen.

Im Fall 6 ist dieses noch eclatanter. Gleich nach dem Eintritt, als noch Insensibilität bestand, trat Decubitus ein. Der Patient ist blos halbseitig motorisch und sensibel gelähmt, d. h. rechts. Die linke Seite zeigt blos Hyperästhesie. Der Decubitus dauerte 3 Wochen und heilte erst mit der Rückkehr der Sensibilität, 8 Tage nach Anlegung eines Gypscorsets. Dieses ist doch ein Beweis, dass beide Störungen in inniger Beziehung zu einander stehen. Der Druck allein kann die Entstehung des Decubitus nicht verursachen, denn bei einem motorisch vollständig gelähmten Kranken wirkt der Druck ebenso stark und ebenso lang an gewissen Stellen, sei die Sensibilität anwesend oder nicht. Die Sensibilität als solche (wenn nicht andere Nerven, die in den gleichen Bahnen wie diese verlaufen [trophischer Art?] diese Functionen übernehmen), hat einen grossen Einfluss auf den Ernährungszustand der Haut.

Von den 17 hier erwähnten Fällen trat blos in einem Falle (14, Fractur des 1. Lendenwirbels) Decubitus ein bei intacter Sensibilität und zwar sogar 2 Monate nach dem Unglück. Doch ist in dieser Beziehung die Geschichte dieses Kranken nicht ganz klar, so dass auf diesen einzigen Fall nicht zuviel Gewicht gelegt werden darf.

Wurde der Kranke beim Eintritt sofort auf eine Wasser- oder Luftmatratze gelegt, so entstand in keinem dieser Fälle Decubitus.

Die Sensibilitätsstörungen verhielten sich ganz nach den von Leyden, Erb und Anderen aufgestellten Regeln, d. h. sie waren immer schwächer wie die motorischen Störungen und erholten sich auch jedesmal rascher wie diese. Die Sensibilitätsstörungen endigten nach oben in einer scharf begrenzten Linie, an welche sich eine einige Centimeter breite hyperästhetische Zone anschloss. In keinem dieser 17 Fälle wurde eine Kreuzung zwischen motorischer und sensibler Lähmung bemerkt, oft aber, als blos das eine Bein sensibel gelähmt war, waren dann beide motorisch gelähmt. Sonst haben diese sensiblen Störungen nichts Auffälliges gezeigt.

Was die motorische Paralyse anbetrifft, so habe ich in keinem Fall eine Steigerung derselben bemerkt. Wenn Zunahme bestand, so war dieses immer nur im Sinne der Stärke gemeint, oder so, dass das am Anfang freie Bein mit ergriffen wurde. Dieses wurde bei der Autopsie bestätigt, denn nie war die Myelitis mehr wie 1—2 Cm. gestiegen.

In den vorgelegten Fällen finde ich blos eine Heilung nach vollständiger motorischer Paralyse zu erwähnen (14). Die vollständige Lähmung wurde zu Hause vom Arzt constatirt; denn als der Patient

ins Spital eintrat, konnte er schon das linke Bein gut bewegen. 2½ Monat nachher konnte er gut laufen.

Unglücklicherweise starb Patient kurz nachher an einem beim Aufstehen inficirten kleinen Decubitus und bei der Autopsie konnte constatirt werden, dass das Rückenmark blos eine leichte Abplattung ohne eigentliche Alteration erlitten hatte.

Bei diesem Fall will ich auch sogleich erwähnen, dass es der einzige ist, der die Zeichen einer beginnenden Wiederverwachsung der Fragmente zeigte. Details sind aus dem Sectionsberichte nicht zu bekommen.

Patient 6 (Fractur des 7. Dorsalwirbels) hatte beim Eintritt eine vollständige motorische Lähmung des einen Beines, die Sensibilität war blos herabgesetzt. 14 Tage nach dem Fall wurde ihm, indem er am Kopf aufgehängt wurde, ein Gypscorset um die Brust angelegt. Der Zustand, der bis dahin fast stationär geblieben war, besserte sich rasch. Die Sensibilität war schon 8 Tage nachher ganz zurückgekehrt, die Motilität aber erst 25 Tage nach der Anlegung des Corsets. Doch kann der Patient erst 6 Wochen später laufen. Ich werde auf diesen Fall bei der Therapie noch zurückkommen.

Die anderen Lähmungen der Kranken, die lebend aus dem Spital kamen, blieben stationär. Patient 16 (Fractur des 6. Lendenwirbels) konnte wiederum einige Beinmuskeln beiderseitig contrahiren (Adductoren, Flexoren); doch sind die Fortschritte nicht weitergegangen und der Kranke musste nach seiner Entlassung noch das Bett hüten.

Zwei der beobachteten Kranken haben Krämpfe gezeigt. Der eine, Fall 3 (Fractur des 7. Halswirbels) hatte nach dem 1. Catheterismus, der sehr sorgfältig vorgenommen wurde, Krämpfe in Armen und Gesicht. Dieselben hatten die Form von Zuckungen und wiederholten sich 2—3 mal bis zum Tode, ohne dass vorher katheterisirt worden wäre. Der Anfall dauerte jedesmal etwa 5 Minuten, die Beine und die gelähmten Körperpartien betheiligten sich dabei nicht. Bei 7 (Fractur des 7. Dorsalwirbels) traten ähnliche Krämpfe an Armen und Gesicht, doch blos einmal und in einem Erstickungsanfall ein.

Von den Digestionsstörungen will ich zuerst das Erbrechen erwähnen. Dasselbe ist bei Hals- und Dorsalfracturen (bis zum 10. Dorsalwirbel) eingetreten; weiter unten haben die Wirbelfracturen keines erzeugt. Das Erbrechen entstand blos in den 2—4 ersten Tagen nach dem Fall. Bei 8 (Fractur des 10. Dorsalwirbels) entstand es nur, als man den Patienten auf die Seite legte. Da er nach dem 2. Tage immer ruhig auf dem Rücken lag, konnte dieses

nicht mehr constatirt werden. Das Erbrechen war auch blos in diesem Falle blutig.

Stuhlretention bestand jedesmal nach dem Fall und dauerte 2—5 Tage im Allgemeinen. Gewöhnliche Klystiere reichten nicht immer aus, diese zu überwinden, so dass energische Abführmittel und sogar mechanische Mittel (wie Entleeren des Rectums mit der Hand) nöthig wurden. — Eine Lähmung der Därme hat sich bei Brust- und Lendenwirbelfracturen nicht gezeigt, denn bei den Autopsien fand sich die Kothstauung erst im Rectum vor. Nur in einem Falle, 17 (Fractur des 4. Lendenwirbels), fand die Stauung gerade hinter der Ileocöcalklappe statt und erweiterte das Colon ascendens bis zu 4 Zoll Durchmesser.

Bei den Halsfracturen dagegen bestand jedesmal Meteorismus; in Fall 1 sogar war er in so hohem Grade vorhanden, dass eine Punction der Därme mit dem Troicart vorgenommen werden musste. Der Stuhl ist meistens bei den Dorsal- und Lendenfracturen trocken gewesen und wurde erst mit Eintritt von Complicationen, wie Cystitis, Decubitus diarrhoisch und sogar blutig. Bei den Halsfracturen ist blos bei 2 gleich nach dem Fall ein normaler Stuhl eingetreten, die 3 anderen haben bis zum Tod an Retention gelitten.

Wie kann hier die Retention erklärt werden? Wenn die Läsion im Halsmark sitzt und eine vollständige Unterbrechung der Leitung im Marke zur Folge hat, so sind die Därme im Ganzen gelähmt, die Retention des Stuhles und der grosse Meteorismus erklären sich von selbst. Sitzt die Läsion weiter unten, aber doch oberhalb der Defäcationscentren im Rückenmark und sind diese intact, so wird die momentane Stuhlretention auf eine Erschütterung zurückzuführen sein. Die Därme sind also nicht gelähmt, nur der untere Theil derselben und dieses erklärt die Stauung im Rectum und Colon. Wenn die Centren, wie gesagt, intact sind, so bildet diese Stauung eine Reizung, die die Centren erregt und die Defäcation erfolgt wie ein anderer Reflex. Der Patient kann sie deswegen auch nicht zurückhalten und nicht beschleunigen. In den meisten Fällen, wenn die Sensibilität am Anus verschwunden ist, spürt er den Stuhl sogar nicht, Fall 5 (Fractur des 8. Dorsalwirbels) und 12 (Fractur des 12. Dorsalwirbels) sind Illustrationen dazu. Der Stuhl geschah normalerweise täglich 1—2 mal, ohne dass der Patient etwas davon spürte oder dass er ihn zurückhalten konnte. Davon verschieden ist die Incontinentia alvi. Diese tritt ein bei Lähmung des Sphincter ani, ist aber keine nothwendige Folge davon. Bei der Incontinenz fliesst der Stuhl beständig ab. 5 Fälle haben eine solche Incontinenz gezeigt,

Patient 16 ist aber allein mit einer solchen Incontinenz aus dem Spital getreten. Die 4 anderen sind an anderen Complicationen gestorben.

Ueber den Mechanismus des Schlusses des Sphinkter weisen wir auf das bei der Blase Gesagte, da beide Sphinkteren sich ähnlich verhalten.

Blasen- und Urinstörungen.

Diese Symptome sind von der grössten Wichtigkeit puncto Prognose der Wirbelfracturen. Die meisten der Kranken, die ich hier vorführe, die nicht infolge der Läsion selbst gestorben sind, sind später infolge von Decubitus oder von Cystitis zu Grunde gegangen.

Was zuerst die Urinproduction betrifft, so sagt Erb, dass das Urinquantum bei Quetschungen des Rückenmarkes vermindert sei. Nach Messungen, die hier vorgenommen worden sind, speciell bei Patient 7 und 16, zeigte sich die Urinmenge constant zwischen 1200 bis 1500 Ccm., also normal. In keinem Falle ist von Verminderung des Quantums die Rede (solange keine Cystitis oder Pyelitis bestand).

Der Urin war am Anfang, d. h. in den Tagen nach dem Fall, immer sauer. Zucker wurde blos bei 7 (Fractur des 7. Brustwirbels) constatirt, und zwar blieb bis zum Tode das Quantum desselben höher am Morgen wie am Abend. Albumen ist blos bei Fall 4 (7. Halswirbel) nachgewiesen worden. Bei den anderen Fällen ist der Urin, solange keine Complication entstanden ist, normal gewesen.

Erb glaubt, dass die Rückenmarksläsion selbst die Ursache des Alkalischwerden des Urins sei. Dieses ist nicht der Fall nach dem, was ich bei den hier besprochenen Kranken gefunden habe.

Die erste Folge der Läsion des Rückenmarkes ist eine Stagnation des Urins in der Blase, eine Retention. Dieses geschah jedesmal sogleich nach dem Fall bei allen hier vorgeführten Kranken, so dass der Katheter auch jedesmal gebraucht werden musste. Patient 15 (Fractur des 2. Lendenwirbels) ist der einzige, der gerade nach dem Fall keine Störung seitens der Harnentleerung erlitten hat. Doch als er 3 Tage später von weither in das Spital eintrat, musste er auch katheterisirt werden. Aus den Experimenten von Pasteur, Verneuil, Gayen, v. Tieghem geht hervor, dass der Urin Wochen, sogar Monate lang sauer bleiben kann, blos dadurch, dass man durch Umbiegen nach unten des oberen Theiles der Röhre, in welcher der Urin steht, den Zutritt von Staub oder Mikroorganismen der Luft verhindert. Wenn die Ursache der Alkalescenz vom Körper selbst gegeben wäre, so müsste sie bei jeder Stagnation entstehen und dieses ist nicht im Geringsten der Fall. Diese Ursache muss ausserhalb des Körpers liegen und so ist es dann eine Infection. Die

Stagnation des Urins aber begünstigt die Weiterverbreitung der Infection im höchsten Grade. Die Lähmung der Blase ist schuld, dass trotz Elasticität ihrer Wände sie sich nicht mehr vollständig zusammenziehen kann. Wenn es also zur Infection gekommen ist, bleibt am tiefsten Theil der Blase ein Satz von alkalischem Urin stehen, der den frisch von den Nieren fliessenden Urin von Neuem inficirt. So dauert die Affection Wochen lang, wenn keine Hülfe geschafft wird. (Der Eintritt von Blut in den stagnirenden Urin soll diese Alkalescenz auch bewirken können, denn in Fall 17 trat 24 Stunden vor dem Alkalischwerden des Urins Blut aus dem Katheter heraus.) Die Infection wird in der grossen Mehrzahl der Fälle durch den Catheterismus bewirkt.

Bei den hier gesammelten Fällen zeigte sich die Alkalescenz (wenn sie eintrat) nach 3—10tägigem (sogar einmal nach 18tägigem) Katheterisiren. 4 Fälle dagegen bekamen gar keinen Blasenkatarrh trotz Catheterismus. Einer sogar, 5 (Fractur des 7. und 8. Brustwirbels), wurde 1 Monat lang im Spital katheterisirt, dann fährt er selbst zu Hause damit fort. Er ist an beiden Beinen motorisch vollständig gelähmt, die Sensibilität aber ist intact; er hat Incontinentia urinae und trotzdem keine Alkalescenz des Urins. (Man könnte aber erwidern, dass gerade die Incontinentia urinae der Grund des Nichtalkalischwerdens des Urins sei, weil dann keine Stagnation stattfindet; leider ist in der Krankengeschichte der Status der Blase, wo der Patient zu Hause ist, nicht angegeben.) Im Falle 10 hat während 18 Tagen den Catheterismus bestanden, ohne Alkalescenz des Urins zu bekommen. Es tritt dann doch ein Blasenkatarrh ein, der mit einer Incontinenz endigt.

Dieses sind doch Beweise genug, dass die Rückenmarksläsion allein keine Urinalkalescenz verursachen kann und dass diese Ursache ausserhalb des Körpers gesucht werden muss.

Diese Thatsache ist für die Prognose sehr wichtig, denn wenn wir wissen, dass wir es in unserer Hand haben, die Cystitis zu verhindern, so haben wir schon einen grossen Gewinn.

Nach Professor Kocher's Theorie ist der Schluss der Blase ein elastischer (d. h. ein unwillkürlicher). Füllt sich jetzt die Blase, so entsteht eine Reizung, die durch die Blasennerven zu den Blasencentren im Rückenmark geht. Ist die Leitung von da zum Gehirn intact, so geht eine Erregung zu den Centren der willkürlichen Entleerung der Blase hin und das willkürliche Uriniren geht vor sich. Soll der Harn zurückgehalten werden, so contrahiren sich, wenn der elastische Schluss der Blasenwandelasticität dem Gewicht des

Urins nicht mehr widerstehen kann, die willkürlichen Fasern des Sphincter externus noch dazu. — Ist die Leitung zum Gehirn aber unterbrochen, so empfindet der Patient nicht mehr, dass seine Blase gefüllt ist, und kann sie auch nicht mehr willkürlich entleeren. Sind die Blasencentren im Rückenmark intact, so entsteht die Blasenentleerung von selbst, ganz wie ein anderer Reflex. Sobald die Blase gefüllt ist, geht die Reizung zum Rückenmark hin und kommt als Contraction des Detrusor wieder zur Geltung. Die Blase entleert sich so ein paar Mal im Tage und vollständig, der Patient aber kann, wenn das Bedürfniss da ist, seinen Urin nicht zurückhalten. Der Fall 6 (Fractur des 7. Rückenwirbels) ist eine schöne Illustration davon. Sind aber die Blasencentren im Rückenmark lädirt, wie dieses bei vielen Fällen von Fractur der letzten Dorsal- und ersten Lendenwirbel geschehen kann, so ist der Reflexbogen unterbrochen, die Blase füllt sich dann immer mehr, bis die Dehnung der Blasenwände die Elasticität des Sphinkter überwindet. Den Urin sieht man dann tropfenweise abfliessen. Hier ist also die Katheterisation nothwendig; wird dieselbe sogleich vorgenommen, bevor die Blase distendirt wurde, so ist dieses ein grosser Vortheil, denn die Entleerung wird sich dann jedesmal desto completer machen. Ueber die Elasticität der Blasenwand sind ein paar Messungen bei Fall 7 und 16 vorgenommen worden.

Bei Fall 16 bei einer Füllung von 750 Ccm. war der Druck 15 Cm.
bei = = 550 = ... 11 =
Nach Entziehung dieser 550 Ccm. beträgt er noch . . 7 =

Bei Fall 7 betrug der Druck
bei einer Füllung von 1000 Ccm. 40 Cm. Höhe,
= = = = 700 = 19 = =
= = = = 400 = 13 = =
= = = = 200 = 8 = =
= = = = 100 = 0 = =

Die letzten 100 Ccm. mussten durch Druck auf die Blase entleert werden, ein Beweis, dass bei Lähmung der Blase die Zusammenziehung derselben keine vollständige mehr ist.

Daraus ist die Erklärung der Incontinenz leicht zu ziehen. Da der Schluss der Blase ein elastischer ist, so wird er functioniren, solange sein Gewebe keine Alteration erleidet. Die Dilatation durch den Katheter kann man keine abnorme nennen und dieses erklärt, warum man Monate lang katheterisiren kann, ohne eine Incontinenz zu bekommen. Tritt aber ein Cystitis oder ein starkes pyämisches Fieber infolge inficirten Decubitus (wie bei 14, Fractur des 1. Lendenwirbels) zur Lähmung hinzu, so versteht sich, dass eine Alteration

im Ernährungszustande des Gewebes eintreten wird; die Elasticität geht verloren, der Schluss wird unvollkommen, die Incontinenz ist da. — Die Incontinenz ist also eine Folge des Blasenkatarrhs. Fall 10 und 12 sind Illustrationen dazu, doch haben sie von ihrer Incontinenz sogar Monate nachher keine üblen Folgen verspürt.

Therapie. Dieselbe möchte ich hier nur kurz berühren. Alle Mittel, die hier gebraucht wurden, sind schon von den verschiedenen Autoren erwähnt worden. Doch möchte ich auf Einiges aufmerksam machen. Sobald Sensibilitätsstörungen bei einer Wirbelfractur bestehen, sollte der Kranke sofort, wenn man Decubitus verhüten will, auf ein Wasser- oder Luftkissen zu liegen kommen.

Ist die Sensibilität erhalten, so ist dieses, obgleich die motorische Lähmung vollständig ist, nach dem oben Gesagten nicht nothwendig. Die grösste Reinlichkeit muss natürlicherweise in allen Fällen herrschen.

Die Cystitis wird ebenfalls blos durch die sorgsamste Desinfection des Katheters und Orificium urethrae verhütet. Der Katheter soll den ganzen Tag über in Carbollösung liegen und der Eingang der Harnröhre muss mit verdünnter Carbol- oder Sublimatlösung vor jedem Catheterismus desinficirt werden. Man wird auch darauf achten müssen, dass man keine Verletzung der Urethra oder Blasenwand verursacht, da, wie oben angedeutet, das Fliessen von Blut in den stagnirenden Urin eine Alkalescenz zur Folge haben kann.

Das letzte Mittel, auf welches ich Gewicht legen möchte, wurde leider nur an einem einzigen Kranken probirt (8, Fractur des 7. Dorsalwirbels). Durch Aufhängen des Patienten am Kopf wurde, und zwar mit Erfolg, eine Reposition der Fragmente versucht. In dieser Stellung wurde sofort ein Gypscorset angelegt, um die Reposition zur bleibenden zu machen. Das Corset blieb etwa 2 Monate lang liegen. 8 Tage nach dem Anlegen ist die Sensibilität vollständig zurückgekehrt, 1 Monat später steht Patient mit Krücken auf und nach 2 Monaten geht er ohne deren Hülfe nach Hause zurück.

Die Raschheit und die Vollkommenheit dieser Therapie ist jedenfalls beachtenswerth und würde ein weiteres Studium verdienen.

Ich habe vorstehende Arbeit unter der gütigen Leitung von Herrn Professor Dr. Kocher zu Bern ausgeführt. Für dessen freundliche Unterstützung spreche ich ihm hier meinen besten Dank aus.

XIII.

Beiträge zur Geschwulstlehre.

Von

Prof. F. Wilh. Zahn
in Genf.

(Hierzu Tafel I. II.)

(Fortsetzung von S. 35.)

4.

Ueber ein Myxosarkom bei einem sechsmonatlichen Fötus, hervorgegangen aus dem Saugpolster der linken Wange.

Am 12. Januar d. J. schickte mir mein College, Prof. Dr. Vaucher, Director der geburtshülflich-gynäkologischen Klinik, einen 6 Monate alten Fötus zu, weil er an der linken Wange eine sehr grosse Geschwulst hatte, von der er vermuthete, dass sie mich interessiren würde. Deshalb liess er mich auch ersuchen, den Kopf mit der Geschwulst selbst vom Rumpfe abzulösen und ihm letzteren aus gleich zu erwähnenden Gründen zurückzuschicken. Ich fühle mich verpflichtet ihm meinen besten Dank dafür auszusprechen.

Der betreffende Fötus war am vorhergehenden Tage von einer ganz gesunden Frau in der Stadt geboren worden und die Wöchnerin hatte ihn mitsammt der Placenta in die Entbindungsanstalt gebracht, um selbst dort ihr Wochenbett durchzumachen. Die Geburt war ziemlich leicht vor sich gegangen, über die Menge des entleerten Fruchtwassers konnte die Wöchnerin leider keine bestimmten Angaben machen.

Der ausserordentlich ödematöse Fötus hat eine Länge von 30 Cm.; der grösste Kopfumfang ist 22,5 Cm. Der Nabelstrang verläuft nach links aussen, nach dem Trochanter zu, von da wendet er sich hinter das linke Bein, um zwischen beiden Beinen wieder nach vorn zu verlaufen, dann umschlingt er einmal den rechten Ober- und zweimal denselben Unterschenkel. Am linken Bein hinten hat er nur eine seichte, am rechten Bein dagegen und besonders am Unterschenkel recht tiefe Schnürfurchen verursacht. Obwohl, wie bereits

bemerkt, der ganze Fötus überaus stark ödematös ist, zeigt sich doch hier das stärkste Oedem, ohne dass jedoch Veränderungen an der Haut vorhanden sind.

Derselbe ist im Allgemeinen wohlgeformt, doch besteht beiderseitiger, ziemlich starker Klumpfuss. An Stelle der linken Wange findet sich eine grosse Geschwulst, die eine Deviation der Nase nach rechts und eine Lidöffnung des linken Auges verursacht hat, während das rechte noch fest verklebt ist. Der Mund steht ziemlich weit offen.

Die Geschwulst misst in senkrechter Linie vom linken Auge ab bis zu ihrem unteren Rande 15,5 Cm., vom Ohr bis zum Kinn 12,5 Cm., ihr Basalumfang beträgt 16 Cm., der grösste, etwas mehr nach oben zu gelegene Umfang 23,5 Cm. Nach aussen reicht sie bis fast zum Ohr, nach oben bis zum unteren Augenlid, nach innen bis zum linken Mundwinkel. Durch den geöffneten Mund sieht man, dass die übrigens unveränderte linksseitige Wangenschleimhaut mehrfach leicht höckerig vorgewölbt ist. Vom Mundwinkel wendet sich ihre Grenzlinie unter der Unterlippe hin so stark nach rechts, dass sie da, wo sie über den rechten Kieferrand hinweggeht, nur 3 Cm. vom rechten Ohre entfernt ist. Nach unten überragt die Geschwulst das Kinn und ich will gleich hinzufügen, dass sie hier, wie die spätere Präparation zeigte, bis zum Zungenbein reicht. Ihre Oberfläche ist höckerig. Ihr höckeriger Bau ist besonders nach innen und oben zu, wo die Haut noch sehr gut erhalten ist, recht deutlich. Die Haut ist an der Basis in einer Breite von 2—2,5 Cm. noch vollkommen normal, während sie sonst und namentlich auf der Höhe der Geschwulst und nach aussen zu nekrotisch ist und eine graubraune, schmutzige Farbe und ein zerrissenes, fetziges Aussehen hat. Durch diese Zerfetzung der Geschwulstoberfläche sind stellenweise ziemlich grosse Lücken entstanden und nach innen zu ragt aus einer solchen Lücke eine kirschkerngrosse, röthliche, durchscheinende Masse hervor. Die nekrotische Partie überragt, infolge der Abplattung pilzförmig geworden, die gesunde Oberfläche um etwas; letztere ist ziemlich stark hyperämisch.

Die Geschwulst ist durch einen Längsschnitt in der Mitte halbirt. Auf der Schnittfläche zeigt sich, was übrigens schon durch die Lücken der nekrotischen Oberfläche zu bemerken war, dass sie ausserordentlich blutreich ist. Man kann hier deutlich 3 Zonen von einander unterscheiden: eine äussere schmale, bräunliche, nekrotische; eine mittlere breitere, rothe, aber durchsichtige und eine noch grössere innere, weissliche von markigem Aussehen und ebenfalls ziemlich

stark vascularisirte. Die Schnittfläche hatte einen Längsdurchmesser (senkrecht) von 9 Cm. und einen Tiefendurchmesser (sagittal) von 7 Cm.

Aus Rücksicht auf die Conservirung des Präparates für die geburtshülfliche Klinik konnte die Section des Rumpfes nur partiell gemacht, d. h. die Brusthöhle und der obere Theil der Bauchhöhle nur durch einen Medianschnitt eröffnet werden. Sämmtliche hier vorhandenen sichtbaren und fühlbaren Organe waren normal.

Die Geschwulst wurde sofort frisch untersucht, der mikroskopische Befund war folgender. Im Centrum und nach hinten zu, da wo sie das markige Aussehen hat, besteht sie lediglich aus kleinen Rundzellen mit sehr deutlichem grossen, runden Kern, in dem zumeist 2 ziemlich grosse Kernkörperchen vorhanden sind. Das den Kern umgebende Protoplasma ist nur in geringer Menge vorhanden, äusserst zart, durchsichtig. An vielen Stellen finden sich kleinste Fetttröpfchen in ihm, manchmal sind sogar mehrere beisammen liegende Zellen ganz verfettet und hie und da finden sich ziemlich grosse Körnchenkugeln. Die Gefässe sind nicht sehr zahlreich, aber ausserordentlich weit und ihre Wandung besteht nur aus einem Endothelrohr. Die Kerne der Endothelien sind oval, ihr Protoplasma ist sehr deutlich, Proliferationserscheinungen sind aber nicht an ihnen wahrzunehmen. Zunächst den Endothelien sind die Geschwulstzellen spindelförmig und den ersteren parallel gestellt. Bindegewebe ist nirgends wahrzunehmen. Zusatz von Essigsäure bewirkt starke Trübung, die auch bei grossem Ueberschuss bestehen bleibt. Die Kerne werden dadurch noch deutlicher und zwischen den Zellen findet sich ein feinkörniges Material.

In der mittleren, ödematös durchscheinenden Zone finden sich viele und ausserordentlich stark gefüllte Blutgefässe, stellenweise sind sie circumscript erweitert und ihre Endothelien sind besonders an solchen Stellen fettig entartet. Zwischen den Gefässen findet sich eine vollkommen homogene Grundsubstanz, in der nicht sehr viele, den oben erwähnten gleiche Rundzellen vorhanden sind; dieselben sind aber hier viel stärker verfettet als dort. Ausserdem finden sich hier grosse spindelförmige Zellen mit langen Fortsätzen, die sich mitunter gabelig theilen und die sich mit denjenigen anderer derartiger Zellen verbinden. Der Kern dieser Zellen ist oval, sehr deutlich sichtbar, das Protoplasma durchaus vollkommen durchsichtig, oder aber es finden sich in ihm einige wenige Fetttröpfchen, die zunächst den beiden Kernenden angehäuft sind, oder aber sie sind zahlreich und erfüllen das ganze Protoplasma bis in die Fortsätze hinein. An manchen Stellen sind diese spindelförmigen Zellen in grösserer An-

zahl vorhanden und bilden ein eigentliches Maschenwerk. Zwischen den Maschen ist fast nur homogenes Grundgewebe vorhanden, Rundzellen finden sich wenige oder keine in ihm. Essigsäure bewirkt auch hier starke und bleibende Trübung und zwar infolge körniger und hauptsächlich streifiger Gerinnung der homogenen Grundsubstanz.

Im peripheren nekrotischen Theil äusserst feine, sich unter einander verbindende elastische Fasern, die auf Zusatz von Essigsäure unverändert bleiben. Ueberhaupt bewirkt diese hier keine merkliche Veränderung. Rundzellen finden sich hier im Allgemeinen noch in geringerer Anzahl als in der vorerwähnten mittleren Zone, nur an manchen Stellen finden sie sich in grösserer Menge, immer aber sind sie ganz verfettet.

Ich will gleich hier bemerken, dass später, nach der Erhärtung des Präparates in Spiritus, die mikroskopische Untersuchung keinen anderen Befund ergab, ja dass der feinere Bau der Geschwulst nicht mehr so klar war wie vor der Erhärtung.

Behufs Feststellung ihrer Grenzen und ihres Verhaltens gegenüber der Umgebung wurde vom linken Nasenwinkel ab, in geringer Entfernung von ihrer Basis, nach dem unteren Augenlide zu und von da nach aussen zum Ohre hin verlaufend ein Schnitt durch die Haut geführt und diese gegen die Geschwulst hin abpräparirt. Dieser Schnitt wurde in derselben Weise von der Nase ab nach unten zu, unterm Mund hin und ums Kinn herum fortgeführt. Dabei zeigt sich, dass die Geschwulst nach oben zu eine Art von Membran hat, die an manchen Stellen recht deutlich ist und wodurch sie sich von den umliegenden Organen leicht abgrenzen lässt. Nach innen zu liegt sie dem Musc. buccinator an. Sie lässt sich in ziemlicher Ausdehnung, besonders nach oben zu leicht von ihm trennen, nach unten zu aber ist ihre Membran mit ihm und der Wangenschleimhaut ziemlich fest verwachsen. Nach oben zu setzt sich die Geschwulst in Form eines federkieldicken weisslichen, weichen beweglichen Stranges in Fossa sphenopalatina fort. Derselbe ist von einer dünnen bindegewebigen Membran umgeben, unter der sich, wie die mikroskopische Untersuchung lehrt, einige spärliche Fettzellen vorfinden; zwischen diesen und sonst überall finden sich in diesem Strange nur kleine Rundzellen, so dass er sich hinsichtlich seines Baues ganz ebenso verhält wie der markige Theil der Geschwulst. Nach aussen von ihm findet sich der ganz unveränderte Musc. masseter. Auch die Parotis ist normal. Ihr Ausführungsgang tritt in die Geschwulst ein, wird aber, um das Präparat nicht zu sehr zu zerstückeln, nicht verfolgt. Nach aussen zu wird die Begrenzungsmembran der Geschwulst

schon undeutlicher, immerhin lässt sich noch erkennen, dass sie mit den grösseren Gefässstämmen, Ven. jugularis und A. carotis, keine innigere Verbindung eingegangen hat. Mit letzterer tritt sie nur in der Höhe ihrer Bifurcation in nähere Beziehung. Von da ab bis zum Zungenbein ist das Geschwulstgewebe nicht mehr scharf vom umgebenden Bindegewebe geschieden, doch lässt sich noch erkennen, dass sie nicht unter das Zungenbein herunter geht. Nach oben zu, unter dem Augenlid und von da bis gegen die Bifurcation der Carotis ist ihre Begrenzungsmembran ausserordentlich derb. Hier sind vier halbkugelige, leicht fluctuirende Hervorwölbungen vorhanden. Beim Anschneiden erweisen sie sich als ungefähr haselnussgrosse, etwas sehr unregelmässige Höhlungen mit klarem, farblosem, etwas fadenziehendem Inhalt und glatter, weisser Wandung. Die verschiedenen Höhlungen scheinen nicht, jedenfalls nicht durch grössere Oeffnungen mit einander zu communiciren, dagegen sieht man an ihrer Innenfläche an verschiedenen Orten kleinste Oeffnungen, zweifellos Lymphgefässöffnungen. Der Cysteninhalt trübt sich bei Zusatz von Essigsäure. Er enthält eine kleine Anzahl von Fetttröpfchen, dann eine ziemliche Anzahl von lymphoiden Zellen mit deutlichem Kern. Das Protoplasma der meisten derselben ist homogen, nur in wenigen finden sich Fetttröpfchen in geringerer und grösserer Anzahl. Ausser diesen Zellen finden sich hier noch grössere, hie und da sogar sehr grosse Zellen mit 2 und mehr Kernen, in mehreren habe ich deren bis 15, ja selbst 18 gezählt. Das Protoplasma dieser, allerdings in geringer Zahl vorhandenen Zellen ist ebenfalls homogen. Die Cystenwandung besteht aus fibrillärem Bindegewebe und die Innenfläche ist mit einer Lage platter Zellen bedeckt.

Die vorliegende Geschwulst, ein Myxosarcoma, wenn man will, cysticum, ist dadurch interessant, dass sie sich an Stelle eines hier regelmässig vorkommenden Organs, der von Bichat sogenannten Boule graisseuse, vorfindet. Dieses Organ wurde vor nicht langer Zeit in, nach jeder Hinsicht ausführlicher Weise von H. Ranke als Saugpolster der menschlichen Backe beschrieben.[1]) An Stelle dieses Organes können sich nun aber, wie v. Bruns, Virchow u. A. nachgewiesen haben, Geschwülste und zwar Lipome entwickeln (J. Ranke l. c.). Es ist mir nicht bekannt, dass auch bereits schon aus ihm hervorgegangene Sarkome oder Myxosarkome beobachtet worden wären. Durch unseren Fall gewinnt somit besagtes Organ ein neues Interesse.

---

1) Virchow's Archiv. Bd. 97. S. 527. Taf. XVIII u. XIX. 1884.

Das Saugpolster der rechten Wange war vollkommen normal. Es bestand aus kleinsten Fettläppchen.

Die am oberen Rande der Geschwulst vorhandenen cystischen Höhlungen betrachte ich als ektasirte Lymphgefässe. Dafür spricht der Inhalt und der Bau der Wandung. Das Vorhandensein der grossen Riesenzellen vermag ich nicht zu erklären. Ich vermuthe, dass diese Cysten secundäre Bildungen sind, entstanden durch Compression der unteren Lymphwege infolge der Geschwulstentwicklung.

Es ist mir unmöglich, etwas Bestimmtes über den muthmaasslichen Zeitpunkt der Entstehung unserer Geschwulst zu sagen. Ich vermuthe, dass dieselbe mit dem Auftreten des Saugpolsters zusammenfällt. In der mir zur Verfügung stehenden Literatur finde ich hierüber leider keine Angaben und besitze ich auch nicht das nöthige Material um selbst feststellen zu können, wann dieses Organ als solches in seinen ersten Anlagen auftritt, und darum kann ich auch nur die Vermuthung aussprechen, dass dies um die 14. oder 15. Woche oder höchstwahrscheinlich noch etwas früher der Fall gewesen sein mag. Nach Kölliker[1]) finden sich nämlich um die genannte Zeit „von den Fettträubchen die ersten Andeutungen in Gestalt von rundlichen oder länglichen Häufchen kernhaltiger 9—22 μ grosser Zellen, welche an einigen wenigen Orten, vor Allem im Gesicht, schon einzelne ganz kleine Fettkörnchen enthalten und mit vielem sich entwickelnden Bindegewebe und mit Gefässen untermengt sind".

Für einen längeren Bestand der Geschwulst spricht dann aber nicht nur ihre Grösse, sondern auch noch ganz besonders die Grösse der lymphatischen Retentionscysten am oberen Rande der Geschwulst und die Dicke ihrer Wandung.

5.

Ueber Cysten mit Flimmerepithelien im Nasenrachenraum.

Die pathologischen Veränderungen der Nasenrachenhöhle sind erst seit wenigen Jahren, d. h. erst seitdem die Pharyngoskopie mehr in Aufnahme gekommen ist, Gegenstand eingehender Untersuchung geworden. Ausser den sehr häufigen entzündlichen Veränderungen finden sich hier verhältnissmässig selten Geschwülste. Von diesen sind die adenoiden Wucherungen und fibrösen Polypen die am häufigsten vorkommenden, seltener sind schon die mehr den hinteren seit-

1) Entwicklungsgeschichte des Menschen u. s. w. 2. Aufl. 1879. S. 774.

lichen Partien der Nasenschleimhaut angehörigen fibro-mucösen Polypen und die Papillome und noch seltener die Sarkome und Carcinome und das Enchondrom, das nur einmal beobachtet wurde. Ueber das Vorkommen von Cysten in dieser Gegend finden sich weder in den Lehrbüchern der pathologischen Anatomie, noch in den grösseren Handbüchern der Krankheiten der oberen Luftwege, mit Ausnahme der Rhinoskopie von Semeleder, Angaben. Und doch finden sich auch solche Neubildungen hier vor, wie schon Tröltsch[1]), Czermak[2]) und Luschka[3]) gezeigt haben und wie die nachfolgenden 3 Fälle beweisen.

Fall 1. Am 25. September 1877 machte ich die Section eines 39jährigen Mannes, der in der Abtheilung von Prof. Dr. Prevost gestorben war. Es fanden sich bei demselben hochgradige tuberculöse Veränderungen der Lungen und des Kehlkopfes. Nach Herausnahme dieses mit der Zunge und dem unteren Theil des Rachens fühlte ich beim Betasten des Nasenrachenraumes oben an der Decke etwas nach hinten zu eine rundliche, nur ganz leicht fluctuirende Hervorragung. Vermuthend, dass dieselbe ein subperiostaler Abscess der Os basilare oder des oberen Theiles der Wirbelsäule sein möchte, eröffnete ich die Nasenrachenhöhle, indem ich nach Ablösung der Gesichtshaut und des knorpeligen Theiles der Nase den harten Gaumen und die Knochen der Nase von ihrer Umgebung mittelst Stichsäge und Meissel trennte. Die Rachenwand lag nun frei zu Tage. Sie war leicht geröthet und genau entsprechend ihrer Mittellinie ungefähr 1 Cm. hinter dem Septum narium entfernt fand sich eine halbkugelige Geschwulst, die im sagittalen Durchmesser 12 und im transversalen 14 Mm. mass. Die Entfernung von ihrem seitlichen Rande zu jedem Tubenwulst betrug 5 Mm. Die sie bedeckende Schleimhaut unterschied sich in nichts von der übrigen Rachenschleimhaut. Beim Einschneiden zeigte sich, dass sie cystischer Natur war. Sie enthielt eine gelbliche, eierdotterähnliche, dickliche, fadenziehende Flüssigkeit. Die vordere Wand der Cyste war dünn, nicht ganz einen Millimeter dick. Die Innenfläche war blass, glatt, jedoch nicht ganz eben, da nach vorn zu einige leistenförmige Hervorragungen und ganz nach hinten eine trichterförmige Vertiefung wahrzunehmen war. Der Tiefendurchmesser betrug 12 Mm. Ihre hintere Wand war mit dem Periost innig verwachsen und daselbst zeigte der Knochen eine deutliche rundliche Vertiefung.

Der Cysteninhalt, frisch untersucht, trübte sich stark bei Zusatz von Essigsäure und die Trübung verschwand auch nicht durch Ueberschuss derselben. Er enthielt zahllose kleinste Fettkügelchen, rundliche Zellen verschiedener Grösse, grösstentheils eine geringere oder grössere Anzahl von Fetttröpfchen enthaltend und wohlerhaltene grosse Cylinderzellen mit grossen Flimmercilien.

Die Untersuchung der Wand nach der Erhärtung ergab, dass die

1) Virchow's Archiv. Bd. 17. S. 78. 1859.

2) F. Semeleder, Die Rhinoskopie u. s. w. S. 54. Leipzig 1862.

3) Der Schlundkopf des Menschen. S. 25. Tübingen 1868.

Aussenfläche mit geschichteten Plattenepithelien bedeckt war, danach folgte ein Stroma von fibrillärem Bindegewebe mit ziemlich vielen Rundzellen zwischen den Bindegewebsfasern. Die Innenfläche war mit grossen cylindrischen Flimmerepithelien ausgekleidet. Zwischen der Basis dieser fanden sich runde Ersatzzellen.

Fall 2. G. L., 42 Jahre alt, starb am 20. März 1884 Morgens 3 Uhr in der chirurgischen Klinik und wurde am gleichen Tage Nachmittags 2 Uhr im Sectionscurs secirt. Es fand sich bei demselben eine Fractur des rechten Unterschenkels, eine durch Incision operirte Hydrocele, eine rechtsseitige abgekapselte eiterige Pleuritis, eine Pericarditis adhaesiva, bronchopneumonische Herde in beiden Lungen, rechterseits ein Embolus, auf der Vorderfläche des rechten Leberlappens zunächst dem Ligam. suspensor. eine Cyste und eine eiterige Meningitis cerebralis und spinalis.

Die letztere Affection konnte wohl, ebenso wie die entzündlichen Veränderungen der Pleura und des Herzbeutels, als metastatische aufgefasst werden, da ich aber bereits zu wiederholten Malen beobachtet hatte, dass solche eiterige Meningitiden von gleichartigen Entzündungen der Sinus frontales oder sphenoidales ausgegangen waren und sonstwo am Schädel keine locale Ursache aufgefunden werden konnte, eröffnete ich erstere mittelst des Meissels und letztere durch einen Sägeschnitt nach Herausnahme der Schädelbasis mittelst der Klebs'schen Schädelbasistrephine. Hierbei zeigte sich, dass sämmtliche genannten Höhlen normal waren, ausserdem aber auch, dass 15 Mm. hinter dem Septum narium, am Uebergang der oberen in die hintere Pharynxwand und zwar bereits auf letzterer circumscripte etwas stärker geröthete Verdickungen der Schleimhaut wahrzunehmen waren. Bei der mittleren und grössten fand sich diese Röthung eigentlich mehr zunächst den Rändern und auf der nächsten Umgebung, während sie selbst auf der Kuppe ein gelbliches, gelatinöses Aussehen hatte, leicht fluctuirend war und ganz den Eindruck einer Cyste machte. Ihre Form war rundlich und sie hatte einen Durchmesser von 3 Mm. Nach dem Abpräpariren der Weichtheile vom Knochen konnte man ihr gerade entgegengesetzt auf der hinteren Fläche eine fast erbsengrosse Cyste wahrnehmen, die einen scheinbar ganz klaren Inhalt hatte. Ihr entsprechend fand sich an der Vorderfläche des Os basilare und zwar in der Mittellinie eine grubige Vertiefung. Die die Cysten enthaltenden Weichtheile wurden gehärtet, in Celloidin eingebettet und dann geschnitten.

Die Untersuchung der angefertigten Schnitte ergibt, dass an der betreffenden Stelle eigentlich zwei Cysten vorhanden sind, eine kleinere vordere und eine grössere hintere. Beide sind durch eine schmale Scheidewand von einander geschieden. Sie besteht, wie übrigens auch die nächste Umgebung beider Cysten, aus wenig fibrillärem und hauptsächlich adenoidem, sehr zellenreichem Bindegewebe. Die die Vorderwand der vorderen Cyste bildende Rachenschleimhaut ist theils mit cylindrischen Flimmerepithelien, theils mit geschichteten Plattenepithelien bedeckt. Auch sie enthält ausserordentlich viele kleine Rundzellen und hat dadurch einen ganz lymphatischen Charakter. Beide Cysten sind mit Epithelien ausgekleidet, und zwar sind dies je nach vorn zu platte oder rundliche Zellen, die dann nach den Seiten zu eine kubische und nach hinten zu eine cylindrische Form an-

nehmen. Hier finden sich sogar ziemlich grosse Cylinderzellen und an verschiedenen Stellen sind zwischen und unter ihnen rundliche Keimepithelien wahrzunehmen. Dicht unter den Epithelien findet sich ein schmaler Saum von fibrillärem Bindegewebe. Die meisten der verschiedenartigen Epithelien haben und zwar zum grössten Theil sehr deutliche Flimmerhaare und nur bei wenigen fehlen solche. Der Cysteninhalt hat eine homogene Beschaffenheit und enthält nur stellenweise einige Körnchen und losgelöste Zellen von rundlicher Form. Ausserhalb der die Cysten umgebenden adenoiden Zone hat das Bindegewebe einen fibrillären Charakter und enthält ziemlich viele Schleimdrüsen, die nach hinten bis aufs Periost gehen. Ihre Ausführungsgänge sind mit Cylinderepithel ausgekleidet. In einem solchen Gange, der sich bereits im adenoiden Gewebe der Vorderwand vorfindet, hat das ihn auskleidende Cylinderepithel deutliche Flimmerhaare. An manchen Stellen finden sich Fettzellen zwischen den Drüsen.

Fall 3. Bei einer am 3. November 1884 Nachmittags 2 Uhr im Curs vorgenommenen Section fand sich senile Atrophie sämmtlicher Organe, Thromben im rechten Vorhof und Herzohr, chronisch entzündliche Veränderungen an den Tricuspidalsegeln, Lungeninfarcte, Endarteritis chronica, Pachymeningitis haemorrhagica, auf dem Clivus eine Ecchondrosis und, da ich der genaueren Untersuchung dieser wegen die Schädelbasis mittelst der Trephine herausnahm, im Rachen eine Cyste.

Dieselbe hat ihren Sitz nach oben und hinten, ein wenig nach links von der Mittellinie in der Höhe der Tubenöffnungen und zwar inmitten beider. Ihr linker Rand erreicht den inneren Tubenwulst und ist sogar nach vorn zu mit ihm verwachsen. Nach rechts ist sie 1 Cm. von demselben und 1½ Cm. von der Tubenöffnung entfernt. Auf dem Gipfel hat sie ein blassgelbliches, glänzendes Aussehen, am Rande ist sie stärker geröthet als die umgebende Schleimhaut; diese ist in einiger Entfernung davon eher blass und enthält lymphatische Granulationen. Auch der rechte Rand ist mit der Umgebung bis auf eine kleine Stelle verwachsen. Zunächst dem Gipfel etwas nach links von seinem Mittelpunkte erkennt man ein Schleimtröpfchen von der Grösse eines Stecknadelkopfes und nach Entfernung desselben an seiner Stelle eine ganz kleine rundliche Oeffnung, aus der bei Druck auf die Cyste ganz wenig farbloser, glasiger, zäher Schleim herausquillt. Die Cyste ist schwach fluctuirend, hat einen Längendurchmesser von 15 Mm., einen Breitedurchmesser von 12 Mm. und überragt die Oberfläche der hinteren Rachenwand um 8 Mm. Sie wird mit ihrer Umgebung, die Tubenmündungen inbegriffen, sorgfältig vom Knochen abpräparirt und wie diejenige von Fall 2 behandelt. An der Oberfläche des Os basiliare findet sich ihr entsprechend eine grubige Vertiefung. Dieser Theil des Knochens wird, ebenso wie derjenige, dem die Ekchondrose aufsitzt, mittelst 5 proc. Salpetersäure entkalkt, entwässert, gehärtet, in Celloidin eingebettet und geschnitten.

Der mikroskopische Befund ist folgender: Die Weichtheilsschnitte lassen bei ganz schwacher Vergrösserung (Hartnack Obj. 2, Ocul. 3) erkennen, dass auch hier zwei gerade hinter einander liegende Cysten vorhanden sind, eine grössere vordere und eine kleinere hintere. Die sie scheidende Brücke, sowie auch beider nächste Umgebung bestehen hauptsächlich aus

lymphatischem Gewebe, so dass man auch sagen kann, es ist hier eine von vorn nach hinten gehende Zone lymphatischen Gewebes vorhanden, in welchem sich die genannten zwei Cysten vorfinden. Die Rachenschleimhaut, welche den vorderen Wandabschnitt der vorderen grösseren Cyste bildet, ist, wie eine stärkere Vergrösserung zeigt, mit cylindrischen Flimmerepithelien bedeckt, zwischen welchen sich auch einige Becherzellen vorfinden. Sie selbst besteht aus fibrillärem Gewebe, in welchem zahlreiche Rundzellen eingelagert sind; weiterhin in der Schleimhaut finden sich ebensolche Rundzellen, jedoch in geringerer Anzahl. Das Epithel der Cysteninnenfläche ist nach vorn zu abgeplattet, nach den Seiten zu mehr kubisch und hinten cylindrisch. Letzteres hat sehr schöne Flimmerhaare und solche finden sich fast allenthalben an den beiden anderen Epithelformen. Zunächst den Epithelien hat die Cystenwand eine mehr fibrilläre Structur. Zwischen den Bindegewebsfibrillen finden sich sehr viele Rundzellen, welche jene fast ganz verdecken. Danach folgt ein ganz adenoides Gewebe und weiter nach aussen wird es wieder rein fibrillär. Hier finden sich wenig Rundzellen und viele Schleimdrüsen mit ihren Ausführungsgängen. Die Wand der hinteren Cyste ist ganz lymphatischer Natur, weiter nach aussen hat sie den eben erwähnten Charakter. Die Innenfläche ist an manchen Stellen mit Platten-, an anderen mit Cylinderepithelien ausgekleidet. Sehr deutliche Cilien sind hier nicht vorhanden. Etwas nach aussen und vorn von ihr, zunächst der vorderen Cyste findet sich noch eine ganz kleine Cyste, die mit cylindrischen Flimmerepithelien ausgekleidet ist. Der Inhalt der vorderen Cyste besteht aus kleinen hyalinen Schollen, während derjenige der hinteren homogen ist.

Die Knochenschnitte zeigen, dass in der grubigen Vertiefung zunächst dem ganz normalen Knochen eine Periostlage vorhanden ist, die nur wenig dicker ist wie anderwärts; am dünnsten ist sie in der Tiefe. Die Grube selbst ist mit adenoidem Gewebe ausgefüllt, das an der Peripherie unmerklich ins Periost übergeht. Nur an einer Stelle und zwar in der Tiefe der Grube findet sich zwischen diesem und jenem Fettgewebe mit zahlreichen Gefässen, hauptsächlich Arterien. Nach vorn von diesem und schon innerhalb des adenoiden Gewebes findet sich eine kleine dreieckige Cyste, deren Wand der Hauptsache nach von diesem Gewebe gebildet wird. Nur an wenigen Stellen hat dasselbe einen fibrillären Charakter. An der Innenfläche dieser Höhle findet sich fast allenthalben deutliches Cylinderepithel, an dem jedoch keine Flimmerhaare wahrzunehmen sind. Nur an ganz wenigen Stellen, und zwar da, wo auch kein fibrilläres Gewebe vorhanden ist, gelingt es nicht, das Vorhandensein von Epithelien nachzuweisen. In der Cyste findet sich eine homogene Masse und an der Peripherie derselben einzelne rundliche Zellen. In dem die Cyste umgebenden lymphatischen Gewebe und auch mehr nach vorn zu finden sich ziemlich viele mit Blut gefüllte Capillaren.

Diese drei Beobachtungen sind, wie aus dem Mitgetheilten hervorgeht, rein zufällige Befunde, da der erste infolge von Betasten des Nasenrachenraumes erhalten wurde, bei den beiden anderen aber dieser aus ganz anderen Gründen eröffnet wurde. Ich habe allerdings früher und namentlich seitdem die Klebs'sche Schädelbasis-

trephine bekannt ist, die Nasen- und Rachenhöhle schon öfters eröffnet, ohne dass ich solche Cysten gefunden habe, und bei einer grösseren Anzahl von macerirten Schädeln habe ich die erwähnte grubige Vertiefung am Os basilare nur ein einziges Mal vorgefunden. Dies scheint mir zu beweisen, dass solche Cysten doch nicht so sehr häufige Vorkommnisse sind, sonst wären sie gewiss auch schon längst erwähnt und genauer untersucht worden. Es sind wohl in der Literatur drei Angaben vorhanden, aus welchen hervorgeht, dass solche Gebilde schon früher beobachtet wurden, und zwar von Tröltsch, Czermak und Luschka (s. o. l. c.), jedoch beschränken sich die beiden Ersteren nur auf den makroskopischen und klinischen Befund, und auch Luschka beschreibt sie nicht eingehender.

Tröltsch fand bei einem 19jährigen Phthisiker mit Caries der Paukenhöhle die „Rachenschleimhaut in der Umgegend der Tuba mit reichlichem, theils glasigem, theils puriformem Schleim bedeckt, stark verdickt und hyperämisch, öfters weissliche Concremente einschliessend. An dem vorderen Theil des Clivus Blumenbachi, also der Pars basilaris des Hinterhauptbeins, befindet sich im submucösen Gewebe, vom Knochen durch ein starkes Band, das Ligamentum longitudinale anterius, vom Pharynx durch die Schleimhaut getrennt, eine kirschkerngrosse, gelblich durchscheinende, gegen die Schlundhöhle etwas hervorragende Geschwulst, welche beim Einschneiden etwa 1/3 Kaffeelöffel dickrahmigen, weissgelblichen Breies enthält. Innere Wände der Geschwulst glatt, der Inhalt zeigt durchaus keine Eiterzellen, sondern hauptsächlich Cholestearinplatten, mit wenig zelligen Elementen, unter denen häufig grosse blasse, theils runde, theils beim Aneinanderliegen polygonale Pflasterepithelien sich befanden".

F. Semeleder theilt in seiner Rhinoskopie (s. o. l. c.) folgende interessante Beobachtung mit: „Czermak beobachtete in Pesth einen noch unerklärten Fall. Dr. P. beklagt sich, dass er seit längerer Zeit ein Athmungshinderniss in der Nase spüre und dass seine Stimme einen merklichen Nasenklang habe. Die rhinoskopische Untersuchung gelang leicht und es zeigt sich sofort ein bedeutend entwickelter Körper, welcher fast den ganzen Nasenrachenraum ausfüllt. Dieser Körper verhielt sich bei näherer Besichtigung und einer unter Beihülfe des Spiegels eingeleiteten Befühlung wie eine glatt- und dünnwandige, durchscheinende, ziemlich prall mit Flüssigkeit gefüllte Blase von weisslicher Färbung. Czermak konnte den Fall nicht weiter beobachten, doch wurde dem Kranken die Einübung der Selbstbeobachtung empfohlen." Obwohl grosse Nasenrachen-

polypen sich bei der rhinoskopischen Untersuchung in ähnlicher Weise verhalten können, so ist doch nach vorstehender Beschreibung, trotzdem sie nicht sehr eingehend ist, anzunehmen, dass die von Czermak beobachtete Geschwulst eine grosse Rachencyste gewesen ist.

Luschka bemerkt bei Besprechung der Bursa pharyngea (s. o. l. c.): „Bisweilen kommt es vor, dass das obere verjüngte Ende sich abschnürt und eine Umbildung zu einer Cyste erfährt. In einem von mir beobachteten Falle hat sich diese Abschnürung mehrmals wiederholt, wodurch die Bursa pharyngea ein knotiges Aussehen erlangte."

Bezüglich des Sitzes dieser Cysten ergibt es sich für unsere 3 Fälle und wohl ebenso für diejenigen von Tröltsch und Luschka, dass er stets der gleiche ist. Auch bezüglich des anatomischen Baues besteht zwischen ihnen kein wesentlicher Unterschied. In unserem ersten Falle haben wir es zwar nur mit einer, allerdings ziemlich grossen Cyste zu thun, während in den beiden anderen je zwei und drei kleinere, hinter einander gelegene Cysten vorhanden sind. Ihre Wandung besteht aus wenig, aber zellenreichem Bindegewebe, dem platte, kubische oder cylindrische Flimmerepithelien aufsitzen, und zwar finden sich die platten Epithelien stets vorn, die kubischen seitlich und die cylindrischen hinten, was durch einen ungleichmässigen Druck oder aber eine verschiedene Ernährung bedingt sein könnte. Nach aussen von der eigentlichen Wand, wenn man von einer solchen wirklich sprechen will, findet sich bei allen dreien eine drüsenlose adenoide Zone, während nach aussen von dieser fibrilläres, zellenarmes, aber drüsenreiches Bindegewebe vorhanden ist. Eine weitere gemeinsame Eigenthümlichkeit unserer 3 Fälle ist die grubige Vertiefung an der Vorderfläche des Os basilare, von welcher Tröltsch nichts erwähnt. Leider wurde nur beim 3. Falle der Knochen an dieser Stelle mikroskopisch untersucht und das Ergebniss dieser Untersuchung war, dass die Grube mit lymphoidem Gewebe erfüllt und in dieser ebenfalls eine mit Epithel ausgekleidete Cyste vorhanden war, ohne dass noch sonst in der Umgebung epitheliale Gebilde vorhanden gewesen wären. Bezüglich des Cysteninhaltes lässt sich ein Vergleich nicht gut anstellen, da dieser nur bei der ersten Cyste frisch untersucht wurde und sich makroskopisch wie mikroskopisch ganz ebenso verhielt wie der Inhalt des Lebercysten mit Flimmerepithelien. Makroskopisch verhielt er sich auch wie derjenige des Tröltsch'schen Falles, nur enthielt er keine Cholestearinkrystalle.

Hinsichtlich der Entstehungsweise dieser Cysten glaube ich mit Luschka[1]), dass sie durch Verschluss der Mayer'schen Pharynxtasche zu Stande kommen. Dafür spricht ihre Lage und ihr Bau, welche ganz mit denjenigen der Bursa pharyngea übereinstimmen.

Ob solche Cysten besondere Störungen hervorrufen können, muss vorderhand dahingestellt bleiben. In dem Fall von Tröltsch, sowie in unserem zweiten war die Schleimhaut in ihrer nächsten Umgebung circumscript geröthet. In unserem 3. Fall bestand infolge der kleinen Communicationsöffnung eine, jedenfalls aber geringe, Schleimabsonderung. Beträchtliche Entwicklung derselben mag aber auch, wie die Czermak'sche Beobachtung zeigt, zu Sprach- und Respirationsstörungen Veranlassung geben. Aus diesem Grunde dürften die erwähnten Cysten schon einige Beachtung verdienen.

6.

Ueber vier Fälle von Kiemengangscysten.

Die Zahl der in der Literatur verzeichneten, genauer untersuchten sogenannten Dermoid- und Atheromcysten des Halses, welche längst von W. Roser[2]) als „Kiemengangscysten" bezeichnet worden, jedoch erst seit A. Lücke's[3]) eingehender Untersuchung und Beschreibung einer solchen Cyste in ihren besonderen Eigenthümlichkeiten bekannt sind, ist noch verhältnissmässig klein. Bald nach Lücke veröffentlichte Virchow[4]) einen von ihm beobachteten und untersuchten Fall von dermoider Halscyste, von welcher ich glaube, dass sie in diese Kategorie von Geschwülsten gehört. Dann beschrieb Max Schede[5]) gleich 3 in der Volkmann'schen Klinik zu Halle beobachtete Fälle. Genau untersucht wurden noch 2 andere derartige höchst interessante Cysten von E. Neumann und P. Baumgarten[6]), und S. Dessauer[7]) hat ausserdem noch 4 solche Fälle

1) l. c. S. 24. Nach ihm kann auch schon bei alleinigem Vorhandensein der Bursa pharyngea eine grubige Vertiefung im Os basilare vorhanden sein. S. 25.

2) Handbuch der anatom. Chirurgie. 3. Aufl. S. 170. 1859.

3) Ueber Atheromcysten der Lymphdrüsen. Archiv für klin. Chirurgie. Bd. I. S. 356. 1860.

4) Ein tiefes auriculäres Dermoid des Halses. Virch. Arch. Bd. 35. S. 208. 1866.

5) Ueber das tiefe Atherom des Halses. Archiv für klin. Chirurgie. Bd. XIV. S. 1. 1872.

6) Zwei Fälle von Fistula colli congenita cystica (Kiemengangscyste, Roser). Ebenda. Bd. XX. S. 819. 1877.

7) Anatomische Beschreibung von fünf cyst. Geschwülsten der Kiemenspalten. Inaug.-Diss. Berlin 1879.

beschrieben. Hierher dürften nach meiner Meinung auch noch 2 von E. Böckel[1]) beobachtete und beschriebene und von v. Recklinghausen untersuchte Fälle gehören.

Ausser diesen anatomisch untersuchten Fällen finde ich als nur klinisch beobachtet in der Literatur angeführt: einen von v. Langenbeck operirten und von Lücke[2]) erwähnten Fall, sowie einen von diesem selbst beobachteten, der aber nicht operirt wurde; dann 4 Fälle von Esmarch[3]) und einen von A. Bidder[4]).

Durch die Operation entfernt und anatomisch genauer untersucht wurden somit bis jetzt nur 13 derartige Geschwülste. Diese Zahl kann ich um noch 4 weitere von mir untersuchte Fälle vermehren. Dieselben sind den schon bekannten in Vielem ähnlich, unterscheiden sich aber auch in mancher Hinsicht von ihnen, wie sie auch unter sich selbst eine ziemliche Verschiedenheit zeigen. Gerade wegen einiger bei ihnen vorhandenen Besonderheiten sind sie interessant und geeignet, zur Aufklärung einiger Punkte, die dies noch bedürfen, beizutragen.

Drei derselben wurden von meinem Collegen, Prof. Julliard, in hiesiger chirurgischer Klinik exstirpirt und mir freundlichst zur Untersuchung und Verwerthung überschickt. Die der anatomischen Beschreibung voranstehenden klinischen Notizen verdanke ich ebendemselben und bei Fall 2 zum Theil einer gütigen brieflichen Mittheilung von Herrn Dr. Kappeler in Münsterlingen.

Der 4. Fall wurde mir von meinem verehrten Lehrer, Herrn Prof. v. Recklinghausen, im Herbst vorigen Jahres, als ich ihm einige meiner Präparate brachte, in liebenswürdigster Weise zur Verfügung gestellt. Herr Prof. E. Böckel in Strassburg hatte die Güte, mir die zugehörigen klinischen Notizen zuzustellen. Allen diesen Herren meinen herzlichsten Dank.

Fall 1. V... J., 17jähriger Bauernbursche aus Frangy in Hochsavoyen, wurde am 14. Mai 1880 in die chirurgische Klinik aufgenommen und am 24. Juni geheilt daraus entlassen.

Klinische Diagnose: Dermoidcyste der rechten Submaxillargegend.

Anamnese: Weder der Kranke noch seine Eltern hatten früher etwas

1) Exstirpation des tumeurs profundes du cou etc. Bulletin. général de thérapeutique. Vol. XCVII. p. 389. voir obs. IV et V. 1879.

2) Beiträge zur Geschwulstlehre. I. Eingebalgte Epithelialgeschwülste. Virch. Arch. Bd. 28. S. 378. 1863.

3) Zur Behandlung der tiefen Atheromcysten des Halses. Archiv für klin. Chirurgie. Bd. XIX. S. 224. 1876.

4) Zur Casuistik und Behandlung der tiefen Atheromcysten des Halses. Ebenda. Bd. XX. S. 434. 1877.

von der Geschwulst wahrgenommen und erst vor 3 Jahren bemerkte die Mutter ihr Vorhandensein. Dieselbe befand sich damals etwas unterhalb des Ohres, hatte Haselnussgrösse, war unter der Haut beweglich und schmerzlos. Von da ab wuchs sie langsam trotz der vom Arzt verschriebenen Salben. Vor 2 Jahren punctirte dieser die Geschwulst, wobei ungefähr ein Glas einer klaren, röthlichen, gerinnselfreien Flüssigkeit entleert wurde. Er machte danach eine Jodinjection und versuchte ein aus einem Lampendocht hergestelltes Haarseil darin zu lassen, da aber danach die Schmerzen ausserordentlich heftig wurden, musste er es nach 3 Tagen entfernen. Die Entzündungserscheinungen dauerten noch einige Tage, und seit dieser Zeit datirt der Kranke eine harte Stelle, welche man auf dem Gipfel der Geschwulst fühlt. Die Geschwulst war infolge dieser Behandlung kleiner geworden; sie wuchs jedoch wieder und hatte ihren früheren Umfang bald wieder erreicht. Nach der Angabe des Kranken soll sich seitdem jeden Monat ungefähr ein halbes Glas Flüssigkeit aus der jetzt übrigens geschlossenen Haarseilöffnung entleert haben. Schmerzen sind nie vorhanden und das Allgemeinbefinden ist vorzüglich. Die Eltern sind gesund und hereditäre Dispositionen fehlen durchaus.

Status praesens. In der rechten Submaxillargegend, von der Parotidengegend ab bis zur vorderen mittleren Halsgegend findet sich eine Geschwulst, die 15 Cm. in der Quere und 10 Cm. in der Höhe misst. Die sie bedeckende Haut ist normal und verschieblich, mit Ausnahme einer 1 Cm. im Durchmesser haltenden Stelle, allwo sie eine narbige Beschaffenheit hat, in der Mitte eingezogen ist und der Geschwulst anhaftet. An dieser Stelle war die Punction gemacht worden und befand sich auch das Haarseil. Ebenda erscheint die Cystenwand in einem Durchmesser von ungefähr 2 Cm. verdickt und hart, während sie sonst dünner und ebener erscheint. Die sehr weiche Geschwulst fluctuirt. Nach vorn, ein bischen oberhalb des Larynx und unterhalb des Unterkiefers, fühlt man mehrere harte, haselnuss- bis mandelgrosse Geschwülste, die Lymphdrüsen zu sein scheinen.

Die von der Schilddrüse ganz unabhängige Geschwulst wird beim Schlucken in keiner Weise mit bewegt. Pulsationen werden daran nicht wahrgenommen und die Auscultation ergibt nichts Besonderes.

Am 10. Mai wurde Patient operirt. Die Details der Operation und Nachbehandlung übergehe ich und will nur erwähnen, dass die Temperatur am 11. und 12. Abends bis zu 38,2° C. und am 15. bis zu 38° anstieg, sonst war sie immer normal. Patient wurde vollkommen geheilt entlassen.

Anatomischer Befund: Die rundliche Geschwulst hat eine mehrere Millimeter dicke bindegewebige Wandung, welche nach der Operation noch im Operationssaal eröffnet wurde. Dabei entleerte sich eine gelblichweisse, rahmartige, undurchsichtige, einem dünnen Atherombrei ähnliche Flüssigkeit. Dieselbe wurde mir mitsammt der Cystengeschwulst überbracht. Letztere besteht aus zwei bereits eröffneten und, wie sich bei genauerer Untersuchung herausstellt, einer noch geschlossenen Cyste. Von den beiden ersteren hat die eine die Grösse eines grossen, die andere die eines kleinen Hühnereies und die dritte von mir eröffnete diejenige eines Taubeneies; diese liegt der grösseren an. Sämmtliche drei Cysten sind von einem theils häutigen, theils losen Bindegewebe umgeben, das eine Art von äusserer, lockerer, gemeinsamer Umhüllungshaut bildet. An manchen Stellen

ist dieselbe dünn, an anderen dicker und an einer zwischen den beiden grösseren Cysten gelegenen Stelle ziemlich dick und derb. Diese Stelle hat eine Länge von 2 1/2 Cm., eine Breite von 2 Cm. und eine Dicke von 1 Cm. Sie ist ungewöhnlich derb, nach aussen zu von fast sehnigem Bindegewebe gebildet und enthält eine fast erbsengrosse, mit käsigem Material angefüllte Höhle. Gerade ihr entgegengesetzt, hinten, findet sich ein bandartiger Bindegewebsanhang, neben welchem die kleine Cyste liegt, und neben dieser, in losem Bindegewebe eingebettet findet sich eine lymphdrüsenähnliche Verdickung.

Alle 3 Cysten sind durchaus voneinander getrennt, und wenn die zwischen ihnen vorhandenen Scheidewände an manchen Stellen auch ganz dünn und durchsichtig sind, so lässt sich doch nirgends die kleinste Verbindungsöffnung nachweisen. Die innere Oberfläche der Cysten ist überaus unregelmässig. Es finden sich hier viele leistenförmige Kämme, zwischen und auf welchen sich zahllose warzige Hervorragungen von der Grösse eines Stecknadelkopfes bis zu derjenigen einer grossen Erbse vorfinden. Mehrere der grösseren Warzen machen den Eindruck, als ob sie hohl wären, und beim Einschneiden des grössten Knotens zeigt es sich in der That, dass er nicht weniger als drei Höhlen enthält, deren Oberfläche ganz ebenso aussieht, wie die der grossen Cysten; auch in ihnen sind schon kleinste Wärzchen vorhanden. Trotz aller Bemühungen gelingt es nicht, eine Communicationsöffnung zwischen diesen drei kleinen Höhlen oder zwischen ihnen und der Haupthöhle nachzuweisen. Ganz ebenso wie dieser Knoten verhalten sich zwei naheliegende kleinere Knoten.

Mikroskopischer Befund. Der Cysteninhalt besteht aus Plattenepithelien, Cholestearinkrystallen und Fetttröpfchen.

Von der Cystenwand wurden von verschiedenen Stellen Schnitte angefertigt, und zwar hauptsächlich von solchen, wo dieselbe innen mehr glatt, und dann, wo sie mehr höckerig war und wo secundäre Cysten vorhanden waren.

An Präparaten der ersteren Partien kann man, und besonders leicht an gefärbten Schnitten, bereits makroskopisch deutlich drei Schichten erkennen: eine stark gefärbte 1 Mm. breite äussere, eine 3 Mm. breite nur schwach gefärbte mittlere und eine 1,5 Mm. breite, ebenfalls stark gefärbte innere. Die äussere Schicht lässt sich bei der mikroskopischen Untersuchung wieder in drei weitere Abtheilungen zerlegen, und zwar in eine schmale äussere, zellenarme aus fibrillären und homogenen Bindegewebsbalken und elastischen Fasern bestehende, eine ebenfalls schmale mittlere, bestehend aus fibrillärem Bindegewebe, das aber mit kleinen Rundzellen dicht erfüllt ist, weshalb sie sich auch stark färbt, was bei der ersteren nicht der Fall ist. An manchen Stellen, und zwar mehr nach aussen zu ist sie schwach gelblich gefärbt; hier ist dann die Zelleninfiltration weniger dicht und es finden sich daselbst kleine unregelmässige, Pigmentkörnchen ähnliche Körnchen, die auch bei auffallendem Licht eine glänzend gelbbräunliche Farbe haben. Die dritte nach innen zu gelegene, sehr viel breitere Abtheilung besteht aus wenig fibrillärem und hauptsächlich adenoidem Bindegewebe, das mit kleinen Rundzellen, bestehend aus verhältnissmässig grossem Kern und wenig Protoplasma, dicht erfüllt ist. An vielen Stellen bilden diese Zellen Lymphfollikeln ähnliche Anhäufungen; diese liegen bald vereinzelt, bald zu mehreren beisammen. Die mittlere breiteste

Schicht der Wandung besteht lediglich aus zellenarmen fibrillären, der Oberfläche parallel verlaufenden Bindegewebsbündeln. In denselben finden sich viele Gefässe, besonders Arterien. Diese haben eine sehr dicke Wandung, und zwar bedingt die stark entwickelte Intima diese Verdickung. Hier und da finden sich längs den kleineren Gefässen ziemlich viele Rundzellen. Nerven sind nirgends nachzuweisen. Die innere Schicht besteht dann wieder ganz aus adenoidem Gewebe, eigentlich sogar fast nur aus Rundzellen, die an zahlreichen Stellen richtige, wohlbegrenzte Lymphfollikel bilden. Nach dem Cysteninnern zu finden sich den keulenförmigen Zungenpapillen ähnliche Hervorragungen, die, wie überhaupt die ganze Innenfläche, von einer dicken Lage des schönsten geschichteten Plattenepithels bedeckt sind. Die Epithelien sitzen dem lymphatischen Gewebe resp. dessen Zellen direct auf, die unteren stehen senkrecht zur Oberfläche, während die darüber liegenden der Oberfläche parallel verlaufen. Alle haben einen deutlichen Kern. Um viele der in dieser Schicht vorkommenden Lymphfollikel finden sich mehr oder weniger breite Spalten, von denen manche eine deutliche Endothelauskleidung haben. Grössere Blutgefässe sind hier nicht vorhanden, doch sieht man an ihrer äusseren Grenze von der mittleren Schicht herkommende Capillaren in sie eintreten. Eine ganz scharfe Grenze besteht nicht zwischen den drei beschriebenen Schichten der Cystenwand, nichtsdestoweniger lassen sie sich deutlich von einander abgrenzen.

An denjenigen Stellen der Cystenwand, wo die papillomatösen Hervorragungen schon makroskopisch deutlich wahrnehmbar sind und wo sich ausserdem kleinere und grössere, in Form von kugeligen Hervorragungen in die Cystenhöhle vorspringende Cysten vorfinden, ist der Bau der Wandung demjenigen der soeben beschriebenen Stellen sehr ähnlich. Eigentliche und nicht einmal sehr grosse Unterschiede finden sich nur in der inneren Wandschicht, während die mittlere und äussere sich von jenen fast nicht unterscheiden. Die mittlere, rein bindegewebige Schicht dringt an einzelnen Stellen bis dicht unters Epithel vor, doch ist dies immerhin ein seltenes Vorkommniss, da sich in der Regel zwischen diesem und dem fibrillären Bindegewebe eine mehr oder weniger breite Zone adenoiden Gewebes vorfindet. Letzteres ist besonders in den papillomatösen Auswüchsen stark entwickelt. In den breiteren derselben sind in der Regel Lymphfollikel vorhanden, selten dringt das fibrilläre Bindegewebe der Mittelschicht in sie ein und bildet dann gewissermaassen einen axialen Grundstock. Das Epithel bildet auch hier eine dicke Schicht; Riff- oder Stachelzellen finden sich nicht in ihm vor. Da wo das adenoide Gewebe sehr stark entwickelt ist, sieht man zuweilen schmale Epithelsprossen weit in die Tiefe dringen, sich hier verbreitern und grössere Anhäufungen bilden. Die centralen Partien dieser Epithelmassen sind grossentheils verhornt, ohne dass sie jedoch Perlen bilden; in den peripheren Lagen haben die Zellen einen deutlichen Kern. Die in diesem adenoiden Gewebe vorkommenden kleineren und grösseren Cysten sind wie die Hauptcyste mit geschichtetem Plattenepithel ausgekleidet. Derjenige Theil ihrer Wand, welcher sie von der Haupthöhle trennt und in diese vorspringt, ist in der Regel dünn und besteht aus einem mehr oder weniger breiten Zug adenoiden Gewebes, in welchem spärliche kleinste Gefässe vorhanden sind. In der nächsten Nähe dieser findet sich etwas fibrilläres Bindegewebe vor. Nach beiden

Seiten ist die lymphoide Cystenwand mit einer ihr fast gleich breiten Lage geschichteten Plattenepithels bedeckt.

Fall 2. M. J., 29 Jahre alt, Bäcker, von Binningen, Grossherzogthum Baden, wurde am 1. Juni 1880 in die chirurgische Klinik aufgenommen, operirt und am 15. Juni geheilt entlassen.

Klinische Diagnose: Dermoidcyste der linken Unterkiefergegend.

Anamnese. Patient gibt bei seiner Aufnahme an, schon seit vier bis fünf Jahren auf der linken Halsseite eine Geschwulst bemerkt zu haben, derentwegen er mehrere Aerzte consultirte und ihre verschiedenen Verordnungen ausführte, ohne davon befreit zu werden. Vor zwei Jahren habe er gelegentlich einer Reise nach der deutschen Schweiz Herrn Dr. Kappeler in Münsterlingen consultirt und sei von ihm operirt worden.

Herrn Dr. Kappeler, an welchen ich deswegen schrieb, verdanke ich nachfolgende Notizen. „Patient war vom 8. Juli 1878 an 14 Tage im hiesigen Spital in Behandlung. Seiner Mittheilung zufolge litt er seit August 1877 an „Drüsen" der linken Halsseite, gegen welche ein möglichst vielseitiger Heilapparat ins Feld geführt wurde: Jodeinreibungen, Jod innerlich, Punction, Haarseil und Anderes mehr. Mit der Zeit verschlimmerte sich der aufgebrochene und eiternde Tumor ganz bedeutend, und meine Hülfe suchte Patient nicht wegen des Tumors als solchen, sondern wegen der Eiterung nach. Ich fand an der linken Halsseite zwei Fistelöffnungen und ungefähr auf der Höhe des Larynx, zwischen diesem und dem Sternocleidomastoideus einen haselnussgrossen Tumor, den ich vor der Operation für ein theilweise vereitertes Lymphom hielt. Bei Spaltung der Fistelgänge und Exstirpation des vermeintlichen Lymphoms am 10. Juli fiel mir auf, dass der Tumor keine Consistenz und Aussehen von Lymphdrüsensubstanz besass, sondern aus einer fibrösen Masse bestand, die ich für Narbensubstanz (Resultat des entzündlichen Vorganges) hielt. Da der Fall in chirurgischer Beziehung kein Interesse bot und wir gerade sehr beschäftigt waren, wurde der kleine Tumor nicht aufbewahrt und nicht untersucht. Der Wundverlauf war aseptisch und Patient konnte am 23. Juli entlassen werden." Später bildete sich wieder ein Fistelgang an der Stelle, wo der Drain gelegen hatte.

Status praesens. An der linken Seite des Halses, nach vorn vom Sternocleidomastoideus und in der Höhe der Larynx findet sich inmitten vom Narbengewebe ein Fistelgang. Beim Betasten fühlt man einen undeutlich begrenzten, wenig beweglichen, harten Tumor. Derselbe hat ungefähr die Grösse einer Nuss. Vergrösserte Lymphdrüsen sind nicht nachzuweisen. Das Allgemeinbefinden ist vorzüglich.

Die Exstirpation war sehr mühsam, da der Tumor in der Gegend des Fistelganges mit der Haut und in der Tiefe mit den Gefässen und Nerven stark verwachsen war. Dadurch wurde die Freilegung sehr erschwert. Nach der Herausnahme lagen in der Tiefe die Carotis und V. jugularis int. frei zu Tage. Eine grosse Vene musste unterbunden werden.

Der Wundverlauf war ganz normal, so dass Patient nach 14 Tagen geheilt entlassen werden konnte. Derselbe, jetzt hier als Bäcker etablirt, befindet sich neuesten Nachrichten zufolge vollkommen wohl.

Die ungefähr taubeneigrosse Cyste nebst Inhalt wurde mir zugeschickt.

Der Inhalt ist dickflüssig, von gelblicher Farbe, mit Blut untermischt und enthält, frisch untersucht, ausser rothen und weissen Blutkörperchen und Eiterkörperchen grosse Plattenepithelien mit grossem hellen Kern und körnigem Protoplasma.

Von der Geschwulst selbst wurde mir nur ein Abschnitt zugestellt und zwar erst, nachdem derselbe einen Tag in der Morgue gelegen hatte. Derselbe hat die Form eines Kugelsegmentes mit anhängendem Stiel und gleicht ganz der hinteren Hälfte des Bulbus mit dem N. opticus. Der grössere Querdurchmesser beträgt 28 Mm., der senkrecht darauf stehende 24 Mm., die Wandung inbegriffen. Diese selbst hat eine Dicke von 2—3 Mm. Die Tiefe der noch vorhandenen Höhle beträgt 13 Mm. Am Pol der Halbkugel findet sich ein 13 Mm. langer Zapfen mit einer 4 Mm. dicken rundlichen Spitze. An seiner Basis ist derselbe abgeplattet, 12 Mm. breit und 4 Mm. dick. Der Aussenfläche der Cystenwand haftet viel loses Bindegewebe an, sie selbst hat anscheinend ein festes Gefüge, ihre Innenfläche ist nur an ganz wenigen Stellen glatt, der Hauptsache nach aber uneben, höckerig und von warzigem Aussehen, was durch zahlreiche hier vorhandene kolbenförmige Auswüchse bedingt ist. Dieselben sind verschieden gross, die grössten haben eine Länge von 5 Mm. und eine Dicke von 2 Mm. Ihre Oberfläche ist ebenfalls höckerig infolge von kleinsten, warzenförmigen Erhebungen.

Mikroskopischer Befund. In dem die Cystenwand umgebenden lockeren Zellgewebe, bestehend aus fibrillärem Bindegewebe, elastischen Fasern und Fettzellen, finden sich einige ganz kleine, aber durchaus normale Lymphdrüsen eingebettet. Zunächst der Wand ist das Bindegewebe dichter und enthält zahlreiche Rundzellen. Von hier ab werden letztere immer zahlreicher und bilden Haufen, welche in den Maschen der immer spärlicher werdenden Bindegewebsbündel liegen. Letztere setzen sich stellenweise nach innen zu fort und zwar, indem sie die Gefässe begleiten. Deshalb finden sich solche auch im Centrum der Papillen, dann ferner noch, besonders nach aussen zu, um die gleich zu erwähnenden grösseren Lymphfollikel. Die eigentliche Cystenwand besteht mit Ausnahme des weniger fibrillären Bindegewebes ganz aus adenoidem Gewebe, welches mit kleinen Rundzellen dicht erfüllt ist. An vielen Stellen bilden dieselben, und zwar in der eigentlichen Wandung wie auch in den Papillen, wirkliche Lymphfollikel. Um die grösseren derselben findet sich sogar etwas fibrilläres Bindegewebe zu einer Art von Membran verdichtet. Dies ist jedoch nur bei den Follikeln der eigentlichen Cystenwand, sowie bei den an der Papillenbasis gelegenen der Fall, während die allerdings auch kleineren, an der Oberfläche der Papillen befindlichen und diese selbst häufig etwas überragenden follikelartigen Gebilde nicht von einer solchen Bindegewebshülle umgeben sind; an vielen derselben findet sich sogar keine Spur von Bindegewebe. Innerhalb des adenoiden Gewebes, besonders im Centrum der Papillen sieht man Längs- und Querschnitte von dünnwandigen Gefässen und Spalten mit deutlicher Endothelauskleidung. Einzelne derselben sind offenbar Lymphgefässe, da sie mit Lymphzellen dicht erfüllt sind. Andere dagegen mit dickerer Wandung sind leer oder enthalten rothe und wenig weisse Blutkörperchen und Haufen von Blutplättchen, dieses sind zweifellos Blutgefässe.

Die Oberfläche des adenoiden Gewebes ist, allerdings nur stellenweise, mit einer dicken Epithelialschicht bedeckt; an anderen Stellen fehlt dieselbe theilweise oder ganz, oder aber findet sich noch als grösstentheils losgelöste, dem adenoiden Gewebe nur an einer Stelle lose anhaftende Membran. Eine besondere Grenzzone zwischen adenoidem Gewebe und Epithelien ist nicht zu erkennen, doch ist zu bemerken, dass die lymphoiden Zellen dicht unter den Epithelien abgeplattet, ja deutlich spindelförmig erscheinen und ihr Kern ist dem entsprechend platt oder oval. Die Epithelien haben in ihren untersten Lagen eine mehr kubische Form und stehen senkrecht zur Oberfläche, während die darüber liegenden etwas abgeplattet und der Oberfläche parallel gestellt sind. Alle haben je einen grossen runden oder ovalen Kern, die zuoberst gelegenen zeigen an manchen Stellen eine deutliche Riffelung.

Fall 3. B...., J., 55 Jahre alt, Uhrmacher von hier, wurde am 12. October 1883 in die chirurgische Klinik aufgenommen, am 3. November operirt und am 17. December geheilt entlassen.

Anamnese. Patient hat vor 4 Jahren eine nussgrosse Geschwulst in der linken Parotisgegend bemerkt. Er consultirte darauf einen Arzt, der ihm eine weisse Salbe verschrieb, welche er ziemlich lang anwandte, ohne Besserung zu verspüren, worauf er sie aussetzte und auch weiter nichts mehr anwandte. Seit jener Zeit wuchs die Geschwulst langsam, aber stetig, ohne dass sie schmerzhaft wurde oder ihn sonstwie belästigte.

Status praesens. Bei dem wohlgebauten Mann, der angeblich niemals krank war, findet sich in der linken Parotisgegend und zwar in ihrem unteren Theil eine apfelgrosse Geschwulst. Sie erfüllt den zwischen dem Kieferwinkel und Sternocleidomastoideus gelegenen Raum und überragt den Kieferrand um 3 Cm. Die sie bedeckende Haut ist beweglich. Die Geschwulst hat eine rundliche Form, elastische Beschaffenheit, sie fluctuirt und ihre Oberfläche ist regelmässig, nicht höckerig. Sie setzt sich ziemlich tief in den Parotisraum fort, so dass es unmöglich ist, sie zu umgreifen und zu umgrenzen, jedoch lässt sich beim Versuch, dies zu thun, erkennen, dass sie auch in der Tiefe etwas beweglich ist. Lippen und Mundhöhle, bis auf einige cariöse Zähne, normal, im Rachen und Kehlkopf leichte Hyperämie der Schleimhaut, Schluck- oder Athembeschwerden und Sprachstörungen waren und sind nicht vorhanden. Die der Geschwulst naheliegenden Lymphdrüsen sind nicht vergrössert.

Die Operation und Heilung verliefen durchaus günstig.

Die Geschwulst wurde sofort nach der Exstirpation ins pathologische Institut gebracht und von meinem Assistenten sogleich in starken Alkohol gelegt.

Dieselbe ist eiförmig, misst in der Länge 50 Mm., in der Breite 35 Mm. und in der Dicke 30 Mm. Ihre Oberfläche ist jetzt (nach der Erhärtung) etwas höckerig. Aussen findet sich eine dünne, zarte Bindegewebsmembran, durch welche hindurch man einen lappigen Bau der Geschwulst, ähnlich dem einer traubenförmigen Drüse, deutlich erkennen kann. Die Innenfläche ist äusserst unregelmässig höckerig. Es finden sich hier zahlreiche papillomatöse Auswüchse von verschiedener Grösse und Form. Dieselben variiren zwischen der Grösse eines kleinen Stecknadelkopfes und derjenigen

einer grossen Kirsche. Letztere haben einen lappigen Bau und ihre Oberfläche ist höckerig, und nur bei wenigen ist sie stellenweise glatt. Auf dem Schnitt zeigen diese Auswüchse in ihrem Innern eine lappige Structur. In der Umgebung zweier solcher grösseren Auswüchse ist die Oberfläche wie mit einer feinen Membran bedeckt. Die Innenfläche hat eine grosse Aehnlichkeit mit dem Cystopapillom der Brustdrüse.

Mikroskopischer Befund. Die letzterwähnte feine Membran der Oberfläche zunächst den grösseren Auswüchsen lässt sich theilweise abheben und besteht aus einem kleinzelligen Gewebe. Die darin vorhandenen Zellen sind etwas kleiner als Lymphdrüsenzellen, ihr Kern ist klein, granulirt und das ihn umgebende Protoplasma ist nur sehr schwach entwickelt. Zwischen ihnen findet sich nur sehr wenig homogene Intercellularsubstanz oder ein spärliches reticuläres Bindegewebe. Die Oberfläche ist bedeckt von einer Schicht platter und rundlicher Zellen mit körnigem Protoplasma und ziemlich grossem rundlichen Kern. An einigen Stellen finden sich statt ihrer kubische und selbst cylindrische Zellen. Ein zur Cystenoberfläche senkrecht geführter Schnitt lässt bei schwacher Vergrösserung aussen das Vorhandensein einer dünnen Bindegewebsmembran erkennen, von der zahllose, dicht neben einander liegende zottenartige Gebilde nach innen zu abgehen. Dieselben verjüngen sich stellenweise, um weiterhin wieder breiter zu werden; sie verästeln sich in mannigfaltigster Weise und es bestehen zwischen ihnen vielfach Anastomosen, so dass das Gesammtbild ausserordentlich complicirt erscheint. Ihr Stroma besteht aus einem kleinzelligen Gewebe, in dem sich spärliche, mit rothen Blutkörperchen gefüllte Blutgefässe und ausserdem schmale, leere Spalträume, möglicherweise Lymphgefässe vorfinden. An der Oberfläche finden sich schöne grosse Cylinderepithelien mit grobkörnigem Protoplasma. Die Zwischenräume enthalten ein feinkörniges Material, in welchem noch runde, stark glänzende Körper von verschiedener Grösse vorhanden sind, die ganz wie Amyloidkörper aussehen, mitunter sogar eine schwach angedeutete concentrische Schichtung zeigen, aber weder mit Jod, noch mit Jodmethylviolett die charakteristische Reaction geben.

Bei starker Vergrösserung lassen sich an der äusseren Grenzmembran deutlich zwei Schichten unterscheiden, eine äussere, bestehend aus zellenarmem fibrillären Bindegewebe, und eine innere, die ebenfalls aus fibrillärem Bindegewebe besteht, zwischen welchem aber sehr viele kleine Rundzellen von circa 4—6 μ Durchmesser vorhanden sind. Von diesen letzteren nehmen dann die oben erwähnten nach innen zu verlaufenden, aus kleinzelligem Gewebe bestehenden Ausläufer ihren Ursprung. Da, wo in diesen die Zellen sehr zahlreich sind, finden sich nur spärliche Bindegewebsfibrillen und zwar nur zunächst den Gefässen. An Stellen jedoch, wo die Zotten, wenn ich mich so ausdrücken darf, schmaler werden und die Rundzellen fehlen, ist das Bindegewebe etwas deutlicher und es finden sich einige spindelförmige Zellen in ihm vor. Direct unter den Epithelien ist überall etwas fibrilläres Bindegewebe vorhanden und zwar häufig in Form einer fortlaufenden Faser, so dass es einer Membrana limitans täuschend ähnlich sieht. Nur in wenigen Präparaten fand ich deutliche kleine Arterien mit Endothelien und Membrana elastica, ausserdem Capillaren, d. h. kleinste rundliche, regelmässig geformte Oeffnungen ohne Inhalt und nur von den

vorerwähnten kleinen Rundzellen begrenzt; dann auch noch kleine Venen mit deutlichen Endothelien und bindegewebiger Wand. Das Epithel, welches die ganze Innenfläche überkleidet, ist ein sehr schönes grosses Cylinderepithel mit runden oder ovalen Kernen, die in der oberen Hälfte gelegen sind. Nach unten zu finden sich zwischen den Cylinderzellen rundliche oder kubische Keimzellen. Das Protoplasma der Epithelzellen ist grob granulirt. An manchen Stellen, besonders da, wo die Spalträume sehr eng sind und die einander gegenüberstehenden Zellen sich fast berühren, finden sich zunächst der Epitheloberfläche, bald mehr in einer Zelle, bald zwischen je zweien gelegen, kleine farblose hyaline Kugeln, ähnlich den in den Lumina gelegenen, oben bereits erwähnten glänzenden Körpern.

Fall 4. M...., K., 25 Jahre alt, Schlosser aus Strassburg i. E., wurde am 13. Mai 1881 in die chirurgische Abtheilung von Prof. E. Böckel in Strassburg aufgenommen und am 6. Juni 1881 geheilt daraus entlassen.

Anamnese. Patient hatte den Typhus gehabt, war ausserdem aber nie krank gewesen. Beiläufig sechs Wochen vor seinem Eintritt ins Spital bemerkte der Kranke in der rechten Supraclaviculargrube eine kleine nicht schmerzhafte Geschwulst. Nach wenigen Tagen nahm dieselbe an Umfang zu und die ganze Gegend bis zur Schulter schwoll an. Zu dieser Zeit hatte Patient auch geringen Schmerz und zwar besonders beim Versuch, den Arm zu erheben. Nach einiger Zeit ging die Anschwellung wieder zurück und es blieb nur eine wohl umschriebene, schmerzlose Geschwulst, deren rasches Wachsthum jedoch den Kranken beunruhigte, so dass er sich entschloss ins Spital zu gehen.

Status praesens. Kräftiger Mann. In der rechten Claviculargrube und zwar unmittelbar aussen vom Musc. sternocleidomastoideus findet sich eine Geschwulst von der Grösse einer grossen Orange. Die sie bedeckende Haut ist normal und durchaus verschieblich. Die Geschwulst selbst ist von weicher Beschaffenheit, fluctuirend und bei Druck schmerzlos. Die Trachealbewegungen theilen sich ihr nicht mit.

Am 14. Mai wurde die Geschwulst punctirt und mittelst des Potain'schen Apparates ungefähr 300 Grm. einer eiterähnlichen Flüssigkeit daraus entleert. Danach wird zu wiederholten Malen eine 2,5 proc. Carbollösung injicirt, und als dieselbe klar auslief, ein Compressivverband angelegt.

Die mikroskopische Untersuchung des Geschwulstinhaltes liess erkennen, dass dieselbe eine sogenannte Atheromcyste war. Aus diesem Grunde wurde am 20. Mai die Exstirpation derselben vorgenommen und dabei zeigte es sich, dass dieselbe mit ihrer Umgebung und besonders mit dem Plexus brachialis fest verwachsen war. Die Operation verlief jedoch, ebenso wie die Heilung, durchaus günstig, letztere sogar ohne jegliche Temperaturerhöhung.

Das mir von Herrn Prof. v. Recklinghausen gütigst übersandte Stück Cystenwand lässt schon makroskopisch deutlich zwei Schichten erkennen, eine äussere, durch die Chromsäure, in welcher die Geschwulst erhärtet worden war, blaugrünlich gefärbte, hellere, von 3—4 Mm. Dicke, und eine innere bräunliche, dunklere, von ungefähr 1 Mm. Dicke. Der Aussenfläche haftet loses Bindegewebe an, die Innenfläche hat eine fast gleichmässig warzige Beschaffenheit.

Die mikroskopische Untersuchung zeigt, dass die dickere Aussenschicht aus sehr zellenreichem Bindegewebe, die Innenschicht aber aus lymphatischem Gewebe besteht. Aussen findet sich ein deutlich fibrilläres, der Oberfläche parallel verlaufendes Bindegewebe, das nach innen zu einem mehr balkigen, homogenen Platz macht. In diesem finden sich ausserordentlich viele Zellen und zwar von aussen nach innen zu an Zahl zunehmend. Dieselben sind meistens gross, spindelförmig und haben einen runden, häufiger aber länglichen, fein granulirten Kern. Mitunter finden sich auch Zellen mit mehr als zwei Fortsätzen. An vielen Stellen kann man deutlich erkennen, dass die Fortsätze verschiedener Zellen sich mit einander verbinden. Ausser diesen spindel- und sternförmigen Zellen finden sich in der Aussenschicht um einzelne der hier zahlreich vorhandenen Blutgefässe gelagerte Rundzellen von der Grösse farbloser Blutkörperchen. Die Blutgefässe sind mit rothen Blutkörperchen prall gefüllt; hie und da jedoch finden sich um sie herum umschriebene hämorrhagische Herde. Die sie bildenden rothen Blutkörperchen sind wohl erhalten. — Die innere lymphatische Schicht ist gegen die Aussenschicht verhältnissmässig scharf abgegrenzt und zwar stellenweise durch ziemlich grosse, etwas unregelmässig geformte lacunäre, der Oberfläche parallel verlaufende Hohlräume. Dieselben sind grösstentheils leer oder enthalten nur wenig rothe Blutkörperchen und farblose Zellen, Lymphkörperchen. Dieselben haben eine sehr deutliche Endothelauskleidung, aber keine eigentliche Wand, sondern diese wird von dem umgebenden Gewebe gebildet. Ich halte sie für Lymphräume. Das nach innen zu von ihnen gelegene Gewebe ist rein lymphatischer Natur. Es besteht fast nur aus Rundzellen, zwischen welchen wenig reticuläres und noch weniger fibrilläres Bindegewebe vorhanden ist. Die Zellen sind meistens klein, von der Grösse der Lymphdrüsenzellen, doch finden sich zwischen ihnen, besonders zunächst der Oberfläche, auch einige fünf- bis zehnfach grössere Zellen, mit zwei und mehr Kernen. Auch diese Schicht ist stark vascularisirt, doch sind hier nur Blutcapillaren vorhanden, die aber sehr weit und stark gefüllt sind, und auch hier finden sich, namentlich in den zottenförmigen Auswüchsen kleine hämorrhagische Herde. Die Innenfläche ist fast durchaus nackt, d. h. sie wird von dem lymphatischen Gewebe gebildet und nur an wenigen Stellen, zumeist zwischen den warzigen Auswüchsen, finden sich noch einige wenige Plattenepithelien, selten mehrere Lagen bildend.

Die hier beschriebenen 4 Cystengeschwülste haben bezüglich ihres Sitzes, ihrer Entwicklung und ihres Baues manches Gemeinsame, sind aber auch wieder in mancher Hinsicht sehr von einander verschieden. Drei derselben hatten ihren Sitz in der Ohrgegend, zwischen dem Kieferwinkel und inneren Rand der Musc. sternocleidomastoideus, und nur die vierte sass in der Supraclaviculargrube am äusseren Rand desselben Muskels. Diese letztere hatte sich ungemein rasch, fast unter stürmischen Erscheinungen entwickelt, während die drei anderen unmerklich entstanden waren und nur langsam an Grösse zunahmen. Fall 3 bot der Entfernung keine besonderen

Hindernisse dar, während die drei übrigen mit ihrer Umgebung, besonders den darunter liegenden Gefässen und Nerven innig verbunden waren und so die Operation erschwerten; trotzdem verlief auch bei ihnen die Heilung rasch und günstig.

Drei der Cysten waren uniloculär und nur eine (Fall 1) multiloculär. Der Inhalt von dreien war eine Art von Atherombrei und nur bei Fall 3 war derselbe zufolge mündlicher Mittheilung dünnflüssiger Natur, wofür auch die Beschaffenheit der noch in verschiedenen Recessus vorhandenen und durch Alkohol veränderten Massen sprechen. Die Innenfläche aller dieser Cysten war uneben, höckerig, papillomatös. Sie war mit einem Epithelstratum bedeckt und zwar fand sich in dreien geschichtetes Plattenepithel und nur in einem (3) Cylinderepithel. Dort war die eigentliche Wandung verhältnissmässig dick, hier eher dünn. Dieselbe bestand aus fibrillärem, der Oberfläche parallel verlaufendem und lymphatischem Bindegewebe, und zwar machte letzteres bei Fall 2 und 3 den Hauptbestandtheil der Wand aus, während dasselbe bei Fall 1 die Innen- und Aussenschicht und bei Fall 4 nur die Innenschicht bildete. In diesem lymphatischen Gewebe fanden sich in Fall 1 und 2 und zwar bis in die zottenförmigen Auswüchse der Innenfläche hinein wohl charakterisirte Lymphfollikel. Nur bei Fall 1 bestand ein Theil der Cystenwand aus einem zellenarmen fibrillären Bindegewebe, während bei Fall 4, wo solches auch vorhanden war, zwischen den Bindegewebsbalken zahlreiche schöne grosse, spindel- und seltener sternförmige Bindegewebszellen lagen.

Drei dieser Cystengeschwülste, nämlich Fall 1, 3 und 4, bieten einige Besonderheiten, wie sie bis jetzt bei solchen Geschwülsten noch nicht beobachtet wurden.

Die Cystengeschwulst von Fall 1 ist multiloculär und deshalb besonders interessant. Sie besteht aus 3 grösseren Cysten und eine vierte, seinerzeit auch grosse, war infolge vorheriger Punction und Injectionen obsolet geworden. Ausser diesen grösseren Cysten fanden sich in deren Wandungen noch viele kleine vor. Diese verdanken, wie die mikroskopische Untersuchung zeigte, ihr Dasein einer von der Oberfläche in die Tiefe gehenden epithelialen Sprossenbildung. Ob die noch vorhandenen grösseren, vielleicht von der jetzt durch die Behandlung obliterirten Cyste aus, in derselben Weise entstanden sind, lässt sich natürlich nicht feststellen. Die Structur ihrer Wandung spricht allerdings nicht sehr für eine solche Bildungsweise, denn während bei den kleinen Wandcysten die Cystenmembran den ganz gleichen Charakter hat wie diejenige Schicht der Cystenwand,

in welcher sie sich durch Hineinwucherung des Epithels gebildet haben, d. h. lymphoider Natur ist, hat die Wandung der grösseren Cysten einen verhältnissmässig complicirten Bau und ein zellenarmes fibrilläres Bindegewebe bildet einen Hauptbestandtheil derselben. Aus diesem Grunde möchte ich annehmen und weiter unten anzuführende Thatsachen sprechen sehr zu Gunsten einer solchen Ansicht, dass die grösseren Cysten von Anfang an in ihrer Anlage vorgebildet waren.

Einen ganz eigenthümlichen Bau hat die Cystenwand von Fall 3. Als ich diese Geschwulst zum ersten Mal untersuchte, hielt ich sie für ein Adenom der Schilddrüse, ähnlich einem von A. Wölfler[1]) beschriebenen und wie ich es einmal bei einem jungen Hunde beobachtet hatte[2]), und deshalb bezeichnete ich sie auch so in der an die chirurgische Klinik abgegebenen Notiz. Da aber die Geschwulst weder mit der Haut, noch mit der Parotis, Submaxillardrüse oder Thyreoidea in irgend welcher näheren Beziehung gestanden hatte, so musste ich diese Ansicht aufgeben. Auf Grund der Fälle von Neumann und Baumgarten, sowie des 4. Falles von Dessauer musste ich mich entschliessen, sie als in dieselbe Kategorie gehörig zu betrachten, trotzdem sie sich durch ihren Bau auch noch von diesen wesentlich unterschied. Ich vermuthe, dass der drüsenähnliche tubuläre Bau der Wandung durch Epithelsprossenbildung entstanden war.

Der 4. Fall zeichnet sich durch das Vorhandensein der grossen spindel- und sternförmigen Zellen in der bindegewebigen Aussenschicht nicht nur von unseren anderen, sondern überhaupt allen übrigen bekannten Fällen aus. An verschiedenen Stellen bekam man sogar den Eindruck, als ob die Structur der Wandung myxomatöser Natur sei. Eine andere Besonderheit desselben ist sein rasches Wachsthum und die bei seiner Entstehung vorhandenen, man möchte fast sagen, entzündlichen Erscheinungen seiner nächsten Umgebung. Diese hatten auch anfänglich einen Abscess vermuthen lassen, und ich bin fast geneigt zu glauben, dass eine aus anderen Ursachen entstandene Entzündung dieser Gegend das rasche Wachsthum des früher schon vorhandenen, aber kleinen Tumors veranlasst hatte.

Ueber die nunmehr 17 genauer untersuchten und beschriebenen Fälle derartiger Cystengeschwülste bestehen leider keine gleichmässig detaillirten Angaben und deshalb lassen sie sich auch nicht nach

1) Ueber die Entwicklung und den Bau des Kropfes. Arch. für klin. Chirurgie. Bd. XXIX. S. 1. 1883.

2) Ich werde denselben später zusammen mit anderen interessanten Geschwülsten der Schilddrüse in diesen Beiträgen beschreiben.

jeder Hinsicht miteinander vergleichen. Trotzdem will ich versuchen, so weit es angeht, eine vergleichende Zusammenstellung zu machen, da eine solche mir im Interesse der Sache geboten erscheint.

Die weitaus grösste Zahl dieser Geschwülste fand sich bei jüngeren Individuen, nämlich 11 : 3 (bei 3 Fällen von Dessauer fehlen die hierauf bezüglichen Angaben). Von diesen 11 war eine angeboren (Fall von Neumann), 7 waren zuerst zur Pubertätszeit und nur 3 angeblich später wahrgenommen worden. Nur bei 3 Männern entwickelte sich die Geschwulst erst im höheren Lebensalter und zwar eine im 39. Jahre, operirt im 40. (1 Fall von Böckel), eine im 51. Jahre, operirt im 55. (unser 3. Fall) und eine im 57. Jahre, operirt im 58. (Fall von Baumgarten). Im Allgemeinen entwickelten sich die Geschwülste langsam und schmerzlos, nur 2 mal geschah dies in rascherem Tempo (4. Fall von Dessauer und unser 4. Fall) und 2 mal bestanden Schmerzen dabei (1. Fall von Böckel und unser 4. Fall, der ebenfalls von Böckel beobachtet und operirt wurde). 8 derselben fanden sich bei Männern, 6 bei Frauen, so dass ein wesentlicher Unterschied bezüglich des Geschlechts nicht besteht. 10 mal sassen sie links, 3 mal rechts und zwar 3 mal in der Fossa supraclavicularis (Fälle von Neumann und Baumgarten und unser 4. Fall), die übrigen Male in der Ohrgegend. Die noch nicht operirten Geschwülste waren nicht mit der Haut verwachsen und nur beim Baumgarten'schen Fall fand sich an dieser nach unten zu ein schwärzlicher Fleck. Die weitaus grösste Anzahl ging sehr in die Tiefe und war mit den Gefässscheiden und Nerven verwachsen, wodurch deren Exstirpation wesentlich erschwert wurde, nichtsdestoweniger verliefen sämmtliche Operationen durchaus günstig.

15 der Cysten waren uniloculär und nur 2 (Fall von Lücke und unser 1. Fall) entschieden multiloculär. Letzteres kann vielleicht auch noch vom 2. Böckel'schen Fall gelten, da eine der in der Wandung vorhandenen kleinen Lymphdrüsen „theilweise in eine kirschkerngrosse Cyste umgewandelt war" (l. c. S. 300). Der Cysteninhalt war mit Ausnahme unseres 3 Falles stets atheromatöser Natur. 5 mal war die Cysteninnenfläche glatt, die übrigen Male aber höckerig und von warziger Beschaffenheit. Dieselbe hatte stets eine Epithelialauskleidung, und zwar fand sich nur geschichtetes Plattenepithel in 13 Fällen, Cylinderepithel mit wenig, sogar nur Spuren von Plattenepithel 2 mal (4. Fall von Dessauer und unser 3. Fall) und 2 mal Flimmerepithelien mit Pflasterepithelien (Fälle von Neumann und Baumgarten). Die übrige Cystenwand bestand 3 mal nur aus fibrillärem Bindegewebe (Fall 2 und 3 von Schede und Fall von

Baumgarten), 1 mal aus Bindegewebe und Knorpelgewebe (Fall von Virchow), die übrigen Male aber war ausser dem fibrillären Bindegewebe auch adenoides Gewebe in geringerer oder grösserer Menge darin vorhanden. Dieses fand sich fast immer zunächst der Innenfläche und zwar mitunter als ziemlich scharf begrenzte Schicht, ausserdem aber auch noch nach aussen zu. 6 mal waren in diesem adenoiden Gewebe wohl charakterisirte Lymphfollikel vorhanden. Deren Vorhandensein spricht am evidentesten gegen die Richtigkeit der von Schede ausgesprochenen Ansicht, wonach das in der Cystenwand seines 1. und nach ihm vielleicht auch des Lücke'schen Falles lediglich das Resultat der der Exstirpation der Geschwulst vorhergegangenen Behandlungsweise sein sollte (l. c. S. 11). Es unterliegt zwar keinem Zweifel, dass eine irritative Behandlung solcher Cystengeschwülste, Punction mit nachfolgender Injection reizender Substanzen oder gar Drainage, eine entzündliche Zelleninfiltration der Wandung bedingen kann (vgl. auch Fall 4 von Dessauer und unseren 4. Fall, bei welchen in der Innenschicht Riesenzellen vorhanden waren), aber dies wird doch mehr in diffuser Weise geschehen und nicht in Form einer wohlbegrenzten Innenschicht oder gar noch einer solchen Aussenschicht, wie sie in unserem 1. Falle vorhanden waren; noch weniger aber werden sich infolge eines entzündlichen Reizes Lymphfollikel entwickeln. Endlich ist noch zu bemerken, dass in 2 Fällen (Fall 1 von Böckel und unserem 3. Fall) überhaupt gar keine vorläufige Operation vorgenommen worden war, sondern die Geschwülste ohne Weiteres exstirpirt wurden, und auch in unserem 1. Fall dürfte die Behandlung der einen Cyste wenig Einfluss auf die Wandung der drei übrigen gehabt haben. Zum Schluss ist noch zu bemerken, dass einmal und zwar von Virchow dichtgedrängte, grosse, schön entwickelte Talgdrüsen zunächst dem Ansatzpunkt in der Cystenwand vorgefunden wurden.

Es wurde bereits zu Anfang dieser Arbeit erwähnt, dass Roser die hier in Frage stehenden Cystengeschwülste des Halses als Kiemengangscysten bezeichnete, und dieselbe Ansicht wurde in sehr energischer Weise von C. F. Heusinger auf Grund seiner Untersuchungen von Halskiemenfisteln und Halskiemenbogenresten[1]) vertreten und auch Virchow (l. c) spricht sich dahin aus, dass manche der Halscysten als „Geschwülste der Kiemenspalten" zu bezeichnen seien, eine Ansicht, die von allen späteren Beobachtern als richtig angenommen wurde. Den besten Beweis für die Richtigkeit der-

1) Virchow's Archiv. Bd. 29. S. 358. 1864 und Bd. 33. S. 177. 1865.

selben liefern die in neuerer Zeit mehrfach genauer untersuchten und beschriebenen Fälle von Halskiemenfisteln. Da die Ergebnisse dieser Untersuchungen zeigen, dass auch bei diesen Kiemengangsresten nur eine relative Uebereinstimmung bezüglich der Structur ihrer Wandung besteht und da dieselben den obigen Befunden in mancher Hinsicht ähnlich sind, theile ich sie hier im Auszug mit.

H. Rehn[1]) fand bei einem 4monatlichen Kinde mit doppelseitiger Halskiemenfistel rechterseits eine Auskleidung des Ganges mit Cylinder- und Flimmerepithelien, eine selbständige Wandung mit einer „kleinen warzenartigen Erhöhung" an der Innenfläche, entsprechend dem blinden Ende des Ganges, und Prof. Lieberkühn hat linkerseits ebenfalls eine selbständige Wandung und in deren circulären Bindegewebszügen eine „Einlagerung grösserer Zellenmassen" constatirt.

In einem Falle von M. Roth[2]) bestanden die beim Sondiren aus dem Fistelgang kommenden Flöckchen aus Plattenepithelien und cylindrischen Flimmerepithelien. Beide Arten von Zellen fanden sich überall nebeneinander, doch überwogen nach der Mündung zu die Flimmerzellen. An der Innenfläche des Kanals fanden sich 13 weissliche Höckerchen, die sich als acinöse Drüsen mit würfeligem Epithel und Cylinderepithel in den Ausführungsgängen erwiesen. Die Wandung des Ganges bestand aus 2 Schichten, einer inneren straffen, mucösen, mit elastischen Fasern und einer äusseren losen, fibrillären, mit Fettträubchen und kleinen Drüsen mit langen Ausführungsgängen, die die Mucosa durchsetzten.

H. Ribbert[3]) fand bei einer unvollständigen äusseren Kiemengangsfistel nach oben zu mehrfache Verzweigungen des Kanals, und zwar fanden sich im hinteren Abschnitt bis zu 20 Kanalquerschnitte. Die sie auskleidenden Epithelien waren cylindrisch, unregelmässig und rund und hatten mitunter einen, selten 2 cilienartige Fortsätze. Das umgebende Bindegewebe war circulär angeordnet, kernarm, um einige Kanäle jedoch kernreich.

Höchst interessant ist nachfolgender, von H. Stilling untersuchte und mir von ihm in liebenswürdigster Weise zur Benutzung überlassene Fall, für den ich ihm meinen herzlichsten Dank sage. „Die congenitale Fistel stammte von einem jungen (ungefähr 25—28 Jahre alten) Mann, der sie seit frühester Jugend bemerkt hatte. Sie mündete etwas oberhalb der Insertion des rechten Sternocleidomastoi-

1) Virchow's Archiv. Bd. 62. S. 269. 1874.
2) Ebenda. Bd. 72. S. 444. 1888.
3) Ebenda. Bd. 90. S. 536. 1882. Taf. X, Fig. 1 und 2.

deus mittelst einer engen Oeffnung, aus der hier und da weissliche Epithelmassen hervorzutreten pflegten. Das von Herrn Prof. König excidirte Stück stellte nach meinen Notizen einen trichterförmigen, nach oben in einen schmalen Gang verlaufenden Sack dar, dessen äussere Oeffnung, wie bemerkt, sehr eng war. Das ganze Stück hatte eine Länge von 3,5 Cm., die sackförmige Erweiterung einen Längsdurchmesser von 3 Cm. Ihre Breite betrug 1,8 Cm. Die Dicke des Sackes betrug im Allgemeinen 3 Mm.

Die Innenfläche war im Allgemeinen glatt; sie hatte das Aussehen einer Schleimhaut. An mehreren Punkten fanden sich jedoch auf derselben kleine rundliche, hier und da in Gruppen angeordnete Erhabenheiten, sowie kleine leistenartige Prominenzen.

Mikroskopisch zeigte sich an der Eingangsöffnung geschichtetes Plattenepithel, in dem Sacke hohes Cylinder- und in dem gangartigen oberen Ausläufer flimmerndes Cylinderepithel. Die Wand bestand aus einer Art adenoiden Gewebes mit zahlreichen Lymphfollikeln, welche zum Theil jene grösseren Knötchen und Leistchen bedingten.

Die Excision war gemacht worden, weil der junge Mann die von Zeit zu Zeit etwas stärker secernirende Fistel los sein wollte."

Diese Befunde zeigen, dass auch bezüglich der Wandstructur dieser congenitalen Fisteln genau dieselbe Verschiedenheit besteht, wie bei unseren Cysten. Von ganz besonderer Wichtigkeit für diese ist der von Stilling mitgetheilte Befund, nicht nur wegen der Verschiedenheit des die Fistel auskleidenden Epithels, sondern hauptsächlich wegen der adenoiden Structur der Wandung. Gerade diese war bisher so überaus räthselhaft gewesen, und während Lücke diese von ihm untersuchte Cystengeschwulst deshalb auch geradezu eine Atheromcyste der Lymphdrüsen nannte, versuchte Schede für diese eigenthümliche Structur eine andere, allerdings, wie bereits oben erwähnt, unhaltbare Erklärung zu geben. Die Thatsache, dass auch in der Wand einer Halskiemenfistel nicht nur adenoides Gewebe (Lieberkühn, als solches fasse ich nämlich dessen „grössere Zellenmassen" auf), sondern sogar Lymphfollikel vorkommen, liefert den besten Beweis dafür, dass auch diese Cysten Abkömmlinge der Kiemenspalten sind. Aber auch noch in einer anderen Hinsicht ist der Fall von Stilling, wie auch derjenige von Rehn von Interesse, indem dieselben zeigen, dass bereits auch hier an der Innenfläche „kleine rundliche, zu Gruppen angeordnete Erhabenheiten, sowie kleine leistenartige Prominenzen", ja sogar „warzenartige Erhöhungen" vorkommen können, wie dies auch in allerdings grösserem Maassstabe in manchen der erwähnten Cysten der Fall ist.

Die Fälle von Roth und Ribbert sind dadurch wichtig, dass die Entstehung von multiloculären Cystengeschwülsten durch sie erklärt wird. Diese können nämlich durch Verstopfung der Ausführungsgänge der in der Wand vorhandenen Drüsen (vgl. auch den Fall von Virchow) oder durch Abschnürung der Verzweigungen des Kanals zu Stande kommen.

Es kann somit auf Grund dieser höchst interessanten Thatsachen kaum mehr ein Zweifel darüber bestehen, dass auch unsere Cysten, welche einen den Kiemengangsfisteln so durchaus ähnlichen Bau haben, als Reste der Kiemenspalten aufgeführt werden müssen. Nur für unseren dritten Fall möchte ich dies nicht mit derselben Bestimmtheit behaupten, wie für die drei anderen, da eine ihr analog gebaute Kiemengangsfistel, soweit mir bekannt, bis jetzt noch nicht beobachtet wurde. Es ist deshalb immerhin noch die Möglichkeit vorhanden, dass sie sich aus einem verirrten Keim der Schilddrüse entwickelt habe, besonders wenn man berücksichtigt, dass, wie oben mitgetheilt, bereits zwei ihr gleichartige Geschwülste dieses Organs beobachtet wurden.

(Fortsetzung folgt.)

Erklärung der Abbildungen.

(Tafel I. II.)

Fig. 1. Cyste von Fall 2. *a* Cysteninneres; *b* Stiel; *c* warzige Auswüchse.

Fig. 2. Cyste von Fall 3, eröffnet mit zahllosen kugeligen Auswüchsen.

Fig. 3. Cystenwand von Fall 3 bei starker Vergrösserung (Hartnack Ocul. 3. Obj. 7); *a* adenoides Gewebe; *b* Epithel; *i* Cysteninhalt (Wittmaack).

Fig. 4. Cystenwand von Fall 1 bei schwacher Vergrösserung (Hartnack Ocul. 3. Obj. 1); *b* äussere, *b'* mittlere bindegewebige Schicht; *al* adenoides Gewebe mit Lymphfollikeln; *e* Epithel; *c* secundäre durch Sprossenbildung entstandene Cysten (Wittmaack).

XIV.

Kleinere Mittheilungen.

1.

Dehnung der Kniegelenksbänder infolge von verticaler Extension beim Oberschenkelbruch eines Kindes.

Von

Dr. Georg Fischer
in Hannover.

Die Behandlung von Oberschenkelbrüchen kleiner Kinder mittelst verticaler Extension bedarf heutzutage keiner Empfehlung mehr. Die Kinder fühlen sich in dieser Lage ganz behaglich, und die Heilung erfolgt prompt, ohne dass Complicationen von Seiten der Lungen zu fürchten sind. Nachdem Bryant die verticale Extension empfohlen hatte, um die Kinder im Bette reinlicher zu halten (1876), machten Schede's Beobachtungen diese Methode in Deutschland allgemeiner bekannt. Es kamen hauptsächlich 1- bis 2jährige Kinder in Betracht, dagegen Kinder nach dem 2. Lebensjahre nur dann, wenn sie in horizontaler Extension den Verband verunreinigten. Mitunter ist aber ein kleiner Schlingel doch so schlau, dass er, vertical suspendirt, seinen Koth mit dem gesunden Fuss oben an die Bandage wischt. Da auch bei älteren Kindern der Sinn für Reinlichkeit nicht immer hinreichend entwickelt ist, so habe ich öfters auch 4- bis 6jährige Kinder in verticaler Extension behandelt, und zwar mit gutem Erfolge. Bekanntlich lässt man die Extensionsschnur über eine einzige, oben am Galgen angebrachte Rolle laufen.

Es fragt sich, wie viel Gewicht man zur Extension anwenden soll. Man hängt in der Regel so viele Pfunde an, bis das Gesäss des Kindes mit der Hand leicht zum Schweben gebracht werden kann. Dazu genügen bei 1- bis 2jährigen Kindern meistens 3 bis 5 Pfund. Ist für grössere Kinder der Galgen nicht hoch genug, um zu vermeiden, dass der herabhängende Sandsack dem elevirten Unterschenkel anliegt, dann kann man die Schnur noch über eine zweite, am Fussende des Bettes angebrachte Rolle laufen lassen und hier den Sandsack anhängen. In solchen Fällen haben wir zur Ausgleichung der Dislocation öfters bis 10 Pfund nöthig gehabt, weil die Extension auf eine längere Strecke hin wirken muss.

Kürzlich wurden fast gleichzeitig 4 Kinder im Alter von 4—6 Jahren mit einfachen Oberschenkelbrüchen in verticaler Extension behandelt. Zwei heilten bei Anwendung von 9 und 11 Pfund ohne Störung. Das dritte Kind

konnte 11 Pfund nicht vertragen, wurde erst nach Fortnahme eines Sandsacks von 5 Pfund ruhig und dann geheilt. Im vierten Falle war der Verlauf folgender:

Bei einem 6jährigen Knaben mit Bruch des rechten Oberschenkels an der Grenze des mittleren und unteren Drittels wurde ein Heftpflasterextensionsverband angelegt, das Bein vertical suspendirt und die über zwei Rollen laufende Schnur mit 6 Pfund belastet (15. October 1884). Da nach 24 Stunden hinten und innen am Oberschenkel noch eine geringe Winkelstellung bestand, so wurden 5 Pfund hinzugefügt. Es erfolgte eine Ausgleichung der Dislocation, der Oberschenkel stand gerade. Das Kind blieb ohne Schmerzen, fieberlos und munter. — Als nach 4 Wochen der Verband abgenommen wurde, wollte der Junge nicht auf dem rechten Beine stehen und schrie. Die Fractur war mit dickem Callus vollkommen geheilt. Auffallend war jedoch eine abnorme Beweglichkeit im Kniegelenk. Man konnte Ober- und Unterschenkel von vorn nach hinten leicht gegen einander bewegen, wobei man ein starkes Knupsen der Gelenkflächen hörte und fühlte. Sodann liess sich der Unterschenkel adduciren und in noch höherem Grade abduciren. Hob man das Bein am Fuss auf, dann stellte sich der Unterschenkel in Hyperextension und zwar so stark, dass die Kniekehle convex hervortrat. Patient konnte das Bein nicht selbst aufheben, aber, wenn erhoben, eine kurze Zeit lang halten. Beim Beugen des Kniegelenks traten Schmerzen ein, welche in ruhiger Lage fehlten. Das rechte Knie war 1 Cm. im Umfang dicker als das linke; die Kniescheibe beweglich, im Gelenk keine Flüssigkeit nachzuweisen. Wasserglasverband vom Fuss bis zur Mitte des Oberschenkels.

Nach 14 Tagen schlich sich der Junge aus dem Bette und ging umher. Als nach abermals 2 Wochen der Verband abgenommen wurde, waren weder Hyperextension noch Seitenbewegungen des Unterschenkels möglich, der Umfang beider Kniegelenke gleich. Der Knabe ging und lief ohne Verband.

Mit Rücksicht auf diese Störung sei zunächst erwähnt, dass bei vielen auf Schede's Abtheilung in verticaler Extension behandelten Oberschenkelbrüchen eine Verlängerung von 1—2 Cm. eintrat, welche sich nach längere Zeit fortgesetzten Gehübungen vollständig ausglich (Kümmel). In unserem Falle hatte bei einem 6jährigen Kinde eine Gewichtsextension mit 6 Pfund die Dislocation der Fractur nicht auszugleichen vermocht, aber 11 Pfund hatten eine Dehnung der Hauptligamente des Kniegelenks mit Functionsstörung hervorgerufen. Vor Allem eine Dehnung der Ligg. cruciata, wodurch das auffälligste Symptom einer Hyperextension des Unterschenkels zu Stande kam. Ausserdem waren auch die Ligg. lateralia int. und ext. gedehnt, da man das Knie in Valgus- und Varusstellung bringen konnte. Es unterliegt keinem Zweifel, dass es sich hier nur um eine Dehnung und nicht um eine Zerreissung der Kreuz- und Seitenbänder gehandelt hat. Zerreissungen verlangen eine grössere Gewalt, ziehen in- oder extracapsuläre Blutergüsse nach sich, heben die Function vollständig auf und haben eine langdauernde Schwäche des Kniegelenks zur Folge, die sich bei Zerreissung der Ligg. cruciata über viele Monate, selbst mehrere Jahre hinziehen kann.

Unser Fall weist auf Vorsicht mit der Belastung bei Kindern hin, um

eine Dehnung der Gelenkbänder zu vermeiden. Der geringste Grad derselben ist jene Verlängerung um 1 bis 2 Cm., ein höherer Grad die Möglichkeit der Hyperextension, Ab- und Adduction des Unterschenkels im Kniegelenk. Genaue Gewichtsangaben lassen sich zwar zur Vermeidung einer Dehnung nicht aufstellen. Berücksichtigt man aber, dass bei einem 1½jährigen Kinde nach einer Steigerung von 4 Pfund auf 10 Pfund eine Heilung mit 2 Cm. Verlängerung eintrat (Kümmel), und dass bei unserem 6jährigen Knaben durch 11 Pfund eine noch erheblichere Dehnung der Gelenkbänder zu Stande kam, so wird man nur langsam bis zur Ausgleichung der Dislocation mit der Belastung steigen und selbst bei älteren Kindern nicht über 8—10 Pfund hinausgehen. Eine Belastung bis zu 20 Pfund, welche Gurdon Buck zur Extension bei Oberschenkelbrüchen von Kindern angewendet hat, ist in Deutschland ohne Nachahmung geblieben und dürfte nicht unbedenklich sein.

2.
Tripolith anstatt Gyps.

Von

Dr. Georg Fischer
in Hannover.

Nachdem B. v. Langenbeck im Jahre 1880 Tripolith an Stelle des Gypses zu Verbänden empfohlen hatte, hätte man glauben sollen, dass dieses Material rascher in der Praxis eingebürgert wäre. Das scheint jedoch nicht der Fall zu sein: man hört nicht viel von Tripolithverbänden. Sehr mit Unrecht. Bekanntlich wird der Verband mit Tripolith (einem grauen, feinen Pulver) ganz in derselben Weise gemacht als mit Gyps. Seine Vorzüge vor dem Gyps sind nach v. Langenbeck folgende: Tripolith scheint aus der Luft weniger leicht Feuchtigkeit aufzunehmen; der Verband ist leichter an Gewicht; erhärtet schneller und nimmt, wenn einmal hart und trocken geworden, kein Wasser mehr auf, so dass es möglich sein wird, Kranke mit erhärtetem Tripolithverband ohne Weiteres baden zu lassen, nachdem man das Eindringen des Wassers unter den Verband durch Kautschukbinden verhindert hat; schliesslich ist Tripolith billiger als Gyps.[1]) Alles dieses ist richtig bis auf den Punkt, dass Tripolith dem Wasser Widerstand leisten soll. Mir scheint gerade das Gegentheil der Fall zu sein und eben darin ein Hauptvorzug des Tripoliths zu bestehen. Wird ein erhärteter Tripolithverband in lauwarmes Wasser gesteckt, dann kann man mit der Hand die Binden einfach abwickeln. Zur Abnahme eines grossen Verbandes bringt man also den Kranken in ein Vollbad; Verbände am Arm und Fuss erweicht man in einer kleinen Wanne. Auf diese Weise einen festen Verband abnehmen zu können, lässt an Einfachheit nichts zu wünschen übrig. Zumal im Vergleich

1) Tripolith ist über die Hälfte billiger als Gyps: 1 Kilo der besten Sorte kostet im Engrospreis 14 Pfennige, 1 Kilo Alabastergyps 30 Pfennige. Wir beziehen Tripolith von Gebrüder v. Schenk in Heidelberg.

mit der höchst mühsamen Arbeit einen Gypsverband abzunehmen, wozu ja eine Menge von Messern, Scheeren, Sägen besonders construirt sind und noch manches Andere erfunden ist. Man kann in einen Tripolithverband auch ebenso gut wie in einen Gypsverband ein Fenster einschneiden und dasselbe ausfüttern. Wegen dieser Vorzüge und ganz besonders wegen der leichten Abnehmbarkeit des Verbandes, wodurch viel Mühe und Zeit erspart werden, wird auf meiner Abtheilung seit 3 Jahren stets Tripolith anstatt Gyps gebraucht.

3.

Syphilitische Nekrose des Atlas. Heilung.

Von

Dr. Louis Fischer
in Hannover.

Syphilitische Nekrosen der Halswirbel gehören zu den Seltenheiten und führen meistens zum Tode. Um so bemerkenswerther ist nachfolgende Beobachtung, wo eine Nekrose am ersten Halswirbel mit Abstossung eines grossen Theiles desselben glücklich verlief.

Am 24. October 1879 trat der 25jährige Kaufmann L. in meine Behandlung wegen eines Halsleidens, welches ihn schon seit mehreren Monaten quälte und in letzterer Zeit immer grössere Dimensionen angenommen hatte. Patient gab an, dass das Uebel im Juli mit geringen Schluckbeschwerden begonnen habe, welche sich indessen trotz ärztlicher Behandlung allmählich immer mehr gesteigert hätten. Ausser der Schmerzhaftigkeit beim Schlingen zeigte sich bald auch Husten mit starkem Kitzel im Halse und schleimigem, später dickem eiterigen Auswurf. Dann stellten sich Sprachstörungen ein: Patient war nicht heiser, aber das Sprechen wurde ihm schwer, die Sprache nahm einen näselnden Klang an. Gleichzeitig entwickelte sich eine neue Störung beim Schlucken, indem anfangs nur beim Trinken, dann aber auch beim Essen die genossenen Getränke und Speisen wieder durch die Nase zurückkamen. Dabei fühlte sich Patient matt, er wurde mager, setzte aber noch seine Thätigkeit als Geschäftsreisender fort. Nach und nach steigerten sich, besonders in den letzten Wochen, die Krankheitserscheinungen in gefahrdrohender Weise: ein beständiger Husten mit massenhaftem eiterigen Auswurf liess ihm den ganzen Tag und häufig auch Nachts keine Ruhe mehr, das Sprechen wurde immer schwieriger und unverständlicher, das Schlucken immer schwerer, so dass Patient bei übrigens gutem Appetit in letzter Zeit überhaupt nur noch ganz kleine Quantitäten flüssiger Nahrung (Milch, Eier) hinunterbringen konnte, während feste Speisen sämmtlich durch die Nase regurgitirten. Dabei rapider Verfall der Kräfte, nächtliche Schweisse, auffallende Abmagerung, kurz Patient konnte sich nicht mehr aufrecht erhalten und musste seine Beschäftigung aufgeben. Er zweifelte an seiner Genesung. Als nebensächliche Erscheinung gab er noch einen seit 14 Tagen bestehenden „steifen Nacken" an den er sich durch eine Erkältung zugezogen zu haben glaubte.

Patient war aufs Aeusserste abgemagert, von kleiner schwächlicher

Statur, mit fahler kachektischer Gesichtsfarbe, fortwährend hüstelnd und reichliche dicke grüngelbe Sputa expectorirend. Die Sprache war mühsam, kaum noch verständlich. Er bot auf den ersten Eindruck das Bild eines hochgradigen, der Auflösung nahen Phthisikers dar. Bei der Untersuchung fand sich indessen an den Lungen durchaus nichts Abnormes, überall normaler Percussionsschall und reines vesiculäres Athmen. Dagegen ergab die Inspection des Halses folgendes Resultat: Der weiche Gaumen war stark geröthet, dick infiltrirt, etwa bis zur Dicke eines kleinen Fingers, und derb lederartig anzufühlen; derselbe hing starr und unbeweglich in die Rachenhöhle herab. Die hintere Rachenwand war, soweit sichtbar, in ein grosses, dick speckig belegtes Geschwür von gelbgrauer Farbe umgewandelt, dessen untere Grenze bis etwas über die Zungenbasis hinabreichte, dessen obere Grenze nicht festzustellen war — auch nicht mit dem Rhinoskop, da die starke Schwellung des weichen Gaumens das Gesichtsfeld zu sehr beeinträchtigte. Auf der hinteren Fläche des weichen Gaumens war nichts von Geschwürsbildung zu bemerken; die seitlichen Partien der Rachenhöhle, Arcus glossopharyng. u. s. w. waren stark geröthet. Nach unten setzte sich die Röthung bis auf den Kehlkopfeingang fort, während das Innere desselben eher eine blasse Schleimhautfarbe, die Stimmbänder durchaus normales Aussehen und normale Beweglichkeit zeigten. Die Nase war frei, das Gehör nicht beeinträchtigt.

Auffallend erschien die steife Haltung des Kopfes. Jede Drehbewegung war in hohem Grade beschränkt, resp. erregte heftige Schmerzen im Genick, auch Nickbewegungen konnte Patient nur in sehr geringem Umfange ausführen. Die Nackenmuskeln waren straff gespannt, als harte Stränge vorspringend; dazwischen fanden sich beiderseits am Halse herunter sehr dicke infiltrirte Drüsenpackete, ebenso geschwellte Inframaxillar-, Supraclavicular- und Cubitaldrüsen. Auf der Haut war nichts von Ausschlag zu finden.

Nach diesen Ergebnissen der Untersuchung auf Syphilis interpellirt, erzählte Patient, dass er im April einen harten Schanker acquirirt habe, der auf örtliche und Allgemeinbehandlung nach etwa 5—6 Wochen geheilt sei. Sowohl hierbei als bei den später auftretenden Halssymptomen hatte Patient auf seinen Geschäftsreisen bald hier, bald dort einen Arzt consultirt, ohne jedoch die ertheilten Rathschläge und Verordnungen bei seinem unruhigen Leben gehörig befolgen zu können. Von einem Exanthem wusste er nichts zu berichten.

Es wurde sofort eine Schmiercur eingeleitet; örtlich Gurgelungen mit Sublimatlösung und energischen Aetzungen des Rachengeschwürs mit Argent. nitr. fus. 2 mal wöchentlich mittelst des Weber-Liel'schen Aetzmittelträgers.

Schon sehr bald stellte sich eine Besserung ein, indem zunächst die Schwellung des weichen Gaumens abnahm, womit sich gleichzeitig auch die Beweglichkeit desselben wieder herzustellen begann. Demgemäss eine erhebliche Erleichterung im Sprechen und Schlucken, welche bei der dadurch bedingten Möglichkeit einer besseren Ernährung für den äusserst heruntergekommenen Zustand des Patienten einen sehr willkommenen Fortschritt bedeutete. Nach 14 Tagen musste wegen Salivation die Schmiercur ausgesetzt werden; dafür wurde Jodkalium verordnet, ausserdem zur rascheren Förderung der Ernährung Ol. jecor. (8. November). Bald begann auch die Geschwürsfläche sich etwas zu reinigen und die copiöse Eiterbildung nach-

zulassen, wodurch sich zugleich der fortwährende, durch das Herabfliessen des Eiters bedingte Hustenreiz milderte. Bei fortschreitender Abschwellung des weichen Gaumens liess sich dann mit dem Rhinoskop constatiren, dass die Ulceration die ganze Breite der hinteren Rachenwand einnahm und sich aufwärts bis zum Dache des Nasenrachenraums erstreckte, während beide Tubenmündungen und die Choanen frei geblieben waren.

Während so die Besserung ihren, wenn auch langsamen Fortgang nahm, blieb ein Symptom mit grosser Hartnäckigkeit davon unberührt: die Nackensteifigkeit. Dieselbe nahm sogar allmählich so zu, dass Patient Drehbewegungen des Kopfes überhaupt gar nicht mehr, Nickbewegungen nur in ganz minimaler Excursion ausführen konnte. Er wurde dadurch, zumal Nachts, im Liegen gestört und vermochte in letzter Zeit nur noch in sitzender Stellung zu schlafen. Wiederholte Untersuchungen ergaben weiter keine Veränderung als die erwähnten starken Drüsenanschwellungen und hart gespannte Muskelstränge, nur bei stärkerem Druck sehr mässige Schmerzhaftigkeit. Da die genannten Symptome mit Sicherheit auf eine Erkrankung der obersten Halswirbel hinwiesen, so wurde stets die grösste Vorsicht bei allen Kopfbewegungen empfohlen, ein allerdings ziemlich überflüssiger Rath, da für die Ruhigstellung der Wirbel durch den Zustand des Patienten selbst schon hinlänglich gesorgt war. Ordination: Einreibung von Ungt. Kal. jodat., innerlich Hydrarg. jodat. flav. (6. December). Ohne besondere Zwischenfälle verlief nun der Heilungsprocess durch December und Januar 1880 langsam weiter: das Rachengeschwür entwickelte schöne Granulationen und fing an sich von unten und von den Seiten her zu überhäuten, die Secretion war allmählich sehr gering geworden, so dass auch der quälende Husten vollständig aufgehört hatte. Die Gaumenlähmung war völlig ausgeglichen, Sprache und Schlucken unbehindert, der Ernährungszustand des Patienten wesentlich gehoben, sein Aussehen frischer — nur die Nackenstarre blieb. Da fühlte ich plötzlich (7. Februar) zum ersten Male beim Einführen des Aetzmittelträgers in den Nasenrachenraum hoch oben an der hinteren Wand in anscheinend nur geringer Ausdehnung entblössten Knochen und hatte damit die handgreifliche Bestätigung der auf Wirbelaffection gestellten Diagnose. Trotzdem war ich ziemlich überrascht, als mir Patient schon bei der nächsten Consultation (11. Februar) mit sehr vergnügtem Gesichte mittheilte, dass er Tags zuvor ein Knochenstück ausgehustet habe und seitdem bereits eine merkliche Erleichterung im Nacken verspüre. Er präsentirte mir das Corpus delicti: ein schmales, längliches, schwach gebogenes Knochenstück von 2,5 Cm. Länge, welches sich dann bei näherer Besichtigung als der ganze vordere Bogen des ersten Halswirbels herausstellte. Der Sequester hatte vollständig das Aussehen eines normalen Knochens mit wohlerhaltener glatter Oberfläche, war an den beiden etwas breiteren Enden unregelmässig gezackt, wie abgebrochen, und zeigte an der hinteren Fläche die völlig glatte, unversehrte Gelenkfläche für den Zahn des Epistropheus. Nur an dem Tubercul. antic. war die Einwirkung des Argent. nitric. als schwarze Färbung sichtbar.

Von jetzt an ging die Heilung in beschleunigtem Tempo vorwärts. Nach etwa 2—3 Wochen war das Rachengeschwür vollständig übernarbt, die Drüsenanschwellungen am Halse und Nacken nur noch unbedeutend, die Muskeln weich, die Beweglichkeit nach allen Richtungen völlig wiederher-

gestellt. Anfang März wurde Patient mit einem Gurgelwasser von Tannin und nochmaliger Jodkaliumverordnung aus der regelmässigen Behandlung und Ende März überhaupt als geheilt entlassen. Im Juli 1880 hatte ich nochmals Gelegenheit, mich von dem unverändert guten Befinden des Patienten zu überzeugen. Es waren bis dahin keinerlei Zeichen eines Recidivs eingetreten, die hintere Rachenwand von einer völlig glatten, strahligen, gelblich-weissen Narbe eingenommen, welche bis oben zum Dache des Nasenrachenraums hinaufreicht. Bei der Digitaluntersuchung war keine Abweichung, keine Einknickung oder dergleichen nachzuweisen. Auch später ist Patient, wie ich noch kürzlich feststellen konnte, von weiteren Recidiven freigeblieben.

Vorliegender Fall erscheint wegen seiner Seltenheit, seines glatten Verlaufs und glücklichen Ausgangs bemerkenswerth. Zeissl nimmt an, dass, wenn einmal syphilitische Caries oder Nekrose der Halswirbelkörper entstanden sei, wohl kaum eine Heilung der Geschwüre an der hinteren Rachenwand zu hoffen sei. Nach einer Beobachtung von Autenrieth können in einem solchen Falle die vorderen Ringe der ergriffenen Halswirbel in der Art zerstört werden, dass die vordere Fläche des Rückenmarks schon bei Lebzeiten des Kranken vom Munde aus fühlbar wird (Gurlt, Beiträge zur pathol. Anat. der Gelenkkr. S. 134). Ich habe in der Literatur nur einen Fall auffinden können, welcher meiner Beobachtung ähnlich ist: einen Fall von R. Wade (Med. chir. Transact. XXXII. 1849. Schmidt's Jahrbücher. Bd. 66. S. 203).

Bei einem 35jährigen Mann waren nach vor 12 Jahren stattgefundener Infection infolge verschiedener Recidive (zwischen dem 3. und 4. Jahr nach Beginn der Krankheit) bereits der grösste Theil des weichen Gaumens zerstört und ein beträchtlicher Theil des Zahn- und Gaumenfortsatzes des Oberkiefers, sowie einer der schwammigen Knochen ausgestossen worden. Wiederholter Ausbruch von Rachengeschwüren im Laufe der Jahre. Wade fand am 21. October 1845 ein unreines Geschwür, das den grössten Theil des Pharynx einnahm und sich von dem Zäpfchen aus, soweit man sehen konnte, nach hinten ausbreitete. Ungefähr in der Mitte desselben zeigte sich eine der Brustwarze ähnliche Erhabenheit von blassen Granulationen, aus denen beim Druck viel Eiter ausfloss, und mit der Sonde liess sich von dieser Stelle aus ein entblösster rauher Knochen fühlen. Der Kranke klagte über fortwährenden Schmerz im hinteren Theil des Halses, dessen Heftigkeit bisweilen ausserordentlich sich steigerte und mit einer Starrheit der Muskeln verbunden war, die den Kopf in einer bestimmten Stellung festhielten, welche nur unter sehr heftigen Schmerzen verändert werden konnte. Druck auf die Gegend der Halswirbel war fast unerträglich. Während der erwähnten Anfälle leisteten Blutegel mit warmen Ueberschlägen die besten Dienste, und der Kranke fühlte sich am meisten erleichtert, wenn er auf der rechten Seite lag und dabei den Kopf durch ein Kissen unterstützte. Ungefähr 2 Monate nach der ersten Untersuchung wurde Verfasser plötzlich gerufen, Patient theilte ihm mit, dass beim Aufrichten im Bett unter einem lauten, einem pistolenschussähnlichen Krachen, das auch die Frau des Patienten vernommen haben wollte, sich in seinem Nacken etwas gelöst habe. Verfasser bemerkte etwas geronnenes Blut auf dem Geschwür. Nachdem die beschriebenen Anfälle in der Zwischenzeit seltener und weniger heftig aufgetreten waren, nahm er am 26. Mai 1846 ein vorstehendes

zulassen, wodurch sich zugleich der fortwährende, durch ... liess des Eiters bedingte Hustenreiz milderte. Bei fortschre... ...zen Ge- des weichen Gaumens liess sich dann mit dem Rhino... ...ent musste die Ulceration die ganze Breite der hinteren Rache... ...vermeiden aufwärts bis zum Dache des Nasenrachenraume... ...endet, einige Tubenmündungen und die Choanen frei gebl... ...ngere Zeit ein

Während so die Besserung ihren, wenn ...ungen der Mus- blieb ein Symptom mit grosser Hartnäckig... ...atient zu seiner steifigkeit. Dieselbe nahm sogar allm... ...fmaschine zurück- wegungen des Kopfes überhaupt gar ...er durchaus nicht ganz minimaler Excursion ausführe... ...nämlich das Gefühl, Nachts, im Liegen gestört und ve... ...ftiger Schmerz. Im der Stellung zu schlafen. Wied... ...n scrophulösem Aus- Veränderung als die erwähnt... ...le des ausgestossenen spannte Muskelstränge, n... haftigkeit. Da die genau... ...loch ohne nähere Anga- der obersten Halswirbe... ...ne für den Zahn des Epi- allen Kopfbewegungen... ...sich noch ein Theil der Basilar- da für die Ruhigst... ...halbmondförmigen Rande des Foram. schon hinlänglich... ...Gaz. XVI. 1835; das Original stand mir innerlich Hyd... fälle verlief ...terscheidet sich von demjenigen Wade's zunächst durch sam weite... an sich ...rhältnissmässig frühe Auftreten des Knochenleidens nach erfolgter In- war ... der Zwischenraum betrug nur wenige Monate, während dort die voll... ...philis bereits 12 Jahre bestanden und im Laufe der Zeit wiederholte Ulce- S... ...in Rachen und Nase mit grösseren Substanzverlusten zur Folge ge- ...; sodann fehlte in meinem Falle vollständig die dort erwähnte Schmerzhaftigkeit. Spontane Schmerzen hatte mein Patient bei ruhi- ger Haltung des Kopfes überhaupt nicht, Druck auf die Halswirbel war nur mässig empfindlich und die einzigen Beschwerden wurden eben nur durch die völlige Immobilisirung des Kopfes verursacht. Durch letzteres Symptom war, als dasselbe in so ausgesprochenem Grade zur Erscheinung kam, zugleich die Diagnose auf eine Affection der obersten Halswirbel gegeben, wenn sie auch den schliesslichen Ausgang, völlige Nekrose des vorderen Atlasbogens mit vollständiger Restitutio ad integrum kaum erwarten liess. In Wade's Falle blieb die Unmöglichkeit, den Kopf nach vorn zu beugen, zurück; an Stelle des ausgestossenen Knochens bestand eine deutlich fühlbare Vertiefung, also jedenfalls kein völliger Wiederersatz des Knochens wie in unserem Falle. Bei dem verhältnissmässig glatten ungestörten Verlaufe kam eine specielle Behandlung des Wirbelleidens gar nicht in Frage. Bandagen und Stützapparate, an welche man zur Ruhigstellung der Wirbel hätte denken können, erschienen in diesem Falle völlig überflüssig, da der Kopf von der Natur mittelst Muskelcontraction so energisch und unbeweglich fixirt war, wie es durch irgend einen mechanischen Apparat schwerlich zu erreichen gewesen wäre.

XV.

'oxication und ihre Beziehungen zur Thrombose und Embolie.

Von

Dr. E. v. Düring,

Assistenzarzt der chirurg. Klinik zu Erlangen.

Einleitung.

Die vorliegenden Untersuchungen wurden zunächst zu dem Zwecke unternommen, um festzustellen, ob das aus einem Extravasat sich entwickelnde Fibrinferment durch die intacte Gefässwand in den Blutstrom aufgenommen werden und innerhalb der Gefässe, im Gebiete des Extravasates locale Thrombosen hervorbringen könne. — Bei der Prüfung dieser Frage fanden wir selbstverständlich Gelegenheit, die Befunde zu controliren, die von früheren Untersuchern über die Wirkung des Fibrinferments mitgetheilt waren, und uns mit der pathologisch-anatomischen Erklärung zu beschäftigen, die man für das Zustandekommen dieser Befunde aufgestellt hat. Wir machten dabei die Wahrnehmung, dass von früheren Autoren das pathologisch-anatomische Bild der Fermentintoxication nicht genügend scharf gezeichnet war, auch schien uns die von den Meisten angenommene Köhlersche Erklärung der gefundenen Veränderungen, — dass es sich nämlich in der Hauptsache um eine Capillarthrombose handle, — nicht ausreichend, ja wir dürfen wohl sagen, sie erwies sich uns als unhaltbar. Wie sich aus unseren Mittheilungen ergeben wird, wurden wir gerade durch die ersten, namentlich mikroskopischen Befunde zur Aufstellung einer neuen Erklärung veranlasst, die uns theoretisch pathologische Veränderungen auch dort voraussetzen liess, wo sie bisher nicht beobachtet waren.

Ich nahm deshalb die Untersuchungen über die Fermentintoxication wieder auf. Dass ich hierbei zu wichtigen Aufschlüssen über die Wirkung des Fibrinfermentes gelangte, verdanke ich zum Theil den Winken, welche mir mein hochverehrter Lehrer Herr Professor

Heineke bei gelegentlichen kritischen Besprechungen meiner Versuche gab.

Mit Freuden ergreife ich die Gelegenheit, Herrn Professor Heineke an dieser Stelle für die Anregung zu dieser Arbeit, für das Interesse, mit dem er meine Untersuchungen verfolgte und controlirte, meinen Dank auszusprechen.

I. Fibringerinnung und Fermentwirkung.

Wenn auch die so durchaus überzeugenden Arbeiten Alexander Schmidt's über die Lehre von der Gerinnung allgemein bekannt sind, so dürfte doch eine Recapitulation der Hauptsätze hier am Platze sein; will man die Lehre noch eine Hypothese nennen, so ist sie wenigstens in der Hinsicht unanfechtbar, als wirklich alle aufstossenden Erscheinungen sich vermöge der Lehre Alex. Schmidt's erklären lassen. Ausserdem hat dieselbe durch alle Angriffe nicht widerlegt werden können — wie denn auch der neueste Angriff Bizzozero's einerseits nicht das Wesen der Lehre trifft, andererseits aber, so interessant der übrige Theil der Untersuchungen ist, gerade in diesem Theile gegenüber den gründlichen, mit bewunderungswürdiger Ausdauer nach allen Seiten hin durchdachten Arbeiten Alex. Schmidt's auf sehr schwachen Füssen zu stehen scheint.

Nach Alex. Schmidt[1]) besteht die Faserstoffgerinnung „ihrem Wesen nach in einem Umsetzungsprocess, bei welchem unter Einwirkung eines specifischen Fermentes und bei Gegenwart geringer Mengen von neutralen Alkalisalzen aus gewissen ursprünglich löslichen Eiweissstoffen ein unlösliches Product erzeugt wird. Das Substrat dieser Gerinnung bilden die fibrinogene und fibrinoplastische Substanz. Das Ferment präexistirt nicht, sondern entsteht erst in den betreffenden Körperflüssigkeiten, nachdem dieselben ihren natürlichen Existenzbedingungen entzogen worden; die Bildungsstätte desselben sind die farblosen Blut-, Chylus-, Lymph- und Eiterkörperchen, ferner die entsprechenden, in den genannten Geweben enthaltenen Zellen, überhaupt die lymphoiden, Protoplasma enthaltenden organisirten Elemente .... Die Fermententwicklung hängt zusammen mit einem unmittelbar nach Beginn des Aderlasses beginnenden Zerfall der farblosen Blutkörperchen u. s. w., wobei die Flüssigkeit ausser-

---

1) Die Lehre von den fermentativen Gerinnungserscheinungen in den eiweissartigen thierischen Körperflüssigkeiten. Dorpat, Mattiesen. 1876.

dem noch einen Zuwachs an fibrinoplastischer Substanz aus den Zellen erhält."

Bizzozero[1]) stützt seinen Angriff auf die Schmidt'sche Lehre hauptsächlich darauf, dass zur Zeit[2]) der Gerinnung die weissen Blutkörperchen keineswegs in „massenhaftem Zerfall", ja überhaupt in keinem Zerfall begriffen seien, während die Blutplättchen constant kurz vor dem Eintritte der Gerinnung zu zerfallen anfangen und sämmtlich während der Gerinnung untergehen, wie denn schon Alex. Schmidt's Studien darauf hinwiesen, dass das Gerinnungsferment eben durch zerfallene Blutelemente geliefert werde; ausserdem bleibe die Zahl der weissen Blutkörperchen sowohl im Gesammtblute als im weissen Thrombus weit hinter der der Blutplättchen zurück und sei überhaupt ganz winzig auch im circulirenden Blute.

Ohne auf diese Frage näher einzugehen, die mir übrigens auch für die Grundlage der Schmidt'schen Lehre an sich von keinem Belang zu sein scheint, da das Wesen derselben nicht geändert wird, sondern nur ein neuer Formbestandtheil des Blutes mit Uebernahme der Functionen eines anderen eintritt — will ich nur noch erwähnen, dass zunächst Cohnheim[3]) schon beobachtete, dass im circulirenden Blute die Masse der weissen Blutkörperchen eine bedeutend grössere sei, als im Allgemeinen angenommen wird, dass ferner die Bildung des weissen Thrombus[4]) aus weissen Blutkörperchen von so vielen tüchtigen Forschern beobachtet ist, dass es noch sehr vieler Bestätigungen bedürfte, ehe man sich vom Gegentheil überzeugen lassen könnte.

Schliesslich aber scheinen die Untersuchungen von Löwit[5]) zu beweisen, dass eine wohl zu beobachtende Veränderung mit den weissen Blutkörperchen vor sich geht vor Eintritt der Gerinnung. Es heisst dort pg. 12:

„Beobachtet man die Lymphzellen vor dem Eintritt der Gerinnung unter dem Deckglase mit guten Systemen (Zeiss, F.), so sieht man einige Zeit nach Herstellung des Präparates aus einzelnen Zellen homogene, das Licht kaum anders als die umgebende Flüssigkeit brechende und daher auch nur undeutlich sichtbare Massen in Form

1) Ueber einen neuen Formbestandtheil des Blutes und dessen Rolle bei der Thrombose und der Gerinnung. V. A. 1882. Bd. 90. S. 261 ff.

2) l. c. S. 321 ff.

3) V. A. Bd. 40. S. 73.

4) Cohnheim selbst u. f. Zahn, V. A. Bd. 62. S. 81 ff.

5) Beiträge zur Lehre von der Blutgerinnung. 1. Mitth.: Ueber das coagulative Vermögen der Blutplättchen.

bald grösserer, bald kleinerer Tropfen hervorquellen. In einzelnen Fällen konnte ich die Ablösung derartiger Tropfen von der Zelle selbst beobachten .... Kurze Zeit nachdem diese Tropfen, die in der umgebenden Flüssigkeit niemals lange verfolgt werden können, hervorgetreten sind, werden auch die ersten Fibrinfäden im Präparat sichtbar. Ueber den causalen Zusammenhang dieses Processes mit der Gerinnung kann ich vorläufig keine bestimmten Angaben machen. Es scheint aber dieser Vorgang darauf hinzudeuten, dass in der Zelle selbst vor dem Eintritt der Gerinnung gewisse chemische Veränderungen vor sich gehen (die ja auch durch die Lehre von A. Schmidt postulirt werden), als deren Ausdruck die aus der Zelle austretende homogene Masse möglicherweise angesehen werden kann."

Die zahlreichen, mit grossem Fleisse ausgeführten, unter Schmidt's Leitung aus dem Dorpater physiologischen Institut hervorgegangenen Arbeiten beschäftigen sich vorwiegend mit der Wirkung des Fibrinferments. Nach zwei Seiten namentlich ist diese Frage von den Schülern Schmidt's untersucht: einmal in Bezug auf die gerinnungserzeugende Wirkung, die das in die Blutbahn gebrachte Fibrinferment entfaltet, sodann auch hinsichtlich des Einflusses des Fibrinfermentes auf die Körpertemperatur.

Die bedeutendste unter den die erste Frage — die uns hier selbstverständlich zunächst interessirt — erörternden Arbeiten ist die von Köhler[1]); er präcisirte die Lehre von der Fermentintoxication. Seine Versuche stehen, wie der Titel der Arbeit besagt, in directer Beziehung zur Lehre von der Transfusion, deren Berechtigung durch die Ergebnisse dieser Untersuchungen sehr zweifelhaft geworden ist.

Er verwandte zur Transfusion ein fermentreicheres Blut, als das gewöhnlich gebrauchte defibrinirte, nämlich das durch Auspressen aus dem Blutkuchen gewonnene Fermentblut, und erzielte damit eclatante, die verderbliche Wirkung des Fibrinfermentes demonstrirende Wirkungen. Er fand, „dass durch dasselbe nicht allein grosse und kleine Thromben im rechten Herzen, in Venen, Lungenarterien und Lungencapillaren mit den sich daran knüpfenden Folgeerscheinungen erzeugt werden, sondern dass auch noch folgende, in den grossen Kreislauf eingeschaltete Organe verschieden hochgradige Störungen erleiden: so die Lymphdrüsen des Unterleibes, namentlich die Mesenterialdrüsen, ferner der Dünndarm, der Dick- und Mastdarm und der Magen, die Milz; auch die Nieren, Harnleiter, Harnblase und die

1) Ueber Thrombose und Transfusion, Eiter- und septische Infection und deren Beziehung zum Fibrinferment. Inaug.-Dissert. Dorpat 1877.

Leber. Endlich wird die Gerinnungsfähigkeit des Blutes wesentlich alterirt. Durchweg tragen diese Organstörungen, wie es auch in der Lunge der Fall war, den Charakter der Exsudation, veranlasst durch Stauung."

Wenn es nun klar war, dass direct ins Blut gebrachte Lösungen von Fibrinferment — als welche auch das Fermentblut und das defibrinirte Blut angesehen werden können — einen so deletären Einfluss hatten, so lag die Frage nahe, ob nicht auch, wenn auch vielleicht nicht so eclatant, dieselben Befunde sich dort zeigen müssten, wo die Gelegenheit zur Resorption von Fibrinferment gegeben sei — nämlich bei Blutextravasaten.

Dieser Frage ist Angerer[1]) näher getreten. In einer grösseren Reihe von Experimenten untersuchte er die Frage, „ob nicht auch bei der Resorption von Blutextravasaten das Fibrinferment Einfluss übe, ob nicht auch hier dasselbe zur Geltung komme und ein ähnlicher pathologischer Befund resultire". Angerer experimentirte an Hunden und Kaninchen, mit eigenartigem und fremdartigem, ganzem und des Faserstoffs entledigten Blut („Fermentblut"); er injicirt dasselbe in die Bauchhöhle und subcutan; er setzte Extravasate — überall, nur mit verschiedener Intensität, zeigten sich sowohl im Befinden der Thiere, als im pathologisch-anatomischen Befunde diejenigen Ergebnisse, die wir als Wirkung des Fibrinferments zu betrachten berechtigt sind. — Nicht so einwurfsfrei, wie seine Experimente, sind seine klinischen Beobachtungen, bis auf die Thatsache, dass eine zum Theil sehr bedeutende Temperatursteigerung stets bei denjenigen Patienten zu constatiren ist, bei denen ein in Resorption begriffenes Blutextravasat Gelegenheit zur Aufnahme von Fibrinferment gibt.

Die pathologisch-anatomischen Befunde Angerer's geben wir nicht in extenso wieder, da sie mit den bei unseren Versuchen gefundenen im Wesentlichen übereinstimmen, die wir weiter unten ausführlich mittheilen werden. Nur seine Zusammenfassung möge hier Platz finden (S. 41): „Wir sehen constant Veränderungen an bestimmten Organen, besonders an der Lunge, seltener am Darm auftreten, die sich enge an die Resorption des injicirten Blutes anschliessen und als deren Folgen aufgefasst werden müssen"; und weiter (S. 55): „Resumiren wir kurz die Erfolge, wie sie unsere Experimente geliefert haben, so finden wir in der Mehrzahl der Fälle analoge, wenn

1) Klinische und experimentelle Studien über die Resorption von Blutextravasaten. Würzburg 1879.

auch weniger intensive krankhafte Veränderungen an allen den Organen, die bei der directen Injection von Fermentblut in die Gefässe Sitz ausgedehnter pathologischer Processe sind. Wir können den typischen Befund, der ja hauptsächlich auf Extravasation und Stauung beruht, wieder erkennen, nur nimmt derselbe an In- und Extensität gradatim ab .... Im Speciellen finden wir bei den vorgenommenen Sectionen capilläre Embolien, besonders in der Lunge und im Darm, von wechselnder Ausdehnung. Weiter zeigen sich die Lymph- und Mesenterialdrüsen besonders durch Schwellung und starke Blutinjection verändert."

II. Die Beziehungen des Fibrinferments zur Thrombose.

Nach diesem Résumé gehen wir zur Mittheilung unserer eigenen Untersuchungen über und zwar zunächst zur Entscheidung der Frage:

Hat das Fibrinferment, welches sich aus Extravasaten entwickelt, Einfluss auf das innerhalb der intacten Gefässwand befindliche Blut? Vermag ein Extravasat in loco Gerinnungen innerhalb der Gefässbahnen hervorzurufen?

Dass die Virchow'sche Stasenlehre, dass Brücke's Lehre von der specifischen Wirkung der Gefässwand (in specie des Endothels nach Cohnheim) nicht ausreicht zur Erklärung aller gefundenen Thromben, betont Cohnheim[1]) ausdrücklich. „So lange es selbst (nämlich das Gefäss) lebt, besitzt die intacte Gefässwand, in specie das Endothel, das Vermögen, einerseits die farblosen Blutkörperchen am Leben zu erhalten und dadurch die Bildung freien Fibrinferments möglichst zu verhüten, andererseits etwaiges, trotzdem entstandenes Ferment unwirksam zu machen. So vortreffliche Dienste nun aber dieses räthselhafte Vermögen der Gefässwand für gewöhnlich auch leistet, so habe ich doch schon angedeutet, dass es eine quantitative Grenze hat und dass, wenn plötzlich infolge irgend eines Umstandes grosse Massen freien Ferments im kreisenden Blute auftreten, die Gerinnung auch von der völlig physiologischen und intacten Gefässwand nicht verhindert wird ..." Für die Pathologie erwächst nun die Aufgabe, zu untersuchen, ob eine derartige Anhäufung von Fibrinferment im Blute, eine solche Art der Thrombenbildung auch unter natürlichen Verhältnissen vorkommt.

Baumgarten fand, dass die Blutsäule in einem doppelt ligirten Gefäss — unter antiseptischen Cautelen — überhaupt nicht zu

1) l. c. S. 225 ff.

gerinnen braucht; bestrich er die ligirte Gefässpartie mit Crotonöl, so nekrotisirte die Gefässwand und das Blut gerann innerhalb der unterbundenen Strecke. Nicht so jenseits der Ligatur, obwohl die Gefässwand stark hämorrhagisch entzündlich infiltrirt, das Endothel stark entzündlich geschwellt war. „Es folgt hieraus, dass die Thrombose auch nicht durch in hochgradiger Entzündung sich aussprechende Veränderungen gesucht werden kann."

Nachdem nun Baumgarten auf Grund seiner Untersuchungen zu dem Schlusse gekommen ist, dass auch nicht das Zusammenwirken von Ruhe, Intimaverletzung und Gefässentzündung als die wesentliche Ursache der Bildung des Ligaturthrombus angesehen werden darf, bleiben seiner Ansicht nach nur zwei Möglichkeiten, entweder

1. wenn wir an der Brücke'schen Ansicht festhalten wollen, entsteht die Gerinnung durch die Vernichtung des das Blut in seiner Integrität erhaltenden Einflusses der Wand, sei es infolge totaler textueller Zerstörung derselben, sei es infolge einer functionellen Lähmung, bedingt durch zu grosse formative Reizung oder durch Infection; oder

2. sie entsteht durch Aufnahme von solchen chemisch wirkenden Stoffen, welche geeignet sind, in dem Blute die zur Gerinnung führenden Vorgänge auszulösen (Fermentbildung Alex. Schmidt's), welche Stoffe beim Durchgang durch die Wand die Textur derselben nicht direct zu vernichten oder specifisch zu alteriren brauchen.

Ich habe in dieser Richtung eine grössere Reihe von Untersuchungen angestellt. Die natürlichen Verhältnisse, unter denen die Aufnahme von Fibrinferment stattfindet — Extravasate im Körper — wurden möglichst nachgeahmt. Wo aber diese in grösserer Mächtigkeit auftreten, ist auch stets die Verletzung eines Hauptstammes vorhergegangen — und so richtete ich meine Untersuchungen so ein, dass ich entweder durch Ligatur eines Hauptastes und Injection von Fermentblut in das perivasculäre Gewebe die natürlichen Verhältnisse möglichst nachahmte, oder aber ich stellte direct die natürlichen Verhältnisse her, indem ich grössere Gefässe — gewöhnlich die Arterie, um den Einfluss des Extravasats auf die anliegende Vene constatiren zu können — verletzte.

Vorher jedoch machte ich eine Reihe von Untersuchungen, ob ausgeschnittene, mit Blut gefüllte Gefässstücke, in Fibrinferment[1]) ge-

1) Es wurde stets das Rinderfermentblut benutzt, das ich mir auf die gewöhnliche Weise bereitete.

bracht, schneller eine Gerinnung ihres Inhalts zeigen würden, als solche in feuchter Kammer. Ich ging hierbei von der Voraussetzung aus, dass innerhalb einiger Stunden stets hier die Gerinnung eintrete.

A. Einwirkung des Fibrinfermentes auf ausgeschnittene, mit Blut gefüllte Gefässstücke.

Diese Versuchsreihe bietet manches Interessante, wenn sie auch in ihren Ergebnissen gerade für die vorliegende Frage nicht zu so constanten Resultaten führte, wie wir erwartet hatten.

Wie schnell gerinnt eine Blutsäule im ausgeschnittenen Gefäss?

Es zeigte sich, dass Blut innerhalb der mit Seide ligirten, ausgeschnittenen Gefässstücke ausserordentlich lang flüssig bleiben kann, obwohl doch sicher das Gefäss allen Ernährungsbedingungen entzogen und die Intima an den Unterbindungsstellen gesprengt ist.

Diese Thatsache ist, glaube ich, nicht allgemein bekannt, wenigstens fand ich in der zugänglichen Literatur nirgends bestimmte Angaben darüber. Die Versuche Brücke's[1]) beziehen sich sämmtlich auf Kaltblütter; er erwähnt nur, dass das Blut von „erstickten Hunden 5, 10 ja 14 Stunden nach dem Tode in den Gefässen flüssig bleibt, aber wenn es herausgelassen wird, in der Regel in weniger als einer Viertelstunde, oft in ein paar Minuten gerinnt" und (S. 183), „dass selbst das Blut von einem Kaninchen bisweilen mehr als 48 Stunden Ruhe gebraucht, um im lebenden Gefäss zu gerinnen" (er hat Thrombenbildung nach Ligatur im lebenden Kaninchen im Auge).

Eine grössere Anzahl von Versuchen über die Gerinnung in ausgeschnittenen, mit Blut gefüllten Gefässen hatte durchschnittlich das nachstehende Ergebniss.

1. Bei kühler Zimmertemperatur von 10—12° C., die Nachts bis gegen 2° C. gesunken war, erhielt sich das Blut innerhalb des doppelt ligirten, ausgeschnittenen Gefässes (Vena jugularis externa von Kaninchen, Katzen, Hunden) in feuchter Kammer etwa 60 Stunden flüssig. Einige Stunden nach der Herausnahme beginnt eine Scheidung des Plasma von den rothen Blutkörperchen, so dass das Gefäss in seinem nach oben gelagerten Theil vollständig klar im durchfallenden Lichte erscheint. Dass nicht etwa innerhalb der Schicht der Blutkörperchen Gerinnung eingetreten war, davon haben wir uns des Oefteren überzeugt. — Etwa am 2. Tage (zu Beginn der zweiten 24 Stunden) sieht man im durchfallenden Lichte, dass das Gefäss mit einer gleichmässig gefärbten und zwar lackfarbenen Säule gefüllt ist.

1) Ueber die Ursachen der Blutgerinnung. Virchow's Archiv. Bd. XII. S. 172 und 183.

Dass dieselbe flüssig ist, davon kann man sich durch die Fluctuation im Gefässe überzeugen. (Es tritt übrigens sehr bald eine Diffusion des Blutes durch die Gefässwand nach aussen ein; an der ausgetretenen Flüssigkeit kann man sich ebenfalls noch überzeugen, dass das Blut lackfarben geworden ist.) Im Laufe des 3. resp. 4. Tages stellt sich nun Gerinnung ein; es bildet sich ein exquisit lackfarbenes Gerinnsel, einer Weingallerte nicht unähnlich. Dass es sich hier noch um Fibringerinnung handelt, konnten wir, nach Auswässern in physiologischer Kochsalzlösung, durch die mikroskopische Untersuchung bestätigen. — Dasselbe haben wir bei Katzen und Kaninchen constatiren können, wenn wir das Herz mit den Lungen mit Blut gefüllt herausnahmen. Es wurden zunächst dicht unterhalb des Zwerchfells Ligaturen um die grossen Gefässe gelegt, hierauf der Thorax eröffnet und Ligaturen um die grossen Gefässe dicht oberhalb des Herzens gelegt und dann vorsichtig Herz und Lungen aus dem Thorax gelöst; man erhielt auf diese Weise das Herz ziemlich prall mit Blut gefüllt. Nach 24 Stunden war das Blut vollkommen flüssig und gerann innerhalb einer halben Stunde.

Nach 48 Stunden war es zum Theil geronnen, aber im Uebergang zur Lackfarbe.

Legt man nun gleiche Gefässstücke in Fermentblut, so tritt zwar in den meisten Fällen auch zunächst eine Scheidung in Plasma und Blutkörperchen ein, aber schon nach einigen Stunden konnte fast immer der Beginn der Fibringerinnung festgestellt werden; ja in einzelnen Fällen — 4 mal unter einigen dreissig Versuchen — war schon innerhalb der zwei ersten Stunden deutlich Gerinnselbildung eingetreten. Ueber Stunden hinaus lassen sich diese Versuche nicht gut ausdehnen, da die Wirksamkeit des Fermentblutes überhaupt ziemlich schnell abnimmt.[1])

2. Bei Zimmertemperatur von 16—17° C. — Der Verlauf war hier fast derselbe, wie bei niedrigen Temperaturen; nur zeigte sich häufig nach 24 Stunden ein kleines, aber nicht die ganze Masse einnehmendes Gerinnsel innerhalb der Schicht der rothen Blutkörperchen; auch konnten wir nicht bemerken, dass das Blut in wärmeren Temperaturen so ausgesprochen lackfarben geworden sei; da-

1) So konnten wir einmal einem grosse Hunde eine Transfusion von 250 Ccm. Rinderfermentblut machen, das 24 Stunden verdeckt im kühlen Raum gestanden hatte, ohne dass der Hund bedeutende Symptome, wie sie sonst aufzutreten pflegen, gezeigt hätte. Er befand sich — bis auf blutige Durchfälle und Hämoglobinurie — ganz wohl und wurde 3 Wochen darauf bei einem anderen Versuch getödtet.

gegen war das Gerinnsel vollständig gallertig, durchscheinend. Das Blut in der Vena jugularis ext. eines Hundes z. B., die wir am Montag früh 9 Uhr excidirt hatten, zeigte sich am Donnerstag früh erst vollständig geronnen.

An den in Fermentserum gebrachten Blutsäulen war kein Unterschied gegen die sub 1 mitgetheilten Erfahrungen zu constatiren.

3. Im Brütofen bei 37—39° C. — Die Versuche im Brütofen bei Körpertemperatur sind deshalb nicht recht zu verwerthen, weil sie nicht einwurfsfrei sind wegen der schnell eintretenden Fäulniss. Die Aufbewahrung der Gefässe in feuchter Kammer zeigte sich ganz ungeeignet; die Gefässe geriethen sehr schnell in einen welken Zustand, die Verdunstung des Wassers genügte nicht, sie vor dem Eintrocknen zu schützen. Wir brachten sie deshalb in physiologischer Kochsalzlösung in den Brütofen. Die Scheidung in Plasma und Blutkörperchen liess sich hier ebenfalls nach einigen Stunden constatiren; es diffundirte nur ganz wenig Blutfarbstoff in die ClNa-Lösung; nach 24 Stunden enthielt das Gefäss einen nicht durchscheinenden Thrombus.

Am misslichsten sind die Versuche mit Gefässen in Fermentserum im Brütofen. Zunächst verliert das Fermentserum ausserordentlich schnell seine Wirksamkeit in der Wärme, sodann treten auch in der Lösung sehr schnell Zeichen von Fäulniss ein. Die Gerinnung erfolgte hier nie vor Ablauf von 6—8 Stunden, meist später.

Aus allen diesen Versuchen — die wir ursprünglich unternommen hatten in der Hoffnung, hieraus die entscheidenden Ergebnisse zu erhalten — lassen sich sichere Schlüsse eigentlich kaum ziehen. Man konnte nur im Allgemeinen constatiren, dass gewöhnlich in den Gefässen, welche in Fermentblut lagen, schneller Gerinnung eintrat, als in feucht aufbewahrten. Aber da jedenfalls nach diesen Ergebnissen die Vitalität des Endothels länger erhalten bleibt, als man annahm, so kann die schnellere Gerinnung im Fermentblut ebensogut als Folge einer durch Fäulnissvorgänge hervorgerufenen Abtödtung des Endothels angesehen, als auf eine specifische Wirkung des Fermentserums zurückgeführt werden. Wir hatten eben geglaubt, dass sich diese ganzen Vorgänge bedeutend schneller abspielten, als es in der That der Fall war.

B. Einwirkung des Fibrinfermentes auf doppelt ligirte, in ihrer Lage belassene Gefässe.

Sehr beweisend dagegen für unsere Annahme, dass eine Aufnahme von Fibrinferment durch die lebende Gefässwand hindurch

aus Extravasaten eintrete und dadurch Gerinnung bewirkt werde, ist folgende Versuchsreihe (I).

Wir wissen aus den Mittheilungen von Baumgarten, die von Cohnheim und Senftleben bestätigt sind, dass die Blutsäule in doppelt ligirten Gefässen noch nach Monaten flüssig gefunden wird, wenn keine Eiterung eingetreten ist. Wenn wir nun in der Umgebung solcher Gefässe ein Extravasat setzen, jede Vorsicht zur Verhütung von Eiterung gebrauchen, so findet sich nach einigen Tagen in diesen Gefässen ein fester rother Thrombus.

Ein Einwurf, der auch meinen später mitzutheilenden Versuchen gemacht werden kann, soll hier gleich zurückgewiesen werden. Man könnte die Thrombosirung als Folge des Druckes auffassen — und es ist das thatsächlich geschehen — den das Extravasat auf die Gefässe ausübt. Wenn man aber bedenkt, welch colossale, acut entstehende Stauungs- und entzündlichen Oedeme vertragen werden von den Gefässen, ohne dass eine Spur von Thrombosirung eintritt; wenn man ferner in Betracht zieht, dass wir die sechs- bis achtfache Menge von physiologischer Kochsalzlösung bei sonst gleicher Versuchsanordnung in die Gewebe injiciren konnten, ohne je eine Thrombose hervorzurufen, so ist der bezeichnete Einwand wohl fallen zu lassen, zumal da selbst grosse Extravasate bei allen Thieren ausserordentlich rasch resorbirt wurden (s. auch die Versuche von Angerer).

Die Zahl der hierher gehörigen Versuche, nach Ausschaltung derjenigen, bei welchen sich nur ein Verdacht auf Eiterung, resp. irgend etwas nicht Normales im Befinden der Thiere zeigte, beträgt 16.

Wir machten 7 mal Doppelligaturen von Venen, 7 mal von Arterien in der Continuität, 2 mal von den gleichnamigen Arterien und Venen zugleich bei 10 Kaninchen, 4 Katzen und 2 mal bei einem Hund. Es wurde gewöhnlich auf der einen Seite die Unterbindung gemacht und die Wunde geschlossen, auf der anderen Seite entweder eigenartiges oder fremdartiges Fermentblut in die Wunde gebracht oder ein Extravasat in derselben dadurch erzeugt, dass irgend ein bedeutenderer Seitenast (bei Venenligatur am Oberschenkel z. B. meist die Art. prof. femoris, bei Arterienligatur eine bedeutendere Vene) verletzt wurde. Die vorher möglichst weit zugenähte Wunde wurde dann ganz geschlossen, so dass wir gewöhnlich ein ziemlich bedeutendes Hämatom hatten. — Wurden bei den Thieren, welche sich in den nächsten Tagen ganz wohl zeigten und keine Spur einer Eiterung aufwiesen, einige Tage nach der Ligatur die Gefässe untersucht, so fand man fast regelmässig die Blutsäule in dem möglichst ohne jede

Blutung ligirten Gefässe flüssig, auf der anderen Seite ausnahmslos geronnen.

Bei den meisten Thieren waren die Befunde an den inneren Organen gering, in fast der Hälfte der Fälle negativ, wie es ja auch bei der verhältnissmässig geringen Menge des in die Wunde gebrachten Fermentblutes und der geringen Grösse der gesetzten Extravasate [1]) nicht anders zu erwarten war.

Diese Versuche beweisen also, dass durch die Gefässwand hindurch aus dem Extravasat ein Eintritt des gerinnungserzeugenden Fibrinferments stattgefunden hat.

C. Einwirkung des Fibrinfermentes auf unverletzte Gefässe.

Meine weiteren Untersuchungen wurden nun möglichst den Verhältnissen angepasst, wie sie uns klinisch entgegentreten.

Bewirkt das aus Blutextravasaten entwickelte Fibrinferment Gerinnung in unverletzten Gefässen?

Bei Injectionen von Fermentblut in das perivasculäre Gewebe, ohne dass entweder die Vene oder die Arterie (wir wählten meist die Femoralgefässe) unterbunden war, fanden wir keine Resultate. Aber einerseits entspricht das ja nicht den thatsächlichen Verhältnissen: ein grösseres Extravasat, welches auf die unverletzte Vene einwirken kann, findet sich nur bei Verletzung einer bedeutenden Arterie und umgekehrt; es ist also in allen diesen Fällen die Circulation mehr oder weniger behindert.

Andererseits zeigen die Untersuchungen von Birk [2]), dass im fliessenden Blute die geringen Mengen des stets durch den Zerfall der weissen Blutkörperchen frei werdenden Fibrinferments nicht zur Wirkung gelangen können, ja dass sogar schwache direct transfundirte Fermentlösungen (Jakowicky [3])) im lebenden Blut in ihrer Wirkung paralysirt werden. Es ist also nicht wunderbar, dass die eben erwähnten Versuche resultatlos blieben, denn die Bedingungen für die Unschädlichmachung des etwa aufgenommenen Ferments waren bei durchaus ungehinderter Circulation die denkbar günstigsten.

Wir stellten nun die Versuche so an, dass wir entweder die

1) Wir sehen davon ab, bei diesen sowie bei den folgenden Versuchen die Befunde in extenso wiederzugeben, da wir weiter unten eine zusammenfassende Beschreibung derselben mittheilen. Im Uebrigen verweisen wir auf den Anhang, in dem wir eine kurze Zusammenstellung der Versuchsprotokolle geben, die wir im Text auslassen, um nicht durch Wiederholung zu ermüden.

2) Das Fibrinferment im lebenden Organismus. Inaug.-Diss. Dorpat 1880. S. 17.

3) Zur physiologischen Wirkung der Bluttransfusion. Inaug.-Diss. Dorpat 1875.

Arterie oder die Vene ligirten, oder zeitweilig die Extremität abschnürten, sodann ein Extravasat setzten oder Fermentblut perivasculär injicirten.

Zu Versuchsthieren benutzten wir Hunde, Katzen und Kaninchen. Bei den letzteren fielen die Versuche am constantesten positiv aus, so dass sie, als das schärfste Reagens auf die Wirkung des Fibrinferments, am geeignetsten zu diesen Versuchen erschienen. Die Thiere, denen nur einigermaassen bedeutende Mengen Fermentblut injicirt wurden, gingen sämmtlich, wenn wir sie nicht nach längstens 48 Stunden tödteten, bald zu Grunde.

Auch bei den Katzen hatten die Versuche ziemlich constant ein positives Ergebniss, aber die Mengen des injicirten Fermentblutes mussten relativ bedeutend grösser sein, als bei den Kaninchen. Bei den Katzen waren auch die pathologischen Organveränderungen auffallend stark ausgesprochen; so z. B. fanden wir die subendocardialen Hämorrhagien weit häufiger bei Katzen als bei den Kaninchen.

Die Versuche an Hunden lieferten jedoch, wenn auch die Organveränderungen — namentlich am Darm — stets verhältnissmässig bedeutende waren, ein ziemlich negatives Resultat. Es kann uns dies kaum Wunder nehmen, wenn wir bedenken, dass schon bei den Versuchen, in welchen grosse Mengen Fermentblut ins Blut gebracht wurden, die Resultate keine ganz constanten waren, wie Cohnheim[1]) ausdrücklich betont. Und in unseren Versuchen waren ja die Bedingungen für die Aufnahme des Fibrinferments weit ungünstiger, als bei directen Injectionen. Vielleicht liegt auch eine Erklärung dafür in dem Factum, welches Birk[2]) aus seinen Untersuchungen über den Fermentgehalt des venösen und arteriellen Blutes bei Pflanzenfressern und bei Fleischfressern feststellen konnte. Alle Pflanzenfresser haben viel geringere Fermentmengen im functionirenden Blute, als die Fleischfresser. Der Unterschied ist ein so grosser, dass z. B. Rinderblutextracte erst nach 24 Stunden und länger in der Salzplasma-Reactionsflüssigkeit eine Gerinnselbildung herbeiführen, während Hundeblutextracte im Mittel in 50 Minuten wirken. Aber nicht nur die Zeit allein, sondern auch das Gerinnsel selbst zeigt einen bedeutenden Unterschied; während beim Hunde nach 50 Minuten ein deutliches, nicht selten ganz festes Gerinnsel sich findet, sieht man beim Rinde nur ganz spärliche, oft kaum sichtbare Fibrinflocken, die einem Ungeübten leicht entgehen.

Es muss demnach auch bei den Fleischfressern die Fähigkeit,

1) l. c. S. 227. 2) l. c. S. 34.

das im kreisenden Blute vorhandene Fibrinferment unwirksam zu machen, eine grössere sein, als bei den Pflanzenfressern. Die in der Zeiteinheit aufgenommene Fermentmenge bei unseren Versuchen wird nun aber bei allen Thiergattungen ungefähr die gleiche (bei den grösseren Hunden mit ihren weit dickwandigeren Gefässen sogar eine geringere), die Wirkung also bei den Fleischfressern mit relativ gleichen Fermentmengen eine geringere sein; dies geht auch aus unseren Versuchen hervor.

Am geeignetsten zur Darstellung des Fibrinferments erwies sich das Rinderblut, einerseits aus Bequemlichkeitsgründen, andererseits aber ist der Fermentgehalt des aus dem spontan geronnenen Blutkuchen ausgepressten Fermentblutes sehr bedeutend.[1])

Wir haben auch mit gleichartigem Blute die Versuche angestellt, die Resultate waren dieselben; und wenn etwa das fremdartige Blut energischer wirkte, so läge das in unserem Interesse, da ja eclatante Ergebnisse nur durch möglichst gesteigerte Fermenteinwirkung zu erreichen sind.

Das Blut wurde stets, sobald es geronnen war und die ersten Tropfen Serum austraten, durch ein Leintuch gepresst, nachdem der Blutkuchen vorher zerkleinert war; die ausgepresste Flüssigkeit wurde dann wo möglich noch körperwarm (obgleich darauf nicht viel anzukommen scheint), nachdem sie noch einmal filtrirt war, zur Injection benutzt. Die ausgepresste Flüssigkeit wird als Fermentblut bezeichnet.

1. Einwirkung des Fibrinfermentes auf die Gefässe bei Störung der Circulation durch Arterienligatur.

Ich habe hier im Ganzen 16 Versuche (II. Versuchsreihe zu verzeichnen, davon 2 negative (bei Hunden) und ausserdem 3 Controlversuche.

a) Bei Kaninchen. 7 Versuche.

Rechts Ligatur der Arteria femoralis und perivasculäre Injection von 7—8 Ccm. Fermentblut, links nur Ligatur der Arteria femoralis.

Das Resultat war in allen 7 Versuchen das gleiche: Die Vena femoralis auf der Seite, wo Fermentblut injicirt war, durchaus thrombosirt, ebenso central ein bedeutender Thrombus in der Arterie; auf der anderen Seite war

1) Birk bezeichnet den Fermentgehalt des sofort aus der Ader in Alkohol aufgefangenen Blutes als „vitalen", den des ausgepressten Fermentblutes als „postmortalen". Diese beiden Werthe stehen in reciprokem Verhältniss, so dass also bei geringem vitalen Fermentgehalt des Blutes die Ziffer für den postmortalen sehr hoch ansteigt, bei hohem vitalen Fermentgehalt verhältnissmässig wenig ansteigt.

nie ein Venenthrombus, an der Ligaturstelle nur ein ganz unbedeutender Thrombus.

Der Befund an den meistbetheiligten Organen war in diesen Fällen an den Lungen am bedeutendsten. Ich führe hier das Ergebniss aus Versuch 1[1]) ausführlich an, bemerke aber, dass es in den anderen Fällen fast genau ebenso lautet.

(9. Februar 1885.) Das Thier befindet sich nach der Injection sehr elend; es kauert in einer Ecke des Käfigs, frisst nicht. Der aufgefangene Urin zeigt Fluorescenz, gibt Blutfarbstoffreaction. Die Athmung ist dyspnoisch.

Die rechte hintere Extremität ist vollständig gelähmt, die linke scheint leicht paretisch.

(10. Februar 1885.) Das Thier wird 24 Stunden nach der Injection getödtet durch Verbluten aus der Carotis und etwas Blut aufgefangen; dasselbe gerinnt in der normalen Zeit. (Die Verblutung wurde gewählt, um möglichst leere Gefässe zu bekommen.[2]))

Links ist die Arterie peripher von der Ligatur collabirt, central ist ein kleiner Thrombus; in der Vene nur wenig Blut, nirgends ein Thrombus.

Rechts ist die Arterie central weithin thrombosirt, die Vene ist durchaus thrombosirt, ebenso peripher etwas weiter von der Ligatur überall die Arterienäste, soweit sie makroskopisch zu verfolgen sind; wo auch, bis gegen den Fuss hin die Gefässe durchschnitten werden, sind sie thrombosirt, ebenso sind überall in den Muskeln kleine Thromben auf dem Durchschnitt zu sehen.

Unter der Pleura pulmonalis sind einige ausgedehntere, zahlreiche punktförmige Hämorrhagien; das Gewebe der Lunge ist durchaus lufthaltig, stark ödematös, an den Randpartien emphysematös. Unter dem Endocard lassen sich keine Hämorrhagien nachweisen. Die Darmschleimhaut, namentlich im unteren Theile des Dünndarms, stark injicirt, besonders auf der Höhe der Falten einzelne Hämorrhagien. Die Harnblase enthält sehr reichlich stark gefärbten, trüben Urin, der Fluorescenz zeigt.

b) Bei Katzen. 6 Versuche.

Der erste Versuch bei einer grossen Katze mit Ligatur der Arteria femoralis und Injection von 6 Ccm. Fermentblut verlief resultatlos, was die örtlichen Befunde angeht; dagegen findet sich im Protokoll Folgendes verzeichnet:

Versuch 8. Die Katze macht am Tage nach dem Versuch einen entschieden kranken Eindruck, frisst nicht, Athmung beschleunigt, Urin blutfarbstoffhaltig. Dieselbe wird am folgenden Tage durch Nackenstich getödtet. Die stärksten Veränderungen finden sich in der Lunge: Oedem, starkes Emphysem der Randpartien, einige kleine subpleurale Ekchymosen. Am Darm leichte Schwellung; im Herzen einige subendocardiale Hämorrhagien. Merkwürdigerweise findet sich in der Arterie (auf der Seite, an

1) Die Zahlen beziehen sich auf die Nummer des Versuches in meinem Protokolle.

2) Uebrigens sterben die meisten Kaninchen schon nach 24—48 Stunden, Katzen dagegen vertragen die Injectionen besser.

welcher die Injection vorgenommen war) peripher und central ein Thrombus, dagegen ist in der Vene nur flüssiges Blut.

In den weiteren Versuchen stieg ich nun, je nach der Grösse der Thiere, bis zu 10 und 15 Ccm. Fermentblut und der Erfolg war stets ein positiver.

In einem Versuche (Nr. 11), der dadurch auf der Grenze zwischen dieser Reihe und der Versuchsreihe B steht, wich ich von der gewöhnlichen Versuchsanordnung — bei der stets die eine Seite den Controlversuch zur anderen Seite bildete — ab und unterband rechts die Arteria femoralis, links die Vena femoralis und injicirte nun jederseits 15 Ccm. Fermentblut. Nach Ablauf von 2 mal 24 Stunden wurde das Thier getödtet.

Rechts die Vene durchaus thrombosirt, bis gegen die Cava, in der Arterie bedeutender Thrombus; links ist die Vene peripher durchaus thrombosirt, central nicht so weit, wie die auf der anderen Seite; in der Arterie kein Thrombus.

Im Uebrigen war der Befund an Lunge, Darm und Herzen sehr prägnant.

In Versuch 9 war die Katze trächtig, ebenso in Versuch 12. Es zeigten sich ausgedehnte Thrombosirungen in den Uteringefässen, die Embryonen waren scheckig.

c) Bei Hunden. 3 Versuche.

Die Versuche bei Hunden, bis auf einen, fielen negativ aus, obgleich die Fermentmengen ziemlich gross und die Befunde an den inneren Organen sehr prägnant waren. Ein Hinderniss für die Wirkung bildet hier offenbar die schnelle Wiederherstellung des Collateralkreislaufs, worauf ich weiter unten zurückkommen werde. Während ich bei Katzen und Kaninchen nach 24 Stunden stets nur geringe Blutung aus der einfach ligirten und dann peripher angeschnittenen Arterie bemerkte, spritzte die Arterie bei Hunden fast in derselben Stärke wie vor der Ligirung.

d) Controlversuche. 3 an Kaninchen.

Da sich die Kaninchen als so empfindlich gegen die Injectionen erwiesen hatten, benutzte ich sie zu den Controlversuchen.

Ich ligirte beiderseits die Arteriae femorales und injicirte nun jederseits 10—15 Ccm. physiologische Kochsalzlösung. — Die Thiere waren vollständig munter, frassen und zeigten keine Symptome irgend welcher pathologischen Vorgänge. Sie wurden nach 2, 3 und 4 Tagen getödtet. Befund absolut negativ.

2. Einwirkung des Fibrinfermentes auf die Gefässe bei Störung der Circulation durch Venenligatur.

Die Anzahl der hierher gehörigen Versuche (III. Versuchsreihe) beträgt 6.

4 Versuche an Kaninchen, 2 an Katzen. Die örtlichen Befunde sind nicht so prägnant; peripher ist die Vene zwar stets thrombosirt gegen den Fuss hin — bei einfacher Unterbindung nie —, central dagegen erstrecken sich die Thromben nicht weit; in den Arterien keine Thromben.

Die Befunde an den inneren Organen waren natürlich positiv.

3. Bei Störung der Circulation durch temporäre Abschnürung.

Die Versuche dieser Reihe (IV.) muss ich etwas mehr in extenso wiedergeben. Ich legte in diesen Fällen eine Umschnürungsligatur an, d. h. ich durchstach median von den grossen Gefässen die Musculatur des Oberschenkels mit einer starken Nadel, die ich dicht am lateralen Rande des Femur wieder herausführte, und ligirte nun mit fest gegen das Femur geschnürtem doppeltem, dicken Faden (Catgut) das umstochene Gewebe und damit die grossen Gefässe. Ich wollte hierdurch verhüten, dass durch die Ligatur eine Verletzung der Gefässe veranlasst würde. Ausserdem hatte ich noch folgenden Grund zu dieser Versuchsanordnung. Ich hatte durch Verletzung, resp. Durchschneidung der Arteria femoralis Extravasate zu setzen gesucht, aber fast stets gingen die Thiere sofort oder in den nächsten Stunden an Verblutung zu Grunde [1]), so dass ich zu keinem entscheidenden Resultate kam. Ich machte nun den Versuch, ob die Blutung weniger stark sei, wenn die Umschnürungsligatur eine Stase hervorgebracht habe; ich fand meine Vermuthung bestätigt; das Hämatom, welches nach Abnahme der Ligatur entstand, war bedeutend geringer, als bei directer Verletzung.

Ich habe nun diese Versuche mehrfach variirt.

a) Versuche mit Extravasaten.

Versuch 1. Einem grossen Kaninchen werden beiderseits nach Umstechungsligatur die Femoralgefässe freigelegt. Links wird die Arterie unterbunden, rechts wird sie durchschnitten. Nach Abnahme der Ligatur, die 3 Stunden gelegen hatte, bildete sich ein haselnussgrosses Hämatom rechts.

Das Thier befindet sich (am folgenden Tage) deutlich krank.

Am 3. Tage liegt es verendet im Stalle. Vom Hämatom findet sich gar nichts mehr, dasselbe ist vollständig resorbirt. Bedeutendere Thromben in den Hauptgefässen sind nicht nachweisbar, dagegen sieht man auf Durchschnitten durch die Musculatur kleine Thromben. Lungenbefund sehr prägnant; in einem bedeutenderen Pulmonalarterienaste ein Thrombus. Im Uebrigen Befund negativ.

Dieser Versuch kann wegen seines ziemlich negativen Ausfalles als Controlversuch dienen; es ist durch ihn erwiesen, dass die Umschnürungsligatur allein nicht im Stande ist, Gerinnungen zu veranlassen.

Ausserdem ist aus ihm ersichtlich, wie ausserordentlich schnell ziemlich bedeutende Extravasate resorbirt werden. Dies hat auch schon Angerer constatirt. Endlich wird durch den Versuch ein neuer Beweis erbracht für die Thatsache, dass die Intensität der Fermentwirkung stets der Grösse des Extravasates entspricht.

1) Siehe z. B. Versuch 37, 38 und 39.

Versuch 2. Beiderseits Umschnürungsligatur bei einem starken Kaninchen. Links subcutane Durchschneidung der Femoralgefässe. Abnahme der Ligatur nach 4 Stunden.

2 Tage später wird das Thier verendet im Stalle gefunden. — Das Unterhautzellgewebe ist blutig sugillirt bis gegen den Thorax hin. Die linke Vena femoralis ist nirgends collabirt, sondern bis gegen den Fuss und die Cava mit starken Thromben gefüllt.

Die Befunde an Lunge und Darm, ausserdem an den Mesenterialdrüsen ausserordentlich stark.

Versuch 3. Beiderseits Umschnürungsligaturen bei einem besonders starken, gelben Kaninchen. Links wird aus der Arterie ein $^1/_2$ Cm. langes Stück excidirt. Abnahme der Ligaturen nach 2 Stunden.

Am nächsten Tage wird das Thier, dem Verenden nahe, durch Nackenstich getödtet. Das Extravasat war zum grösseren Theil resorbirt; Thromben in beiden Femoralgefässen links (rechts frei). Befunde an Lunge und Darm ausgesprochen, subendocardial nichts. — Zahlreiche punktförmige Hämorrhagien in der Musculatur des Oberschenkels an Stellen, wo von einem Extravasat nichts mehr nachweisbar ist.

Versuch 4. Versuchsanordnung wie in Versuch 3. Anstatt Excision eines Stückes der Arterie Durchreissung mit einem Faden.

Die punktförmigen Hämorrhagien in der Musculatur sind in diesem Falle besonders ausgesprochen; die Musculatur des Bauches und der hinteren Extremität — mit Ueberspringung des Extravasates — sehen wie getigert aus.

In den peripheren Gefässen der Extremität finden sich Thromben. Befund an der Lunge sehr prägnant.

Versuch 5. Einer Katze werden Umschnürungsligaturen um beide Oberschenkelgefässe gelegt. Durchreissung der Arteria femoralis mit einem Seidenfaden links. Abnahme der Ligatur nach 3 Stunden.

Das Thier wurde nach Ablauf von 24 Stunden getödtet. Das Extravasat war noch ziemlich bedeutend; in der Vene und in der Arterie links Thromben neben flüssigem Blut. Subpleurale, subendocardiale Hämorrhagien; starke Schwellung und Injection der Darmschleimhaut.

b) Versuch mit fremdartigem Fermentblut.

Versuch 6. Einem Kaninchen Umschnürungsligaturen um beide Oberschenkelgefässe. Links subcutane Injection von 8 Ccm. Fermentblut. Abnahme der Ligaturen nach 2 Stunden.

Nach 24 Stunden wird das Thier verendet im Stalle gefunden. — Links ist die Vene fest thrombosirt, ebenso Thromben in den feineren Arterien; rechts frei.

Der Befund an den inneren Organen nicht sehr prägnant.

c) Versuch mit eigenartigem Fermentblut.

Versuch 7. Einem starken Kaninchen beiderseits Umstechungsligaturen um die Oberschenkelgefässe. Links 10 Ccm. Kaninchenfermentblut perivasculär injicirt, rechts nichts. Die Umstechungsligaturen werden nach 3 Stunden abgenommen.

Am folgenden Morgen wird das Thier verendet im Stalle gefunden. Links starke Thromben in der Vene, die weit über das Lig. Poupartii reichen; ebenso kleinere Thromben in der Arterie. Rechts frei.

Befund an den inneren Organen ziemlich bedeutend, namentlich an der Lunge.

Die letzten 3 Versuchsreihen zeigen also, dass, wo Gelegenheit zur Resorption von Fibrinferment gegeben ist, auch in unverletzten Gefässen, sobald die Blutcirculation nicht ganz frei ist, bedeutende Thrombosirungen eintreten.

Anhang.

Im Anschluss hieran sei es mir noch gestattet, darauf hinzuweisen, dass durch unsere Versuchsergebnisse eine klinische Erfahrung eine vollständig genügende Erklärung findet, nämlich die, dass nach Ligatur der Hauptarterien an den Extremitäten ausserordentlich viel häufiger Gangrän der Extremität folgt, wenn eine Hämorrhagie Anlass zur Unterbindung gegeben hatte, als wenn dieselbe eines anderen Leidens wegen, z. B. zur Heilung von Elephantiasis oder von Aneurysmen, unternommen worden war.

Es würde von Interesse sein, dies des Genaueren an den bekannten Statistiken der Ligaturen darzulegen, indess sind die in diesen Zusammenstellungen enthaltenen Nachrichten über die einzelnen Fälle zu wenig ausführlich, um erkennen zu lassen, ob nicht noch eine neue nachträglich hinzugetretene Ursache für Gangrän, z. B. Sepsis, den Verlauf mancher Fälle beeinflusste. Im Allgemeinen jedoch bestätigen die Statistiken den oben aufgestellten Satz, wie sich dies z. B. aus der Arbeit von Rabe[1]) über die Resultate der Continuitätsligaturen grösserer Gefässe an der unteren Extremität ergibt.

Meistens wird als Grund für die nach Continuitätsligaturen wegen Hämorrhagien eintretende Gangrän der Druck des im perivasculären Gewebe enthaltenen Extravasates angegeben. Diese Ansicht habe ich schon oben zurückgewiesen. Eine andere Erklärung gab Warren Sawyer. Dieser beobachtete in 5 Fällen von Continuitätsligatur an der unteren Extremität 3 mal Gangrän, 2 mal Ausgang ohne Gangrän. In den letzteren Fällen, von denen einer einen alten Mann betraf, hatten keine erheblichen Blutverluste stattgefunden, in den ersteren

1) Zur Unterbindung der grossen Gefässstämme in der Continuität bei Erkrankungen und Verletzungen der unteren Extremitäten, mit besonderer Berücksichtigung der Ligatur unter dem Poupart'schen Band. Diese Zeitschrift. Bd. V. 1875.

Fällen aber, welche bei jungen, resp. kräftigen Individuen vorkamen, hatten Hämorrhagien die Veranlassung zur Gefässunterbindung gegeben. Warren Sawyer meint nun, dass „bei normaler oder fast normaler Blutmenge nach Unterbindung der genannten Gefässe (Iliaca ext., resp. Femoralis), wodurch ungefähr ein Viertel der gesammten arteriellen Blutbahn abgeschnitten werde, durch die jetzt grössere Spannung im arteriellen Gefässsystem und die sich derselben adaptirende Herzthätigkeit der collaterale Kreislauf in den betreffenden Gliedern erzwungen werde, während Letzteres bei abnorm verminderter Blutmenge nicht möglich sei".

Dieser Erklärung kann man neben der von uns gegebenen für diejenigen Fälle wenigstens, in denen es sich um plötzlich eintretende feuchte Gangrän handelt, eine Berechtigung nicht absprechen. Für solche Fälle aber, in denen sich allmählich trockene Gangrän entwickelt, passt sie nicht.

Wir hatten Gelegenheit, dies bei einem Manne zu beobachten, bei welchem nach subcutaner Ruptur der Arteria axillaris ein Aneurysma entstanden war. Nach Unterbindung der Art. subclavia über der Clavicula wurde noch die Ligatur der Axillaris ober- und unterhalb des Aneurysmas vorgenommen. — Die Erscheinungen ungenügender Ernährung hatten schon vor der Ligatur bestanden — Decubitus am Ellbogen, Schwellung des Vorderarms und der Hand, Gefühl von Taubheit an denselben Theilen.

Nach der Ligatur nahmen die Erscheinungen von Lähmung zunächst bedeutend zu. Allmählich begann, von den Spitzen des 4. und des 2. Fingers ausgehend, eine trockene Gangrän, die langsam gegen das Centrum fortschreitend, zur Exarticulation des Armes nöthigte. — Bei der Untersuchung fand sich eine Thrombosirung sämmtlicher grösserer Armgefässe; dieselbe nahm gegen die Peripherie an Ausdehnung ab, auch zeigten die Thromben, je weiter gegen die Peripherie hin man sie verfolgte, desto mehr die Eigenschaften jüngerer Bildung.

Der Druck des Extravasats, der vom Collateralkreislauf zu überwinden ist, nimmt doch jedenfalls mit der Zeit ab; die Energie des Blutstromes dagegen in den Collateralen kann nach Ueberwindung des Druckes, resp. nach Wiederansteigen des Blutdrucks in den Tagen nach dem Blutverluste, der seine Schwächung bewirkt haben soll, nur steigen. Wenn also nicht sofort Gangrän eintritt, sondern erst nach einiger Zeit allmählich, so können wir dieselbe aus den rein mechanischen Verhältnissen des Kreislaufs nicht erklären, wir müssen uns nach einer anderen Deutung umsehen; die Fermentwirkung gibt uns

dieselbe. Die Bedingungen für die Resorption des Extravasates sind jedenfalls, je grösser dasselbe ist, desto ungünstiger; der schwache Collateralkreislauf bietet alle Chancen, die einer Fermententwicklung günstig sind; so sehen wir allmählich eine zunehmende Thrombosirung eintreten, die zur trockenen Gangrän führt.

Auch in unseren Versuchen sahen wir verschiedene Male (beim Kaninchen) Gangrän eintreten. Wir haben diese Versuche ausgeschaltet, weil es bei der beginnenden, schnell eintretenden feuchten Gangrän schwer zu entscheiden ist, ob es sich um putride Infection, ob es sich um Thrombose infolge von Sepsis mit folgender Gangrän oder um Gangrän infolge von Thrombose durch Fermentaufnahme handelt.

III. Die Beziehung des Fibrinfermentes zur Embolie.

Die Frage, die wir in diesem Kapitel zu entscheiden haben, enthält die Erklärung für die bei Fermentintoxicationen gefundenen Organveränderungen. Wir haben deshalb die ausführlichere Mittheilung der Befunde oben unterlassen, um sie hier im Zusammenhang wiederzugeben.

Zunächst müssen wir einige erklärende Worte vorausschicken.

Wie es wohl nicht besonders verwunderlich erscheinen kann, achteten wir bei den Experimenten, die wir im ersten Theil mitgetheilt haben, bei den Sectionen nur auf die Organe, in denen schon von anderen Untersuchern pathologische Veränderungen constatirt waren. Einestheils lag die Bestätigung dieser Befunde nicht im Zweck unserer Arbeit, anderntheils verliessen wir uns auf die Genauigkeit der früheren Untersuchungen.

Da uns aber die von Köhler aufgestellte, weiter unten im Wortlaut mitgetheilte Erklärung für das Zustandekommen der Organveränderungen und für die Wirkung des Fibrinferments, die von vielen Seiten, speciell von Cohnheim als unbewiesen und unbeweisber angegriffen wurde, namentlich auf Grund der mikroskopischen Untersuchungen als ungenügend erschien, so lag es nahe, dass wir gerade diese Seite der Köhler'schen Untersuchungen einer Nachprüfung unterzogen.

Hierbei fanden wir nun, dass fast sämmtliche Organe, wir können sagen alle, die wir einer genaueren Untersuchung unterwarfen, dieselben Veränderungen aufwiesen, nur in verschiedener Intensität, so dass oft eine sehr sorgfältige Durchsuchung zur Feststellung derselben nöthig war. Aus dieser Thatsache lässt sich wohl die Un-

vollständigkeit der früheren Untersuchungen, besonders der von Köhler, die im Uebrigen so ausserordentlich eingehend sind, erklären. Uns dient sie aber als Entschuldigung für die Lückenhaftigkeit der zunächst mitzutheilenden Befunde.

Die Art und Weise, wie wir uns das Zustandekommen der im ersten Theil beschriebenen Thrombosen denken, steht mit der Erklärung der pathologischen Befunde als Folgen embolischer Processe in innigem Zusammenhang; wir lassen dieselbe im zweiten Theile dieses Abschnitts folgen und schliessen derselben die beweisenden Ergebnisse unserer späteren Untersuchungen an.

A. Fermentintoxicationsbefunde bei den Versuchen über Thrombose.

Die Quelle der Fermentresorption bildete in meinen Versuchen, wie es aus dem Versuchsprotokoll zu ersehen ist, entweder Extravasate oder perivasculär ins Gewebe injicirtes, eigenartiges oder fremdartiges Fermentblut. Es zeigte sich, dass die absolute Menge der Fermentflüssigkeit im geraden Verhältniss zur Grösse der durch dieselbe bewirkten Organveränderungen steht.

Die Organe, in denen die am meisten in die Augen springenden Veränderungen zu constatiren waren, sind Lunge und Darm nebst Mesenterium, dann die Nieren. Ausserdem fanden sich typische Veränderungen bei Katzen und Hunden sehr häufig am Herzen, während bei Kaninchen nach den aus Extravasaten herzuleitenden Fermentintoxicationen charakteristische Befunde am Herzen sehr selten waren. — Lunge. Die Lungen zeigten sich fast stets, sowohl bei den innerhalb 48 Stunden getödteten als auch bei den später crepirten, resp. getödteten Thieren durchaus lufthaltig. Sie fühlten sich pflaumig an, ihre Randpartien waren hin und wieder enorm emphysematös gedunsen.

Unter der Pleura pulmonalis zeigten sich zahlreiche Hämorrhagien, von Stecknadelkopf- bis Bohnengrösse; in einigen Fällen erhoben sich die betreffenden Lungenpartien deutlich über das Niveau der Umgebung und boten auf dem Durchschnitt makroskopisch das Bild des hämorrhagischen Infarctes, ohne dass in den Lungenarterien, soweit sie mit Messer und Scheere zu präpariren waren, Thromben nachzuweisen gewesen wären. Im Allgemeinen jedoch zeigten die hämorrhagischen Partien kein tiefes Eingreifen in die Lungensubstanz; sie erschienen auf dem Durchschnitt äusserst blutreich.

Die Lungensubstanz selbst auf dem Durchschnitt war stets ausserordentlich ödematös, es floss von der Schnittfläche ein schaumiges, leicht blutig tingirtes Secret in grosser Menge ab.

Thromben liessen sich auf dem Durchschnitt nur in wenigen

Fällen constatiren und es entsprachen ihnen dann durchaus nicht besonders infarcirt erscheinende Stellen, sondern sie fanden sich meist an Lungen mit zahlreichen kleinen, sogenannten subpleuralen Hämorrhagien. Ich wähle das „sogenannt" absichtlich, da nach meiner Ansicht alle kleinen Hämorrhagien nichts Anderes sind, als kleine hämorrhagische Infarcte des Lungengewebes, bedingt durch kleinste Embolien — nicht Capillarthrombose — die bis an die Pleura heranreichen, zum Theil nur durchscheinend als Hämorrhagien imponirend, zum Theil wirkliche Extravasationen.

Darm. Am Darm sind die Erscheinungen je nach der Grösse der verschiedenen Fermentmengen ausserordentlich verschieden; während bei grossen Mengen die pathologischen Veränderungen hier die hochgradigsten sind, können sie bei solchen Mengen, die in der Lunge schon ausgebreitete pathologische Befunde ergeben, fast ganz fehlen.

Die Serosa des Darms zeigt häufig erheblichere Hämorrhagien bis zu Linsengrösse. Im Mesenterium zeigen sich nicht selten bedeutendere Arterien thrombosirt. Die Schleimhaut des Darmes, namentlich auf der Höhe der Falten, hämorrhagisch infiltrirt. Bei genauer Betrachtung zeigt sich häufig, dass selbst stark hämorrhagisch erscheinende Schleimhauttheile nur stark injicirt sind. In den Fällen, in welchen sich thrombosirte Arterien im Mesenterium fanden, entsprachen die hämorrhagischen Schleimhautpartien dem thrombosirten Gefässbezirk.

Die beschriebenen Erscheinungen sind am ausgesprochensten im unteren Theile des Dünndarms, dann im Dickdarm und fehlen sehr häufig im oberen Theile des Dünndarms. Bisweilen zeigen sich die gleichen Veränderungen in der Magenschleimhaut. Der Inhalt des Darmes bietet oft, wenn die Thiere bald getödtet werden, nichts Abnormes dar. Tödtet man sie dagegen etwa nach 60—72 Stunden, so findet sich im Darm ein leicht gallig gefärbter, blutig tingirter Schleim.

Die Mesenterialdrüsen sind stets ausserordentlich stark geschwollen und auf dem Durchschnitt durchaus hämorrhagisch.

Die Nieren sind meist stark geschwellt, von stark blaubraunrother Färbung, namentlich in der Corticalis. Interessant ist das Aussehen in einigen Fällen, wenn die Glomeruli auf der Schnittfläche als deutlich unterscheidbare rothe Punkte sich gegen die blassere Nierensubstanz abheben; besonders deutlich tritt dies bei Hunden hervor. Im Uebrigen erscheint die Substanz ausserordentlich streifig, zwischen blasseren Partien dunklere, durch Corticalis und Pyramidensubstanz verlaufende Streifen.

Am Herzen waren die Veränderungen, wie schon erwähnt, inconstant. Am constantesten waren sie bei Katzen, ich fand sie hier etwa in einem Drittel der Fälle; sie bestehen in livid verfärbten, nicht so scharf begrenzten fleckigen Hämorrhagien unter dem Endocard, namentlich an der Spitze des linken Ventrikels und dann an den Herzklappen; unter diesen sind wieder die Mitralzipfel die Prädilectionsstelle.

B. Eigene Versuche über allgemeine Fermentintoxication.

Zur Nachprüfung der von Köhler, Angerer u. A. constatirten Befunde wurde nun noch eine Reihe von Fermentintoxicationsversuchen unternommen. Die Intoxication wurde theils durch Transfusion mit eigenartigem Fermentblut in das peripherische Ende einer Arterie, theils durch Injection fremdartigen und eigenartigen Fermentblutes in die Bauchhöhle hergestellt.

Die Ergebnisse dieser Versuche lassen sich am besten durch ausführliche Mittheilung dreier wohlgelungener Experimente, die gleichsam als Musterfälle gelten können, darlegen.

1. (V.-R. V. Vers. 2.) Einem Hunde von 9000 Grm. Körpergewicht werden aus der rechten Vena jugul. ext. dext. 90 Ccm. Blut entnommen und nach Herstellung des Fermentblutes etwa 50 Ccm. in einen Seitenast der linken Art. carotis int. peripher injicirt. Es trat sofort nach den ersten 15 Ccm. starke Dyspnoe, Kollern im Leibe ein. Es wurde nun in grösseren Pausen die Injection fortgesetzt. Einige Minuten nach Beendigung der Transfusion wurde die Athmung aussetzend und das Thier verendete schnell.

Die sofort bei noch pulsirendem Herzen vorgenommene Section ergab folgenden Befund: Herz. Im rechten Herzen rothgraue, körnige, untereinander und zwischen den Trabekeln ein Maschenwerk bildende, verfilzte Gerinnsel. Die Gerinnsel setzen sich vom rechten Herzen in die Arteria pulmonal. fort, verstopfen fast alle Aeste derselben. Sie haben überall das charakteristische, von sonst gefundenen Gerinnseln ausserordentlich verschiedene Ansehen. Im linken Herzen nur wenig flüssiges Blut. Unter dem Endocard beider Ventrikel, ebenso an den Herzklappen zahlreiche Hämorrhagien. Die Lungenoberfläche zeigt sich etwas uneben, durch emphysematös gedunsene Partien stellenweise vorgewölbt, aber nirgends sind die so oft gefundenen Hämorrhagien zu sehen. — Einzelne Bronchialdrüsen hämorrhagisch.

Bauch. Die Oberfläche der Leber enthält zwischen helleren Partien dunklere, unregelmässig begrenzte livide, aber nichts Charakteristisches. In den Leberarterien dagegen finden sich einige charakteristische grössere Gerinnsel. Die Schleimhaut der Gallenblase zeigt keine Hämorrhagien. Die Milz ist derb, etwas fleckig; auf dem Durchschnitt sind in mehreren grösseren Milzgefässen die charakteristischen graurothen Gerinnsel. Die linke Niere zeigt in der äusseren Kapsel stark hämorrhagische Infiltration, auf

dem Durchschnitt zeigen sich die rechte wie die linke Niere prall, tiefbraunroth gefärbt; zwischen den Harnkanälchen in der Corticalis ist deutlich eine hämorrhagische Streifung zu erkennen. Die Schleimhaut des Nierenbeckens zeigt Hämorrhagien, die der Harnblase starke Injection. Urin frei von Eiweiss und Blutfarbstoff. — Schleimhaut des Magens, namentlich in der Gegend des Fundus und Pylorus stark injicirt. Die Darmschleimhaut ist in ihrer ganzen Ausdehnung geschwollen, stark injicirt, zum Theil mit Hämorrhagien durchsetzt; in der ganzen Ausdehnung mit leicht hämorrhagisch gefärbtem Schleim bedeckt. Die Serosa des Darmes, namentlich in der Gegend des Cöcums, zeigt starke, ganz scharf umgrenzte Hämorrhagien.

Kopf. In den weichen Häuten, namentlich in der Gegend der Stirnwindungen, an der Basis und an der Med. oblong. einige punktförmige Hämorrhagien. In den Sinus starke Gerinnsel. Hirnsubstanz sehr blutreich, aber Gerinnsel nirgends nachweisbar. Die Retinae beiderseits zeigen starke Hämorrhagien. Man sieht auch Gefässe, deren Lumen unter starker Füllung mit Blut sich plötzlich auf eine kurze Strecke auf die doppelte Breite erweitert, wieder andere, die auf längere Strecken deutlich thrombosirt erscheinen, andere, die deutlich kleine Emboli von verschiedenem Durchmesser in verschiedenen Zwischenräumen in ihrem Lumen eingekeilt erkennen lassen. Die Hämorrhagien finden sich namentlich in der Gegend der Papille.

Die Retina bietet mithin in ihrem Aussehen das Bild multipler Embolien und dadurch bedingter Hämorrhagien.

2. (V.-R. V. Vers. 3.) Einem Hunde von 10 Kilogrm. Gewicht werden 100 Ccm. Blut aus einem Seitenast der rechten Arteria femoralis entnommen und das ausgepresste Fermentblut in die linke Arteria profunda femor. — etwa 70 Ccm. — peripher injicirt. — Morphiumnarkose.

Die Injection wurde sehr vorsichtig ausgeführt; sobald die Dyspnoe stärker wurde, hielt man mit der Injection ein.

Der Hund wurde am 4. Tage getödtet.

Die Veränderungen des während der 4 Tage aufgefangenen Urins waren folgende: Am 2. und 3. Tage nach der Transfusion Urin dunkelschwarzroth gefärbt, stark blutfarbstoffhaltig, jedoch ohne rothe Blutkörperchen; Albuminurie. Am 4. Tage wurde der Urin heller, der Eiweissgehalt stärker und fanden sich ausserdem sehr reichliche Cylinder.

Die Stühle waren breiig, an den ersten Tagen diarrhoisch, blutig tingirt.

Sectionsbefund.

Brusthöhle. Beide Pleurahöhlen leer. Die Lungenoberfläche zeigt eine grosse Anzahl theils kleinerer, theils grösserer scharf begrenzter, dunkelgrauroth gefärbter Partien, die gegen das Niveau der übrigen Lunge eingesunken erscheinen. Auf dem Durchschnitt erscheinen diese Partien auch gegen die Tiefe zu scharf begrenzt; sie sind nur sehr oberflächlich und greifen kaum einige Millimeter tief ins Gewebe ein, auch zeigen sie sich nicht besonders blutreich; kleinste ausgeschnittene Theilchen sind luftleer, grössere dagegen gehen, auf Wasser gelegt, nicht unter.

Die Lungensubstanz im Allgemeinen ist ausserordentlich blutreich, stark

durchfeuchtet, pflaumig anzufühlen an den Randpartien, die emphysematös gedunsen erscheinen.

Thromben sind in einzelnen kleineren Aesten nachzuweisen.

Herz. Die Ventrikel enthalten nur spärliche Leichengerinnsel. Dagegen findet sich im rechten Herzen ein ziemlich bedeutender, offenbar älterer dunkelroth gefärbter Thrombus mit hellerem Kern und dunklerer Peripherie.

Das Endocard sowohl des rechten als des linken Ventrikels, besonders die Spitzen der Papillarmuskeln, zeigen ausgedehnte hämorrhagische Verfärbung; dieselbe reicht ziemlich tief in die Herzmusculatur hinein.

Die Bronchialdrüsen auf dem Durchschnitt zum Theil hämorrhagisch verfärbt, geschwellt, zum grösseren Theil unverändert.

Bauchhöhle. Kein Exsudat. Die Darmschlingen erscheinen alle bei starker Contraction blauröthlich verfärbt, die Serosa stark injicirt.

Die Leber ist sehr derb und zugleich ausserordentlich brüchig; ihre Oberfläche ist fleckig, unregelmässig begrenzte dunkelviolette Partien wechseln mit normal gefärbten ab. Auf dem Durchschnitt tritt diese Verfärbung ebenfalls deutlich hervor, und namentlich finden sich zahlreiche verstreute, dunklere Flecken. Thromben sind makroskopisch nicht nachweisbar.

Milz. Die Veränderungen sind denen an der Leber ähnlich. Die Substanz ist ausserordentlich derb. — Am rechten Rande der Milz tritt eine grössere dunklere Partie besonders hervor. Hier lässt sich auf dem Durchschnitt, der vollständig das Bild eines hämorrhagischen Infarctes bietet, deutlich ein starker (embolischer) Thrombus nachweisen.

Nieren sind sehr gross, derb. Auf dem Durchschnitt zeigen sich zahlreiche feine Hämorrhagien, besonders in der Corticalis; die ganze Nierensubstanz erscheint auffallend streifig. An der Oberfläche unter der Nierenkapsel zahlreiche Hämorrhagien.

Eine etwa erbsengrosse freie Hämorrhagie findet sich an der linken Niere auf der Grenze zwischen Rinden- und Marksubstanz.

Die Schleimhaut des Nierenbeckens, der Ureteren und der Harnblase stark injicirt, zum Theil hämorrhagisch. — Der aus der Blase entnommene Harn hatte bedeutenden Eiweissgehalt und reichliche Cylinder, keine Blutfärbung, doch war spectroskopisch Blutfarbstoffgehalt nachweisbar.

Der Magen enthält fast gar keine Speisereste; der Hund hatte fast jede Nahrung verweigert. Die Schleimhaut ist durchweg gleichmässig geschwellt, mit zähem Schleim bedeckt, stark injicirt und im Fundus und in der Gegend des Pylorus hämorrhagisch.

Der Dünndarm enthält gallig gefärbte, mit Blut untermischte schleimige Massen; die Schleimhaut ist äusserst stark geschwellt, gleichmässig injicirt und mit Hämorrhagien durchsetzt; die Plaques sind beetartig geschwellt.

Der Dickdarm enthält ähnliche Massen wie der Dünndarm, nur dass hier die hämorrhagische Färbung stärker hervortritt. Ebenso ist die Schleimhaut stark geschwellt. Die Injection ist nicht so hervortretend, wie im Dünndarm, dagegen sind die Hämorrhagien zahlreicher.

Gehirn. Die Dura zeigt keine Veränderungen. Dagegen zeigen sich beiderseits unter den weichen Häuten an den Stirnwindungen ganz symmetrische, sehr ausgedehnte Hämorrhagien; ausserdem zahlreiche kleinere,

namentlich an der Basis. Die Substanz ist blutreich, mit zahlreichen kleinen, Miliaraneurysmen ähnelnden Punkten durchsetzt.

Die Retina zeigt zahlreiche Hämorrhagien an der Stelle des Sehnerveneintritts und an der Macula. Mehrere Gefässe zeigen Veränderungen der Weite ihres Lumens und Ausstopfungen, die sich nur als Folgen von Embolie auffassen lassen.

3. (Vgl. Versuchsprotokoll. V.-R. V. Vers. 4.) Einem ausgewachsenen Kaninchen (Albino) werden 25 Ccm. eigenartigen (durch Verbluten eines anderen Thieres gewonnenen) Fermentblutes in die Bauchhöhle injicirt. Das Thier ist trächtig.

Nach 16 Stunden wird das Thier todt im Stalle gefunden. Section am noch warmen Cadaver.

Brusthöhle. Die Lungen zeigen eine ausserordentlich grosse Menge feiner Hämorrhagien an der Oberfläche; dieselbe ist sehr uneben, mit emphysematös gedunsenen, erhabenen Stellen wechseln normale Partien ab. Die Substanz fühlt sich pflaumig an, ist auf dem Durchschnitt ausserordentlich stark durchfeuchtet, sehr blutreich, überall lufthaltig; zahlreiche kleine Gerinnsel, die sich aber nicht mit absoluter Sicherheit als Thromben ansprechen lassen.

Herz. Unter dem Endocard beider Ventrikel, an den freien Klappenrändern, besonders an den Spitzen der Papillarmuskeln hämorrhagisch verfärbte Partien. Der rechte Ventrikel enthält Fibringerinnsel mit wenig flüssigem Blut, der linke Ventrikel ist leer.

Bauchhöhle. In der Bauchhöhle ist noch etwa der vierte Theil des injicirten Blutes enthalten, vollkommen flüssig. Die Darmschlingen sind tief dunkelviolett verfärbt; die Mesenterialgefässe sind zum Theil thrombosirt, die Mesenterialdrüsen ausserordentlich stark geschwollen, durchaus hämorrhagisch.

Die Leberoberfläche zeigt eigenthümliche fleckige Verfärbungen, die sich, nicht scharf begrenzt, dunkelviolett von der braunrothen Substanz abheben. Die Substanz ist blutreich, brüchig. Thromben sind nicht nachweisbar.

Die Milz bietet die gleichen Verfärbungen an der Oberfläche wie die Leber. Die Substanz ist ausserordentlich derb, auf dem Durchschnitt ebenfalls fleckig; Thromben, die wenigstens ohne Zweifel als solche zu erkennen wären, nicht nachweisbar.

Die Nieren sind stark geschwellt, ganz ausserordentlich blutreich; die Rindensubstanz ist streifig, blassere Partien mit dunkleren streifigen, braunrothen abwechselnd. Die Schleimhaut des Nierenbeckens ist stark injicirt, zum Theil hämorrhagisch; ebenso die Ureteren, die Harnblase. Der Urin enthielt Eiweiss, spärliche Cylinder und Blutfarbstoff, jedoch keine Blutkörperchen.

Der Magen zeigt keine Veränderungen.

Im oberen Theile des Dünndarms sind die Veränderungen ebenfalls gering, dagegen im unteren Theile ist die Schwellung, Injection und hämorrhagische Durchsetzung der Schleimhaut deutlicher ausgesprochen.

Das Fruchtwasser der einzelnen Embryonen ist stark hämorrhagisch gefärbt; die Placenten erscheinen stark hämorrhagisch, die Embryonen selbst zeigen nur geringe Fleckung.

Schädelhöhle. Die Sinus enthalten starke, aber nicht besonders charakteristische Gerinnsel. An der harten Hirnhaut ist nichts Besonderes zu constatiren. Dagegen zeigen sich zahlreiche Gefässe der weichen Häute mit kleinen, verschiebbaren, gleichsam abgerissenen Thromben erfüllt, hin und wieder finden sich an der Convexität und an der Basis deutliche, bis linsengrosse Hämorrhagien.

Die Hirnsubstanz ist sehr blutreich, weich, auf den Durchschnitten sind ausserordentlich zahlreiche Blutpunkte, die sich zum Theil entschieden als kleine Extravasate auffassen lassen.

Die Retina, pigmentlos, war besonders geeignet zur Untersuchung. Die stärksten Hämorrhagien und Embolisirungen der Retinalgefässe zeigten sich an der Papille und an der Macula lutea; aber auch sonst finden sich kleinere Hämorrhagien auf der Retina verstreut.

Die Iris zeigt sich bei schwacher Vergrösserung als aus sehr stark gefüllten Gefässschlingen zusammengesetzt, dazwischen finden sich einzelne Stellen, an denen die Gefässcontouren verwischt sind und an ihrer Stelle gleichmässig hämorrhagisch gefärbte Partien erscheinen.

Diesen drei lehrreichen Befunden haben wir nichts weiter hinzuzufügen, als noch einige Bemerkungen über die Beschaffenheit des Urins bei der Fermentintoxication, über die uns eine eigene Versuchsreihe (VI.) Aufschluss gegeben hat.

Sobald die Thiere die Einführung des Fibrinfermentes nur einige Stunden überlebten, fand sich der Urin verändert; er enthielt Eiweiss und granulirte Cylinder, meist auch Blutfarbstoff, nur einmal Blutkörperchen. Die Veränderungen fanden sich sowohl bei Intoxication mit eigenartigem als mit fremdartigem Fermentblut, waren aber im Allgemeinen nach der Verwendung fremdartigen Fermentblutes stärker.

C. Mikroskopische Untersuchungen.

Wir gingen bei der mikroskopischen Untersuchung der veränderten Organe von der Frage aus, ob es möglich sein würde, die von uns vorausgesetzte Capillarembolie, resp. überhaupt Embolien in der Regelmässigkeit und mit der überzeugenden Sicherheit nachzuweisen, dass wir die Entstehung aller Befunde mit Fug und Recht auf embolische Processe zurückführen und damit die von Köhler angenommene Capillarthrombose ausschliessen könnten.

Ich habe eine grosse Reihe von Untersuchungen hierauf hin angestellt; es wurden fast alle Organe untersucht: Gehirn, Retina, Lunge, Herz, Milz, Leber, Nieren, Darm, Musculatur, Bronchial- und Mesenterialdrüsen; schliesslich, jedoch nur ungenügend, Embryonen.

Die überzeugendsten Befunde ergaben sich in der Lunge, in der Milz, Leber, Niere, Gehirn — vor Allem in der Retina. Im Ganzen wurden gegen 20 Lungen in Serienschnitten untersucht, 20 mal die

Retina, 12 mal die Nieren, 3 mal das Gehirn — die übrigen Organe etwa je 4—5 mal. Auf diese Weise sind mehr als tausend Schnitte einer Untersuchung unterzogen, und nicht ein einziger ist uns vorgekommen, der gegen unsere Ansicht gesprochen hätte.

Die Organe wurden sofort nach der Section in Chromsäurelösung (1 : 500) gelegt, blieben 2 Tage in der gleichprocentuirten Lösung, wurden dann 6 Tage in Sol. acid. chrom. 1 : 200 gelegt, hierauf unter fliessendem Wasser 24 Stunden gewässert, dann in 70 proc., später in 96 proc. Alkohol gehärtet. Die gehärteten Stücke wurden, nachdem sie mit Aether und Celloidin behandelt waren, meist in Serien von je $^1/_{50}$ Mm. dicken Schnitten — nur bei der Musculatur wurden dieselben bedeutend dicker gemacht — gewöhnlich ungefärbt untersucht.

Eine sehr instructive Differenzirung gab die Färbung mit Pikrocarmin und Carmin. Jedoch fanden wir im Allgemeinen die ungefärbten Schnitte am instructivsten, da bei der angewandten Härtungsmethode die Gewebe ausserordentlich wenig verändert waren.

Es würde ermüdend sein durch die fortgesetzte Wiederholung derselben Dinge, wenn wir die Befunde der mikroskopischen Untersuchung an den einzelnen Organen ausführlich mittheilen wollten. Nur einige Befunde wollen wir genauer ausführen.

So wurde z. B. von einer Kaninchenlunge eine kleine, subpleurale Hämorrhagie gewählt, die anscheinend nicht tief ins Gewebe reichte. Die Schnitte wurden horizontal zur Pleura angelegt, so dass also in die ersten Schnitte nur oder fast nur die Pleura fiel, weiterhin stets Lungengewebe vollständig von Pleura umgeben. In den ersten Schnitten fand sich nur eine vollständige Ausstopfung der Capillaren, ohne Extravasation; die Anfüllung und Ausdehnung der Capillaren ging stellenweise bis zur fast vollständigen Obsolescirung der Alveolarräume in kleineren Gebieten — aber nirgends fand sich ein Extravasat in den Alveolarräumen. Je tiefer wir kamen, in desto grösserer Ausdehnung traf allmählich unser Schnitt ein zu der infarcirten Stelle führendes arterielles Gefäss im Längsschnitt; dasselbe war in fast ganzer Ausdehnung mit Blut erfüllt, das stellenweise eigenthümlich conglobirt, wie mit feinsten Fäden durchzogen aussah; an einer Stelle, an der sich in der Serie kein abgehendes Gefäss zeigte, war das Lumen stark erweitert, so dass sich das ausstopfende Blut nur als embolisirtes Gerinnsel ansprechen liess; dasselbe setzte sich noch eine Strecke weit fadenförmig in das im Weiteren leere Gefäss fort. Im Uebrigen fanden sich die Gefässe grossentheils blutleer, und wo sie mit Blut gefüllt waren, hob sich diese Füllung so

charakteristisch ab von der vorher beschriebenen, dass dadurch die Annahme berechtigt erschien, dass wir es dort mit einer pathologischen Anfüllung, mit einem Embolus zu thun hätten.

Und so, wie eben beschrieben, war der Befund fast überall. Fast stets gelang es bei genauer Durchsicht auch der kleinsten Hämorrhagien in Serienschnitten, ein kleines auffallend stark gefülltes, erweitertes Gefäss zu finden, dass zu der infarcirten Partie gehörte. Natürlich fand sich auch häufig Extravasation, aber wir möchten betonen, dass das Hervortretende die Infarcirung, die Hyperämie, nicht die Extravasation ist. Wir müssen den Ausdruck Infarcirung ohne sein Epitheton hämorrhagisch gebrauchen, um das auszudrücken, was wir meinen.

Wir sehen dabei ab von den grösseren, ausgedehnteren Infarcten, die sich bei Fermentresorption selten, bei Transfusion fast immer finden. Hier sind die Emboli makroskopisch fast immer nachzuweisen. Betrachtet man eine Anzahl von Schnitten durch verschiedene Lungen mit Infarcten — von grossen an bis zu den kleinsten, oben beschriebenen herab — zur Vergleichung makroskopisch oder mit schwachen Vergrösserungen (Hartnack Obj. 2. Ocul. 3), so tritt es zur Evidenz hervor, dass wir es in allen Fällen mit den graduell verschiedenen Producten desselben Processes zu thun haben — es ist dann unverständlich, weshalb in dem einen Falle eine Capillarthrombose angenommen werden soll, weil es eben in den Capillaren oft schwer ist, den Embolus nachzuweisen.

In der Milz und in der Leber sind makroskopisch diese zum Theil ganz, zum Theil relativ frischen Veränderungen schwer zu constatiren. Mikroskopisch dagegen bieten sich gerade hier die ausgezeichnetsten Bilder. — Es lässt sich nichts sagen gegen den Einwurf, dass man einen so frischen Thrombus, so frischen Embolus nicht unterscheiden kann von im Gefäss zurückgehaltenem Blut. Aber es ist doch auffallend, dass gerade den hämorrhagischen, den infarcirten Partien so stark gefüllte Arterien entsprechen, die stark ausgedehnt und vollgepfropft erscheinen, während die Venen und die Arterien in den normalen Gebieten leer, resp. mit geringen Mengen rother Blutkörperchen angefüllt sind.

So bot sich in der Milz ein sehr instructives Bild; man konnte schon makroskopisch am Schnitte eine starke Differenzirung zwischen verschiedenen Stellen unterscheiden: die einen sahen hellroth-graubraun aus, die anderen waren tiefer braunroth gefärbt und stets erwiesen sich die dunkleren als infarcirt, meist exquisit hämorrhagisch infarcirt, und es gelang immer, in Serienschnitten das embolisch ver-

stopfte zuführende Gefäss aufzufinden und es direct in die betreffende Gewebspartie hinein zu verfolgen.

Dasselbe Bild bot sich uns in der Leber, mit dem Unterschiede, dass eine Hämorrhagie ins Gewebe der Leber sehr viel deutlicher und unanfechtbarer zu constatiren ist, selbst wenn sie klein ist, als bei der Milz.

Hochgradig mit Hämorrhagien durchsetzt zeigten sich die Nieren. Hier war es schwieriger (der eigenthümlichen Gefässvertheilung wegen), einen so überzeugenden mikroskopischen Befund aufzuweisen, wie an den vorher erwähnten Organen. Aber es gelang uns doch, an Serienschnitten, die durch die ganze Niere eines Kaninchens gelegt wurden, beweisende Bilder zu erhalten.

Was zuerst an den mikroskopischen Bildern der untersuchten Nieren in die Augen fiel, war die hochgradige Veränderung der Glomeruli und der Harnkanälchen.

Die Glomeruli konnte man in allen Stadien von einfacher Hyperämie bis zur vollständigen hämorrhagischen Infarcirung beobachten; stellenweise war durch die hochgradige hämorrhagische Infarcirung jeder Contur eines Gefässknäuels verwischt (diese Schnitte waren nie über $^1/_{50}$ Mm. dick).

In den Harnkanälchen zeigten sich vollständige Ausgüsse im Lumen freiliegend, an denen noch die Conturen der Epithelien zu unterscheiden waren, zum Theil mit Hämoglobin röthlich tingirt, zum Theil stark granulirt.

Zwischen den Harnkanälchen — aber niemals in den Harnkanälchen — fanden sich zahlreiche, meist nicht sehr grosse Extravasate und hin und wieder längsgetroffene, manchmal bis zur Verzweigung zu den Glomeruli verfolgbare thrombosirte Gefässe.

Wenn es auch nicht gelungen wäre, Gefässe zu finden, die unsere Annahme einer embolischen Entstehung der Thrombosen und Hämorrhagien direct bewiesen hätten, so konnte jedenfalls die bedeutendere Anfüllung der zu den infarcirten Glomeruli hinführenden Gefässe nur auf eine durch Embolie bedingte Thrombosirung zurückzuführen sein — jedenfalls aber nicht auf Capillarthrombose. Aber wir fanden an der Grenze der Mark- und Rindensubstanz neben leeren, resp. wenig gefüllten arteriellen und venösen Gefässen stark ausgedehnte, vollgepfropfte Arterien, bei denen die ganze Form der obturirenden Masse für einen Embolus sprach, und es waren wieder gerade diese Stellen, denen die hochgradigst veränderten Partien entsprachen.

Sehr überzeugend sind auch die Bilder, die das Gehirn bietet.

Wir sehen so auffallend verschiedene Füllung und Ausdehnung der Gefässe, dass man sofort versucht ist, wenn nicht auf Embolie, so doch auf Thrombose zu schliessen; zur Gewissheit wird es, wenn man so vollgestopfte Gefässe eine längere Strecke verfolgen kann, eingebettet in eine per diapedesin entstandene Hämorrhagie; wenn man diesen Gefässen bis zur Rinde nachgehen kann und hier ein unter den weichen Häuten in der Substanz liegendes Extravasat findet. Und dass sich auch hier die Thrombose auf embolische Verstopfung zurückführen lässt, dafür fanden wir unter mehreren anderen ein sehr instructives Bild.

Man sieht eine grössere Arterie in längerer Ausdehnung im Gesichtsfeld verlaufen, fast ganz leer. In einem ebenfalls in längerer Ausdehnung im Gesichtsfeld verfolgbaren Seitenast findet sich plötzlich ein starker, den Ast bedeutend erweiternder Pfropf, der noch mit seinem Ende in den Hauptast hineinragt; von dem peripheren Ende des Pfropfes ab ist der Ast thrombosirt und in eine hämorrhagische Zone eingebettet.

Das allerüberzeugendste Object für diese Untersuchungen bietet aber die Retina, ein Object deshalb so geeignet, weil man das ganze Gefässgebiet auf einmal übersehen, alle Veränderungen schon makroskopisch, jedenfalls aber mit schwachen Vergrösserungen constatiren kann, weil es keiner Vorbereitungen bedarf, um diesen Befund bald zu constatiren und so eine Controle gerade hier am besten möglich ist.

Leider habe ich hierauf bei meinen ersten Versuchen nicht geachtet. Aber, wo ich später meine Aufmerksamkeit darauf richtete, war es nie vergebens.

Zur Untersuchung exstirpirte ich den Bulbus der Thiere und legte durch die Mitte der Cornea einen Schnitt, der den Bulbus beiderseits bis zum Sehnerveneintritt spaltete. Im auffallenden Lichte liess sich nun mit Hartnack Object 2 die Retina betrachten. Freie Hämorrhagien zeigten sich besonders regelmässig an der Papilla nervi optici, sodann an der Macula lutea, wo die Gefässe hin und wieder gleichsam eingebettet erschienen in die Hämorrhagien und wo den Hämorrhagien stets thrombosirte Gefässpartien entsprachen; es fanden sich Gefässe, deren Lumen ziemlich plötzlich auf die doppelte Weite ausgedehnt erschien — ein Bild, wie es sich gar nicht anders als durch Embolie erklären liesse. Manchmal waren in einem solchen Gefässe drei bis vier derartige Emboli, die nach einander in das Gefäss hineingeworfen und eingekeilt zu sein schienen.

Auf der unpigmentirten Retina eines Kaninchenalbinos liessen sich derartige Emboli und Hämorrhagien, wenn auch nicht sehr zahl-

reich, so doch überall verstreut über die Retina nachweisen. Hier konnte auch eine starke Hyperämie der Gefässe der Iris mit freien Hämorrhagien constatirt werden.

Und wie an den eben erwähnten Organen, so konnte man dieselben Befunde an den anderen Organen feststellen.

So zeigte eine Serie von Schnitten durch die mit Hämorrhagien durchsetzte Musculatur des Abdomens von einem Kaninchen, dass diese Hämorrhagien stets ziemlich starken, jedenfalls nicht capillaren, arteriellen thrombosirten Gefässen entsprachen; auch hier fanden sich die Gefässe wie mit einer Scheide von einer per diapedesin entstandenen Hämorrhagie umgeben.

Ferner fanden sich freie Hämorrhagien in Verbindung mit (nicht-capillaren) thrombosirten Gefässen in der Musculatur des Herzens, zwischen den freien Klappen, unter dem Endocard.

Gleiche Befunde boten sich am Darm, in den Mesenterialdrüsen, in den Bronchialdrüsen (hier seltener), in der Thymus, in der Parotis.

D. Erklärung des Zustandekommens der Thrombosen und Embolien.

Die zuerst beschriebenen Befunde fasst Köhler auf als Kennzeichen der Fermentintoxication und Alle, die sich mit diesen Versuchen beschäftigt haben, bestätigen das. Wie aber ist das Zustandekommen dieser Veränderungen zu erklären?

Köhler stellte für die Wirkung des Fibrinferments und das Zustandekommen der pathologischen Befunde folgende Erklärung auf. Ich gebe dieselbe hier im Wortlaut wieder (l. c. S. 38).

„Wir thaten gewisser, grösserer und kleinerer Bezirke in der Lunge Erwähnung, die in ganz gleicher Weise wie die erwähnten (i. e. durch Thrombose der Lungenarterie ausgezeichneten) verändert waren, wo aber auch bei der genannten Untersuchung nirgends Thromben, auch nicht in den kleinsten zuführenden Arterien zu entdecken waren. Die Capillaren fanden sich hier vollgepfropft mit dicht aufeinander gepressten rothen Blutkörperchen, die hier extravasirt waren; es fehlte diesen Bezirken auch eine regelmässige, namentlich keilförmige Begrenzung.

Die Coincidenz und das sonst ganz gleiche Verhalten dieser Stellen mit denen, die offenbar durch Thrombose der zuführenden Arterien entstanden waren, lässt auch hier auf eine gleiche veranlassende Ursache, auf Verstopfung, Thrombose schliessen, und zwar unter Einfluss der coagulirenden Kraft des Fermentblutes. Es handelt sich aber hier um einen nur in den Capillaren stattfindenden Gerinnungsprocess. Die Annahme einer in den Capillaren verlaufen-

den Fermentation hat gar keine Schwierigkeiten, wenn man bedenkt, dass durch den langsamen Blutlauf in den Capillaren und durch die hier stattfindende innige Zumischung des Fermentblutes und vielleicht auch noch durch andere Umstände offenbar die allergünstigsten Bedingungen für den ungestörten und ausgiebigen Zusammentritt der Generatoren gesetzt sein werden. Ja ich halte es hier wahrscheinlich, dass der Hauptsitz der Fermentwirkung überhaupt in den Capillaren aus eben diesen Gründen sein wird; dass in allen jenen beobachteten Fällen, wo sich nur sehr kleine und wenige makroskopische Thromben in unverhältnissmässig grossen hyperämischen Bezirken fanden, nebenbei noch eine ausgedehnte Capillarthrombose stattgefunden haben wird, dass endlich auch unsere grossen Thromben nicht einfach in den letzten Arteriolen endeten, sondern sich noch mehr oder weniger mit in die Capillaren hinein erstreckten."

Auf diese Theorie der Capillarthrombose baut nun Köhler eine Erklärung der putriden Intoxication, der septischen und Eiterinfection.

Cohnheim[1]), der im Uebrigen der ausgezeichneten Köhlerschen Arbeit volle Anerkennung zu Theil werden lässt, sagt darüber: „Der principielle Fehler in diesen Deductionen liegt, soviel ich sehe, in der grossen Rolle, welche er der Thrombose von Capillargefässen zuweist; denn da man Capillaren doch nicht wie grosse Gefässe mit Scheere und Pincette präpariren kann, so fehlt mir jedes Verständniss dafür, woran man eine rothe Capillarthrombose gegenüber dem gewöhnlichen Leichenblut diagnosticiren soll. Steht hiernach die durch Fermentintoxication bedingte Capillarthrombose überhaupt noch einigermaassen in der Luft, so ist Köhler noch viel weiter davon entfernt geblieben, den Beweis zu führen, dass die mannigfachen hämorrhagischen, entzündlichen oder nekrotischen Herde, welche zum Krankheitsbild der genannten Processe gehören, wirklich mit Capillarthrombose in irgend welchem Causalzusammenhang stehen."

Angerer adoptirte zur Erklärung seiner Befunde die Capillarthrombose von Köhler, und wenn er auch an einer Stelle von Capillarembolie spricht, so sagt er es doch nicht mit der Absicht, sich dadurch von der Hypothese der Capillarthrombose loszumachen.

Capillarthrombose, Stase in den Capillaren ist aber gleichbedeutend mit Nekrose; sie kommt ausser bei Traumen nur vor infolge von Mortification der capillaren Gefässe. Cohnheim (l. c. S. 179) definirt den Unterschied von Capillarembolie und Capillarthrombose

1) Handbuch der Pathologie. I. S. 228.

dahin: „Eine Capillarembolie kann immer nur sehr klein sein, eine Capillarthrombose dagegen wird füglich jedesmal über einen ganzen Capillarbezirk von kleinerem oder grösserem Umfang sich erstrecken." Wenn wir die verschiedenen Hämorrhagien nicht gerade erst kurz vor der Tödtung uns entstanden denken bei Thieren, die 5—6, ja mehr Tage nach Setzung der Extravasate u. s. w. getödtet werden, so müssen wir wenigstens im Darm, im Herzen, wahrscheinlich auch in der Lunge an Stelle der subpleuralen Hämorrhagien nekrotische Herde finden — das ist aber keineswegs der Fall.

Köhler gebraucht promiscue die Ausdrücke Embolie und Thrombose, aber es sind nur wenige Stellen, wo er von Embolie spricht, so S. 84, wo er die Befunde am Darm für Embolie erklärt, aber schon auf der nächsten Seite spricht er davon, dass sich der Fermentationsprocess namentlich in den Zottencapillaren vollzieht. Naturgemäss müssen sich die physiologische Erklärung für die Wirkung des Fibrinfermentes, für die Fermentintoxication und die Erklärung der pathologischen Befunde decken; das thut aber die Theorie der Capillarthrombose nur scheinbar. Denn wenn die hauptsächliche active Wirkung des Fibrinfermentes in den Capillaren statthat — warum finden wir dann die mächtigen Embolien in den Lungenarterien, ehe ein Capillargebiet passirt ist, wenn wir eine centrale venöse Transfusion machen? Warum passirt bei der arteriellen peripheren Transfusion das gerinnungserzeugende Substrat den ersten Capillarbezirk? Warum thrombosirt es nicht diesen zumeist, vollständig und selbst allein?

Schon theoretisch einleuchtender ist die Annahme, sowohl die grossen Embolien, als die kleinen pathologischen Herde — um einen unparteiischen Ausdruck zu gebrauchen — als durch denselben physiologischen Process bedingte pathologische Erscheinungen aufzufassen.

Es waren die Wechselbeziehungen, die wir uns zwischen den im ersten Theile dieser Arbeit beschriebenen localen Thrombosen und den pathologischen Befunden an den inneren Organen vorstellten, durch die wir gezwungen waren, alle diese Erscheinungen als embolische Processe aufzufassen. Die weiteren Experimente, die wir im zweiten Theile mitgetheilt haben, und die mikroskopischen Befunde haben die Richtigkeit dieser Hypothese, so glauben wir annehmen zu dürfen, bewiesen.

Dass aus einem Extravasat ein Product in das Gefäss eintritt, diffundirt durch die Gefässwand, ohne dessen anatomische Structur zu verändern, sahen wir am eclatantesten aus der Versuchsreihe I

an doppelt ligirten Gefässen: Thrombose der mit Blut gefüllten Gefässe innerhalb des Extravasates.

Wir denken uns den Vorgang folgendermaassen. Dort wo überhaupt eine Aufnahme der gerinnungserzeugenden Substanz stattfindet, sei es durch Transfusion, sei es durch Resorption (Peritoneum), sei es durch Diffusion (die letztere habe ich bei meiner Erklärung namentlich im Auge), werden zunächst kleinste Fibringerinnsel erzeugt, vielleicht auch zunächst das „leicht lösliche Fibrin" Hammersten's, das „Zwischenproduct der Faserstoffgerinnung"[1]) Alex. Schmidt's. Letzteres ist in nicht gesättigter Kochsalzlösung, also in einer Lösung, wie sie das Blut darstellt, löslich, kann also eventuell vollständig im Entstehen vernichtet werden.

Ist der Uebertritt von Ferment in den Blutstrom gering, so vermögen die regulatorischen Kräfte im circulirenden Blute dasselbe in seiner Wirkung zu paralysiren.

Sind kleine Gerinnsel gebildet, so werden sie bei freiem Blutstrom in der Richtung desselben fortgetragen; wir finden kleinste Embolien in den inneren Organen, besonders in der Lunge.

Die Faserstoffgerinnungen, einmal im Blutstrom, wirken an und für sich wieder fermenterzeugend, wie das durch die Versuche mit Einbringung frischer Fibringerinnsel in die Blutbahn von Köhler u. A. bewiesen ist. Es tritt somit eine Potenzirung der Wirkung ein, es ist gleichsam ein Circulus vitiosus: das Ferment bewirkt Gerinnsel, die Gerinnsel erzeugen Ferment. Findet nun nicht durch einen lebhaften Wechsel der Blutsäule bei unbehinderter Circulation am Orte der Fermentaufnahme (i. e. in dem innerhalb des Extravasates gelegenen Gefässabschnitt) Vertheilung und relative Vernichtung der deletären Producte statt, so cumulirt sich die Wirkung, wir finden Thrombosen in loco extravasationis.

Wenn wir die einzelnen Versuchsreihen an der Hand dieser Auffassung durchgehen, so wird das, was wir meinen, klarer werden.

Nehmen wir zunächst die Injectionen von Fermentblut ins perivasculäre Gewebe bei vollständig freier Circulation. Die örtlichen Befunde waren hier absolut negativ, dagegen fehlten — wie dies auch die ähnlichen Versuche von Angerer beweisen — die Befunde an den inneren Organen fast nie.

Das Ferment tritt jedenfalls leichter durch die dünnwandigeren Venen ins Blut und kommt eher zur Wirkung im langsamen Venenstrom, als in den Arterien. Die Vis a tergo in den Venen ist aber

1) l. c. S. 37 ff.

doch noch genügend gross, um eine locale Thrombosirung nicht zu Stande kommen zu lassen. Wir können hier sehr wohl die ganz mechanische Erklärung aufstellen, dass alle in der Vene etwa gebildeten Gerinnungsproducte in den Lungenkreislauf geführt sind; wurden in der Arterie überhaupt Gerinnsel gebildet, so werden wir höchstens peripher einige kleine Embolien zu erwarten haben.

Bei Ligatur der Arterie dagegen fehlt mehr oder minder die Vis a tergo in der Vene, und deshalb haben wir hier die eclatantesten Thrombosirungen (s. Versuchsreihe II).

Die Mitte nehmen die Versuche ein, wo eine Behinderung der Circulation durch Ligatur der Vene bedingt ist. Hier fehlen zwar die Thromben nicht ganz, aber sie sind bedeutend geringer; der arterielle Druck stellt schneller einen Ausgleich des venösen Collateralkreislaufs her.[1])

Ausser der localen kommt aber noch eine allgemeine Wirkung des in das Blut gelangten Fibrinfermentes zu Stande, welche sich durch die Veränderungen an den inneren Organen äussert. Diese allgemeine Wirkung trat in allen 3 Versuchsreihen ein, mochte der locale Effect ein mehr oder weniger grosser sein oder ganz fehlen. Für die Erklärung der allgemeinen Wirkung des Fibrinfermentes bedürfen wir einer weiteren als der oben aufgestellten Theorie nicht mehr, namentlich sind die Embolien im Bereiche der Lungen leicht zu verstehen. Dass ausserdem noch Embolien in den vom grossen Kreislauf versorgten Organen vorkommen, zeugt für die Feinheit der durch das Eindringen des Fibrinfermentes hervorgerufenen Gerinnsel. Eine grosse Anzahl derselben passirt offenbar die Lungencapillaren und bleibt erst, wahrscheinlich nachdem sie sich durch Apposition neuer Gerinnsel vergrössert haben, in den Capillaren und kleinen Arterien des Körperkreislaufes stecken. Wohin diese Emboli des grossen Kreislaufes gerathen, ist allein von der Strömung des Blutes

1) Hierin liegt auch eine Erklärung, weshalb bei Hunden unsere Versuche so relativ negative Resultate gaben. Abgesehen von der wahrscheinlich grösseren Widerstandsfähigkeit der Hunde gegen Fermentwirkung, abgesehen von der Dicke der Gefässe, stellt sich bei Hunden an den grossen Gefässen nach Unterbindung die Circulation ausserordentlich schnell wieder her. Nach den Untersuchungen von Sonnenburg („Einige Bemerkungen, betreffend die Herstellung des Collateralkreislaufs nach Unterbindung der Arterie in der Continuität. Centralblatt für Chirurgie. 1876. Nr. 4. S. 689) stellte sich bei Unterbindung der Aorta abdominalis in 700 Secunden der Puls wieder ein; nachdem der Druck unmittelbar nach der Unterbindung von 110 Mm. Hg auf 66 Mm. Hg gesunken war, begann er sich nach 300 Secunden wieder zu heben, so dass also eine Blutung aus der Femoralis möglich gewesen wäre.

abhängig. Unerklärlich und mit der Theorie der Embolie unvereinbar wäre es deshalb gewesen, wenn sich, wie es nach den früheren Untersuchungen scheinen wollte, herausgestellt hätte, dass die charakteristischen Veränderungen sich nur in einigen bestimmten Organen finden. Wir haben jedoch gezeigt, dass in allen Organen des Körpers die gleichen Circulationsstörungen vorkommen können. Hiermit ist es freilich vereinbar, dass einzelne Organe vorzugsweise betroffen werden. Denjenigen Organen, zu welchen die Hauptströmungen des Blutes gehen, werden die meisten Gerinnsel zugeführt werden, und in denjenigen Organen, welche mit zahlreichen kleinsten Endarterien versehen sind, werden die Emboli den grössten Effect hervorrufen. Letzteres ist wohl namentlich die Ursache, weshalb die Falten und Zotten des Darmes sich oft so hochgradig hämorrhagisch infiltrirt zeigen. Alle an der Oberfläche von Organen auftretenden Veränderungen sind selbstverständlich viel deutlicher und auffallender, als die im Innern der Organe zu Stande kommenden. Letztere waren deshalb besonders früheren Beobachtern entgangen.

Schlusssätze.

1. Das in gerinnenden Extravasaten enthaltene Fibrinferment dringt durch Diffusion in die Gefässe der betreffenden Gegend ein.

2. Infolge dessen entsteht, sobald der Blutstrom in den Gefässen gehemmt oder nur behindert ist, eine ausgedehnte intravasculäre Gerinnung.

3. Bei unbehindertem Blutstrom bilden sich im fliessenden Blute feinste Gerinnsel, welche, mit dem Blutstrom fortgeführt, zahllose Embolien in den Capillaren und kleinsten Arterien aller Organe erzeugen, die das pathologisch-anatomische Bild der Fermentintoxication ausmachen.

4. Auch in den Fällen, in welchen durch örtliche Wirkung des Fibrinfermentes Thrombosen entstehen, wird eine gewisse Summe feinster Gerinnsel vom fliessenden Blute fortgeführt, so dass auch hier die Fermentintoxicationserscheinungen nicht auszubleiben pflegen.

Erlangen, 1. Juli 1885.

Versuchsprotokolle.

II, A. Einwirkung des Fibrinfermentes auf ausgeschnittene blut-haltige Gefässstücke.

Versuchsresultate im Text mitgetheilt.

II, B. Einwirkung des Fibrinfermentes auf doppelt ligirte Gefässe.

I. Versuchsreihe.

a) Versuche mit Fermentblut.

Versuch 1. Unterbindung der Jugularis externa bei einem Kaninchen (ausgewachsenes Weibchen). Rechts wird nach doppelter Ligatur — zuerst central, dann 2 Cm. davon peripher — die Wunde durch Naht geschlossen. Links wird aus einem Seitenaste, der Facialis posterior, Blut entnommen und nach der Gerinnung das ausgepresste Fermentblut auf die gefüllte ligirte Vene gebracht. Naht.

Nach 3 Tagen wird das Thier verendet im Stalle aufgefunden. Rechts Blut flüssig im ligirten Stück; Thrombus peripher. Links ligirtes Stück thrombosirt, starke weit reichende Thromben in den peripheren Venenästen.

Befund an den inneren Organen: Einige subpleurale, punktförmige Hämorrhagien.

Versuch 2. Kaninchen. Versuchsanordnung dieselbe, aber anstatt der Vena jugul. ext. wird die Art. femoralis gewählt. Eiterung. Der Versuch ist ausgeschlossen.

Versuch 3. Kaninchen. Versuchsanordnung wie in Versuch 2. Links wird eigenartiges Fermentblut, rechts nichts auf das ligirte Stück der Art. femoralis gebracht. Temperatur vor dem Versuch 38,2, Abends 36,5; nächsten Morgen früh 39,5. Das Thier verendet Mittags. Kein Eiter. Links Thrombus im ligirten Gefässstück und central 2 Cm. weit; rechts überall flüssige Blutsäule. Befund an den inneren Organen nicht notirt.

Versuch 4. Hund (Rattenfänger), Weibchen. In Chloroformnarkose werden beiderseits die Aa. femorales doppelt unterbunden. Hierauf wird rechts die Wunde geschlossen, links wird die Femoralis central verletzt, etwas Blut entleert und abermals das Gefäss unterbunden, sodann das aufgefangene Blut nach der Gerinnung durch Leinwand gepresst und das erhaltene Fermentblut in die Wunde gebracht; Naht. (Derselbe Hund wird 10 Tage später für ein weiteres Experiment benutzt. Es wird beiderseits die Doppelligatur der Venae jugul. externae gemacht; dann rechts die Jugularis [jenseits der Ligatur] verletzt; Naht.)

Nach 12 Tagen wird das Thier getödtet. — An der rechten Art. femoralis enthält das ligirte Gefässstück etwas flüssiges Blut und ein kleines Gerinnsel; central ein fester kleiner Thrombus. Links durchaus starke Thromben sowohl im ligirten Gefässstück, als auch in der Art. femoralis central.

Befund an den inneren Organen: Subpleurale Hämorrhagien; Schwellung und Injection der Darmschleimhaut, die Mesenterialdrüsen geschwellt und hämorrhagisch.

Versuch 5. Sehr grosses weibliches Kaninchen. Beiderseits sowohl Arteria als Vena femoralis doppelt ligirt. Links Fermentblut vom Menschen, bei einer Operation aufgefangen, in die Wunde gebracht. Naht.

Das Thier befand sich 4 Tage lang anscheinend wohl; am 5. Tage zeigt es Convulsionen und wird deshalb durch Verbluten aus den Carotiden getödtet.

Rechts findet sich an der Vene nur oberhalb und unterhalb der Ligatur ein Thrombus, an der Arterie central ein kleiner Thrombus; die Blutsäulen im ligirten Stück sind flüssig. Links ist alles mit rothen Thromben erfüllt, die bis zur Art. iliaca communis und in die Venae iliacae reichen.

Starke subpleurale Hämorrhagie; unter dem Endocard des linken Ventrikels eine verdächtige Stelle.

Versuch 6. Weibliches ausgewachsenes Kaninchen. Versuchsanordnung wie vorher. Eigenartiges Fermentblut. Nach 2 Tagen crepirt. Resultat wie in Versuch 5.

Im rechten unteren Lungenlappen ein deutlicher keilförmiger Infarct; viele subpleurale Hämorrhagien.

b) Versuche mit ganzem Blute.

Versuch 7. Katze. Doppelligatur der beiden Venae femorales. Verletzung der Arteria profunda sinistr. Naht. Nach 4 Tagen wird das Thier getödtet.

Rechts Blutsäule flüssig, links starker rother Thrombus. Befund an den inneren Organen negativ.

Versuch 8. Anordnung wie in Versuch 7. Katze. Nach 3 Tagen getödtet. Befund idem.

Versuch 9. Katze. Beiderseits Doppelligatur der Aa. femorales. Verletzung eines seitlichen Venenastes links. Naht. Das Thier wird nach 4 Tagen getödtet.

Links ist die Blutsäule geronnen, rechts flüssig. Einige subpleurale Hämorrhagien.

Versuch 10. Katze. Versuchsanordnung wie in Versuch 9.

Befund idem. (Das Thier nach 3 Tagen getödtet.)

Versuch 11, 12 u. 13. Katzen, 2 mal Venenligaturen und 1 mal Arterienligatur. Eiterung; die Versuche sind ausgeschaltet.

Versuch 14. Hund (Rattenfänger), Weibchen (schon für Versuch 4 benutzt). Beiderseits Doppelligatur der Venae jugulares externae, dann rechts dieselbe Vene jenseits der Ligatur verletzt; Naht. Hund nach 2 Tagen getödtet. Die Venenstücke zeigten beiderseits Thromben.

Versuch 15. Kaninchen. Doppelligatur der Jugularis externa beiderseits. Links wird eine der Venae faciales verletzt. Naht.

Nach 3 Tagen wird das Thier getödtet. Rechts flüssige Blutsäule, links Thrombus.

Befund an den inneren Organen negativ.

Versuch 16. Kaninchen. Versuchsanordnung wie in Versuch 15. Eiterung.

Versuch 17. Kaninchen. Versuchsanordnung wie in Versuch 15. Befund idem (keine Eiterung). (Das Thier nach 4 Tagen getödtet.)

Versuch 18. Idem wie Versuch 15.

Versuch 19. Kaninchen. Doppelligatur der Aa. femoral. Verletzung eines Venenastes links. Das Thier wird nach 4 Tagen getödtet. Rechts flüssige Blutsäule, links Thrombus.

Befund an den inneren Organen, bis auf einige verdächtige Stellen an den Lungen, negativ.

Versuch 20. Kaninchen. Doppelligatur der Aa. femorales. Links ein Venenast verletzt. Eiterung rechts. Thromben auf beiden Seiten.

Befund an den Lungen relativ bedeutend, sonst negativ.

Versuch 21. Doppelligatur der Aa. femorales bei ausgewachsenem Kaninchen. Links Verletzung eines Venenastes. — Getödtet nach 3 Tagen. Rechts flüssige Blutsäule, links Thrombus.

Befund an den inneren Organen fast negativ; an der Lunge einige kleine hyperämische Partien.

Versuch 22. Wie Versuch 21. Befund idem.

II, C. Einwirkung des Fibrinfermentes auf unverletzte Gefässe.

1. Bei Störung der Circulation durch Arterienligatur.

II. Versuchsreihe.

a) Bei Kaninchen.

Versuch 1. Einem kräftigen ausgewachsenen Kaninchen werden beiderseits die Femoralgefässe freigelegt und jederseits die Arteria femoralis oberhalb des Abganges der Art. profunda femoris unterbunden. Hierauf werden beiderseits die Wunden vernäht, nachdem rechts 8 Ccm. Rinderfermentblut perivasculär injicirt sind. — Das Thier wird nach 24 Stunden getödtet. Das Versuchsergebniss ist ausführlich im Texte mitgetheilt.

Versuch 2. Kleines weisses Kaninchenweibchen. Versuchsanordnung wie in Versuch 1. 5 Ccm. Fermentblut. Dyspnoische Athmung, allgemeines Zittern. — Nach 24 Stunden verendet gefunden.

Befund in loco wie in Versuch 1; an den inneren Organen Befund prägnant. Subpleurale Hämorrhagie. Darmschleimhaut injicirt. Mesenterialdrüsen geschwellt. Urin fluorescirend.

Versuch 3. Ausgewachsenes grosses Kaninchen. Versuchsanordnung wie in Versuch 1, nur wird links die Injection von 8 Ccm. Rinderfermentblut vorgenommen.

Die linke hintere Extremität wird nachgeschleppt, die rechte ist normal.

Nach 24 Stunden wird das Thier durch Verbluten getödtet; das Blut gerinnt erst nach $^1/_2$ Stunde.

Befund in loco: Links ausgedehnte Thrombosen, rechts flüssiges Blut, resp. leere Gefässe.

An den inneren Organen prägnanter Befund an der Lunge, Darm, Mesenterialdrüsen. Urin fluorescirend.

Versuch 4. Ausgewachsenes grosses Kaninchen. Versuchsanordnung wie in Versuch 3. — Befund wie Versuch 3.

Versuch 5. Ausgewachsenes grosses Kaninchen. Versuchsanordnung wie in Versuch 3. Befund in loco wie in Versuch 3.

Befund an den inneren Organen ausserordentlich stark. Sehr zahlreiche subpleurale Hämorrhagien, einige subendocardiale Hämorrhagien.

An der Leber eine infarcirt aussehende grössere Partie, viele kleine livid verfärbte, auf dem Durchschnitt dunkel hyperämisch erscheinende Stellen.

Starke Hämorrhagien in der Darmschleimhaut. Urin fluorescirend.

Versuch 6. Ausgewachsenes Kaninchen. Versuchsanordnung wie in Versuch 3. — Befund wie in Versuch 3.

Versuch 7. Ausgewachsenes Kaninchen. Versuchsanordnung wie in Versuch 3. — Befund wie in Versuch 3.

3 Versuche, in denen Eiterung, resp. Verfärbung und Gangrän sich zeigte, sind ausgeschaltet.

b) Bei Katzen.

Versuch 8. Grosse Katze. Freilegung der Femoralgefässe beiderseits. Rechts Ligatur der Arteria femoralis und perivasculäre Injection von 6 Ccm. Rinderfermentblut. Links nur Ligatur. — Das übrige Versuchsergebniss im Text ausführlich mitgetheilt.

Versuch 9. Trächtige, starke Katze. Beiderseits Ligatur der Art. femoralis, rechts Injection von 15 Ccm. Fermentblut.

Das Thier befindet sich am nächsten Tage deutlich krank. Es wird nach 36 Stunden getödtet.

Rechts starker Thrombus in der Arterie, Gerinnsel in der Vene; links kleiner Thrombus in der Arterie, sonst überall flüssiges Blut.

An der Lunge starke Hämorrhagien, subendocardial ebenfalls. Am Darm Schwellung und Injection.

Die Katze war trächtig mit 6 Embryonen. Das Fruchtwasser ist leicht blutig gefärbt, die Embryonen sind gefleckt, die Placenta ist zum Theil durch Hämorrhagien gelöst. In den Uteringefässen ausgedehnte Thrombosirungen.

Versuch 10. Starke Katze. Beiderseits Art. femoral. ligirt. Links 10 Ccm. Fermentblut.

Links starker Thrombus in der Arterie, Vene durchaus thrombosirt; rechts flüssiges Blut.

Hämorrhagien subendocardial und subpleural. Injection und Schwellung am Darm. Urin schwach blutfarbstoffhaltig, etwas Eiweiss.

Versuch 11. Starker schwarzer Kater. Rechts Art. femoralis, links Vena femoralis ligirt. Beiderseits Injection von 15 Ccm. Fermentblut.

Der aufgefangene Urin ist (spectroskopisch) schwach blutfarbstoffhaltig. Nach 2 Tagen wird die Katze getödtet.

Oertlicher Befund im Text mitgetheilt.

Subpleurale und subendocardiale Hämorrhagien. Schwellung der Darmschleimhaut.

Versuch 12. Starke, trächtige Katze. Beiderseits werden die Arteriae femorales ligirt, rechts 15 Ccm. Fermentblut. — Befund wie in Versuch 9.

Versuch 13. Starke Katze. Versuchsanordnung wie in Versuch 10; Befund wie in Versuch 10.

c) Bei Hunden.

Versuch 14. Gelber Rattenfänger. Ligatur der Arteriae femorales. Rechts perivasculäre Injection von 35 Ccm. Fermentblut (Rind).

Nach 3 Tagen wird die gut verklebte, nicht eiternde Wunde rechts

geöffnet. Central von der Ligatur enthält die Arterie einen bedeutenden Thrombus; in der Vene kein Thrombus. Als die Arterie peripher von der Ligatur angeschnitten wird, spritzt sie sofort stark. Abermalige Ligatur der Arterie. Injection von weiteren 35 Ccm. Fermentblut. Eiterung. — Der Hund wird nach 5 Tagen getödtet.

In der Lunge ein grösserer hämorrhagischer Infarct im rechten Unterlappen. Alle kleineren, dunkleren Partien, die den bei früher getödteten Thieren beobachteten hämorrhagischen, resp. hyperämischen Stellen entsprechen, machen auf dem Durchschnitt den Eindruck kleiner Infarcte.

Hämorrhagien unter dem Endocard, namentlich aber an den Mitralzipfeln.

Die Darmschleimhaut ist stark injicirt, geschwellt, in dem unteren Theil des Dünndarms einzelne Hämorrhagien, ebenso einzelne im Dickdarm.

Mesenterialdrüsen geschwellt, hämorrhagisch. Urin, aufgefangener und der aus der Blase entnommene, blutfarbstoffhaltig und eiweisshaltig.

Versuch 15. Grosser schwarzer Hund. Ligatur der Arteriae femorales beiderseits. Rechts Injection von 40 Ccm. Rinderfermentblut. Ausserdem wird rechts die Profunda femoris unterbunden.

Befund local negativ; an den inneren Organen nicht constatirt, da der Hund zu anderweitigen Versuchen aufbewahrt wird.

Versuch 16. Grosser Hund. Beiderseits wird die Femoralis ligirt; rechts wird ausserdem aber die Iliaca externa unterbunden. Es liegen also rechts zwei Ligaturen, zwischen welchen die Epigastrica inf. und die Prof. femoris abgehen. Rechts Injection von 60 Ccm. Fermentblut.

Localer Befund positiv. Das Thier wurde durch Verbluten getödtet. In der Vene rechts bedeutende Gerinnsel, links wenig flüssiges Blut.

Urin stark blutfarbstoffhaltig, Albuminurie. An den Lungen, am Herzen und Darm prägnante Veränderungen.

2. Bei Störung der Circulation durch Ligatur der Vene.

III. Versuchsreihe.

a) Bei Katzen.

Versuch 1. Starke Katze. Ligatur der Venae femorales beiderseits. Rechts Injection von 15 Ccm. Fermentblut.

Das Thier wird nach 36 Stunden durch Verbluten getödtet.

In der Arterie sind auf beiden Seiten keine Thromben; in der Vene rechts peripher die Vene durchaus thrombosirt, central auch ein stärkerer Thrombus als links, wo sowohl central als peripher kleine Thromben zu constatiren sind.

An den inneren Organen Befunde an den Lungen ziemlich unbedeutend; subendocardiale Hämorrhagien; Schwellung und starke Injection der Darmschleimhaut.

Versuch 2. Starke Katze. Versuchsanordnung wie in Versuch 1. Befund wie in Versuch 1.

b) Bei Kaninchen.

Versuch 3. Kaninchen, ausgewachsen. Beiderseits Ligatur der Venae femor. Links perivasculäre Injection von 9 Ccm., rechts von 5 Ccm. Fermentblut.

Das Thier wird am anderen Tage verendet im Stalle gefunden.

Der *Sectionsbefund* ist in diesem Falle einer der prägnantesten der bei Kaninchen vorgekommenen.

Die Lungen bilden ein äusserst buntes Bild: Der rechte Unterlappen ist vollständig gleichmässig hämorrhagisch; die übrigen Lungenlappen sind mit zahlreichen grösseren und kleineren Hämorrhagien durchsetzt. Die grösseren lassen sich zum Theil tief ins Gewebe hinein verfolgen und man findet die zuführenden Pulmonalarterienäste thrombosirt; die kleineren breiten sich zunächst unter der Pleura aus, es entspricht ihnen aber stets ein hämorrhagisch, resp. hyperämisch erscheinendes Gewebsstück.

Zahlreiche subendocardiale, punktförmige Hämorrhagien; der Darm enthält leicht gallig gefärbten Schleim, der zahlreiche kleine Extravasate in sich aufgenommen hat; die Schleimhaut ist durchweg hämorrhagisch. Venen beiderseits peripher weit thrombosirt, Arterie frei.

Versuch 4. Kaninchenbock, ausgewachsen. Beiderseits Ligatur der Vena femoralis. Rechts perivasculäre Injection von 7—8 Ccm. Fermentblut.

Befund local: Vene rechts peripher durchaus thrombosirt, central auch ein stärkerer Thrombus. Links peripher ein kleinerer Thrombus, central kein Thrombus, Arterien frei.

Befund an Lunge, Herz und Darm nicht bedeutend.

Versuch 5. Kaninchen, ausgewachsen. Versuchsanordnung wie in Versuch 4. — Befund wie in Versuch 4.

Versuch 6. Wie Versuch 5.

3. Bei Störung der Circulation durch temporäre Abschnürung.

IV. Versuchsreihe.

Im Text ausführlich mitgetheilt.

III, B. Eigene Versuche über allgemeine Fermentintoxication.

V. Versuchsreihe.

a) Transfusionen mit gleichartigem Fermentblut in die Arterien peripher bei Hunden.

Versuch 1. Mittelgrosser gelber Hund, 7500 Grm. schwer. Aus der rechten Vena jugularis externa werden etwa 70 Ccm. Blut entnommen. Hierauf wird rechts ein Seitenast der Carotis interna freigelegt und das aus dem geronnenen Hundeblut gewonnene und filtrirte Fermentblut [1]) (nach 1 Stunde) peripher in den Seitenast der Carotis communis durch Abklemmen mit einer Spritze transfundirt.

Nach Injection von etwa 10 Ccm. tritt heftige Dyspnoe, Kollern im Leibe und heftige Schmerzensäusserungen bei dem (narkotisirten; 3 Cgrm. Morph.) Hunde ein. Es wurden sehr langsam und in Pausen im Ganzen etwas über 40 Ccm. Fermentblut injicirt. — Das Thier lebt etwa noch 24 Stunden nach der Transfusion; es reagirt auf keinen Reiz, liegt somnolent

1) Ich habe das Fermentblut nicht jedesmal auf mitinjicirte Gerinnsel untersucht, aber an drei auf diese Weise hergestellten Blutproben konnte ich nicht die kleinsten Gerinnselpartikelchen nachweisen. Auch war in dem restirenden Fermentblut bis zum 2. Tage nie eine Spur von Gerinnselbildung zu bemerken.

da, mit beschleunigter Respiration. Urin war im untergestellten Gefässe gar nicht enthalten; im Käfig waren breiig-flüssige, blutig tingirte Excremente.

Sectionsbefund.

Brusthöhle. In beiden Pleurahöhlen wenig blutig tingirtes Exsudat. Die Lungenoberfläche uneben, indem sich zwischen dunkleren, zum Theil hämorrhagisch verfärbten Partien blasse, emphysematös gedunsene Lungenläppchen hervorwölben. Einzelne kleinere Hämorrhagien sind weniger zahlreich zu finden, als grössere stark dunkelgrauroth gefärbte, mit vielen nicht scharf begrenzten hämorrhagischen Stellen durchsetzte Partien.

Die Substanz fühlt sich ziemlich fest, stellenweise pflaumig an. Auf dem Durchschnitt entleert sich reichlich schaumige, blutig tingirte Flüssigkeit. Das Gewebe ist grossentheils durchaus lufthaltig, nur ganz kleine, auf dem Durchschnitt sich etwas dunkler von dem übrigen, theils stark hyperämischen, theils geradezu hämorrhagisch inficirten Gewebe abhebende Partien sind luftleer.

Die bedeutenderen Aeste der Arteria pulmonalis sind theilweise frei, ein anderer Theil derselben und fast alle kleineren Aeste sind vollgestopft mit Blutgerinnseln. An den Gerinnseln in den grösseren Gefässen lässt sich deutlich ein Centrum von blasseren, körnigen Gerinnseln erkennen — Gerinnsel, wie wir sie bei Thieren, die unter der Transfusion (s. folgende Versuche) sterben, als verfilzte Gerinnsel von dunkelgraurothem, körnigem Ansehen im rechten Ventrikel u. s. w. finden —, um das sich rothe Gerinnsel angelagert haben.

Herz. Der rechte Ventrikel enthält wenig flüssiges Blut; im rechten Herzohr, zwischen den Trabekeln des Ventrikels finden sich deutlich nicht postmortale Gerinnsel. Im rechten Vorhof keine Gerinnsel. Unter dem Endocard des rechten sowohl, als auch des linken Ventrikels zahlreiche subendocardiale, nicht ganz scharf begrenzte hämorrhagische Verfärbungen. Besonders stark tritt diese Verfärbung an den Spitzen der Papillarmuskeln hervor. — Die Bronchialdrüsen sind zum Theil normal, zum Theil geschwellt, stark hämorrhagisch. Die Thymusdrüse ist mit bedeutenden Hämorrhagien durchsetzt.

Bauchhöhle. In der Bauchhöhle kein Exsudat; das Peritoneum stärker injicirt; am Darme lässt die Serosa, namentlich in der Gegend des Coecum, fleckige, schärfer begrenzte Hämorrhagien durchscheinen.

Die Leber zeigt ein eigenthümlich fleckiges Aussehen. Zwischen den normal gefärbten Partien sind ganz unregelmässig mehr violette Partien eingestreut, die nur an wenigen Stellen die bestimmte Diagnose auf Hämorrhagie gestatten; die Substanz ist etwas weniger elastisch wie normal, sehr blutreich; in einem grösseren Arterienaste ein starker Thrombus von charakteristischem Aussehen, übrigens viele kleine Thromben.

Die Milz ist äusserst derb und bietet auf ihrer Oberfläche ein sehr buntes Bild, zwischen den normal braunroth gefärbten Partien finden sich, ähnlich wie auf der Leber, exquisit violett gefärbte; auf dem Durchschnitt stellen sich einzelne dieser Partien als ganz besonders blutreich dar. Thromben sind makroskopisch nicht nachweisbar.

Das Pankreas ist blutreich, zeigt ebenfalls freie Hämorrhagien zwischen den Acini.

Die Nieren sind derb; unter der Kapsel zahlreiche, zum Theil sehr bedeutende Hämorrhagien. An der linken Niere befindet sich im Gewebe um die Nierenkapsel ein beinahe die Hälfte derselben bedeckendes Extravasat. Die Substanz ist blutreich, dunkelbraunroth gefärbt; die Corticalis ist deutlich geschwellt; die einzelnen Glomeruli treten sehr scharf und charakteristisch hervor. Zwischen den Harnkanälchen sieht man dunklere, blutfarbige Streifen, stellenweise kleine freie Hämorrhagien. Schleimhaut des Nierenbeckens stark injicirt, hämorrhagisch; ebenso die der Ureteren.

Harnblase stark contrahirt, enthält wenig tief schwarzrothen, lackfarbenen Urin (s. V.-R. VI. Vers. 8).

Der Darm ist stark contrahirt, überall livid durchscheinend, die Serosa stark injicirt.

Die Mesenterialdrüsen stark geschwellt, hämorrhagisch.

Der Magen enthält Speisereste; die Schleimhaut, namentlich in der Gegend des Pylorus, gleichmässig blaurothlich injicirt, im Ganzen geschwellt und mit Schleim bedeckt. Der Dünndarm enthält blutig gefärbte schleimige Massen; unter dem Mikroskop sind rothe Blutkörperchen nur vereinzelt nachweisbar. Die Schleimhaut ist äusserst stark geschwellt, gleichmässig bläulichroth injicirt, mit Hämorrhagien durchsetzt; die Plaques stark geschwellt.

Der Dickdarm zeigt nicht so gleichmässige Injection, aber ebenfalls zahlreiche Hämorrhagien. Die Schleimhaut ist mit zähflüssigem Schleim bedeckt. — Am stärksten sind Injection und Hämorrhagien im Coecum.

Kopf. Die Vena jugul. interna der zur Injection benutzten Seite ist thrombosirt, ebenso die Carotis. In der Parotis Hämorrhagien. Die Innenfläche der Dura ist stark injicirt an der Convexität; an der Basis, namentlich über der Sella turcica, mit Hämorrhagien durchsetzt. An den weichen Häuten sind kleine, aber exquisit deutliche Hämorrhagien zu constatiren; in einzelnen Gefässen finden sich abgerissene kleinste Thromben. Die Substanz des Gehirns ist blutreich; auf dem Durchschnitt sieht man auffallend zahlreiche Blutpunkte. Die Plexus chorioid. sind dunkel und sehr hyperämisch; in den Centralganglien ausserordentlich zahlreiche Blutpunkte.

Die Retina zeigt am Sehnerveneintritt deutlich makroskopisch erkennbare Hämorrhagien, die mit dem Mikroskop (Hartnack, Obj. 2) noch deutlicher hervortreten. Auf der Macula lutea sind ebenfalls Hämorrhagien zu constatiren. Mikroskopisch bieten die Gefässe des Augenhintergrundes den schlagendsten Beweis, dass wir es mit Embolie zu thun haben. Man sieht einen Gefässast eine Strecke weit vom Hauptstamm plötzlich zu seiner doppelten Dicke angeschwollen, als sei hier ein Pfropf eingekeilt; allmählich geht der Durchmesser des Lumens wieder zur normalen Weite über.

Resumiren wir, so finden wir in sämmtlichen untersuchten Organen Hämorrhagien.

Versuch 2. Einem Hunde von 9000 Grm. Gewicht werden 90 Ccm. Blut aus der rechten Vena jugularis externa entnommen und das ausgepresste Fermentblut (etwa 50 Ccm.) wird links bei freiem Blutstrom in einen Seitenast der Carotis interna transfundirt. (Protokoll s. im Text.)

Versuch 3. Einem Hunde von 10 Kgrm. Gewicht werden 100 Ccm. Blut aus einem Seitenast der rechten Art. femoralis entnommen und das ausgepresste Fermentblut in die linke Arteria profunda femoris — etwa 70 Ccm. — peripher injicirt. (Protokoll s. im Text.)

b) Transfusionen in die Peritonealhöhle bei Kaninchen.

1. Mit eigenartigem Fermentblut.

Versuch 4. Einem ausgewachsenen Kaninchen (Albino, trächtig) werden 25 Ccm. Fermentblut (eigenartiges, etwa 1 Proc. des Körpergewichts) in die Peritonealhöhle gespritzt.

Das Thier wird am anderen Tage (etwa nach 16 Stunden) todt, jedoch noch warm im Stalle gefunden.

Befund im Texte mitgetheilt.

Versuch 5. Ausgewachsener Kaninchenbock. Versuchsanordnung wie in Versuch 4.

Befund: Hämorrhagien an der Lunge, Endocard beider Ventrikel, Verfärbungen an der Leber und Milz, Hämorrhagien in der Niere, Schleimhaut des Nierenbeckens, der Ureteren, Harnblase, Darm. Mesenterialdrüsen stark hämorrhagisch.

Starke Hämorrhagien an der Retina, kleinere an den weichen Hirnhäuten und in der Hirnsubstanz.

Versuch 6. Ausgewachsenes Kaninchenweibchen, trächtig. Versuchsanordnung wie in Versuch 4. Befund wie in Versuch 4.

Versuch 7. Ausgewachsenes Kaninchen. Versuchsanordnung wie in Versuch 4. Befund wie in Versuch 5.

2. Mit fremdartigem Fermentblut.

Versuch 8. Ausgewachsenes Kaninchen. 25 Ccm. Rinderfermentblut in die Peritonealhöhle. — Todt nach 12 Stunden.

Der Befund weicht in nichts von den unter den vorigen Nummern mitgetheilten ab.

Versuch 9. Ausgewachsenes Kaninchen. Versuchsanordnung und Befund wie in Versuch 8.

VI. Versuchsreihe.

Feststellung der Veränderungen des Urins bei Fermentintoxication.

Da die mikroskopischen Befunde an den Nieren auf einen ziemlich bedeutenden Gehalt des Urins an anomalen Bestandtheilen hinwiesen, so wurden einige Kaninchen in isolirten Käfigen gehalten und sowohl der aufgefangene als auch besonders der nach Tödtung des Thieres der Blase direct entnommene Urin untersucht.

a) Versuche mit eigenartigem Fermentblut.

(Das Fermentblut wurde durch Verbluten eines anderen Thieres gewonnen.)

Versuch 1. Einem ausgewachsenen Kaninchen 10 Ccm. Fermentblut in die Bauchhöhle.

Blutfarbstoffgehalt des Urins spectroskopisch nicht nachweisbar. Minimale Eiweisstrübung. Im Sediment ungefärbte granulirte Cylinder.

Versuch 2. Einem ausgewachsenen Kaninchen 15 Ccm. Fermentblut in die Bauchhöhle.

Im Spectroskop deutlich die charakteristischen Absorptionsstreifen. Starker Eiweissgehalt. Viele mit Hämoglobinroth tingirte granulirte Cylinder, keine rothen Blutkörperchen.

Versuch 3. Einem grossen Kaninchen 12 Ccm. Fermentblut in die Bauchhöhle.

Blutfarbstoffgehalt spectroskopisch nachweisbar, aber schwach. Eiweissgehalt bedeutend genug, um deutlich nachweisbar zu sein. Cylinder, keine Blutkörperchen. (Die Thiere crepirten innerhalb 72 Stunden.)

Versuch 4. Dieser Versuch, sowie Versuch 5, 6, 7 wurden als Parallelversuche zur directen Transfusion in die Blutbahn angestellt.

Einem ausgewachsenen Kaninchen werden 25 Ccm. Fermentblut (etwa 1 Proc. des Körpergewichts) in die Peritonealhöhle gespritzt. Während die Thiere in den Versuchen 1, 2, 3 längstens noch 72 Stunden, wenigstens 48 Stunden lebten, crepirten die Thiere, denen 25 Ccm. Fermentblut in die Bauchhöhle gebracht wurden, meist innerhalb der ersten 12 Stunden.

Die weiteren Sectionsberichte über die Befunde finden sich unter Versuchsreihe V, Versuche 4, 5, 6, 7.

Der aus der Blase entnommene Urin ist stark blutfarbstoffhaltig, stark eiweisshaltig; Cylinder sind nur in sehr geringer Anzahl aufzufinden, keine Blutkörperchen.

Versuch 5. Ausgewachsenes Kaninchen. 25 Ccm. Fermentblut in die Peritonealhöhle. Das Thier wird nach 16 Stunden (am Morgen des nächsten Tages) verendet im Stalle gefunden. Der Urin aus der Blase entnommen.

Spectroskopisch starker Hämoglobingehalt nachweisbar. Albuminurie. Granulirte Cylinder spärlich. Keine Blutkörperchen.

Versuch 6. Ausgewachsenes Kaninchen. 25 Ccm. Fermentblut in die Peritonealhöhle. Das Thier verendet nach 10 Stunden.

Urin ganz dunkel, blutfarbig. Spectroskopisch Blutfarbstoff nachweisbar. Albuminurie. Keine Cylinder, keine Blutkörperchen.

Versuch 7. Ausgewachsenes Kaninchen (Albino). 25 Ccm. Fermentblut in die Peritonealhöhle.

Urin aus der Blase entnommen, blutfarbstoffhaltig; Albuminurie. Spärliche Cylinder, keine Blutkörperchen.

Versuch 8. Hund, bei dem Transfusion seines eigenen (Ferment-) Blutes gemacht war (s. V.-R. V, Vers. 1, etwas über 40 Ccm. in die Carotis peripher). Der Hund lebt etwa 24 Stunden.

Urin aus der Harnblase stark blutig gefärbt, enthält viel Eiweiss, Blutfarbstoff, granulirte, ziegelroth gefärbte Cylinder, sehr wenige veränderte Blutkörperchen.

Versuch 9. Hund. Transfusion von 70 Ccm. eigenen (Ferment-) Blutes in die Art. femoralis (peripher). Lebt 4 Tage und wird dann getödtet.

Erstes Urin am 2. Tage dunkelschwarzroth gefärbt, stark blutfarbstoffhaltig, Albuminurie. Keine rothen Blutkörperchen.

Am 3. Tag ebenso.

Am 4. Tag wird der Urin heller, Eiweissgehalt stärker, sehr reichlich Cylinder.

Am 5. Tag: Urin aus der Harnblase entnommen; fast keine Blutfärbung; spectroskopisch deutlich blutfarbstoffhaltig; Eiweissgehalt bedeutend, Cylinder reichlich.

Versuch 10. Hund. Verendet unter der Transfusion von 50 Ccm. eigenen (Ferment-) Blutes in die Carotis.

Urin normal.

b) Versuche mit fremdartigem Fermentblut.

Versuch 11. Kaninchen, ausgewachsen. 10 Ccm. Rinderfermentblut in den Peritonealraum. Verendet nach 36 Stunden.

Urin stark blutfarbstoffhaltig, Eiweissgehalt ziemlich bedeutend; granulirte, ziegelroth gefärbte Cylinder ziemlich reichlich.

Versuch 12. Kaninchen, ausgewachsen. 25 Ccm. Rinderfermentblut in den Peritonealraum. Verendet nach 36 Stunden.

Spectroskopisch starker Blutfarbstoffgehalt. Albuminurie, Cylinder, keine rothen Blutkörperchen.

Versuch 13. Kaninchen, ausgewachsen. 25 Ccm. Rinderfermentblut in den Peritonealraum. Verendet innerhalb 12 Stunden.

Mit Heller'scher Probe und spectroskopisch Blutfarbstoff nachweisbar. Albuminurie. Cylinder spärlich. Keine Blutkörperchen.

Versuch 14. Kaninchen, ausgewachsen. 25 Ccm. Rinderfermentblut in den Peritonealraum. Lebt 2 Tage.

Urin aus der Blase. Mit Heller'scher Probe und spectroskopisch Blutfarbstoff nachweisbar. Albuminurie. Cylinder spärlich. Keine Blutkörperchen.

Versuch 15. Hund. Transfusion von 250 Ccm. (24 Stunden nach der Herstellung verwendeten) Rinderfermentblut. Das Thier bleibt am Leben.

Urin tief dunkelschwarzroth. Eiweiss, granulirte Cylinder sehr reichlich.

XVI.

Ueber die Thoracentese beim Empyem.

Von

Dr. Paul Blumberg

in Baku.

Es unterliegt nach dem gegenwärtigen Stande der Wissenschaft keinem Zweifel, dass beim sogenannten serösen pleuritischen Exsudate die Thoracentese (unter Abschluss der Luft) durch den Troicart, beim Empyem dagegen die Entleerung des eiterigen Exsudates aus der Pleurahöhle durch den Schnitt zu geschehen hat, weil die letztere Methode für den freien Ausfluss des Eiters die günstigsten Chancen bietet und weil der Abschluss der Luft zur Erzielung günstiger Heilresultate bei der operativen Behandlung von Empyemen nicht nur keineswegs erforderlich, sondern der freie Zugang der Luft erwünscht ist.

Es kann aber andererseits nicht geleugnet werden, dass die Schnittoperationen für den Patienten manche Unbequemlichkeiten bietet. Einmal versetzt der Schnitt den Patienten in die Nothwendigkeit, seine Leib- und Bettwäsche mit Eiter beschmutzen zu müssen oder, selbst wenn die operirte Thoraxhälfte mit einer so dicken Lage von Watte oder Compressen bedeckt wird, dass die Wäsche gegen das Imprägnirtwerden mit Eiter geschützt wird, so saugen mindestens die tieferen Lagen eines solchen Verbandes genug Eiter auf, um eine ziemliche umfangreiche Hautfläche in stetem Contact mit Eiter zu erhalten, wodurch nicht nur Veranlassung zu Erkältungen, sondern auch in manchen Fällen zu Hauterosionen Veranlassung gegeben werden kann.

Freilich sagt ferner Lichtheim[1]): „Die Furcht vor Hämorrhagien, namentlich vor einer Verletzung der Intercostalarterie ist stets

1) Ueber die operative Behandlung pleuritischer Exsudate in Volkmann's Sammlung klin. Vorträge. Nr. 43.

ein Schreckbild gewesen, das die Verallgemeinerung der Operation durch den Schnitt aufgehalten hat. Eine Verletzung der Intercostalarterie ist jedoch unmöglich, wenn man sich in der Mitte des Intercostalraumes hält. Die Verletzung kleiner abnorm verlaufender Arterien hat nichts zu sagen und ist leicht durch Compression mit dem Finger zu stillen. Die Furcht vor Hämorrhagien ist zum grossen Theil darauf zurückzuführen, dass nach Eröffnung der Pleura selbst unbedeutende Blutungen einen besorgnisserregenden Eindruck machen, weil sich das Blut mit dem ausfliessenden Pleurainhalt mischt und man deshalb die Quantität des ersteren sehr überschätzt." Demnach sind Befürchtungen von Hämorrhagien für den Operateur und selbst unbedeutende Blutungen, welche, wie ein eifriger Verfechter der Schnittoperation zugesteht, „einen besorgnisserregenden Eindruck machen", immerhin Umstände, welche Berücksichtigung verdienen, wenn die Möglichkeit, solche zu vermeiden, vorhanden ist.

Zwar ist die lebensrettende Bedeutung der Thoracentese beim Empyem und die ungemeine Erleichterung nach derselben für den Patienten eine so enorme, dass Befürchtungen des Kranken und unbedeutende Blutungen nicht in die Wagschale fallen sollten, da der Patient ohne operativen Eingriff in der Regel dem Tode geweiht ist. Wenn es aber eine Methode gibt, bei deren Anwendung bei gleichen Vortheilen der Entleerung des Eiters aus der Brusthöhle durch den Schnitt anhaftende, für Arzt und Kranken unangenehme Complicationen vermieden werden, so ist nicht einzusehen, warum man von einer solchen Methode nicht Gebrauch machen sollte. Sagt doch schon Lichtheim, dass solches, wenn auch grundlose „Schreckbild" die Verallgemeinerung der Operation durch den Schnitt aufgehalten hat. Folglich ist anzunehmen, dass die Einführung einer Methode, bei welcher derselbe Zweck mit Vermeidung solcher Schreckbilder erreicht wird, diese Operation in viel grösserem Maassstabe zur Anwendung bringen werde.

Endlich verdient nicht aus dem Auge gelassen zu werden, dass die Anlegung einer Oeffnung durch einen Hautschnitt, der nicht weniger als 2 Zoll Länge haben muss, die Trennung der Muskeln Schicht für Schicht auf der Hohlsonde, die darauffolgende Probepunction und der Einschnitt in die Pleura eine ziemlich langdauernde und nicht schmerzlose Procedur sind, welche von sensiblen Personen, namentlich von Kindern oft genug gefürchtet und allenfalls noch in der Chloroformnarkose zugelassen wird, was jedoch zuweilen, namentlich bei linksseitigen Empyem (mit Dislocation des Herzens) nicht immer aus-

führbar ist, jedenfalls aber Assistenz erfordert. Weigerte sich doch Dupuytren (wie Kussmaul erzählt), als er an einem Pyopneumothorax tödtlich darniederlag, diese Operation an sich vollziehen zu lassen und wollte lieber „durch die Hand Gottes, als durch die der Aerzte sterben".

Die Operation des Empyems durch den Schnitt hat also folgende Unzulänglichkeiten: 1. Ein beständiges Durchnässtsein des Kranken, 2. die Möglichkeit der Verletzung der Intercostalarterien oder, wo dieses nicht geschieht, jedenfalls eine „besorgnisserregenden Eindruck machende Hämorrhagie" aus der Schnittfläche, und endlich 3. die längere Dauer und grössere Schmerzhaftigkeit der Operation, als die Entleerung durch den Troicart.

Mit vollem Rechte kommt es heutzutage Niemanden in den Sinn, die bei serösem Exsudate ohne Frage indicirte Punction unter Luftabschluss (mit dem gewöhnlichen Troicart) auszuführen, sobald es sich um ein Empyem handelt, weil 1. die Entfernung des Eiters durch Punction zu Folge hat, dass „wenige Tage nach der Entleerung der Eiter sich unzweifelhaft wieder angesammelt hat und man die Punction mit demselben Resultate wiederholen muss", weil 2. es niemals gelingt, „durch die Punction unter Luftabschluss auch nur annähernd den Eiter vollständig zu entfernen, eine Aufgabe, die wir uns durchaus stellen müssen" (Lichtheim), und endlich 3. weil man bei der Operation des Empyems dafür sorgen muss, dass nicht nur der Eiter anhaltend freien Ausfluss hat, sondern auch dafür, dass die atmosphärische Luft fortwährend freien Zutritt zur Eiterhöhle hat, da es feststeht, dass die in der vereiterten Pleurahöhle abgesperrte Luft einen gewöhnlichen Eiter in stinkende Jauche umwandelt.

Wenn demnach für die Behandlung des Empyems die Anlegung einer dauernden Oeffnung Conditio sine qua non ist, so fragt es sich, ob eine solche einzig und allein durch den Schnitt zu Wege gebracht werden kann, durch welche, wie eben bemerkt, *a*) ein beständiges Durchnässtsein des Kranken, *b*) die Möglichkeit einer Verletzung der Intercostalarterien und *c*) eine grössere Schmerzhaftigkeit bei längerer Dauer der Operation herbeigerufen wird.

A priori müssten von einer Punction mit Liegenlassen der Troicartcanüle die drei Postulate zur erfolgreichen Operation eines Empyems, als da sind: 1. freier Ausfluss des Eiters auf die Dauer, 2. fortwährender Zutritt der Luft zur Eiterhöhle, 3. vollständige Entfernung des Eiters durch wiederholtes Ausspülen der Eiterhöhle mit desinficirenden Flüssigkeiten, erfüllt werden.

Von einem solchen Verfahren thun die Autoritäten jedoch gar

keine Erwähnung oder, wenn dieses geschieht, so nur zu dem Zweck, um es gänzlich zu perhorresciren. So sagt Lichtheim: „Allerdings kann man auch eine dauernde Thoraxfistel durch Stich anlegen, wenn man die Troicartcanüle mehrere Tage im Stichkanal liegen lässt, aber es hat dies Verfahren den grossen Uebelstand, dass es eine zu enge Fistel schafft."

Beobachtungen von nach diesem Verfahren operirten Fällen sind meines Wissens nicht veröffentlicht worden. Es machen solche absprechende Urtheile eher den Eindruck von vorgefassten Meinungen, als von auf praktische Erfahrungen gestützten wissenschaftlichen Ueberzeugungen.

Es gibt nun aber keine triftigen Gründe vorauszusetzen, warum eine im Stichkanale liegen gelassene Troicartcanüle dem Organismus mehr Schaden bringen soll, als z. B. eine Tracheotomiecanüle, welche bekanntlich wochenlang ohne besondere Beschwerden vertragen wird.

Freilich müsste zu diesem Zwecke nicht eine gewöhnliche Troicartcanüle benutzt werden, die mit ihren scharfen Rändern am unteren (entgegengesetzten vom Griff) Ende die Organe in der Brusthöhle verletzen könnte und in der Regel keine Oehrchen zum Befestigen der Bänder hat, wie eine Tracheotomiecanüle.

Im Nachfolgenden will ich zwei Fälle mittheilen, wo die Punction mit einem eigens zu diesem Zwecke nach meiner Angabe von einem Tiflisschen Silberarbeiter construirten Troicart (dessen Canüle in der Stichwunde circa 4 Wochen lang blieb) ein äusserst günstiges Resultat gab, so dass, so gering auch die Zahl der einschlagenden Beobachtungen ist, sie doch zu ferneren Beobachtungen mindestens aufmuntern, ehe in der Wissenschaft das gegenwärtige absprechende Urtheil über diese Operationsmethode festgestellt werden darf.

Als ich im Jahre 1878 vom Collegen Dr. Uschakoff in Tiflis zu der 11jährigen Tochter des Musiklehrers S. zur Consultation eingeladen wurde, welche an linksseitigem Empyem mit Dislocation des Herzens litt und der vom Collegen Dr. M. vorher schon 2 mal die Punction mit dem Troicart unter Luftabschluss mit Entfernung der Canüle nach Entleerung des Eiters ausgeführt worden war, schlug ich selbstverständlich die Operation durch den Schnitt als die einzig indicirte bei diesem von vornherein eiterigen Exsudat vor. Die Patientin, ein durch die längere Krankheit reizbares und als einziges Kind überhaupt verwöhntes Subject, wollte unter keiner Bedingung eine Operation und namentlich nicht auf die Chloroformnarkose eingehen. Auch die Eltern waren nicht dazu zu bewegen, ihre Zustim-

mung dazu zu geben, dass ein nur 2 Zoll langer Schnitt in den Intercostalraum gemacht werde.

Es blieb mir nichts übrig, als auf ein von ihr weniger gefürchtetes Mittel, die Patientin zu retten, zu sinnen, und zwar wollte ich zunächst die Punction mit Hinterlassung der Canüle auf wenige Tage ausführen und nach Etablirung der Thoraxfistel mit dem gedeckten Messer ohne Vorwissen der Patientin den Schnitt versuchen. Vor der Punction mit dem Troicart hatte die Patientin nicht die unüberwindliche Furcht, da sie von derselben bereits 2 mal nicht nur augenblickliche Erleichterung, sondern auch keine Schmerzen verspürt hatte.

Zu diesem Behufe bestellte ich (nicht etwa beim Instrumentenmacher, deren es in Tiflis keine gibt, sondern beim gewöhnlichen Silberarbeiter) einen Troicart, dessen Beschreibung ich hier folgen lasse und den sich jeder Arzt auch an Orten beschaffen kann, wo keine Fabrik für chirurgische Instrumente existirt. Die Länge der silbernen Canüle beträgt genau $1\frac{1}{8}$ Zoll, das Lumen derselben etwas über $\frac{1}{16}$ Zoll, d. h. ein von Rudolph Detert in Berlin verschriebener „Katheter mit Scheidewand zur Entfernung des Eiters nach der Thoracentese nach Kussmaul" passt genau in die Canüle und zwar so, dass die beiden Fenster dieses Katheters nach Einschiebung desselben ausserhalb der Canüle sich befinden, also das Ein- und Ausfliessen von Flüssigkeiten aus der Eiterhöhle, in welche die Troicartcanüle mit dem hineingeschobenen Kussmaul'schen Katheter mündet, vollkommen ungehindert vor sich gehen kann. Am Griffende, d. h. an dem Ende, welches nach dem Einstich nach aussen zu liegen kommt, befindet sich ein Schild, ähnlich der Tracheotomiecanüle mit den obligaten Oehrchen zum Einfädeln der Bänder, mit denen der Thorax umschlungen und so die Canüle gegen das Herausschlüpfen aus dem Stichkanal geschützt wird. Noch auf eine Eigenthümlichkeit dieses Troicarts muss ich die Aufmerksamkeit lenken, welche bei Herstellung desselben durchaus berücksichtigt werden muss. Damit das untere Ende der Canüle, welche also in die Brusthöhle zu liegen kommt, nicht mit seinen scharfen Rändern die Brustorgane (Herzbeutel, Lungen) verletze, müssen die Wände der Canüle etwas dicker sein, als es gewöhnlich bei den Troicarts angenommen ist, und die Ränder mindestens so viel abgerundet sein, als die des unteren Endes der Tracheotomiecanülen. Damit nun ein dadurch entstandener Vorsprung an der Grenzscheide des Stilets mit der Canüle beim Einstich des ganzen Troicarts nicht Hindernisse finde, welche mindestens eine grössere Gewalt beim Act des Ein-

stiches erfordern würden, ist das aus der Canüle hervorragende Ende des Stilets dicker als der in der Canüle passende Theil. Damit nun aber eine ebenso übermässige Kraft zum Herausziehen des Stilets nicht erforderlich wäre, ist an einer Seite der Canüle ein Spalt von der Länge eines halben Zolles angebracht, welcher eine Erweiterung des Canülenlumens beim Herausziehen des Stilets ermöglicht. Nach einer so detaillirten Beschreibung des Troicarts kann jeder Instrumentenmacher einen solchen leicht herstellen.

Mit diesem Troicart stach ich also unter Assistenz des Herrn Dr. Uschakoff in den 6. Intercostalraum der linken Seite zwischen der Mamillar- und Axillarlinie der 11jährigen T. ein, wonach aus der Brusthöhle eine beträchtliche Quantität eines stinkenden, jedoch dickflüssigen Eiters entleert wurde. Der Patientin wurden während der Operation Analeptica gereicht und der Puls hob sich merklich, wohl vorwiegend infolge davon, dass das Herz an seine Stelle rückte (der Shock war vor der Operation in der rechten Mamillarlinie palpabel), wenn auch die Analeptica (Wein und Hoffmann'sche Tropfen) das Ihrige dazu beitrugen. Nach Aufhören des spontanen Eiterausflusses spritzte ich eine bis zur Temperatur des Körpers erwärmte 2proc. Lösung von Carbolsäure in die Eiterhöhle, bis die Kranke durch Husten das Zeichen gab, dass man die desinficirende Flüssigkeit wieder herausfliessen zu lassen habe, und wiederholte diese Procedur in der ersten Sitzung 4 mal, bis die Flüssigkeit klar ausfloss. Während vor der Operation die Morgentemperatur über 39° war, fiel die Temperatur am Abend desselben Tages schon unter 38°. Anfangs wurden diese Waschungen der Eiterhöhle mit 2proc. Carbolsäurelösung 2 mal täglich wiederholt, später jedoch nur 1 mal täglich. Die Canüle blieb etwa 3 Wochen, ähnlich wie eine Tracheotomiecanüle befestigt, liegen und eine durch eine Federspule (in die Canüle gesteckt) mit derselben communicirende Kautschukröhre mündete mit ihrem freien Ende in eine Schale, welche jede durch den Husten aus der Eiterhöhle herausgestossene Flüssigkeit aufnahm und somit die Leib- und Bettwäsche gegen das Imprägnirtwerden mit den Secreten schützt und gleichzeitig die Communication der Eiterhöhle mit der atmosphärischen Luft abschliesst. Nach 6 Wochen war das Herz an seiner normalen Stelle, die Lunge durchgängig, die Pleura pulmonalis mit der P. costalis verwachsen, die Thoraxfistel geschlossen, die Patientin fieberlos und der allgemeine Zustand der Ernährung ein günstiger. Als ich einige Monate später, im Juli 1878, im Badeorte Borjom (dem Vichy des Kaukasus) harmlos im Parke spazierte, löste sich ein munteres blühendes Mädchen von einer einige hundert Schritte

von mir entfernten Gruppe los, lief schnurgerade auf mich zu und reichte mir freudestrahlend die Hände. Ich erkannte sie nicht wieder und sie schlug mir vor, doch zu rathen, wer sie sei. Erst als die unterdess herbeigeeilten Eltern an mich herantraten, erkannte ich meine Empyempatientin wieder. Dankesworte wechselten mit Freudenthränen bei Eltern und Tochter ab und der Instinct dictirte ihnen, mich für den Lebensretter ihres einzigen Kindes anzusehen. Ich kann dreist behaupten, dass ich während meiner 17jährigen Praxis keinen zweiten Moment einer solchen Genugthuung erlebt habe. Es fragt sich aber, ob ich solche Dankbarkeitsgefühle eingeerntet, hätte ich einen 2 Zoll langen Schnitt gemacht, dessen Narbe einen ewigen Denkzettel an bestandene Schmerzen, an anhaltende Besudelung der Wäsche abgegeben hätte. Ich zweifle daran, denn weder der Amputirte, noch der Resecirte, noch der durch die Tracheotomie vom sicheren Tode Gerettete vergisst seine Narben. Selbst der am Stein Operirte pflegt dem Chirurgen gegenüber nicht ohne Wünsche eines besseren Ausganges zu sein. In einer wie grossen Lebensgefahr aber die Empyemkranken schweben, das ist aus der Literatur hinlänglich bekannt. Trousseau[1]) erzählt aus seiner Praxis von einem Falle, wo Patient so wenig Beschwerden hatte, dass die Thoracentese auf den nächsten Tag verschoben wurde, doch am nächsten Tage war Patient bereits gestorben. Laseque[2]) war Zeuge des Todes eines am Empyem leidenden jungen Mediciners, der während der Vorbereitungen zur Thoracentese starb.

Payet[3]) und Smith[4]) beobachteten den asphyktischen Tod durch Embolie infolge einer eiterigen Pleuritis. Blachez[5]) führt Fälle an, wo die Patienten infolge linksseitiger Pleuritis plötzlich unter den Erscheinungen der Synkope zu Grunde gingen.

Die unbedingte Dankbarkeit der Kranken für die Lebensrettung durch die Thoracentese ist also eine vollkommen gerechtfertigte, obgleich die Lebensgefahr mehr durch das subjective Gefühl instinctiv geahnt, als durch wissenschaftliche Gründe und Präcedenzfälle begründet eingesehen wird. Um wie viel grösser muss die Erkenntlichkeit des Empyematikers sein, wenn die Lebensrettung ihm durch eine so wenig schmerzliche und mit so geringen Unbequemlichkeiten verknüpfte Operation, wie die Punction mit Liegenlassen der Troi-

1) Clinique de l'Hôtel-Dieu. T. 1. p. 673. 2) Ib. p. 658.
3) On obstriction of the pulmonary Arteries (Med.-chir. Times. London 1844).
4) Thèse de M. B. Ball, De l'embol. pulm. Paris 1862.
5) Union med. 1862. p. 213.

cartcanüle nun einmal ist — geboten wird. Auch dieser Umstand verdient Berücksichtigung. Dazu kommt aber noch, dass der Arzt in den seltensten Fällen die Schnittoperation sofort ausführen kann, sobald er den Empyemkranken zu Gesicht bekommt, denn einmal braucht er dazu Assistenz und dann verursacht oft das Ueberreden und Ueberzeugen des Patienten von der Nothwendigkeit eines eingreifenden Verfahrens (welches als „Aufschneiden des Brustkastens" gefürchtet wird) einen Zeitverlust. Wie eben bemerkt, kann der Kranke unterdess zu Grunde gehen.

Nun kommt aber noch ein Vorzug dieses Verfahrens hinzu. Obgleich Oedem der betreffenden Thoraxhälfte, Röthe der Haut über derselben, der für Eiterretention charakteristische Fiebertypus u. s. w. annehmen lassen, dass der Inhalt der Pleurahöhle ein eiteriger ist, so kommen doch Fälle vor, wo diese Symptome fehlen, und doch ist Empyem vorhanden. Lichtheim (l. c. S. 253) sagt: „Jedenfalls thut man gut, auch in den Fällen, bei denen man überzeugt ist, auf Eiter zu treffen, eine Probepunction der Operation (durch den Schnitt) vorauszuschicken, um jede Möglichkeit eines Irrthums auszuschliessen." Das Lumen der oben beschriebenen Troicartcanüle ist ein so geringes, dass man diesen Troicart sogar zur Probepunction eines serösen Exsudates unter Luftabschluss benutzen kann. Man braucht nur sofort nach dem Herausziehen des Stilets eine mit einer Kautschukröhre in Verbindung stehende Federspule in die Canüle zu stecken und das untere Ende der Kautschukröhre in ein mit Wasser gefülltes Gefäss zu tauchen. Hat man es dann mit einem serösen Exsudate zu thun, so kann man je nachdem entweder nach Entleerung desselben die Canüle einfach herausziehen, oder reizende Flüssigkeiten (Jod-Jodkaliumlösung) injiciren oder das Quincke'sche Verfahren einleiten. Ist das Exsudat dagegen ein eiteriges, so lässt man die Canüle liegen und man hat sich und dem Patienten die Probepunction erspart. Dadurch wird die operative Behandlung der Empyeme noch mehr vereinfacht. Bekanntlich bildet jede Vereinfachung in der Mechanik so auch in der operativen Technik einen Fortschritt.

Genug, ich erzielte im Jahre 1878 mit dieser einfachen Methode der Thoracentese beim Empyem der minderjährigen T. einen glänzenden Erfolg. Beiläufig sei hier bemerkt, dass Dr. Uschakoff beim Abschiedsdiner vor meinem Scheiden aus Tiflis, ein Jahr später, dieses Falles erwähnte und mir wünschte, in Baku beim Anbohren der Naphthafontainen ebenso glänzende Erfolge zu erzielen, wie beim Anbohren des Empyems.

Doch bekanntlich macht eine Schwalbe noch keinen Sommer, und ich getraute mir nicht, diesen Fall eher zu veröffentlichen, bis ich nicht im Stande wäre, eine grössere Zahl von einschlägigen Beobachtungen mitzutheilen. Doch schon zu Anfang des Jahres 1879 wurde ich nicht durch meinen Wunsch und Willen meinem bisherigen Wirkungskreise (als dirigirender Arzt der chirurgischen Abtheilung des Tifliser Stadthospitals) entrückt und hierher nach Baku versetzt, wo meine dienstliche Thätigkeit eine administrative ist (in der Gouvernements-Medicinalverwaltung). Erst am 9. Januar dieses Jahres bot sich mir ein zweiter Fall in meiner Privatpraxis dar, an welchem ich die vor 6 Jahren gemachten Erfahrungen ausnutzen und die damaligen Beobachtungen controliren konnte.

Das Resultat des nach der in Rede stehenden Methode operirten Empyemkranken ist ein ebenso glänzendes.

Timofei Smirnoff, 39 Jahre alt, Arbeitsmann in der unweit Baku gelegenen Nobel'schen Photogenfabrik, erkrankte seiner Erzählung nach Ende September vorigen Jahres unter mehrfachen Schüttelfrösten, Stichen in der linken Seite und heftigem Fieber. Etwa eine Woche lang war er in besinnungslosem Zustande. Nachdem er einen Monat lang zu Hause bettlägerig gewesen, fand er in einem hiesigen Krankenhause Aufnahme, aus dem er wiederum nach einem Monat entlassen wurde. Nach etwa drei Wochen wurde er wiederum in dasselbe Krankenhaus gebracht, wurde, wie er behauptet, mit Blasenpflaster und inneren Mitteln daselbst einen Monat lang behandelt und schrieb sich aus demselben am 6. Januar aus, um, wie er sich ausdrückte, zu Hause zu sterben. Hier besuchte ihn sein Landsmann, der verabschiedete Matrose Tkatschoff, dem ich im Jahre 1879 wegen hochgradigem Ascites bei Anasarca der unteren Extremitäten die Paracentese gemacht hatte, welche ich seit dieser Zeit jährlich 2 bis 3 mal wiederholen musste. Vor der ersten Paracentese machte er aber nicht nur auf seine Umgebung, sondern auch auf mich einen recht hoffnungslosen Eindruck. In seiner Einfalt hält nun genannter Tkatschoff seinen Landsmann Smirnoff für einen ebensolchen Ascitiker, wie er selbst war, weil bei Beiden die Extremitäten ödematös angeschwollen waren, und ertheilt ihm den Rath, mich rufen zu lassen, um ihm dieselbe Operation zu machen, welche dem Tkatschoff gemacht und zwar mit Glück.

Als ich um 8 Morgens des 9. Januar besagten Smirnoff besuchte, constatirte ich eine hochgradige Dyspnoe (48 Athemzüge in der Minute), Dislocation des Herzens nach rechts, so dass Spitzenstoss an der rechten Mamillarlinie zu bemerken ist, leeren Percussionston an der ganzen linken Thoraxhälfte, wo gar kein Athmungsgeräusch bei der Auscultation zu hören ist; die Haut über der linken Thoraxhälfte ödematös geschwollen. Bei heftigen Bewegungen oder beim Schütteln hört man in der linken Brusthälfte ein Schulpern von Flüssigkeit. Die Morgentemperatur 38,8° C. Ich befürchtete einen letalen Ausgang schon in den nächsten Stunden, eilte darum nach Hause, um die entsprechenden Instrumente zu holen

und führte die Operation um 9 Uhr unter Assistenz nur meines Feldscherers aus.

Obgleich Anzeichen der eiterigen Natur des Exsudates vorlagen (Oedem der Haut), so führte ich doch von vornherein die Operation so aus, als wäre die Frage über die eiterige oder seröse Natur des Exsudates noch nicht entschieden, d. h. ich steckte sofort nach dem Herausziehen des Stilets ein mit einer $2^1/_2$ Fuss langen Kautschukröhre verbundene Federspule in die Canüle und liess die aus der Brusthöhle ausfliessende Flüssigkeit in eine mit Carbolsäure versetzte Wassermenge fliessen. Sofort wurde das Wasser mit Eiter getrübt. Jetzt konnte es keinem Zweifel mehr unterliegen, dass ein Empyem vorlag. Nach dem Ausfliessen von circa 4 Pfund Eiter steckte ich in die vorher mit Bändern (um den Thorax geschlungen) befestigte Canüle einen Kussmaul'schen getheilten Katheter, dessen einer Arm durch eine Kautschukröhre mit einem Esmarch'schen Krug verbunden war und injicirte eine zweiprocentige Carbolsäurelösung in die Eiterhöhle, bis aus dem anderen Arm eine vollkommen klare Flüssigkeit ausfloss. Die Carbolsäurelösung war selbstverständlich bis zur Körpertemperatur erwärmt. Während der Operation wurden ihm Analeptica gereicht und der Puls hob sich zusehends. Das Herz rückte mehr nach links, obgleich nicht an seine richtige Stelle. Nachdem den Tag über die Irrigation aus dem Esmarch'schen Krug mit einprocentiger Carbolsäurelösung vor sich gegangen, fiel die Abendtemperatur auf 37,3°, und ich hielt es für gerathen, die Irrigation für die Nacht zu unterbrechen, indem ich statt des Kussmaul'schen Katheters einen Leinwandlappen über die Canülenöffnung legte, der mit Carbolsäurelösung getränkt war.

Während der Patient vor der Operation nur auf der gesunden, d. h. auf der rechten Seite liegen konnte, schlief er die auf die Operation folgende Nacht auch auf dem Rücken und zeitweise auch auf der linken, d. h. operirten Seite liegend. Die Hustenanfälle kamen selten vor und waren nicht mehr so quälend. Das Oedem der Haut liess nach und war 4 Tage nach der Operation gänzlich geschwunden. Während vor der Operation an der hinteren Seite der linken Thoraxhälfte nur an den oberen Partien Ronchi zu hören waren, an der vorderen dagegen gar kein Athmungsgeräusch, wurden anfangs nach der Operation Rasselgeräusche, später jedoch unbestimmtes Athmen gehört und statt des leeren Tones ein voller Percussionston mit tympanitischem Beiklang constatirt. Die Auswaschungen mit schwacher Carbolsäurelösung wurden 3 mal täglich vermittelst des Esmarch'schen Kruges und des Kussmaul'schen Katheters widerholt und zwar anfangs von mir, später jedoch, nachdem die Troicartcanüle 12 Tage nach der Punction entfernt worden, durch die Fistel von der Umgebung des Kranken.

Nach etwa einem Monat war die Thoraxfistel so eng geworden, dass der Kussmaul'sche Katheter mit einiger Schwierigkeit eingelegt werden konnte. Es wurde ein Laminariastift in die Fistel hineingesteckt und im Verlaufe von 20 Stunden ohne Beschwerden ertragen. Die Fistel wurde dadurch so weit, dass der Ringfinger hineinpasste. Das Ausspülen der Eiterhöhle ging nach wie vor 2 mal täglich vor sich, wobei die Eiterquantität sich allmählich verminderte und später ganz schwand. Die Quantität

des Wassers, welche erforderlich war, um die Eiterhöhle auszuspülen, wurde immer geringer. Jedoch wurde 6 Wochen nach der Operation, als Patient schon auszugehen angefangen hatte, zur Erweiterung der linken Lunge die comprimirte Luft vermittelst des Waldenburg'schen Apparats angewandt. Unter solcher Behandlung kam eine vollständige Verwachsung der beiden Pleurablätter zu Stande und die Fistel konnte geschlossen werden.

Gegenwärtig befindet sich Patient auf dem Lande zur Wiederherstellung seiner Kräfte durch Landluft und nährende Diät.

XVII.

Ueber die chirurgische Behandlung der Synanche contagiosa (epidemischen Diphtherie),

mit besonderer Berücksichtigung der Nachbehandlung der Tracheotomie mit Salicylsäure.

Von

Dr. Paul Blumberg

in Baku, vormaligem dirig. Arzte der chirurg. Abtheilung des Stadthospitals in Tiflis.

Eine der schwierigsten, aber auch der wichtigsten Fragen der Heilkunde — die Pathologie der Diphtherie — hat in der neuesten Zeit von Seiten bewährter und competenter Forscher, insbesondere durch die gediegenen Arbeiten eines Senator und Oertel, eine Bearbeitung gefunden, welche die Mehrzahl der bisher dunklen Seiten dieser mörderischen Kinderkrankheit vollständig aufgeklärt und manche Frage zum vollständigen Abschluss gebracht hat. Nur die Frage über den Zeitpunkt, wann bei diesem Leiden die Tracheotomie bei Kindern (unter 7 Jahren) vorzunehmen sei, und überhaupt die Frage über die Indicationen zu dieser Operation bei Synanche im Kindesalter ist von den genannten Autoren theils verschieden beantwortet, theils einer eingehenderen Untersuchung gar nicht unterworfen worden, indem diese Aufgabe den Chirurgen vom Fach zugewiesen wird.

Während z. B. Senator[1]) sagt: „Welche Medication Sie auch einschlagen mögen, in den bei Weitem meisten Fällen werden Sie schliesslich sich doch vor die Frage gestellt sehen, ob zur Beseitigung der drohenden Erstickungsgefahr die Tracheotomie zu machen sei oder nicht, oder vielmehr nicht vor die Frage ob, sondern wann sie zu machen, wann der Zeitpunkt dazu gekommen, denn indicirt ist die Operation in jedem Fall, wo es zu einer Verstopfung des Kehlkopfes durch membranöse oder pseudomembranöse Bildungen gekommen“ . . ., lässt Oertel[2]) die Tracheotomie nur „als letzten Versuch“ zu und fin-

1) Ueber Synanche contagiosa in Volkmann's Samml. klin. Vortr. Nr. 78. S. 631.

2) Die epidemische Diphtherie in Ziemssen's Handbuch der speciellen Path. und Therapie. Bd. II. Theil I. Leipzig 1874. S. 659 u. 660.

det sie „nur angezeigt bei vorwiegender localer Erkrankung, bei welcher die allgemeinen Symptome mehr in den Hintergrund getreten sind und eine plötzliche Suffocation zum raschen Handeln drängt". Ferner führt Oertel an, dass von 12 zweifellos diphtheritisch erkrankten Kindern von 3—4 Jahren, bei welchen Nussbaum die Tracheotomie vorgenommen hatte, alle starben und fährt fort: „Wenn nun in der Literatur wirklich auch Zahlen sich finden, welche eine viel günstigere Statistik für die Tracheotomie bei Diphtherie ergeben, so verlieren diese Angaben doch ihre nöthige Sicherheit, so lange die Grenzen zwischen Croup und Diphtherie nicht präcis gezogen worden...." Endlich lässt der Satz: „Die Tracheotomie wird als letztes Rettungsmittel immer zu versuchen sein", darauf schliessen, dass Oertel auf die Tracheotomie bei Diphtherie wenig Hoffnung setzt.

So widersprechende Ansichten über die wichtigste Frage in der Behandlung dieser alljährlich Tausende von Kindern dahinraffenden Krankheit von Seiten der Koryphäen unserer Wissenschaft lässt sich wohl kaum anders erklären, als dass Jeder von ihnen andere Erfahrungen gemacht hat, je nachdem der Betreffende eine mehr oder weniger intensive Epidemie zu beobachten Gelegenheit gehabt. Bekanntlich tritt die Synanche contagiosa nicht nur an verschiedenen Orten, sondern auch an einem und demselben Orte zu verschiedenen Zeiten bald in leichteren, bald in schwereren Formen auf und Senator[1]) hat bereits vor Jahren darauf aufmerksam gemacht, dass die Diphtherie in *a*) katarrhalischer, *b*) croupöser, *c*) pseudocroupöser und *d*) diphtheritischer Form auftritt, was ungefähr der Eintheilung Oertel's[2]) in *a*) katarrhalische, *b*) croupöse, *c*) septische und *d*) gangränöse Form entspricht.

Obgleich nun die beiden angeführten Autoren nicht Chirurgen von Fach sind, so spricht doch Senator der Operation das Wort, während Oertel wie viele Therapeuten und Kinderärzte auf die Tracheotomie bei Synanche contagiosa mit Misstrauen hinblickt.

Welcher Ansicht sind nun aber die Chirurgen von Fach über die in Rede stehende Frage?

Als die competenteste Autorität in der Tracheotomiefrage steht gegenwärtig ohne Zweifel Hueter da, dessen Worte jedoch von den Praktikern nicht genug beherzigt zu werden pflegen. Hueter[3]) sagt

1) Ueber Diphtherie in Virchow's Archiv für pathologische Anatomie. Bd. 56. 1872. *a*) S. 65, *b*) S. 66, *c*) S. 68 und *d*) S. 72.

2) l. c. *a*) S. 573, *b*) S. 575, *c*) S. 592 und *d*) S. 596.

3) Tracheotomie und Laryngotomie in Pitha-Billroth's Handbuch der allgem. und spec. Chirurgie. Bd. III. Abth. I. Lief. V. 1872. S. 25.

in seiner klassischen Arbeit: „So hat man zuweilen sich dahin geäussert, dass zwar Croup eine Indication zur Tracheotomie geben könne, niemals aber Diphtheritis eine solche Indication geben soll. Das Unmögliche einer solchen Definition der Indication zur Tracheotomie braucht nach dem Vorhergehenden nicht weiter erörtert zu werden. Was würde man wohl dazu sagen, wenn ein Chirurg erklärte: „Man soll bei schweren Zertrümmerungen der Extremität durch Amputation zu retten versuchen, so oft man recht gute Bedingungen für den Erfolg der Operation habe; wenn aber die Aussichten auf den Erfolg nur mittelmässig oder ziemlich schlecht sind, so soll man lieber auf den Versuch zur operativen Rettung des Lebens verzichten. Wir müssen bei Croup wie bei Diphtheritis den durch Glottisstenose drohenden Erstickungstod durch die Tracheotomie abwenden, unbekümmert darum, ob die Art des Auftretens und des Verlaufes der Krankheit viel oder wenig Aussicht auf definitiven Erfolg, auf spätere Genesung gibt. Ganz hoffnungslos ist aber kein Fall von Diphtheritis; auch die schlimmste Diphtheritis kann nach Abwendung der Erstickung durch Glottisstenose auf dem Wege der Tracheotomie noch zur Heilung gelangen."

Den schlagendsten Beweis für die Wahrheit dieser Behauptung habe ich vor Jahren während einer Synancheepidemie in Tiflis an einem Falle erlebt, wo ich die Tracheotomie an einem bereits erstickten Kinde ausführte, das durch künstliche Respiration nach der Tracheotomie wieder zu sich kam und bei welchem die Lungen vollständig durchgängig wurden. Zwölf Tage nach der Operation trat freilich der Tod ein, jedoch infolge eines intensiven Nierenleidens, und die Tracheotomie hatte ihren Zweck erfüllt, da die Lungen vollständig durchgängig waren. Nach der Statistik von Uhde aber starben von 69 Todesfällen nach der Tracheotomie sämmtliche früher als 5 Tage nach der Operation bis auf vier, welche zwischen dem 5. und 8. Tage nach der Operation mit Tod endigten. Der Fall bietet die grösste Analogie mit einem von Letzerich[1]) veröffentlichten, wo gleichfalls einzig und allein das Nierenleiden den letalen Ausgang herbeiführte. In dem Letzerich'schen Falle litt das 2½ Jahre alte Kind an Diphtheritis beider Tonsillen, aber Husten und Athemnoth war während der Krankheit nicht vorhanden. „Am 7. Tage trat ein vollständiger Stillstand in der Harnsecretion ein und das Kind starb, nachdem 50 Stunden die Harnsecretion vollkommen

1) Ueber Nephritis diphtheritica in Virchow's Archiv für patholog. Anatomie. Bd. 55. 1872. S. 325.

verschwunden war." Bei der Section fand er, dass die Nieren um das Doppelte ihres Volumens vergrössert waren. „Auf der Schnittfläche war die Rindensubstanz von der Marksubstanz nicht zu unterscheiden. Unter dem Mikroskop sah man, dass sowohl die Canaliculi contorti als auch die C. recti mit Pilzmassen in den verschiedenen Graden erfüllt sind."

In diesem Letzerich'schen Falle kam also die Tracheotomie, da weder Husten, noch Athemnoth vorhanden war, gar nicht in Frage, und die einzige Todesursache war das Nierenleiden. In meinem Falle ist man also vollständig berechtigt, die Ursache des letalen Ausganges in dem hochgradigen Nierenleiden zu suchen und die Tracheotomie ist in diesem Falle keineswegs zu beschuldigen.

Im Nachfolgenden gebe ich eine kurze Krankengeschichte dieses Falles, der in mancher Hinsicht noch instructiv ist, namentlich aber die Wahrheit des oben angeführten Hueter'schen Ausspruches aufs Schlagendste beweist.

Am 26. April 1875 wurde ich zu einem 6jährigen Knaben armenischer Eltern S. gerufen, welcher runde 8 Tage an einer croupösen Entzündung des Kehlkopfes und der Trachea krank gewesen war. Das Leiden hatte mit einem Schüttelfrost mit darauffolgender Hitze begonnen und bald darauf hatten sich Schlingbeschwerden eingestellt. Der herbeigerufene Arzt hatte diphtheritische Auflagerungen auf der Rachenschleimhaut constatirt und Kauterisationen mit Lapislösung vorgenommen. Den Tag über hatte Patient 10 Grm. Cupr. sulf. und noch andere Brechmittel eingenommen, doch war kein Erbrechen eingetreten. Sechs Tage hindurch hätte er täglich Brechmittel erhalten und stets war nach dem Erbrechen zwar Erleichterung der Suffocationserscheinungen eingetreten, doch hatten sich letztere am darauffolgenden Tage wieder eingestellt. Da nun das Kind im Laufe dieser 6 Tage 4 Grm. Tart. emet., 8 Grm. Ipecacuanhae, 2 Grm. Calomel mit Sulf. aurat. und 30 Grm. Cupr. sulf. eingenommen hatte, so hatten diese Mittel ihre Wirkung bereits auf die Herzthätigkeit geäussert, denn der Puls war unregelmässig und aussetzend. An dem Tage, wo ich am Abend gerufen wurde, hatte man dem Kinde die doppelte Portion des in den vorhergehenden Tagen stets gewirkt habenden Brechmittels gereicht, jedoch ohne Erfolg. Unter bewandten Umständen konnte man also von einer nochmaligen Darreichung des Brechmittels gar keinen Nutzen erwarten, während das Verweilen eines immerhin deletären Stoffes, wie namentlich das Cupr. sulf. nun einmal ist, eine nachtheilige Wirkung befürchten lassen musste, da auf eine Entleerung dieses relativ giftigen Stoffes durch den Brechact nicht zu rechnen war.

Das ganze Bild machte auf mich den Eindruck, als wären dem Patienten nicht mehr die Stunden, sondern die Minuten gezählt. Wie ich später erfuhr, hatte das Kind bereits um 1 Uhr Mittags in einem Erstickungsanfall aufgehört zu athmen und die anwesenden Frauen (unter diesen eine bei den hiesigen Armeniern als Wunderdoctorin in Ansehen stehende Matrone) hatten das Kind mit kaltem Wasser übergossen, damit es wiederum wenige Athemzüge machte (nur zu dem Zwecke, um der Mutter den Patienten zum letzten Male noch lebend zu zeigen). Wider alles Erwarten hatte das Kind jedoch wieder besser zu athmen angefangen. Als ich hinzukam, etwa um 7½ Uhr Abends, fand ich starke Athemnoth, das Athmen pfeifend, das Gesicht sehr blass, Cyanose und den Körper mit Schweiss bedeckt. Die unterdess hinzugekommenen Collegen Dr. Kasporianz und Dr. Rotinianz stimmten mit mir vollkommen überein, dass die Indicatio vitalis gegeben sei, zumal in den Lungen sich schnell Oedem entwickelte, und wenn auch a priori die Chancen auf Rettung des Lebens wenig günstig erschienen, so wurde die Tracheotomie von uns Allen einstimmig beschlossen in Rücksicht auf den oben angeführten Ausspruch Hueter's, dass auch die schlimmste Diphtheritis durch die Tracheotomie noch zur Heilung gelangen kann. Die Eltern gaben ihre Zustimmung zur Operation. Diese führte ich denn auch unter freundlicher Assistenz der beiden genannten Collegen um 7½ Uhr Abends bei künstlicher Beleuchtung nach der Hueter'schen[1]) Methode (Cricotracheotomie) aus. Die Blutung war eine äusserst geringfügige. Während des Einführens der Canüle hörten aber die Athembewegungen bereits auf und ich war genöthigt, die künstliche Respiration einzuleiten, wobei sich durch die Canüle die in den Bronchien angesammelte, blutig tingirte ödematöse Flüssigkeit in Form eines röthlichen Schaumes entleerte. Zwei Stunden lang musste die künstliche Respiration fortgesetzt werden, bis sich regelmässiges willkürliches Athmen einstellte. Ich gab während dieser Zeit die Hoffnung auf Wiederbelebung des Patienten nicht auf, obgleich die assistirenden Collegen bereits am Gelingen verzweifelten, weil ich im November 1874 das Kind des Collegen Dr. W., dem ich gleichfalls in der Agonie nach Diphtherie unter Assistenz von 5 anderen Collegen die Tracheotomie ausführte, nach halbstündiger künstlicher Respiration hatte sich wiederbeleben gesehen.

Der Radialpuls war bei dem Patienten, dessen Krankengeschichte ich gegenwärtig mittheile, während der ganzen Zeit, wo es der künst-

1) Berliner klin. Wochenschrift. 1869. Nr. 30 u. 31.

lichen Respiration bedurfte, nicht zu fühlen und stellte sich erst 2 Stunden nach der Operation ein. Selbstverständlich wurden dem Kinde schon während dieser kritischen Zeit, namentlich aber nach Beginn des willkürlichen oder vielmehr selbständigen Athmens Analeptica gereicht, und zwar anfangs einige Tropfen Cognac, später Tinct. Valerian. aeth. Nach Beendigung der Operation wurden durch die Canüle aus den Bronchien stammende Pseudomembranen in beträchtlicher Menge entfernt und einige sogar von der Grösse eines halben Quadratzolles, wie eine solche Dr. Albanus (Leibarzt des Grossfürsten-Statthalters) um 10 Uhr Abends, also 2½ Stunden nach der Operation, besichtigte. Die nächste Nacht wachte ich selbst beim Operirten, reinigte alle Viertelstunden die Canüle, bewachte den Athmungsprocess des Patienten und die Ausführung des vom Collegen Dr. Kasporianz (dirigirender Arzt der inneren Abtheilung unseres Hospitals) eingeleitete Allgemeinbehandlung, welche man eben den Anverwandten in Ermangelung erfahrener Krankenpfleger überlassen musste. Zwischen die Trachealwunde und die Platte der Canüle legte ich einen in eine Lösung von Salicylsäure in Glycerin getauchten Flanellappen. — Da nun nach den Untersuchungen von Wagner[1]) der Salicylsäure bei Diphtherie eine geradezu specifische Wirkung zugeschrieben worden, so liess ich den Mund, dessen Schleimhaut mit einem weissen, wie aus Pilzen bedeckten Belag bedeckt war, stündlich mit einer wässrigen Lösung von Salicylsäure ausspülen und nach 2 Tagen war der Mund ganz rein. Der Harn hatte ein specifisches Gewicht von 1024, enthielt beträchtliche Quantitäten Eiweiss, Blutkörperchen, Epithel, Mikrokokken und keine Cylinder.

Die Nacht nach der Operation verbrachte Patient ziemlich ruhig.

Am nächsten Tage, d. h. den 27. April um 10 Uhr Vormittags, stellte sich jedoch ein neuer Erstickungsanfall ein, obgleich die Canüle ganz rein und durchgängig war. Das Athmen pfeifend, Extremitäten kühl, kalter Schweiss, Cyanose, Pulslosigkeit in der Radialgegend. Es unterlag keinem Zweifel, dass die Erstickungsursache (Stenose) unterhalb der Canüle sich befand, vermuthlich an der Bifurcationsstelle der Trachea. Ich führte durch die Canüle in die Trachea einen 4 Zoll langen flexiblen Katheter, und nachdem das Kind eine Zeit lang durch diesen Katheter geathmet hatte, verschwanden die bedrohlichsten Erscheinungen, jedoch bestand das Pfeifen und Zischen in der Luftröhre fort. Ich vermuthete, dass Pseudomembranen in der Trachea oder in den Bronchien die Stenose zu Wege bringen mussten,

1) Kolbe's Journal für praktische Chemie. 1878. Nr. 2. S. 63.

und damit diese sich von der Schleimhaut ablösten, liess ich — wie es unter Anderen auch Senator (a. a. O. S. 630) anräth — den Patienten den durch den Pulverisator von Richardson zerstäubten Dampf von Kalkwasser (Oertel a. a. O. S. 667) inhaliren, und darnach wurde eine Menge von Pseudomembranen ausgehustet. Seitdem habe ich zum Reinigen der Bronchien von den Pseudomembranen und eingetrockneten Schleimklumpen Kalkwasser theils inhaliren lassen, theils mit der Anel'schen Spritze durch die Cantile in die Trachea (zu 3 β) eingespritzt, wonach sich stets Husten einstellte und die theilweise abgelösten, theilweise mit der Flüssigkeit bespülten und aufgeweichten Pseudomembranen und Schleimpfröpfe ausgehustet wurden. Unter dieser Behandlung wurden die Lungen allmählich durchgängig und 3 Tage nach der Operation kamen nicht mehr Pseudomembranen, sondern nur noch Schleimpfröpfe durch Husten nach derartigen Inhalationen und Einspritzungen in die Trachea zum Vorschein.

Zur Verhütung von neuen Nachschüben von Pseudomembranen liess ich ausserdem den durch den Richardson'schen Pulverisator zerstäubten Regen einer wässrigen Lösung von Salicylsäure inhaliren und dieser Maassregel glaube ich die unerwartet schnelle Erreichung der Durchgängigkeit der Lungen zuzuschreiben berechtigt zu sein.

Wie oben bereits bemerkt, trat, trotz der anfänglichen Erleichterung nach der Operation und trotz der sorgfältigsten Nachbehandlung unter meiner persönlichen Leitung, da ich fast gänzlich in das Haus übergesiedelt war, nach 12 Tagen der Tod ein. Leider wurde die Autopsie von den Eltern, welche, wie die meisten Asiaten, eine unüberwindliche Scheu vor Sectionen haben, nicht zugelassen.

Es ist nicht zu leugnen, dass die Indicationen zur Tracheotomie bei Diphtheritis noch heutigen Tages nicht stricte festzustellen sind. Der Grund dafür scheint mir aber darin zu liegen, dass gegenwärtig in grösserem Maasse als z. B. zu Zeiten eines Bretonneau verschiedene Krankheitsprocesse, z. B. Croup, Angina diphtheritica und Synanche contagiosa (Diphtherie) nicht selten mit einem gemeinsamen Namen Diphtheritis belegt werden. Schon Senator macht darauf aufmerksam, dass Diphtherie nicht vom anatomischen, sondern vom klinischen Standpunkte betrachtet werden muss, und schlägt zur Vermeidung von Missverständnissen vor, statt der jetzt allgemein gebräuchlichen Bezeichnung Diphtherie oder Diphtheritis den früheren Namen Synanche contagiosa zu gebrauchen.

Ich will es versuchen, an der Hand bewährter Autoritäten eine tabellarische Zusammenstellung der Hauptanhaltspunkte zur differentiellen Diagnose der so oft verwechselten Halskrankheiten anzugeben, in der Hoffnung, damit einen Beitrag zur genaueren Feststellung der Indicationen zur chirurgischen Behandlung der Diphtheritis zu liefern, nachdem die Differentialdiagnose seitens competenter Männer der Wissenschaft von den von mir zugelassenen Missverständnissen und Irrthümern geläutert sein wird. Es lohnt sich wohl der Mühe, einen solchen Versuch zu wagen, obgleich ich mir dessen bewusst bin, dass dieser, soviel mir bekannt, erste Versuch in keinem Falle Anspruch auf Vollkommenheit und Irrthumslosigkeit machen kann. Dabei will ich für die epidemische Diphtherie den von Senator wieder aufgenommenen früheren Namen: „Synanche contagiosa", beibehalten.

	Croup	Synanche contagiosa	Angina diphtheritica
1	Tritt nicht epidemisch auf; sondern es gibt nur culminirte Fälle.	Tritt stets in Form einer selbständigen Epidemie (Diphtherie) auf.	Tritt zuweilen als Complication anderer Epidemien, z. B. Scharlach, Pocken u. s. w. auf.
	(Differentielle Diagnose hinsichtlich der Verbreitungsweise.)		
2	Ist keine contagiöse oder überhaupt Infectionskrankheit, sondern ein Localleiden.	Ist eine exquisit contagiöse Affection und muss zu den miasmatisch-contagiösen Krankheiten gezählt werden.	Ist an sich nicht contagiös. Nur das Grundleiden (z. B. Scharlach, Pocken u. s. w.) ist contagiös. Hängt von der Individualität, schlechter Ernährung, von der Prädisposition zu Halskrankheiten des Scharlachkranken z. B. ab.
	(Differentielle Diagnose hinsichtlich der Ansteckungsfähigkeit.)		
3	Hängt in der Regel von klimatischen Verhältnissen, von Wetter, Jahreszeiten ab (Frühling).	Herrscht zu jeder Jahreszeit, sowohl im Sommer, als auch im Winter.	Tritt meist zur Zeit Vorherrschens anderer Epidemien, wie Scharlach, Pocken u. s. w. auf.
	(Differentielle Diagnose hinsichtlich der Aetiologie.)		
4	Ist ein rein locales Leiden und der Tod kann durch Suffocation eintreten.	Ist ein Allgemeinleiden und der Tod kann nicht nur durch Asphyxie, sondern öfters noch durch Blutdissolution und acutes Nierenleiden eintreten.	Der asphyktische Tod wird selten beobachtet, da vorwiegend der Rachen und nicht der Kehlkopf afficirt ist. Der Tod tritt aus Allgemeinursachen ein.
	(Differentielle Diagnose hinsichtlich des Charakters und der Natur der Krankheit.)		
5	Kommt vorzugsweise in den nördlichen Zonen in cumulirten Fällen vor.	Die Epidemien von Synanche treten in den südlichen Gegenden intensiver und häufiger auf.	Tritt unter allen Breitengraden unterschiedslos der Grundkrankheit entsprechend auf.
	(Hinsichtlich der geographischen Verbreitung.)		

	Croup	Synanche contagiosa	Angina diphtheritica
6	Wird fast ausschliesslich bei Kindern unter 7 Jahren beobachtet.	Kommt nicht nur bei Kindern, sondern auch bei Erwachsenen vor, obgleich sie für das Kindesalter gefährlicher ist wegen Uebergreifens der localen Affection des Rachens auf den Kehlkopf.	Afficirt alle Altersklassen gleichmässig, namentlich Individuen von schwächlicher Constitution.
	(In Betreff der individuellen Prädisposition.)		
7	Afficirt die Kehlkopfschleimhaut ausschliesslich in Form der croupösen Entzündung.	Kann in allen 3 Formen der Schleimhautentzündung, der 1. katarrhalischen, 2. croupösen und 3. diphtheritischen auftreten.	Die Rachenschleimhaut wird nur diphtheritisch afficirt.
	(Anatomisches Substrat.)		
8	Beginnt mit Husten und belegter Stimme, und von vornherein treten Erstickungserscheinungen auf.	Beginnt meist mit Schlingbeschwerden und die Kehlkopfbeschwerden treten in der Regel erst im späteren Stadium der Krankheit auf.	Ist in der Regel nur Folgeerscheinung anderer Krankheiten, wie z. B. Scharlach, Pocken u. s. w.
	(Symptome.)		
9	Beginnt ausschliesslich im Kehlkopf und geht dann auf die Trachea über.	Beginnt in der Regel in der Rachenschleimhaut und geht später auf den Kehlkopf und die Trachea und auch auf die Nasenschleimhaut über.	Afficirt die Schleimhaut des Rachens und Schlundes und geht nach Senator (S. 28) nie auf den Kehlkopf über.
	(Verlauf.)		
10	Beim primären Croup werden niemals d. Lymphdrüsen des Halses und die Submaxillardrüsen afficirt. Die Nieren werden sehr selten in Mitleidenschaft gezogen.	Die Submaxillar- und Cervicaldrüsen sind bei Synanche fast stets geschwollen. In den Nieren wird in der Mehrzahl der Fälle die epitheliale Form von Morbus Brightii beobachtet.	Die Submaxillardrüsen werden nie, die Halslymphdrüsen äusserst selten mit afficirt. Die Nieren sind infolge der Grundkrankheit (Scharlach) noch vor Etablirung der Angina diphth. afficirt.
	(Complicationen.)		
11	Nach der Genesung werden keine Lähmungen der Schling- und Kehlkopfmuskeln beobachtet.	In vielen Fällen werden nach Ablauf des diphtheritisch. Processes Lähmungen der Schling- und Kehlkopfmuskeln beobachtet (Paralysis diphtherit.).	Bei Angina diphtherit. werden in der Regel keine Lähmungen beobachtet.
	(Nachkrankheiten.)		
12	Im 12. Punkte wären die Bacillen anzuführen, falls die schon von Letzerich, in neuerer Zeit von Rethloff u. A. vertretene Ansicht (hinsichtlich der für die Diphtherie specifischen Bacillen) sich bewähren und in der Wissenschaft einbürgern sollte.		

Als in den zwanziger Jahren dieses Jahrhunderts die Tracheotomie als methodische und chirurgische Operationsmethode durch das Verdienst eines Bretonneau, Trousseau und W. Roser aufkam, wurde sie als unfehlbares Rettungsmittel bei Croup gepriesen. Noch im Jahre 1807 erkannten die Preisrichter den von Napoleon I aus-

geschriebenen Preis von 12000 Francs für die beste Arbeit über Croup den Arbeiten von Jurien und Albers zu, welche Beide die Tracheotomie bei Croup verdammten.

Während Roser von 42 Tracheotomien 19 Heilungen, Trousseau von 80 Tracheotomien 20 Heilungen und Broca von 12 Tracheotomien 6 Heilungen erzielten, konnten Baudelocque von 15 Tracheotomien, Malgaigne von 11 Tracheotomien, Gosselin von 22 Tracheotomien und Monodrou von 40 Tracheotomien kein einziges Heilresultat aufweisen. Es entsteht die Frage, ob so widersprechende Resultate sich nicht dadurch erklären lassen, dass die ersten Operateure es mit dem „primären" Croup (wie man sich in neuerer Zeit ausdrückt) oder mit dem Croup κατ' ἐξοχήν, die letzteren dagegen mit dem sogenannten secundären Croup oder mit der croupösen Form der Kehlkopfaffection der Diphtherie (Synanche contagiosa) zu thun gehabt.

Der Croup muss nämlich als rein locales Leiden des Kehlkopfes aufgefasst werden, wo mit Beseitigung der Erstickungsgefahr (durch die Tracheotomie) von Seiten des Allgemeinbefindens dem Patienten kein letaler Ausgang droht.

In der Diphtherie dagegen muss den Störungen des Allgemeinbefindens eine grössere Rolle zugeschrieben werden, als der Erstickungsgefahr, wie unter anderen auch mein oben beschriebener Fall darthut, wo trotz vollständiger Restitution der Athmungswege das Kind doch an Diphtherie zu Grunde ging.

Während in früherer Zeit die Diagnose, wie zu vermuthen, zu oft auf „Croup" gestellt wurde, geschieht heutzutage das Gegentheil. Man diagnosticirt Diphtheritis auch da, wo man eigentlich Croup diagnosticiren sollte. Ja einige Autoren wollen alle Unterschiede zwischen Croup und Diphtherie aufgehoben wissen. Im Interesse einer genauen Stellung der Indicationen zur Tracheotomie und namentlich aber zur Feststellung der Frage, wann die Tracheotomie vorgenommen werden soll, damit lebensrettend wirken soll, ist es absolut erforderlich, die drei bei oberflächlicher Beobachtung so ähnlichen Krankheiten Croup, Synanche contagiosa und Angina diphtheritica streng von einander zu unterscheiden. In der Angina diphtheritica kommt die Tracheotomie gar nicht in Betracht, es sei denn, dass durch continuirliche Entzündung der Nachbarorgane ein Glottisödem dieselbe indicirt.

Beim Croup ist die Prognose nach dieser Operation auch in dem Falle eine günstige, wenn sie als Ultimum refugium in dem späteren Stadium der Krankheit vorgenommen wird.

Bei der Synanche contagiosa dagegen ist von der Tracheotomie in dem Stadium, wo schon Erstickungsanfälle auftreten, wenig Nutzen zu erwarten und kann diese lebensrettende Operation nur discreditiren, da die an sich gefährliche Allgemeinkrankheit desto sicherer tödtet, je länger der Organismus durch das Athmungshinderniss einer Kohlensäureintoxication unterworfen gewesen ist.

Darin sind die meisten Autoren einig, dass die Resultate der Tracheotomie bei Diphtherie um so günstiger sind, je früher die Operation vorgenommen wird. So Gerhardt[1]), Niemeyer[2]), Lebert[3]), Oertel, Senator u. A. sprechen der frühen Tracheotomie das Wort.

Andere dagegen, wie z. B. Kant[4]), Marcuse[5]), gehen noch weiter und rathen die Tracheotomie als Prophylacticum an. Ein solcher Vorschlag verdient bei einer so mörderischen Krankheit, wie die Diphtherie, unter Umständen gewiss Beachtung, obgleich es noch zur allendlichen Entscheidung der Frage an hinreichendem Beobachtungsmaterial gebricht.

Soll aber bei der Diphtherie die Tracheotomie Kindern unter 7 Jahren Nutzen bringen, so muss man nicht, wie beim Croup, den Zeitpunkt abwarten, bis Erstickungserscheinungen eintreten, wo diese Operation eine zwecklose Quälerei der ohnehin dem Tode geweihten Opfer wäre, sondern die Tracheotomie bei Diphtherie ist indicirt, sobald der Process auf den Kehlkopf übergegangen ist, was sich durch Heiserkeit und Aushusten von croupösen Membranen und Athmungshindernisse (also vor Eintritt der Suffocationshindernisse) kund thut.

Während der in Tiflis im Jahre 1875 grassirenden Diphtheritisepidemie habe ich an Kindern unter 7 Jahren 6 Tracheotomien ausgeführt und bei einer assistirt, doch alle 7 Fälle endeten mit dem Tode.

In allen 7 Fällen wurde die Operation als Ultimum refugium von den Collegen empfohlen, resp. von den Eltern zugelassen. In einem 8. Falle hatte ich die Tracheotomie vorgeschlagen, die consultirenden Collegen jedoch die Bepinselung der Kehlkopfgegend mit Collodium cantharidatum und Compresse echauffente bei innerlichem

1) Lehrbuch der Kinderkrankheiten. S. 181.
2) Lehrbuch der speciellen Pathologie und Therapie. Bd. I. 33.
3) Klinik der Brustkrankheiten. Bd. I. S. 31.
4) Diese Zeitschrift. 1873. S. 386.
5) Berliner klin. Wochenschrift. 1870. Nr. 19. S. 228 u. 230.

Gebrauch von Brechmitteln empfohlen. Das Kind (von 6 Jahren) genas vollständig.

Nach meinen Erfahrungen wäre also (bei Kindern unter 7 Jahren) bei Croup die späte Tracheotomie, bei Synanche contagiosa die frühe (die späte contraindicirt), bei Angina diphtheritica gar keine Tracheotomie indicirt.

XVIII.

Mittheilungen aus der chirurgischen Universitätsklinik des Prof. Dr. J. Scriba in Tokio, Japan.

1. Beitrag zur Aetiologie der Myositis acuta.

Von

Prof. Dr. J. Scriba.

Die Ursachen der acuten eiterigen Myositis sind, soweit es sich nicht um Infectionskrankheiten oder fortgeleitete Entzündungen handelt, noch ziemlich unbekannte und werden theils auf Rheumatismus, theils auf analoge Bedingungen zurückgeführt, unter welchen wir acute eiterige Periostitis und Osteomyelitis auftreten sehen. In letzterer Zeit hatte ich auf meiner Klinik Gelegenheit, mehrere hierher gehörige Fälle zu beobachten, welche erstens durch ihr eigenthümliches Auftreten sich sehr scharf als reine seröse und eiterige Myositis kennzeichneten und welche mir sehr beweisend dafür scheinen, dass weder die eine, noch die andere der oben genannten Schädlichkeiten als Ursache betrachtet werden durfte.

1. Fall. Takenaka Hachitaco, Stud. med., 19 Jahre alt, bekam am 27. Januar 1884 einen kleinen, aber sehr schmerzhaften Furunkel in den Nacken und liess sich am 28. Januar eine Incision machen. Der Verlauf war ein ganz normaler und 4 Tage darauf war die Heilung eingetreten. Nachdem sich der Pfropf gelöst hatte, traten in der Nacht vom 31. Januar zum 1. Februar plötzlich unter mässigem Fieber (38,5) intensive Schmerzen in der linken Ellenbogenbeuge und im rechten Oberschenkel auf und 2—3 Tage nachher Schmerz im linken Oberschenkel. Die Streckung des Armes war sehr schmerzhaft und Patient fühlte eine harte Stelle im Brachialis internus. Während der nächsten 2 Tage wurde die Anschwellung im Muskel stärker, der Arm stellte sich ankylotisch in halbe Beugung und die Schmerzen waren so heftig, dass Patient Nachts nicht schlafen konnte. Sechs Tage später kam Patient zu mir.

Der Arm war ankylotisch im rechten Winkel, Pro- und Supination frei, die Haut in der Ellenbogenbeuge sehr leicht ödematös (durch Bepinseln mit Jodtinctur) und schwach geröthet. Der Brachialis int. genau seine Form beibehaltend und nur ums 3—4fache verdickt, als knochenharter Körper zu fühlen und, da in seiner Umgebung auch nicht eine Spur von Infiltration vorhanden war, bis zu seinem Ursprung und Ansatz aufs Genaueste abtastbar, etwa wie wenn ein Gypsabguss an Stelle des normalen

Muskels gelagert worden wäre. Beim Palpiren des Muskels und bei Bewegungsversuchen empfand Patient die heftigsten Schmerzen, die Umgebung war weich und völlig schmerzfrei. Im Vastus externus sinist. war ebenfalls eine strangförmige, schmerzhafte Verdickung, die einem grösseren Muskelbündel entsprach und sehr scharf gegen die schmerzlose, weiche Umgebung abzugrenzen war. Auch im rechten Vastus ext. schmerzhafte, aber, wohl der Fascia lata wegen, nicht so deutlich infiltrirt erscheinende Längspartie.

Dieser ganze Befund war das prägnanteste Bild einer acuten Muskelentzündung und besonders am Brachialis konnte man sehr deutlich den Uebergang des geschwollenen Muskels in den sehnigen Theil, der weicher war, fühlen. Ich verordnete Einreibungen mit Ungt. ciner. und Umschläge von Carbolcompressen. Am 20. Februar sah ich den Patienten wieder, die Muskelanschwellungen und Contracturen waren noch in gleicher Weise wie früher vorhanden, dagegen war der Schmerz fast verschwunden und konnte ich mich deshalb noch genauer davon überzeugen, dass die Affection den Muskel allein betraf. Bei gleicher Behandlung verschwand allmählich im Verlauf der nächsten 3—4 Wochen Schwellung und Contractur und die Function der betroffenen Muskeln stellte sich allmählich wieder völlig her. Patient, welcher gern und oft rudert, kann jetzt mit derselben Kraft und Ausdauer wie früher diesem Sport nachgehen.

2. Fall. Kashiba Ginjiro, 33jähriger Wagenzieher (Kurumaya), bekam am 8. Januar 1884 einen kleinen Furunkel an der Aussenseite des linken Knies. Am 15. brach derselbe spontan auf und am 16. trat unter mässigem Fieber mit leichtem Frösteln Schmerz und Anschwellung an der Innenseite des rechten Oberschenkels und im rechten Pectoralis major auf. Etwa 10 Tage nachher bekam Patient hohes Fieber und trat mit solchem am 15. Februar ins Hospital ein. Stat. praes. Pectoralis major besonders in der mittleren Partie knochenhart, etwa um das 4—5fache vergrössert, aber die normale Form beibehaltend, zu beiden Seiten die normalen Muskelstränge und Sehnen zu fühlen, in die die Anschwellung allmählich übergeht; die Haut über der Geschwulst normal, ganz leicht verschieblich, ebenso war bei Entspannung der Muskel in toto verschieblich. Betasten, active und passive Bewegungen intensiv schmerzhaft. Knochenharte, grosse Anschwellung im Adductor fem. long., genau von der Form des Muskels und gegen die völlig normale Umgebung scharf abgegrenzt. Abendtemperaturen schwankten zwischen 39 und 40, diejenigen Morgens zwischen 37,6 und 38,6. Ordination: Ungt. cin. und Carbolcompressen. Da die Anschwellung im Pectoralis zunahm und Fluctuation zeigte, so wurde am 21. Februar durch Incision eine mässige Menge Eiter entleert und zugleich ein Stückchen des nur etwas blässer aussehenden, den Abscess rings umschliessenden Muskels exstirpirt. Da das Fieber nicht geringer wurde, incidirte ich einige Tage später auch die Geschwulst im Adductor, und es entleerte sich, obgleich keine Spur von Fluctuation vorhanden gewesen war, eine grosse Menge Eiter. Der Befund war der gleiche wie im Pectoralis. Hierauf normaler antiseptischer Verlauf. Bei der Entlassung am 28. März hatte Patient völlige Gebrauchsfähigkeit des Armes, dagegen eine leichte Abductionshemmung des Oberschenkels.

3. Fall. Ono, So, 17 Jahre alter Kaufmann, litt Mitte December 1884 an Zahnschmerz, der aufhörte, als sich nach 4 Tagen ein kleiner Ab-

scess im Munde eröffnete. Nach 2tägiger Diarrhoe stellte sich plötzlich Nachts unter Fieber und Schmerz Anschwellung in der rechten Wade, dann am linken Oberschenkel und linken Oberarm ein. Die Schmerzen im Oberschenkel und Arm schwanden nach einigen Tagen durch Einreibungen von Ungt. cin. und Carbolumschläge, aber da in der Wade die Affection sich verschlimmerte, trat Patient am 4. Januar 1885 ins Hospital ein. Im Soleus harte Geschwulst von der Form des Muskels, aber sehr viel grösser, scharf abgegrenzt, sehr schmerzhaft beim Palpiren und bei passiven und Versuchen von activen Bewegungen des Fusses. Muskel in toto beweglich. Abendtemperaturen bis 40, Morgens bis 38,6. Am 8. Januar wurde in die harte Geschwulst incidirt und es entleerte sich eine grosse Menge Eiter. Man konnte jetzt besonders schön den Zusammenhang des unteren Abschnittes der langen Abscesshöhle mit der Achillessehne nachweisen, zu der sie sich verhielt, wie ein Trichter zu seinem Abflussrohr. Am 29. Januar wurde Patient geheilt und mit nur geringer Steifigkeit im Fusse, die ihn beim Gehen wenig genirte, entlassen.

4. Fall. G. Shiraishi, 17 Jahre alter Kaufmann, bekam Mitte August 1884 einen kleinen, sehr schmerzhaften Furunkel an der Streckseite des linken Vorderarmes, und während dieser in Ausheilung begriffen war, trat unter Fieber eine schmerzhafte Infiltration an der Innenseite des linken Oberschenkels auf, die sich allmählich, besonders in der Längsrichtung vergrösserte. Stat. praes. am 25. September 1884. Gut genährter Mensch; an oben genannter Stelle zeigte sich eine knochenharte, schmerzhafte Geschwulst, die weder mit der Haut, noch mit dem Knochen verwachsen war und die genau die Form des Adductor longus hatte, nur etwa 4fach so dick war und deutlich nach oben in die Sehne dieses Muskels überging. Jede Berührung und jede Bewegung war intensiv schmerzhaft, die Umgebung, besonders auch die Muskeln waren völlig weich, normal und schmerzlos. Temperatur Abends 37,5—38,5, Morgens normal. Patient konnte mit Hülfe eines Stockes gehen, wenn auch mit Schmerz und mit in etwas flectirter und abducirter Stellung ankylotischer Hüfte. Ordination: Ungt. cin. und Carbolcompressen, ruhige Lage. Während der folgenden 3 Wochen schwanden allmählich Schmerz und Schwellung und am 14. October wurde Patient völlig geheilt entlassen.

Eines weiteren Falles, welcher kein ganz reines Bild der Erkrankung bietet, weil bei ihm der Muskelabscess durch die Muskelscheide hindurchbrach und eine phlegmonöse Entzündung des Unterschenkels verursachte, und der erst in letzterem Zustande in meine Klinik kam, will ich hier nur kurz gedenken.

Der klinische Befund dieser 5 Fälle liess mich die exacte Diagnose einer multiplen, jedenfalls hämatogenen Muskelentzündung leicht und exact stellen und der ganze Verlauf der Entzündung sprach sogar für eine vorwiegende und primäre Betheiligung des eigentlichen Muskelgewebes selbst und nicht des Perimysium, um so mehr, als in keinem der Fälle auch nur die geringste Entzündung der Umgebung vorhanden war, ja sogar die ausgebildeten Abscesse noch alle

innerhalb der Muskelscheide oder des Muskelgewebes selbst lagen und nur in einem Falle (5), der übrigens zweifelhaft erscheint, da er nicht von Anfang an beobachtet wurde, nach Durchbruch des Eiters durch die Scheide eine phlegmonöse Entzündung der Umgebung zu Stande gekommen war.

Die mikroskopische Untersuchung des ausgeschnittenen Muskelstückes (von Fall 2) bestätigte diese Vermuthung. An Zupfpräparaten des frischen, äusserlich etwas blass, sonst aber gesund aussehenden Muskels (eine rothe oder sogar graugrünliche Verfärbung, wie sie beschrieben ist, konnte ich bei Eröffnung der Abscesse trotz genauer Besichtigung der umhüllenden Musculatur nicht wahrnehmen und möchte dieselbe mehr als Leichenphänomen betrachten), welcher aus den umhüllenden Schichten und nur durch eine äusserst schwach entwickelte Abscessmembran getrennt von dem Abscess entnommen war, zeigte sich die Querstreifung fast völlig verschwunden und nur an sehr wenigen Stellen noch Spuren davon, die Sarkolemmschläuche waren im Vergleich zum gesunden Pectoralis major (Frau, 35 Jahre alt, mit Mammacarcinom am gleichen Tage operirt) ums Doppelte bis Dreifache verdickt und prall ausgedehnt, zum Theil an einzelnen Stellen ausgefüllt mit grossen glänzenden Zellen verschiedener Form, das Perimysium nur spärlich mit Rundzellen infiltrirt, so dass man das Bild als seröse, resp. serös-eiterige Entzündung auffassen konnte, mit eigenthümlicher Aufquellung der Muskelfasern, wie sie schon von Weber und Waldeyer am traumatisch-entzündeten Muskel beschrieben wurde. Ganz verschieden von letzterem war die ganz geringe Betheiligung des interfibrillären Bindegewebes. An in Alkohol gehärteten Präparaten war das Perimysium schwer von der Muskelsubstanz zu unterscheiden, da die Primitivfibrillen ihre Streifung völlig verloren hatten, und erst nach Färbung mit Hämatoxylin konnte man sie durch gelbliche Färbung unterscheiden. An einzelnen Stellen derselben erschienen die oben erwähnten Zellen deutlich gefärbt. Nach dem Abscesse zu konnte man nur noch Rundzellen sehen, welche das ganze andere Gewebe bedeckten oder an Stelle desselben waren.

Die genaue Untersuchung sowohl der Muskeln, als auch des Eiters ergab keine Beweise dafür, dass es sich etwa um specifische Bacterien oder Mikrokokken handelte, die das Krankheitsbild hervorgerufen haben könnten. Eine Einrichtung zur Züchtung von Mikroorganismen fehlte mir damals noch und in diesem Jahre bekam ich leider keine Krankheitsfälle derart in die Klinik, hoffe aber in späterer Zeit noch Versuche hierüber anstellen zu können. Ich dachte um so mehr an eine specifische Ursache, als zu gleicher Zeit unge-

fähr 20—25 Fälle von acuter infectiöser Periostitis und Osteomyelitis der grossen Röhrenknochen im Hospital zur Behandlung kamen und auch in den anderen Hospitälern Tokios eine Anzahl solcher beobbachtet wurde.

Diese unterschieden sich aber im Verlaufe und in der klinischen Aetiologie sehr charakteristisch dadurch, dass erstens eine Ursache, wie ein Furunkel, Abscess oder eine Entzündung anderer Art nie mit Sicherheit als ätiologisches Moment betrachtet werden konnte; ferner dadurch, dass wohl bei den folgenden phlegmonösen Entzündungen die Muskeln secundär in Mitleidenschaft gezogen waren, aber nie eine primäre, ausgesprochene Myositis damit combinirt war. In einem Falle von infectiöser Periostitis der Tibia mit folgender Phlegmone des Unterschenkels wurden grosse Stücke des Triceps surae gangränös abgestossen und ich konnte dieselben mikroskopiren, aber hier war vor Allem das Perimysium von massenhaften Rundzellen durchsetzt, während die grossen glänzenden Bildungszellen fehlten und die ganzen Sarkolemmschläuche mit zum Theil fettigem Detritus ausgefüllt waren; an anderen Stellen war die Querstreifung noch deutlich erhalten. Aus diesen Gründen glaube ich mit Sicherheit annehmen zu können, dass die hier beschriebene Myositis andere Ursachen hat als die infectiöse Periostitis und Osteomyelitis.

Resumiren wir nochmals das Krankheitsbild, so finden wir, dass in allen Fällen während der Heilung einer geringen Eiterung der Haut oder Schleimhaut multiple Entzündungen der quergestreiften Muskeln auftraten, die, wenn frühzeitig genug behandelt, wieder ohne Functionsstörungen ausheilten, oder aber vereiterten und bei denen sich der Muskel wieder vollkommen regenerirte.

Dass ein Zusammenhang zwischen der scheinbar geringfügigen Haut- oder Schleimhautaffection lag, unterliegt wohl keinem Zweifel, durch welches Agens aber dieser Zusammenhang vermittelt wurde, darüber lässt sich streiten. Ist es eine specifische Bacterie oder sind es embolische Vorgänge, welche die Myositis veranlassten. Gegen eine Embolie spricht die geringe Betheiligung des gefässführenden Gewebes und die alleinige Affection des Muskelgewebes, obgleich wir annehmen könnten, dass capilläre Embolien, die im gesunden Gewebe keinen Schaden thun würden, in einem etwa durch Rheumatismus erkrankten Muskel leichter zur Entwicklung gelangt sein könnten, nach Analogie der Thiersch'schen Metastasentheorie. Sehr viel wahrscheinlicher ist es aber, die Invasion von Mikroorganismen als Ursache anzunehmen.

Jedenfalls ist durch diese Beobachtungsreihe wieder ein Beweis

geliefert, dass reine hämatogene Muskelentzündungen existiren und dass sie in ähnlicher Weise auftreten, wie infectiöse Osteomyelitis, aber doch von dieser auch ätiologisch scharf unterschieden werden können. — Da das Product der Entzündung je nach der Intensität der Infection ein verschiedenes, in leichten Fällen mehr seröses, in schwereren eiteriges ist, so möchte ich den Namen „infectiöse Myositis" vorschlagen.

Weiter glaube ich diagnostisch auf folgende Punkte aufmerksam machen zu sollen. Eine Myositis können wir nur dann mit Sicherheit diagnosticiren, wenn es sich um eine harte Geschwulst handelt, die erstens genau die Form des Muskels beibehalten hat, die absolut abgekapselt ist gegen die Umgebung, die selbst schmerzhaft ist, während die Umgebung frei ist von Entzündung sowohl, als Schmerzhaftigkeit, und die die Erscheinungen einer schmerzhaften Contractur des betreffenden Muskels hervorruft. Berücksichtigen wir alle diese Zeichen, so dürfte es z. B. nicht schwer sein, im gesetzten Falle einen myogenen Psoasabscess von einem Senkungsabscesse zu unterscheiden, wenn wir denselben frühzeitig genug zur Beobachtung bekommen.

Die Erkrankung scheint auch hier in Japan eine äusserst seltene zu sein, denn obgleich ich mich bei einer grösseren Anzahl von Aerzten erkundigte, konnte ich auch nicht einen einzigen, sicher beobachteten Fall dieser Art constatiren.

Leider bin ich hier im fernen Osten nicht in der Lage über eine grosse Bibliothek zu verfügen, die Universitätsbibliothek besteht erst seit einigen Jahren und deshalb sind ältere literarische Werke gar nicht darin vorhanden. Auch die neueren Zeitschriften sind zum grössten Theil nur sehr mangelhaft vertreten, und bin ich deshalb ausschliesslich auf meine eigene Bibliothek angewiesen. Ich habe mich deshalb nur auf das Nothwendigste in Bezug auf Literatur beschränkt und dieses bei meinen folgenden Arbeiten in gleicher Weise gehalten.

---

2. Verlängerung eines Muskels mit Benutzung eines gestielten Muskellappens.

Die plastische Chirurgie, welche durch die glänzenden Erfolge unserer Meister Dieffenbach, Simon, Langenbeck u. s. w. eine so hohe Stellung in unserer Wissenschaft sich errungen hat, zeigt doch noch ziemlich bedeutende Lücken und es wird immer von Interesse sein, wenn ein Beitrag zu derselben geliefert wird, welcher zur Vervollkommnung unserer Therapie in dieser Hinsicht beitragen muss. Es handelt sich hier um einen gelungenen Versuch, gestielte

Muskellappen zu transplantiren. Gluck hatte experimentell nachgewiesen, dass Muskelstücke sich von einem Thiere auf das andere überpflanzen lassen und dass sie unter Umständen völlig die Function des alten Muskels zu übernehmen im Stande sind. Gestützt hierauf machte Helferich eine Implantation eines ca. 90,0—100,0 Grm. schweren Stückes Hundemuskel in den Biceps eines Menschen und erzielte hierdurch ein gutes Resultat. Mir gelang es nun vor Kurzem einen Muskel- resp. Sehnendefect von 7 Cm. Länge durch Plastik völlig auszugleichen. Sehnentransplantationen durch Spalten der Sehne und Umschlagen eines Lappens nach unten sind zuerst von Czerny (Heuck, Ein Beitrag zur Sehnenplastik. Centralblatt für Chir. 1882. Nr. 18) und später auch von Hueter (Loebker, Ueber die Continuitätsresection u. s. w. 1884. Nr. 50) gemacht, aber Benutzung von gestielten Muskellappen bis jetzt, soviel ich weiss, noch nicht versucht worden.

Der Fall ist kurz folgender:

K. Watanabe, 26jähriger Matrose, kam am 10. Mai 1884 mit dem Vorderarm zwischen die Speichen eines Rades der Dampfmaschine und erlitt dadurch eine complicirte Fractur beider Vorderarmknochen. Seiner Angabe nach bestand eine tiefe gerissene Querwunde mehrere Finger breit oberhalb des Handgelenkes, aus der 2 spitze Fragmente, die dem centralen Ende angehörten, hervorsahen, und das periphere Ende hing kraftlos an den gequetschten Haut- und Muskeltheilen herunter. In der Wunde waren ferner mehrere, zum Theil abgerissene, zum Theil mehr gespannte weisse Stränge zu sehen. Erst 48 Stunden später, als schon intensive Schwellung eingetreten war, konnte er zu einem amerikanischen Arzt in Yokohama gehen, welcher angeblich mit Jodoform zu desinficiren versuchte und mit der Scheere mehrere Muskel- und Hautfetzen und auch jene weissen Stränge (Sehnen) entfernte. Da aber hiernach die Anschwellung und Schmerzhaftigkeit nicht wegging, consultirte er einen anderen Arzt, der ihn 8 Tage lang mit eiskaltem Carbolwasser berieselte und dann, als die Anschwellung, der Schmerz und das Fieber vorbei waren, unter antiseptischem Verbande behandelte. Im Verlaufe der nächsten 3 Monate, während welcher sich mehrere Sequester abstiessen, trat die Heilung ein.

Bei der Untersuchung am 25. März 1885: Kräftiger Mann; rechter Vorderarm hochgradig abgemagert. Zwei Finger breit oberhalb des Handgelenkes quere, zum Theil mit dem Radius, zum Theil mit den Muskeln und Sehnen verwachsene Narbe; entsprechend dieser Narbe Pseudarthrose der Ulna. Pro- und Supination fast normal; Hängehand leicht ulnar flectirt, leichte Krallenstellung der Finger; activ Dorsalflexion im Handgelenk sowohl, als auch Streckung sämmtlicher Finger unmöglich, ebenso Spreizen der Finger. Die Haut der Dorsalseite der Hand war etwas dünn, glänzend und zeigte leicht vermehrten Haarwuchs, Nägel normal; Sensibilität völlig normal.

Es handelte sich also vorwiegend um eine Durchreissung der Strecksehnen und nachfolgende fehlerhafte Heilung in der Art, dass nicht allein die durchrissenen Sehnen nicht zusammengeheilt waren, sondern dass so-

gar noch unverletzte Sehnen mit der Scheere weggeschnitten worden waren. Dass eine Lähmung nicht vorhanden war, konnte man daraus noch besonders sehen, dass bei Aufforderung, die Finger zu strecken, die Narbe energischst von den verwachsenen Muskelstümpfen gezerrt wurde, die Finger aber ruhig blieben. Ich machte nun folgende Operation:

Nachdem ein Längsschnitt von der Mitte des Vorderarmes bis zur Mitte des Metacarpus III durch die Haut gemacht und noch durch einen Kreuzschnitt in der alten Narbe vier Lappen gebildet worden waren, wurde die Fascie in gleicher Weise durchschnitten und von der Unterlage losgetrennt. Es stellte sich heraus, dass die peripheren Sehnenstümpfe in die Narbe eingeheilt waren, ihre Enden erschienen wie frisch abgeschnitten, nur in schwacher Bindegewebsverbindung mit der Narbe und es waren im Ganzen vier Stümpfe da, vom Extensor digiti minimi, Extensor digitorum II und IV und Ulnaris externus, letzterer nur zu zwei Dritteln der Sehnendicke durchschnitten und das letzte Drittel als dünner Sehnenstrang mit dem sehr atrophischen Muskel verbunden. Die Sehne des Extensor digiti med. konnte ich nicht finden. Den Ulnaris externus konnte ich sehr leicht mittelst zwei Seidennähten an seinem Sehnenstumpfe annähen, nachdem ich ihn tüchtig isolirt, etwas massirt und dabei gedehnt hatte. Den Extensor digitorum commun. konnte ich nur dadurch finden, dass ich höher oben die Muskeln blosslegte, isolirte und nachsah, ob sie eine Sehne hatten oder nicht. Er sah ganz atrophisch, gelblichroth aus, das untere Ende lag 6 Cm. oberhalb der Sehnenstümpfe und war mit dem Radiusperioste fest verwachsen. Seine ganze Dicke entsprach etwa meinem Daumen und war noch etwas dünner an dem unteren, weisslich aussehenden narbigen Stumpfe. Diesen löste ich, soweit es nöthig war, vom Knochen ab und fand, dass eine Diastase von 7,0 Cm. zwischen Sehnen und Muskel vorhanden war.

Nun schnitt ich einen 7,5 Cm. langen Lappen in der Art zu, dass ich in dieser Entfernung vom Muskelstumpfe nach oben die halbe Dicke des Muskels mit sorgfältiger Schonung der eintretenden Gefässe und Nerven quer durchschnitt, dann diese Hälfte stumpf in der Längsrichtung nach abwärts lostrennte, und zwar bis zu dem narbigen Stumpfe. Den so gewonnenen Lappen, dessen Stiel am unteren Ende des Muskels lag, drehte ich nun nach unten um und vereinigte mit je zwei sublimatisirten Seidenfäden die drei Sehnenstümpfe mit je einem Drittel der Muskelschnittfläche. Die so gebildeten neuen Muskelbäuche waren dünner als ihre Sehnen, und zweifelte ich eigentlich sehr an dem Gelingen der Operation. Die Vereinigung ging bei stark dorsal flectirter Hand ohne Spannung vor sich, es wurde nochmals die Wunde mit Carbol desinficirt, dann die Muskelsehnennähte mit etwas Jodoformpulver eingerieben, exacte Fascien- und Hautnähte angelegt, diese sowohl als die angrenzenden Hauttheile mit Jodoformpulver eingerieben, keine Drainage gelegt und dann der Arm mit stark dorsal flectirter Hand auf einer Schiene fixirt. Verband: Carbolcompressen. Die Fasciennähte wurden isolirt von den Hautnähten angelegt, damit eine Verwachsung der Muskeln oder Nahtstellen der Sehnen mit der Haut möglichst verhütet werden möge. Beim ersten Verbandwechsel am 8. Tage nach der Operation keine Blutung, keine Secretion, Hautnähte entfernt, ruhige Lage auf der Schiene beibehalten. Nach weiteren 8 Tagen wurde, da alles per primam geheilt war, vorsichtig mit activen und passiven Be-

wegungen begonnen. Bei der Untersuchung am 20. April ergab sich folgendes Resultat:

Im Handgelenk war nach wie vor keine Dorsalflexion möglich, dagegen konnten der Zeigefinger, der vierte und fünfte Finger recht gut bewegt werden und zwar so auffallend gut, dass ich davon überrascht war. Die Finger waren durch das lange Liegen auf der Schiene etwas steif, so dass die volare Beugung nur etwa bis zur Hälfte möglich war; beim Versuche des Streckens aus dieser Stellung blieb der Mittelfinger so auffallend zurück, dass zwischen seiner Spitze und den Spitzen des Zeige- und Ringfingers eine Distance von 4,5 Cm. entstand. Auch konnten jetzt die Interossei externi wirken und die Finger gut gespreizt werden. Die Haut erschien nur noch an den Fingerspitzen, besonders noch des Mittelfingers glatt und glänzend, sonst ausser vermehrtem Haarwuchs normales Aussehen.[1])

Vor der Operation dachte ich daran, etwa eine Resection der Pseudarthrose und des Radius zu machen und so viel von beiden Knochen wegzunehmen, dass ich nachher die Sehnen mit den Muskeln vereinigen könnte, aber da der Defect so sehr gross war, fürchtete ich, eine solche Zusammenfaltung der gesunden Musculatur könnte etwa von Schaden sein für die spätere Function derselben. Wenn auch noch nicht allgemein anerkannt, doch für jeden Chirurgen, der eine grosse Anzahl Tenotomien gemacht hat, eine wohlbekannte Thatsache ist, dass bei Mehrgebrauch eines Muskels eine Vermehrung seiner Substanz und seiner Fasern stattfindet. Gerade bei Tenotomie erzielt man ja ein vermehrtes Längenwachsthum künstlich durch den constanten Zug, der von der sich retrahirenden Narbe auf den Muskel ausgeübt wird. Hierauf gestützt calculirte ich, dass es doch sehr wahrscheinlich sei, dass der anfangs sehr dünne, neugebildete Muskelbauch sich bald durch Vermehrung seiner Muskelfasern verdicken und vergrössern würde. Ob dies der Fall ist, hoffe ich sicher bei der zweiten Operation, die zur Beseitigung der Pseudarthrose u. s. w. nöthig ist, sehen zu können.

Aus der Untersuchung am 20. April geht hervor, dass der Muskellappen völlig in die Function des Muskels eingetreten ist, und es ist sicher zu erwarten, dass die Beweglichkeit der Finger noch bedeutend besser wird. Die jetzt bestehende gute Wirksamkeit der Interossei ist ein weiterer Beweis dafür, dass die Extensoren functioniren, denn die ersteren können nur in gestreckter Stellung der

1) Nachtrag vom 20. Juni 1885. Der Patient hat die volle Beweglichkeit seiner Hand wiedererlangt, und durch fleissige Massage und faradische Bäder ist auch die hochgradige Atrophie der Musculatur des Vorderarms völlig geschwunden. Die Kraft seiner Finger ist nahezu denen der anderen Hand gleich und er kann jetzt sämmtliche Finger, merkwürdigerweise auch den Mittelfinger, rasch und leicht beugen und strecken, ab- und adduciren.

Finger gut wirken. In flectirter Stellung der Finger ist es nahezu oder ganz unmöglich, dieselben zu spreizen.

Unmöglich oder sehr erschwert wäre eine solche Lappenbildung bei gesunden Muskeln, da die Fasern in der Längsrichtung sich so leicht trennen, dass sehr rasch bei Zuckungen des Muskels und besonders Fingerbewegungen in den ersten Tagen eine Abreissung des Lappenstieles von dem Muskel erfolgen könnte. Hier war dieses nicht möglich, weil die Fasern des Stieles durch festes, derbes Bindegewebe innig mit einander verwachsen waren.

Sehr interessant war hier auch der Befund, dass die abgeschnittenen Sehnen fast unverändert in dem Gewebe lagen. Von den Schnittflächen aus ging auch nicht eine einzige Bindegewebsfaser aus, sondern nur ganz spärliche Fasern gingen von den Seitentheilen ab, zur Fixation in der Narbe. Es ist dieses ein weiterer Beweis dafür, dass die Sehnen am Arm nicht zu Tenotomie geeignet sind, und 2. dass man bei Anlegung von Sehnennähten ebensogut die glatten unverletzten Aussenflächen der Sehnenstümpfe, als die Schnittflächen der Sehnen selbst mit einander vereinigen kann.

Die ganze Operation wurde natürlich unter Esmarch'scher Blutleere gemacht, ohne die es meiner Ansicht nach unmöglich ist, eine so difficile Präparation der Theile zu machen. Bei dieser Gelegenheit möchte ich mir erlauben, einige Worte über die so gefürchtete heftige parenchymatöse Blutung, welche nach Lösung des Schlauches eintreten soll, und über deren Vermeidung zu sagen. Zu meinem Erstaunen finde ich noch jetzt in den neuesten Lehrbüchern für Chirurgie und auch sonst noch vielfach die Ansicht verbreitet, dass eine solche Blutung sehr schlimm werden könne, obgleich mein hochgeehrter Lehrer Prof. Maas schon seit lange eine Methode zur Verhütung derselben anwendet, die mich noch nie im Stiche gelassen hat. Dieses einfache Mittel besteht darin, zuerst nach Esmarch's Rath die grösseren, sichtbaren Lumina zu fassen und zu unterbinden, unp zwar vor Lösung des Schlauches, nachher drückt man eine Anzahl stark ausgedrückter Schwämme auf die Wunde auf, deckt den etwa vorhandenen Hautlappen darüber, gibt noch einige Schwämme hierüber und comprimirt mit beiden Händen recht stark. Dann lässt man den Schlauch abnehmen und comprimirt durch 3—5 Minuten bei möglichst perpendiculär gehaltener Extremität, doch nur so stark, dass auch die Blutcirculation in dem comprimirten Theile sich wiederherstellt. Dann lässt man von einem Assistenten den Hauptarterienstamm aufsuchen, damit er event. comprimiren kann und entfernt dann einen Schwamm nach dem anderen, jedes spritzende

Gefäss dabei fassend. Hierbei habe ich nie eine parenchymatöse Blutung gesehen und gebrauche auch nie mehr Ligaturen als ohne Blutleere: bei Oberschenkelamputationen 3—5, bei Kniegelenkresectionen 6—8 u. s. w. Nach Osteotomien, Sequestrotomien, Resectionen (bei Kindern selbst am Knie) u. s. w. nehme ich erst den Schlauch ab, nachdem ein gut comprimirender Verband angelegt ist. Auch hier wird die Extremität nach Wegnahme des Schlauches perpendiculär gehalten. Elektricität, Eiswasser, Ergotininjectionen u. s. w. sind dabei selbstredend unnöthig. Sehr häufig ist es allerdings nothwendig, den ersten Verbandwechsel nach 12 Stunden vorzunehmen, und halte ich dieses für absolut nothwendig, wenn er blutig durchschlagen sollte.

---

3. Ueber Raçeneigenthümlichkeiten des japanischen Schädels, welche bei chirurgischen Operationen in Betracht kommen.

E. Bälz[1]) sagt in seinen vorzüglichen Arbeiten über die körperlichen Eigenschaften der Japaner: „Der Oberkiefer ist der wahre Raçenknochen", soweit der Vergleich der Mongolen mit den Asiern in Betracht kommt, und ich kann nach meinen Beobachtungen, welche theils auf dem Operationstische, theils an der Leiche gemacht, völlig mit ihm übereinstimmen. In der That kann man bei Unkenntniss der Differenzen, welche in der Form des japanischen und europäischen Oberkiefers bestehen, in die grösste Verlegenheit kommen und unter Umständen genöthigt sein, eine Operation zu unterbrechen und halbvollendet zu lassen oder nachträglich, wenn es noch möglich ist, das Operationsverfahren zu ändern und so meist den Eingriff zu vergrössern.

Als ich meine erste osteoplastische Resection des Oberkiefers nach Langenbeck hier in Japan machte, um ein Fibrosarkom des Nasenrachenraums zu exstirpiren, war ich sehr erstaunt, dass die Fossa pterygo-palatina zu eng war, um selbst unsere feinste Stichsäge durch sie nach dem Foramen spheno-palatinum hindurchführen zu können. Da es meine erste osteoplastische Resection nach Langenbeck überhaupt war, so kam mir ein leichtes Schamgefühl den Studenten und Assistenten gegenüber an, da ich dachte, ich könnte einen Fehler in der Operationstechnik gemacht haben. Erst als ich mir einen Schädel geben liess, fand ich, dass es auch an diesem un-

1) Die körperlichen Eigenschaften der Japaner. Mittheilungen der deutschen Gesellschaft für Natur- und Heilkunde Ostasiens. Yokohama 1882 u. 1883. Heft 31 und 32.

möglich war, eine Stichsäge in das Foramen spheno-palatinum einzuführen, und half mir dadurch, dass ich den Alveolarfortsatz von dem Körper des Oberkiefers mittelst Hammer und Meissel lostrennte und so das Herausklappen des Oberkiefers ermöglichte.

Ich verglich dann eine Anzahl japanischer und europäischer Schädel der hiesigen anatomischen Sammlung und fand, dass, von der Schläfengrube aus gesehen, der Spalt, mit welchem die Fossa pterygo-palatina beginnt, bei beiden Raçen eine verschiedene Form hat. Bei nur 2 von etwa 30 japanischen Schädeln gelang es mir, durch das Foramen spheno-palatinum mit der Stichsäge hindurchzukommen.

Die Form der japanischen Spalte ist etwa $^1/_4$ kreisförmig, wenn wir die Fissura orbitalis inf., in welche sie ja direct übergeht, mitnehmen; sie ist gleichmässig eng, höchstens 1,5 — 2 — 2,5 Mm. breit bis auf die vorderste Partie der Fissura orbitalis inf., die sich fast kreisförmig erweitert mit einem Durchmesser von 3,5—5,5 Mm.; das unterste Ende der Spalte erscheint spitz zulaufend. Von der Orbita gesehen, gleicht die Orbitalspalte einer runden Frucht mit dickem Stiele. Dabei ist die Spalte sehr viel schmäler und länger als die des Europäers, die Fissura orbitalis inf. mitgemessen, 3,5 — 4,0 Cm. lang. Der Canalis spheno-palatinus ist im Ganzen sehr viel enger als beim Europäer und etwas länger, das Foramen spheno-palatinum dagegen zeigt keine Differenz, ich sah sogar japanische Schädel, bei denen es weiter war als beim Europäer.

Beim europäischen Schädel ist die Spalte von sehr verschiedener Form und oft zeigen beide Seiten desselben Schädels starke Differenzen. Sie ist viel kürzer, 3,0—3,5 Cm. lang, mehr oder weniger regelmässig S-förmig gekrümmt, in einigen Fällen ein senkrecht stehendes schmales Oval darstellend, in allen Fällen sehr viel weiter und nach dem unteren Ende nicht so sehr zugespitzt. Die Breite der Spalte beträgt im mittleren und unteren Theile etwa das Doppelte und Vierfache des japanischen Schädels, am breitesten mittleren Abschnitte schwankt sie zwischen 3,5 und 9,0 Mm. Sie geht nach der Fissura orbital. infer. über, deren Umfang dem einer langen Birne verglichen werden kann, wenn sie nicht nach vorn gespalten ist, und welche deshalb sehr viel weiter ist. Die ganze Fovea pterygo-palatina ist beim japanischen Schädel sehr viel enger und sie ist länger nach jeder Richtung als beim europäischen.

Die Ursache dieser Differenz liegt in der stärkeren Wölbung der Schläfenfläche des Oberkieferkörpers, welche besonders medial viel höher nach oben reicht und hier in die ebenfalls etwas convex

hervorgewölbte Orbitalfläche übergeht. Von der Schläfengrube aus betrachtet, erscheint der Körper des japanischen Oberkiefers in vielen Fällen nach oben etwas verdickt und wie pilzförmig aufgetrieben, und der nach der Fissura orbitalis inf. zu liegende freie Rand steht regelmässig höher als der ihm gegenüberstehende Rand des grossen Keilbeinflügels, so dass eine durch die Fissur vom sphenoidalen zum maxillaren Rande gelegte Ebene von innen nach aussen mehr oder weniger schief geneigt erscheint. Auch der Umstand, dass beim japanischen Schädel der Processus pterygoideus des Keilbeins an der Basis fast regelmässig breiter ist als beim europäischen, scheint dazu beizutragen, dass die Fovea pterygo-palatina länger und enger ist.

Beim europäischen Schädel erscheint die Schläfenfläche nicht nach oben stärker hervorgewölbt, oft sogar etwas eingedrückt, ihre Uebergangskante zur orbitalen Fläche steht gleich hoch oder selten sogar etwas niedriger als die fissurale Kante des Keilbeinflügels und die orbitale Fläche ist eben oder sogar etwas concav.

Die Verhältnisse müssen bei der Ausführung einer Anzahl von Operationen in Betracht gezogen werden und möchte ich hier nur kurz einiger Fälle gedenken, bei denen ich genöthigt war, andere Operationsmethoden, als die gewöhnlichen, zu wählen.

Die osteoplastische Resection des Oberkiefers mache ich hier immer nach O. Weber, weil auch diese Methode, bei welcher der Stiel im Jochbogen liegt, mehr Raum in der Mittellinie schafft und die Nerven nicht verletzt, und weil wirkliche Retromaxillargeschwülste hier sehr selten zu sein scheinen, während Tumoren der Highmorshöhle sehr häufig sind. Auch bei der v. Langenbeck'schen Schnittführung kann man den Körper des Oberkiefers von dem Alveolarfortsatze dadurch trennen, dass man die Stichsäge von der blossgelegten Apertura pyriformis aus einsetzt.

Eine wirkliche Aenderung der Methode musste ich für die Resection des zweiten Astes des Trigeminus machen. Dieselbe legt so exact und leicht das Foramen rotundum frei, dass ich sie auch aufs Wärmste bei der kaukasischen Raçe empfehlen möchte. An der Leiche hatte ich schon mehrere Male vergeblich versucht, nach der Lücke'schen, resp. nach der von Lossen und Braun modificirten Methode mittelst osteoplastischer Resection des Jochbogens an den Austritt des Nerven aus dem Foramen rotundum zu gelangen, und hatte eine Modification in der Weise versucht, dass ich das ganze Jochbein osteoplastisch resecirte und hierdurch den äusseren Abschnitt der Augenhöhle bis zum Eintritt des Infraorbitalis in den Semicanalis blosslegte.

Der Hautschnitt beginnt etwas oberhalb des Ligamentum palpebrale externum und geht von da fast senkrecht nach abwärts bis zum unteren Rande des Jochbeinfortsatzes des Oberkiefers, die Weichtheile nebst dem Periost durchtrennend, dann folgt der zweite Schnitt, welcher vom oberen Ende des ersten beginnt und bis zur Mitte des Jochbeinfortsatzes des Schläfenbeins verläuft. Derselbe geht ebenfalls bis auf die Knochen, nur in seinem mittleren Theile geht er gerade durch die Fascie, ohne den Musculus temporalis zu verletzen. Dann wird das Periost unterhalb des Ligamentum palpebrale ext. von der Orbitalfläche des Stirnfortsatzes des Jochbeins bis in die Fissura orbitalis inf., ebenso auf der Schläfenseite die Weichtheile von aussen her durchschnitten und das Jochbein mit der Kettensäge durchsägt, hierauf in gleicher Weise das Jochbein vom Oberkiefer getrennt, mit einem schmalen Meissel von der Schnittwunde aus der Jochfortsatz des Schläfenbeins durch einen Hammerschlag getrennt und der ganze Lappen, welcher das Jochbein und die Weichtheile darüber enthält, nach aussen und unten umgeschlagen. Das Jochbein ist nur an seiner Orbitalfläche vom Periost entblösst, um die Periorbita nicht zu verletzen. Dann meisselt man vorsichtig von den Rändern der Fissura orbital. inferior so viel ab, als nöthig ist, um bequem zum Foramen rotundum zu kommen, hierauf wird der Stamm des Nerven stark hervorgezogen und so weit als möglich central abgeschnitten und dann, soweit man die Aeste sieht, alles excidirt. Es gelingt hierbei sehr leicht, den Infraorbitalis in toto und ein Stück des Dentalis super. poster. mit zu exstirpiren. Findet man Verdickungen im Foramen, so kann man sehr bequem dasselbe mit einem kleinen Löffelchen auskratzen.

Der Fall, den ich in dieser Weise operirte, ist kurz folgender:

T. Suzuki, 64jähriger Kaufmann, ein sehr decrepiter alter Mann, bekam vor 4 Jahren ohne bekannte Ursache anfallsweise auftretende Schmerzen, die immer ganz bestimmt in der linken Eckzahngegend des Oberkiefers begannen und dann sich sehr rasch nach der Temporal-, Supra- und Infraorbitalgegend ausbreiteten. Er wendete viele Mittel an, liess sich alle noch im Munde vorhandenen Zähne extrahiren und zuletzt wurde ihm von einem mir bekannten, sehr tüchtigen holländischen Arzte der Infraorbitalis nach seinem Austritte aus dem Foramen infraorbitale resecirt, aber ohne jeden Erfolg. Am 29. November 1884, als ich ihn zum ersten Mal sah, hatte er schon seit Monaten mehrere Male täglich diese Anfälle, welche durch Bewegungen des Mundes beim Sprechen und Kauen ausgelöst wurden und mit starker Röthung der befallenen Theile, mit Zuckungen der Lippen und so heftigen Schmerzen einhergingen, dass der Patient erklärte, wenn er nicht zu heilen wäre, so würde er einen Selbstmord begehen. Ich machte dann, da Chinin wirkungslos war und keine Zeichen von Syphilis

bei dem Patienten nachzuweisen waren, die Operation in der oben geschilderten Weise und hatte die Genugthuung, dass sie sehr leicht auszuführen war, dass ich auch am Lebenden nicht nur den Stamm, sondern auch die Aeste wegnehmen konnte und dass die erste Blutung eintrat, als ich das Foramen rotundum auslöffelte. Dieselbe schien sehr heftig, konnte aber leicht durch etwas aufgedrückte Salicylwatte gestillt werden. Die Highmorshöhle war an zwei Stellen eröffnet worden, ich nahm jedoch keine Rücksicht hierauf und legte exacte Knochen- und Weichtheilnähte, ohne Drainage, da die Wunde ganz trocken geblieben war nach Entfernung der Salicylwatte. Die Nahtlinie wurde mit Jodoformpulver eingerieben und dann feuchter Carbolverband. Der Schmerz war am nächsten Tage kaum gelindert, verlor sich aber während der folgenden 8 Tage völlig. Am 12. Januar 1885 war die Resection gemacht, am 19. die Nähte entfernt und am 21. wurde Patient geheilt entlassen. Als ich den Patienten am 6. Mai sah, klagte er zuweilen über Schmerz im Unterkiefer, und vielleicht ist nöthig, bei ihm später noch den Inframaxillaris zu reseciren.

Die Vortheile, welche diese Methode vor der Lücke'schen und den Modificationen derselben hat, scheinen mir sehr in die Augen zu springen. Auch bei Europäern kommt es vor, dass die Fovea sphenopalatina sehr eng ist und dass es dann überhaupt unmöglich wird, den Stamm des Nerven zu erreichen. Hat man aber das ganze Jochbein resecirt, so liegt alles frei und klar zu Tage und man kann sich immer wieder durch einen oder mehrere Meisselschläge den Stamm freier legen. Man hat ferner einen genauen Leitfaden an dem Infraorbitalis, durch welchen man sicherlich zu dem Stamme gelangen muss. Weiter hat man nie zu befürchten, dass eine störende Blutung eintritt, denn die grossen venösen Plexus der Fossa spheno-palatina kommen gar nicht in das Operationsfeld, und wenn man die Blutstillung bei der Resection des Jochbeins exact macht, so operirt man später so absolut trocken wie an der Leiche, ein Vortheil, den jeder Chirurg zu schätzen weiss.

Ferner kommt es nie zu einer Schwerbeweglichkeit des Mundes, da ja kein Muskel quer durchschnitten wird, und unser Patient konnte bei seiner Entlassung schon den Mund ohne Schmerz öffnen und schliessen. Den Einwurf, dass die Operation eine eingreifendere sei, muss ich ebenfalls zurückweisen, um so mehr, als wir jetzt die Asepsis einer Wunde so sicher in der Hand haben, und durch den Verlauf des obigen Falles selbst, bei welchem es sich um einen alten, hinfälligen Greis handelte, und dieser trotzdem schon am 9. Tage nach der Operation ohne Verband aus dem Hospital entlassen wurde. Der einzige Schutz, den er hatte, war eine Tuchbinde um Kopf und Kinn, um die Bewegungen des Unterkiefers und die daraus resultirenden Zerrungen am Jochbein zu vermeiden. Aus diesen Gründen glaube

ich die Operationsmethode nicht nur für Japan, sondern auch andere Länder und andere Schädelformen aufs Dringendste empfehlen zu müssen; sie scheint mir leichter auszuführen und weniger gefährlich zu sein.

Die dritte Operation, welche eine leichte Veränderung erfahren musste, ist die Neurektomie des Infraorbitalis nach der v. Langenbeck'schen Methode. Nachdem man sich den Nerv an der Austrittsstelle blossgelegt hat, nimmt man ein schmales Tenotom, dringt mit demselben unterhalb des Lig. palpebral. ext. in die Fissur ein und durchschneidet so subcutan den Nerven nebst den begleitenden Gefässen, um ihn dann in toto durch das Foramen inframaxillare herausziehen zu können. Die Durchschneidung des Stammes in in dieser Weise gelingt bei dem europäischen Schädel, bei welchem der Nerv schon von dem weiten Theile der Fissur in den Semicanalis infraorbitalis eintritt; bei den Japanern dagegen ist die Fissur an der Eintrittsstelle schon sehr eng und es gelang mir, im Operationscursus nur in sehr wenigen Fällen den Nerven mit dem Tenotom nach v. Langenbeck zu durchschneiden. Man kommt immer mit der Spitze auf den Oberkiefer und kann nicht in die Spalte eindringen. Sehr gewöhnlich fällt man nach mehreren vergeblichen Versuchen in den vorderen weiteren Theil mit der Spitze ein und schneidet dann nach vorn, ohne den Nerven nur zu berühren, geschweige zu durchschneiden.

Ich habe deshalb im Operationscursus eine Modification dieser so netten Operationsmethode den hiesigen Verhältnissen entsprechend eingeführt, welche darin besteht, dass ich anstatt des Tenotoms ein langes spitzes Scalpell mit leicht concaver Schneide gerade am äusseren Rande des unteren Orbitalrandes einstosse, mit diesem, mich hart am Knochen der äusseren Orbitalwand haltend, je nach Bedürfniss 2,5—3,5 Cm. mit nach unten gerichteter Schneide eingehe, dann die Spitze senke und die Weichtheile der Fissur durchschneide. In 2 bis 3 Fällen gelang es mir auch hiermit nicht den Nerven zu treffen und ich machte dann nachträglich an der Stichöffnung einen kleinen Schnitt parallel dem unteren Orbitalrande, gehe mit einem Raspatorium zwischen Periost und Knochen ein und lege mir so den Nerven frei, wie es Hueter beschrieben hat.

Ich veröffentliche diese kleine Arbeit deshalb, weil ich glaube, dass sie nicht blos locales Interesse hat, und weil sie zeigt, dass auch der Chirurg praktisch vom Ethnographen manchmal etwas lernen kann.

4. Beiträge zur Aetiologie und Therapie des Aneurysma.

Die nachstehenden 7 Fälle von Aneurysma, welche auf meiner Klinik während meines Hierseins in Behandlung waren, bieten so viel Interesse in Bezug auf Aetiologie, Diagnostik und Therapie, dass ich es wage, doch noch einmal auf dieses uralte Thema zurückzukommen, um so mehr, als ich glaube, dass die Antisepsis auch die Behandlung der Aneurysmen in ebensolcher Weise geändert hat, wie die der meisten anderen chirurgischen Erkrankungen. Im Grossen und Ganzen bin ich zu der Ansicht gekommen, dass selbst die bedeutendsten operativen Eingriffe leichter ertragen werden und bessere Resultate liefern, als die zu lange fortgesetzte Compression, und einer der Fälle, 2, der einzige, welcher zum Tode führte, zeigt ganz auffallend, wie eine selbst nur kurze Zeit fortgesetzte Compression in der Continuität zu sehr schlimmen Folgen Veranlassung geben kann, wenn die Gefässe schwer erkrankt sind, während Fall 1 andererseits beweist, wie bedeutende Eingriffe selbst von Patienten ertragen werden, die an schweren Allgemeinerkrankungen leiden, wenn die Operationen nur ohne Blutverlust und unter strengster Antisepsis gemacht werden.

Die Krankengeschichten sind kurz folgende:

1. Fall. D. Akikura, 38jähriger Bauer von Hachoji, der früher immer gesund gewesen war, bemerkte im April 1881 eine etwa kastaniengrosse, pulsirende Geschwulst in der linken Kniekehle, zu der sehr bald eine diffuse Anschwellung des Unterschenkels und Fusses hinzutrat. Schmerzen hatte er nur anfallsweise. Der Tumor wuchs anfangs ganz allmählich, bis Ende Juni 1881 sich ein rasches Wachsthum zeigte und ein anhaltender, heftiger, immer zunehmender Schmerz hinzukam. Die Schmerzen strahlten nach Fuss, Oberschenkel, Rücken und Unterleib aus und liessen den Patienten nicht schlafen. Seit Mitte Juli bemerkte er keine Pulsation mehr im Tumor, dagegen nahm das Wachsthum und die Schmerzen zu. Am 27. August 1881 liess er sich in die Klinik aufnehmen. Kräftig gebauter, aber hochgradig abgemagerter Mann. An der rechten Lungenspitze leichtes Knisterrasseln ohne Dämpfung; indolente Bubonen am Hals, in beiden Sulc. bicipitales und in den Schenkelbeugen. Das linke Bein war von der Mitte des Oberschenkels bis nach abwärts sehr stark geschwollen, besonders vom Knie nach abwärts war es doppelt so stark wie rechts, ödematös und bläulichroth verfärbt. Knie etwa im Winkel von 130° flectirt, über die Mitte der Patella gemessen links 44 Cm., rechts 26 Cm. im Umfang. Das Gelenk war nachweisbar nicht verändert, Patella leicht und schmerzlos verschieblich, kein deutlicher Erguss. Die Fossa poplitea war verschwunden und von einem grossen Tumor ausgefüllt, der sowohl nach hinten und aussen als auch ganz besonders nach innen über die Condylen hervorragte. Der Tumor reichte nach aufwärts bis zum mitt-

leren Drittel des Oberschenkels und nach abwärts bis zur Mitte der Wade. Die Haut darüber war gespannt, blauroth verfärbt, aber überall noch verschieblich und in Falten abhebbar. Mit den Muskeln und Knochen erschien sie diffus verwachsen. Consistenz elastisch-weich, an einzelnen Stellen fast fluctuirend. Beim Palpiren des Tumors und bei Bewegungsversuchen im Knie heftige Schmerzen. Keine Pulsationen, kein Geräusch, Puls der Dorsalis pedis auf beiden Seiten zu fühlen, links, nachdem das Oedem weggedrückt ist und völlig zu gleicher Zeit wie rechts. Da die Diagnose zwischen Muskelsarkom und geplatztem Aneurysma zweifelhaft war, machte ich Punction, bei der sich nur dunkles dickflüssiges Blut entleerte. Unter Esmarch wurde, nachdem von dem Patienten die Erlaubniss zur Amputation, resp. Exarticulation eingeholt war, erst am 19. September eine Incision gemacht und der Tumor entpuppte sich als geplatztes Aneurysma. Nachdem die Blutgerinnsel weggeräumt waren, wurde der zum Theil gangränöse Sack mit sorgfältiger Unterbindung aller zu- und abführenden Gefässe, es waren elf, da es ein Aneurys. arterioso-venosum war und alle bis auf zwei etwa der Arteria radialis gleichgrosse Articulares thrombosirt, exstirpirt. Die Venen waren in weiter Communication mit dem Sacke. Durch den Druck der Blutgerinnsel waren mehrere Muskelbäuche schwarz, gangränös geworden und die hintere Fläche des Femur bis zur Mitte und ein etwas geringerer Theil der hinteren Tibiafläche unter dem sie zum grössten Theil bedeckenden Sacke von Decubitus rauh, nekrotisch, von Periost entblösst und die hintere Kapselwand nebst dem Ligamentum popliteum ebenfalls zerstört, so dass die überknorpelten Gelenkflächen deutlich frei dalagen. Die beiden Köpfe des Gastrocnemius waren sehr ausgedehnt gangränös und musste ich sie zum Theil sowie andere gangränöse Muskelpartien in der Wade entfernen. Der Nervus ischiadicus, resp. tibialis posticus zeigte in der Ausdehnung von 14 Cm. eine gangränöse Scheide und war selbst graugrünlich aussehend, sehr atrophisch und dünn. Ich entfernte jedoch nur wenig von der Scheide, kratzte noch den Knochen mit dem scharfen Löffel ab und desinficirte mit Chlorzink mittelst des Stielschwammes. Dann rieb ich etwa 1 Grm. Jodoformpulver in die schlecht aussehenden Weichtheile und Knochen ein und nähte die im Verlaufe der Operation über 30 Cm. lang gewordene Hautwunde, machte noch eine Gegenöffnung im unteren Drittel der Wade, drainirte und verband antiseptisch. Zu Ligaturen war Czernysche Seide benutzt worden. Der Patient, welcher schon subfebrile Temperaturen gehabt hatte, bekam jetzt ein eigenthümliches, fast pyämisches Fieber, d. h. alle 3—5 Tage ohne eigentlichen Schüttelfrost Temperaturen von über 40 und in der Zwischenzeit subfebriler Zustand. Mit Nachlass der anfangs starken Wundsecretion wurde nach etwa 3 Wochen die Temperatur fast normal, Abends nicht über 38 gehend. Am 11. October war die Wunde, aus der schon jeder Schmerz seit der Operation geschwunden war, soweit geheilt, dass Patient aufstehen und an Stöcken einige Minuten lang gehen konnte. Leider trat Anfang November, nachdem die Wunde völlig geheilt war, eine rasche Verschlimmerung seiner Lungenaffection hinzu und Patient starb an Tuberculose am 20. November. Section nur am Bein gestattet. Es war hier alles geheilt und nur noch eine kleine granulirende Masse unter der Haut, entsprechend dem unteren Drainrohr. Die Ligaturen lagen fest eingeheilt und waren derbe bindegewebige Thromben vorhanden.

2. Fall. M. Kondo, 47jähriger Kaufmann aus Tokio, hatte in seinem 25. Jahre an Syphilis gelitten. Am 10. Juli 1881 bemerkte er Schmerzen im Unterleib und in der Kreuzgegend, die nach dem ganzen linken Bein ausstrahlten und allmählich zunahmen. 30 Tage später bemerkte er gelegentlich eine Anschwellung am linken Oberschenkel, gerade unter dem Poupart'schen Bande, von Taubeneigrösse und von Anfang an pulsirend. Die Geschwulst und die Schmerzen nahmen allmählich zu. Am 29. Sept. 1881 liess sich der Patient ins Hospital aufnehmen. Kräftiger, sehr musculöser und für einen Japaner auffallend grosser, sehr gut genährter Mann. Das linke Bein war bis zu den Zehen stark ödematös geschwollen. Unter dem Ligamentum Poupartii stark gänseeigrosses Aneurysma der Femoralis mit sägendem systolischem Geräusch. Hypertrophie des linken Ventrikels. Indolente Bubonen am Hals, Sulcus bicipitalis und in den Leisten. Zuerst wurde Digitalcompression der Iliaca externa gemacht, dann Esmarch's Stangencompression, aber beide verursachten dem Patienten intensive Schmerzen. Er bekam deshalb subcutan Morphium und es gelang auch, während 10 Tagen täglich 3—4 Stunden lang und den grössten Theil der Nacht über durch Stangencompressorium die Pulsation völlig zu unterdrücken. Da es mir am 12. October schien, als ob sich die Geschwulst etwas verkleinert habe, Patient aber unter keinen Umständen mehr diese Art der Compression erlauben wollte, liess ich ihn 3 Tage ausruhen und versuchte dann Reid's unterbrochene elastische Einwickelung, 2 mal täglich je ½ Stunde lang, in der Narkose. Nach zweitägigem Comprimiren in dieser Weise, also 4 mal je ½ Stunde lang, wurde ich am 17. Morgens plötzlich gerufen. Das Aneurysma war subcutan geplatzt, ein ungeheures Blutextravasat am Oberschenkel vorhanden und Patient fast pulslos. Nachdem ich ohne Chloroform und fast ohne Blutverlust die Unterbindung der Iliaca externa etwa in ihrer Mitte in Zeit von einer Minute gemacht hatte, wickelte ich die Extremitäten fest mit Flanellbinden ein, legte den Kopf des Patienten tief, den Körper hoch und bemerkte rasch eine Besserung des Pulses. Er war zu zählen, 116 in der Minute und nicht mehr aussetzend. Da Niemand Blut zur Transfusion hergeben wollte und ich damals die Wirkung der Kochsalzinfusion nicht kannte, so starb Patient leider um 9 Uhr trotz aller angewendeten Mittel. Die Obduction wurde nur am Orte der Erkrankung erlaubt, es gelang mir aber, von hier aus das Herz und ein Stück der Aorta herauszunehmen. Es stellte sich heraus, dass Patient an hochgradiger Endarteriitis syphilitica gelitten hatte, die Aorta zeigte an dem Stücke etwa zwanzig erkrankte Stellen, ebenso waren solche in der Aorta ascendens, Iliaca und Femoralis zu sehen. Die mikroskopische Diagnose bestätigte die Erkrankung.[1])

3. Fall. M. Mumeoka, 13jähriges Mädchen, von gesundem, aber etwas anämischem Aussehen, bemerkte zuerst im Februar 1882 eine kleine harte Anschwellung an der Beugeseite des rechten Oberarmes, die bei Druck schmerzte. Nach ihrer Heilung gab die Patientin an, dass sie kurz

1) Ich komme auf die Symptome und das Vorkommen dieser in Japan häufigen Erkrankung nachher noch kurz zurück und werde dann auch die Sectionsbefunde genauer schildern;

vor Entstehung des Tumors einen Nadelstich beim Spielen in die Ellenbeuge erhalten habe. Da der Tumor rasch wuchs, so machte ein chinesischer Arzt[1]) einen Einschnitt, aus dem sich einige Tropfen Blut entleerten, der aber nur die Wirkung hatte, dass das Wachsthum der Geschwulst von da ab ein rapides wurde. Am 21. October wurde auf unserer Poliklinik eine Probepunction gemacht, bei welcher sich aber nur Blut entleerte. Am 22. October 1882 trat die Patientin in unser Hospital ein. Im unteren Theile des Sulcus bicipitalis fast kindskopfgrosser höckeriger Tumor, der bei Druck sehr schmerzte, theils elastisch weiche, theils elastisch harte, theils fluctuirende Consistenz zeigte; die Haut darüber war sehr verdünnt, aber in Falten abhebbar, blauroth und daneben frisch entzündlich geröthet und schmerzhaft; Arm im Ellenbogen rechtwinkelig ankylotisch, supinirt, Radialpuls der kranken Seite kaum fühlbar. Patientin hatte hohes Fieber und deutliches Erysipel, deshalb wurde sie isolirt bis zur Heilung des letzteren. Am 1. November waren Fieber und Röthung weg und der Tumor erschien jetzt völlig schmerzfrei, gegen den Knochen verschieblich, aber mit dem Biceps fest zusammenhängend, und es war zweifelhaft, ob es ein Muskelsarkom oder geplatztes Aneurysma sei. Am 4. November machte ich unter Esmarch einen grossen Hautschnitt und es stellte sich sofort heraus, dass wir es mit einem geplatzten Aneurysma zu thun hatten. Die Venen waren fest mit dem Sacke verwachsen, schienen aber nicht zu communiciren. Bei der folgenden Exstirpation des Sackes und der verwachsenen Venen, die doppelt unterbunden wurden, fand sich, dass alle Arterien bis auf eine kleine Articularis thrombosirt waren. Alle wurden mit Sublimatseide ligirt, kleinere gangränöse Partien des Biceps und Brachialis int. wurden ebenfalls exstirpirt, drainirt und genäht. Die Nerven im ganzen Sulcus bicipitalis erschienen stark gequetscht und atrophisch dünn, aber Störungen hiervon waren nicht zu bemerken. Nach der Operation war die Gelenksteifigkeit sofort geschwunden. Die ganze ausgedehnte Wunde heilte per primam, obgleich die Patientin im Verlaufe wieder ein 10tägiges Erysipel durchmachte. Am 5. December wurde sie geheilt und mit voller Gebrauchsfähigkeit des Armes entlassen.

4. Fall. Koga, K., 37jährige Frau von Kanagawaken, schlecht genährt, auffallend kachektisch roth im Gesicht und etwas geschwollen, bemerkte im Juni 1881 nach einem Wochenbett ein heftiges, oft wiederkehrendes Herzklopfen und eine Anschwellung der rechten Halsseite fast in der Mitte, die stark pulsirte und allmählich wuchs. Sie hatte von Anfang an immer zunehmende Beschwerden beim Schlucken und Athmen. Bei der Untersuchung am 12. Januar 1882 war die rechte untere Halsseite sehr stark geschwollen und ein grosser pulsirender Tumor zu sehen, der das Manubrium sterni, die Fossa jugularis, die rechte Clavicula und das untere Drittel des Sternocleidomastoideus stark hervorwölbte, den Kehlkopf und besonders die Trachea nach links verdrängte. Die Carotis ging direct aus dem Tumor hervor und war fast bis zu ihrer Theilungsstelle stark verdickt und unregelmässig höckerig; ebenso erschien die Arteria axillaris et-

1) Chinesische Aerzte heissen in Japan alle die, welche chinesische Medicin studirt haben.

was erweitert und geschlängelt. Der Radialpuls kam rechts viel später als links, ebenso der der Temporalis, wenn auch nicht so auffallend. In dem Aneurysma war ein fast continuirliches sägendes Geräusch zu fühlen und zu hören, welches nur gerade im Moment der Herzsystole aufhörte, ebenso in der Carotis und Axillaris, wenn auch viel schwächer. Patientin hatte sehr heftige, besonders nach dem Nacken und der rechten Hand ausstrahlende Schmerzen. Ich machte nun die Unterbindung der Carotis 2 Cm. unter der Theilungsstelle und noch einmal etwa in der Mitte mit Sublimatseide. Die Operation verlief ohne Erscheinungen, nach 4 Tagen entfernte ich die Hautnähte und es war, da ich kein Drainrohr gelegt hatte, alles per primam geheilt. Das Aneurysma verkleinerte sich von Tag zu Tag, und da auch die Beschwerden und Schmerzen fast vollständig schwanden, so wollte sich die Patientin unter keinen Umständen einer weiteren Operation unterziehen und lief am 6. Februar heimlich aus dem Hospitale weg.

5. Fall. Kobayashi, M., 41jähriger Pferdeknecht, von kräftigem, durch das viele Laufen [1]) besonders an den Beinen sehr musculösem Körperbau, täglich ungefähr 2 Liter japanischen Sake [2]) trinkend; hatte vor etwa 20 Jahren einmal Schanker und später Condylome am Anus gehabt, bemerkte seit Juli 1882 eine intensive Schmerzhaftigkeit im Unterleib, welche immer zunahm und zu welcher sich Anfang August ein Tumor in der rechten Fossa iliaca hinzugesellte, der sich rasch vergrösserte und heftige, nach dem Bein und Kreuz ausstrahlende Schmerzen sowohl spontan, als auch ganz besonders bei Druck verursachte. Am 26. September 1882 kam er ins Hospital. Patient hatte etwas gedunsenes Gesicht mit tiefliegenden Augen; in der Fossa iliaca dextra befand sich ein über faustgrosser ovaler, etwas höckeriger Tumor, dessen unteres Ende sehr deutlich in die Arteria femoralis, resp. iliaca ext. überging und welcher deutlich nach allen Seiten pulsirte und ein systolisches Geräusch zeigte. Der Puls der Femoralis trat rechts etwas später ein wie links. Da ich die längere Compression der Aorta oder Iliaca com. mit Instrumenten aus später zu erörternden Gründen sehr fürchte und zur Digitalcompression kein guter Wärter da war, so machte ich die Operation. In der Narkose machte ich einen Schnitt, wie zur Unterbindung der Iliaca externa, parallel dem Poupart'schen Band, löste das Bauchfell leicht von dem Tumor ab und fand, dass das Aneurysma bis zur Theilungsstelle in die Höhe reichte und dass sogar die Iliaca interna etwas erweitert erschien. Deshalb verlängerte ich den Schnitt noch um etwa 6 Cm. vom oberen Schnittwinkel in der Richtung nach der Spitze der 11. Rippe zu und gelangte dann sehr leicht retroperitoneal bis zur Iliaca communis, legte einen Sublimatseidenfaden darum und unterband sie etwa 2 Cm. oberhalb der Theilungsstelle. Nachher desinficirte ich die Wunde mit 1 Grm. Jodoformpulver, das ich besonders auf die Ligaturstelle, die entblösste Arterie und Vene und das Peritoneum einrieb, legte eine Drainage nach unten und machte exacte Naht der Muskeln mitsammt der Fascia transversa. Nach 3 Tagen wurde die Drainröhre, am 8. Tage die

---

1) Die Pferdeknechte müssen hier in Japan meist neben dem Pferde herlaufen.

2) Sake ist eine Art Schnaps, der aus Reis gemacht wird und 14—18 Proc. Alkohol enthält.

Nähte entfernt. Es war alles per primam geheilt. Die Pulsation des Tumors, der sich nicht verkleinert hatte und deutlich fluctuirte, war geschwunden, ebenso jedes Geräusch und die Schmerzen waren sehr gelindert. Vom 12. Tage ab wurde der Tumor leicht mit Watte comprimirt und er verkleinerte sich allmählich und die Schmerzen vergingen. Die Operation war am 27. September gemacht worden und am 19. October wurde Patient geheilt entlassen. Im Juli 1884 stellte sich der Patient wieder vor, die Geschwulst war kleinhühnereigross, elastisch hart, weder Schmerz verursachend, noch Pulsation oder Geräusch vorhanden.

6. Fall. Kishimoto, 28jähriger Pferdeknecht, starker Saketrinker, hatte vor 12 Jahren einen Schanker gehabt; er war im August 1883 vom Wagen geschleudert worden, dabei angeblich auf den Rücken gefallen, aber nach wenigen Secunden Bewusstlosigkeit wieder aufgestanden und seinen Geschäften nachgegangen. Seit dieser Zeit hatte er immer etwas dumpfen Schmerz in der linken Schenkelbeuge. Am 7. December 1883 bekam Patient einen heftigen Schüttelfrost und eine diffuse Anschwellung des linken Oberschenkels, die zum grössten Theil wieder zurückging und an deren Stelle gerade unterhalb des Ligamentum Poupartii ein etwa wallnussgrosser Tumor zurückblieb, der rasch bis zur jetzigen Grösse heranwuchs. Als ich den Patient zum ersten Mal sah, am 17. Januar 1884, war ein fast kugelrunder, faustgrosser, nach allen Seiten gleichmässig pulsirender Tumor vorhanden, unterhalb des Ligamentum Poupartii, welcher ein blasendes systolisches Geräusch machte, deutlich mit der Arteria femoralis zusammenhing und wenig Schmerz spontan verursachte. Patient war ein sehr kräftiger, musculöser Mann, der überall harte indolente Bubonen und am Gaumen einige Narben hatte. Am 18. Januar wurde, da schon seit zehn Tagen Digitalcompression ohne Erfolg und unter heftigen Schmerzen des Patienten versucht worden war, die Unterbindung [1]) der Iliaca externa mit Sublimatseide gemacht und sofort stand jede Pulsation und jedes Geräusch. Die Heilung ging fieberfrei und per primam vor sich und vom 29. Januar an hatte Patient nur noch einen Wattecompressionsverband. Bei seiner Entlassung am 14. März 1884 war der Tumor kaum halb so gross wie vor der Operation, elastisch weich, ohne Pulsation oder Geräusch.

7. Fall. Namiki, K., 26jähriger Bauer, bemerkte seit 2 Jahren, dass sich rechts ein allmählich zunehmender Exophthalmus entwickelte und dass er beim Sehen nach gewissen Richtungen Doppelbilder hatte. Seit etwa 6 Monaten bemerkte er auch eine höckerige Geschwulst am oberen und äusseren Orbitalrande und zum Theil in der Orbita, die langsam zugleich mit dem Exophthalmus grösser wurde. Am 16. Juni 1884 trat Patient in das Hospital ein. Kräftiger, gut genährter Mann, der angeblich immer gesund war. Rechts so starker Exophthalmus, dass die Lidspalte nicht geschlossen werden konnte, mit Strabismus nach innen und unten. Die Orbita war rechts in ihrer Form geändert, der obere Rand, besonders

---

1) Die Veränderungen, welche in diesem und in den vorhergehenden Fällen nach der Ligatur in den Extremitäten eintraten, habe ich später zusammengestellt und sie deshalb, um unnöthige Wiederholungen zu vermeiden, bei den Krankengeschichten nicht erwähnt.

an der äusseren Partie, sehr stark hervorgewölbt, so dass die Orbita viel grösser als links erschien; unter dem äusseren oberen Rand war eine rundliche, höckerige, knochenharte, nur an einer kleinen Stelle knorpel- bis elastisch-harte Geschwulst, welche bis tief in die Höhle zu verfolgen war, deren Ende aber nicht abtastbar war. Auge völlig klar, das Augeninnere ebenfalls; nur war eine ganz leichte florartige Trübung über die obere Hälfte der Papille und etwas mehr geschlängelte Venen als links vorhanden. Sensibilität normal, Emetrop. Der Tumor unterschied sich von einem Thränendrüsentumor dadurch, dass er deutlich subperiostal oder im Knochen selbst lag. Ich hielt das Ganze für ein Osteom oder Chondrom, liess aber offen, dass es eine andere Geschwulst sein könne. Ein Schwirren darin war nicht zu fühlen, ich versäumte aber leider, zu auscultiren. Am 19. Juni spaltete ich die Weichtheile über dem Margo supraorbitalis, den Schnitt parallel zu ihm führend und nach aussen vom Foramen endigend, und da ich noch immer der Meinung war, es handele sich um einen exstirpirbaren festen Tumor, spaltete ich auch das obere Augenlid senkrecht von oben nach unten. Hierauf führte ich einen Schnitt durch die Periorbita und ging mit dem Raspatorium darau, dieselbe von dem Tumor zu lösen. Ich brach aber sofort in die Geschwulst ein und es gab eine so heftige arterielle Blutung, wie ich sie nur einmal früher bei Durchschneidung einer Carotis interna gesehen hatte. Ich ging rasch mit dem Finger ein und fand eine Höhle von etwa starker Citronengrösse, überall mit sehr glatten knöchernen Wandungen, und das zuführende Gefäss so gross, dass ich bequem mit der Spitze des Zeigefingers eingehen konnte; in diesem Kanal fühlte ich noch eine Scheidewand, wie etwa im doppelläufigen Katheter, und war dieses jedenfalls das zu- und abführende Gefäss, weil die Blutung sofort bei ihrem Verschluss absolut stand. Ich comprimirte nun mit dem Zeigefinger der linken Hand und nahm mittelst eines Grabstichels und der Luers'schen Zange so viel von der vorderen unteren Wand des Angioma arteriale weg, als nöthig war, um das Einlegen von Salicylwattetampons, die in Jodoformpulver gewälzt waren, zu ermöglichen. Einen kleineren drückte ich nun direct auf die Gefässmündungen und mit zwei weiteren, sehr grossen füllte ich die ganze Höhle aus, nähte das Lid wieder zusammen und machte einen nur ganz leichten Compressionsverband mit Salicylwatte, das Auge mit in 1proc. Borsäurelösung getauchtem Lint schützend. Auf diese Weise, die sehr einfach und gut die Blutung stillte, umging ich eine Ligatur der Carotis, welche doch wohl nichts genützt haben würde. Als ich am nächsten Morgen den Verband wechselte, war die Cornea trüb und mit Eiter bedeckt und ein Hypopium vorhanden. Ich liess deshalb jede Compression weg und verordnete nur Borsäureumschläge über Wunde und Auge. Es hatte sich eine eiterige Chorioiditis entwickelt, die ganz schmerzlos verlief und ihre Ursache nicht in dem Drucke durch die Tampons haben konnte, da dieselben in einer von festen knöchernen Wandungen umschlossenen Höhlung lagen und in keiner Weise einen Druck auf das Auge ausübten. Trotzdem entfernte ich schon am dritten Tage die beiden obersten Tampons, was ohne Blutung geschehen konnte. Die Panophthalmitis nahm aber ihren ruhigen Fortgang und zwar ohne Schmerz, ohne Fieber, wie bei einem trophoneurotischen Processe. Am 9. Juli machte ich eine zweite Operation in der Weise, dass ich den Bulbus enucleirte und dann die ganze

untere Wand des Angioms, welches bis zur Fissura orbitalis superior reichte und nicht blos im Keilbeinflügel lag, sondern auch den grössten Theil des Orbitaltheiles des Stirnbeins einnahm und bis über die Incisura orbitalis superior medial herüberreichte, so dass nach Abmeisselung der unteren Wand die Orbita doppelt so gross als normal erschien. Die Blutung war nur eine sehr geringe, und da ich mit dem Löffel die endotheliale Auskleidung der übrigens völlig uniloculären Höhle entfernen konnte, so trat die Heilung sehr rasch ein und Patient wurde Ende August völlig geheilt entlassen.

Während meines Hierseins sah ich noch 11 Fälle von Aneurysma und Angioma arteriale, die theils der Operation unzugängig waren, theils sich keiner Behandlung unterziehen wollten. Sie vertheilen sich folgendermaassen: 5 Aneurysmen der Aorta thoracica, 1 der Aorta abdominalis, 1 der Anonyma, 1 Aneurysma cylindriforme der Axillaris, 2 Angioma arteriale der Kopfhaut und 1 Angioma arteriale der Armarterien[1]). Im Ganzen beobachtete und untersuchte ich während der 3⅓ Jahre meines Hierseins 4300 Patienten, darunter waren 14 Aneurysmen und 4 Angioma arteriale. In meiner Poliklinik wurden ferner noch behandelt 2500 Patienten, welche ich nicht gesehen habe. Hierunter war kein Aneurysma und es würde sich also hieraus ergeben ein Procentsatz von 0,266 Proc. Aneurysmen bei den chirurgischen Patienten Japans. Obgleich Aneurysmen hier sehr häufig sind, so ist doch sicherlich dieser Procentsatz viel zu niedrig gegriffen, um so mehr, als meist nur schwerere Patienten in unsere Klinik kommen und leichtere von den Aerzten in der Stadt behandelt werden.

Wichtiger als diese Zahlen erscheint mir die Aetiologie. Von meinen 7 genauer beobachteten Fällen ist einer, Fall 7, Geschwulstbildung, vier, Fall 1, 2, 3 und 4, sicher auf Endarteriitis syphilitica, Fall 3 wahrscheinlich auf Trauma (Stichverletzung), Fall 4 auf keine bekannte Ursache zurückzuführen.

Die Endarteriitis syphilitica grösserer Gefässe ist hier in Japan eine häufige Erkrankung, während das eigentliche senile Atherom seltener ist. Ebenso finden sich nicht selten einfache Verfettungen

1) Dieses letztere erstreckte sich von der Achselhöhle bis zum Handgelenk, die Gefässe waren mässig erweitert und geschlängelt und ein sehr lautes Reibegeräusch zu hören und zu fühlen. Dieses war systolisch, trat von 5 zu 5 Minuten ein, war anfangs sehr schwach, verstärkte sich dann, wurde allmählich wieder schwächer und verschwand, nachdem es 2 Minuten angehalten hatte. Der Patient war ein 13jähriger Knabe und die Affection hatte sich im 3. Lebensjahre entwickelt. Da die Sache stationär seit längerer Zeit geblieben war, drängte ich nicht zur operativen Behandlung und der Junge, Sohn eines Arztes, ging nach Hause circa 100 Stunden von Tokio.

der Arterienwandungen. Diese Erkrankungen etwas eingehender zu besprechen, behalte ich mir in einem späteren Aufsatze vor, da meine Untersuchungen hierüber noch nicht abgeschlossen sind und da das Material hier enorm schwer zu beschaffen ist, weil Sectionen nur mit der allergrössten Schwierigkeit zu erlangen sind.

Die Arteriitis syphilitica, wie sie besser genannt wird, weil schon von Anfang an alle drei Häute der Gefässe erkrankt sind, tritt in zwei scharf zu trennenden Formen auf, die eine geht mit allmählicher Obliteration der Gefässe einher und ist dieses vorwiegend neben enormer Verdickung der Intima durch bindegewebsähnliche Verdichtung der Adventitia und Muscularis bedingt. Dieses narbenähnliche Gewebe im Verein mit der Intimaverdickung verwandelt die Gefässe in weisse Stränge mit geringem Lumen. Durch sie wird besonders oft Spontangangrän verursacht. Ausser den Arterien erkranken auch die Venen in analoger Weise. Sie kommt als isolirte Erkrankung wohl nur bei congenitaler Syphilis vor, aber sie entwickelt sich häufig erst durch eine neue Infection, die dem Körper von aussen zugeführt, gewissermaassen den Anstoss dazu gibt, dass die vorher latente angeborene Erkrankung zum Ausbruch kommt. Sie ergreift dann oft eine grössere Arterie und ihren ganzen Verästelungsbezirk. Zu verwechseln hiermit ist nicht die bei Gummabildung auftretende Hyperplasie der Gefässwände in den Granulationsbildungen oder in deren nächster Umgebung. Diese Form möchte ich Arteriitis syphilitica obliterans nennen. Bei Spontangangrän etwa des Fusses finden wir die Arteria femoralis und ihre Verzweigungen in dicke Stränge umgewandelt, und macht man dann eine Amputation im gesund aussehenden Gewebe, so fliessen ohne Blutleere wohl einige Tropfen Blut aus den wie Macaroni aussehenden, weissen verdickten Gefässen aus, aber nicht in spritzendem Strahle, sondern sehr langsam und tropfenweise, weil die Elasticität der Gefässwände völlig verloren gegangen ist durch die mächtige Verdickung und Induration der Wandungen.

Die zweite Form, welche uns hier mehr interessirt, beginnt mit rosarother fleckiger Röthung der Intima resp. der Gefässwand, in der Mitte dieser rothen Stellen entstehen dann gelbliche, kaum oder nicht über die Oberfläche erhabene Flecken, welche sehr bald auch nach aussen durch die Adventitia hindurchschimmern. Diese ersten Anfänge mit fleckiger Hyperämie sieht man besser auf dem Operationstisch wie an der Leiche. In einzelnen Fällen bleibt diese Affection stationär, oder sie kann sich wieder zurückbilden und es bleibt dann meist eine narbige Einziehung an der Stelle zurück, die von der

Intima her am leichtesten zu sehen ist und hier mit normalen Endothelschichten bedeckt ist, oder aber diese gelben Flecken zerfallen und es entsteht ein offenes Geschwür mit schlaffen gefässarmen Granulationen bedeckt, welches dann zur Thrombosirung, Aneurysmenbildung u. s. w. führt. Meist sind auch diese Geschwüre, deren Grund schmutzig und graugelb erscheint, umgeben von einem unregelmässigen rosarothen Hofe der Intima und von aussen her ist die Adventitia etwas stärker geröthet. In 2 Fällen sah ich diese Röthung sich über die Intima ganzer Arterien erstrecken und dazwischen die gelblichen Herde von Hirsekorn- bis Fingernagelgrösse, oder manchmal auch Narben mit oder ohne Substanzverlust. Confluiren mehrere solcher Herde, so entsteht natürlich sehr leicht eine grössere Geschwürsbildung, welche dann leichter zu Aneurysmenbildung führt. Verkalkung oder Verknöcherung oder Bildung von Knorpelplatten habe ich nie gesehen und nur einmal, bei einem 13jährigen Knaben, sah ich in der Aorta leichte reihenförmig angeordnete Einlagerung von minimen Kalkkörnchen in der Intima.

Zugleich mit diesen Gefässveränderungen kommen häufig Erkrankungen des Endocards und Myocards vor. So sind häufig leichte Wucherungen an den Klappen, Hypertrophie des linken Ventrikel und sogar Gummata im Herzfleisch. Ein solches hatte in einem Falle eine Communicationsöffnung im Septum ventriculorum gemacht, welche geschwürige Ränder hatte und dadurch deutlich als geschwürige Perforation zu erkennen war. Häufiger als solche Sectionsbefunde sind die Befunde am Lebenden. Bei Patienten mit multipler Gummabildung findet man häufig Hypertrophie des linken Ventrikel und sehr oft unbestimmte systolische Geräusche, wie etwa sehr rauhen verlängerten oder gespaltenen ersten Ton, oder selten leicht blasende Geräusche, die verschwinden unter energischer und lange fortgesetzter antisyphilitischer Cur.

Was den mikroskopischen Befund der zweiten Art von Arteriitis syphilitica, welche ich als Arteriitis gummosa bezeichnen möchte, betrifft, so sehen wir an den gerötheten Stellen nur leichte Verdickung der Intima, dagegen meist reichliche gallige Infiltration der Muscularis und Adventitia mit reichlicher Gefässneubildung. Die älteren Vasa vasorum erscheinen meist in gleicher Weise erkrankt. Sehr bald beginnt dann die Herdbildung in der Weise, dass die Intima sich verdickt, dabei die einzelnen Zellen eigenthümlich aufquellen und sich zellig infiltriren. Die aufgequollenen Intimazellen erscheinen sehr gross, mit vollständig hyalinem Leib und darin die Kerne meist sehr stark granulirt, aber gut durch Methylviolett zu färben. Sie

erscheinen rundlich oder mehr spindelförmig oder auch mit Fortsätzen, aber immer die Enden sehr plump und abgerundet. Dazwischen ist reichliche Infiltration mit Rundzellen und epitheloiden Zellen (Fibroblasten) vorhanden. Die Muscularis ist ebenfalls von reichlichen Rundzellen und Fibroblasten durchsetzt und die Muskelzellen zum Theil verdrängt, zum Theil verschwunden. Membrana fenestrata öfters durchbrochen. Ebenso verhält sich die Adventitia. In späteren Stadien sehen wir Herde von fettigem Detritus theils in der Intima und theils, wenn auch seltener, in der Muscularis. Oft sehen wir auch in der Intima kleine Cystenbildungen, welche durch Zusammenfliessen des gallertig aufgequollenen Protoplasma der oben erwähnten Zellen entstanden zu sein scheinen.

Bei dem ersten Falle fand ich an der Intima der Poplitea des exstirpirten Aneurysma zwei Herde, wovon der eine vernarbt war. Fall 6 war sehr interessant dadurch, dass die Bildung des Aneurysma mit einem Schüttelfroste begann, was sich leicht dadurch erklären lässt, dass ein grösserer Herd sich nach innen eröffnete, dass hierdurch Zerfallstoffe in den Kreislauf aufgenommen wurden, die das Fieber verursachten, und dass zugleich sich das Aneurysma ausbildete.

Ein wichtiges klinisches Zeichen der Arteriitis gummosa scheint mir die spontane Schmerzhaftigkeit, welche dabei besteht, zu sein. In allen Fällen hier bestand eine solche und wurde noch durch Druck auf das erkrankte Gefäss sehr bedeutend vermehrt. Auch einen anderen analogen Fall kann ich hier anführen. Ein Patient mit multipler Gummabildung litt an heftigen Kopfschmerzen, die aber bei Druck auf den Schädel durchaus nicht vermehrt wurden, er gab im Gegentheil an, dass er den Schmerz durch sehr heftiges Drücken auf den Kopf etwas lindern könne. Dieses Symptom erschien mir sehr auffallend, da bei wirklicher Periostitis oder Ostitis syphilitica der Extremitätenknochen, welche hier sehr häufig ist, und auch bei solcher der Schädelknochen die Schmerzen durch Druck meist sehr gesteigert werden. Der Patient starb und bekam ich die Erlaubniss zur Gehirnsection. Am Schädel war keine Veränderung, dagegen war eine ausgedehnte Arteriitis der Gehirnarterien vorhanden und besonders stark an der Seite, an welcher er die Schmerzen immer gehabt hatte. Auch bei den vier Patienten, welche an Arteriitis syphilitica litten, waren schon vor Bildung des Aneurysma heftige lang andauernde Schmerzen vorhanden.

Auch diese Form der Arteriitis syphilitica ist meist auf congenitale Syphilis zurückzuführen und es sind meistens solche Fälle, bei

denen 2—3 Monate nach der ersten Infection schwere Formen von gummöser Syphilis auftreten. Sie kommt aber auch nach erworbener Syphilis vor, allerdings erst lange Jahre nach der ersten Infection (s. die Tabellen I, II und III).

Die Behandlung der Aneurysmen muss nach meiner Ansicht bei unseren jetzigen enormen Fortschritten, welche wir in der Wundbehandlung und Blutstillung gemacht haben, eine Umänderung erfahren, und ich will hier kurz die verschiedenen Methoden derselben besprechen. Um eine Stütze meiner hierbei gefassten Meinungen zu gewinnen, habe ich die mir zu Gebote stehende Literatur vom Jahre 1875 an zusammengestellt und war erfreut, in den Tabellen den völligen Beweis für die Richtigkeit meiner gewählten Operationsmethoden und der Erfahrungen, welche ich dabei gemacht habe, zu finden. Meine Tabellen sollen durchaus keinen Anspruch auf Vollständigkeit machen, sondern nur ein ungefähres Bild von den Resultaten geben, welche durch die Antisepsis in der Aneurysmenbehandlung erzielt worden sind, und sie sollen ferner die Resultate der verschiedenen, besonders aber der blutigen Operationsmethoden illustriren. Ferner glaube ich darin eine sehr bedeutende Stütze meiner Ansicht über den hohen Werth der mit Sorgfalt desinficirten Seide als Unterbindungsmaterial gefunden zu haben.

Die indirecte Compression wird immer das souveraine, am wenigsten gefährliche Mittel zur Heilung von Aneurysmen bleiben und muss deshalb in allen Fällen versucht werden.

Die Art der Compression anlangend, möchte ich auf verschiedene wichtige Punkte aufmerksam machen.

Die Digitalcompression ist die ungefährlichste von allen und scheint mir nur contraindicirt, wenn sie bedeutende Schmerzen veranlasst. Leiden die Patienten an Arteriitis gummosa und ist ein grösserer Theil des betreffenden Gefässes erkrankt, so ist sie sehr schmerzhaft und kann deshalb nur in ungenügender Weise ausgeführt werden. Aber nicht blos nutzlos, sondern auch gefährlich kann sie bei dieser und bei anderen Erkrankungen der Gefässe dadurch werden, dass an der Compressionsstelle sich ein neues Aneurysma bildet.

Das Gleiche gilt wohl in noch erhöhtem Grade von der Compression mit Instrumenten. Selbst der geduldigste Patient macht, wenn er anhaltende Schmerzen hat, mehr oder weniger unwillkürliche Bewegungen. Lassen dann die Schmerzen etwas nach, so wird er das nächste Mal wieder so lange Bewegungen machen, bis er schmerzfreier ist, d. h. bis die Arterie gar nicht mehr oder nur

Tabelle I.

Aneurysmen, behandelt mit centraler Ligatur nach Anel-Hunter.

Operateur	Sitz des Aneurysma	Operation	Material	Geheilt	Gestorben	Bemerkungen
Andé.[1])	Aneurysma traumatic. der Femoralis am Adductorenschlitz.	Ligatur dicht über dem Sack, 3 Cm. unterhalb des Abgangs der Profunda.	—	1	—	—
Heath.[2])	Aneur. der Femoralis im Hunter'schen Kanal.	Ligatur der Femoralis communis.	—	1	—	—
Gay.[3])	Aneur. der Femoralis.	Ligatur der Iliaca externa.	—	1	—	Nach vergeblich. Compression.
Myers.[4])	Aneur. der Iliaca ext. und Femoralis.	Ligatur der Iliaca externa.	Catgut.	1	—	Syphilis.
Elliot.[5])	Aneurysma der Femoralis.	Ligatur der Iliaca externa.	—	—	Tod d. Entzündung des retroperiton. Bindegeweb.	Vergebliche Compression und Flexion.
R. Bell.[6])	Aneur. der Femoralis communis.	Ligatur der Iliaca externa.	—	1	—	—
Bryant.[7])	An. der Femor. comm.	Ligatur der Iliaca externa.	—	1	—	Vergebliche Compression.
Derselbe.	An. der Femor. comm.	W. v.	—	1	—	W. v.
Fochier.[8])	Aneur. der Femoralis.	W. v.	—	1	—	—
White.[9])	Aneur. der Femoralis.	Temporäre Ligatur der Iliaca externa.	Zuerst Draht u. dann ein eigenes Schnürinstrum.	1	—	—
Gallerand.[10])	Aneur. der Femoralis.	Ligatur der Iliaca externa.	—	—	Tod an Pyämie.	Nach vergeblicher Compression durch 2 Jahre.
Lane.[14])	Aneurysma der Occipitalis.	Lig. der Carotis, nach 3 Tag. wieder Geräusch und deshalb Acupressur d. Cervicalis ascendens, da sie stark pulsirte und den Collateralkreislauf zu vermitteln schien.	—	Stillstand.	—	Compression war erfolglos gewesen.
Kade.[16])	Aneurysma der Ischiadica.	Ligatur der Iliaca communis.	Catgut.	—	Tod durch Blutverlust.	Da Berstung des Sackes eingetreten war, wurde ligirt, als Durchbruch drohte.

Operateur	Sitz des Aneurysma	Operation	Material	Geheilt	Gestorben	Bemerkungen
Humphry.[17])	Aneurysma d. Poplitea.	Ligatur der Femoralis.	Catgut, da aber Nachblutung eintrat, Hanf.	1	—	Leichte Gangrän an den Zehen.
Derselbe.	Aneurysma d. Poplitea.	Lig. der Femoralis ohne Erfolg, als Entzündung d. Sackes eintrat, Punction u. Drainage.	Hanf.	1	—	Bei dem vorhergehenden Patient, aber an der anderen Seite.
Jones.[19])	Aneur. d. Iliofemoralis.	Ligatur der Iliaca externa.	Catgut.	1	—	—
Watson.[20])	Aneurysma d. Femoralis in der Schenkelbeuge beiderseits.	Ligatur der Iliaca ext. beiderseits in verschiedener Zeit.	Seide, carbolisirt.	2	—	Watson zieht mit Carbolwachs imprägnirte Seidenfäden dem Catgut vor.
Browne.[21])	Aneurysma d. Femoralis.	Ligat. der Femor. superficial. Darnach Ruptur, Gangrän und Amputation.	—	—	1	Antisepsis. (?)
Anger.[22])	Aneurysma d. Poplitea.	Ligatur der Femoralis.	Catgut.	1	—	War 2 mal durch Flexion u. instrument. Compression geheilt, aber Recidiv. Pulsation erst 1 J. nach d. Lig. völlig geschwunden.
Blank.[23])	Aneurysma d. Poplitea doppelseitig.	Ligatur beider Femorales in kurzen Zwischenräumen.	Catgut.	2	—	—
Tyrrel.[24])	Aneurysma d. Poplitea.	Ligatur der Femoralis.	Catgut.	1	—	—
Hoeppener.[25])	Aneurysma d. Poplitea geborsten.	Ligatur der Iliaca externa.	—	1	—	Heilung erst nach 80 Tagen.
Watson.[28])	Aneur. der Femoralis communis.	Ligatur der Iliaca externa.	Carbolwachsseide.	1	—	—
Pemberton.[29])	An. des l. Beins an drei verschieden. Stellen: unter dem Poupart'schen Band, im Scarpa'schen Dreieck und in der Kniekehle.	Ligatur der Iliaca externa.	Catgut?	1	—	Gangrän des Unterschenkels.
Annandale.[30])	Aneur. arterioso-venosum der Tibialis postica.	Ligatur der Arteria u. Vena tibialis postica.	Catgut.	1	—	—
Asplund.[31])	Aneurysma traumatic. der Cruralis.	Lig. der Cruralis ober- und unterhalb des Tumor, da Nachblutung, Amputation des Oberschenkels.	—	1 ?	—	Operation 5 Wochen nach der Verletzung.
Turner.[34])	Aneurysma d. Poplitea	Ligatur der Femoralis	—	1	—	Vorher vergeblich Digital- u.

		blutung. immer wieder eintraten, nach und nach Ligat. der Femor. profunda, Femor. commun., obturatoria, Iliaca externa, Iliaca communis.			Nachblutung.	tyllus? (S.)
Pemberton.[35])	Aneurysma d. Femoralis in der Schenkelbeuge.	Ligatur der Iliaca externa.	—	1	—	Nach längerer Zeit Wachsthum ohne Pulsation.
Derselbe.	Drei An. der Femoralis bei einem Pat.: unterhalb des Lig. Poupartii, an der Spitze des Scarpa'schen Dreiecks, in d. Kniekehle.	Ligatur der Iliaca externa.	—	1	—	Nachfolgende Gangrän machte eine Unterschenkelamputation nöthig.
Coates.[36])	Aneur. traumatic. d. Femoralis vor dem Eintritt in den Adductorenschlitz.	Doppelte Ligatur.	Catgut.	1	—	½" lange Wunde.
Hull.[37])	Aneurysma d. Femoralis.	Lig. der Iliaca externa, dann Platzen des Sackes u. Nachblutung, deshalb Lig. der Femor. profunda und superficialis.	—	—	Tod durch Blutverlust.	Warum nicht Exstirpation?
Caswell.[38])	Aneurysma d. Femoralis.	Ligatur der Iliaca externa.	—	1	—	—
Derselbe.	Aneurysma d. Poplitea.	Ligat. der Iliaca externa, da Pulsation nicht aufhört, Ligatur der Iliaca communis.	—	—	Tod.	Gangrän des Beines.
Flemming.[39])	Aneurysma d. Femoralis in der Schenkelbeuge.	Ligatur der Iliaca externa.	—	1	—	Elastische Compr. nach Reid u. andere Compress. vergeblich.
Boeckel.[41])	Aneurysma der Ellenbogenbeuge.	Ligatur der Brachialis central vom Sacke.	Catgut.	1	—	—
Turretta.[42])	Aneurysma traumatic. der Femoralis im mittleren Drittel.	Lig. d. Femoralis nach Anel; da Nachblutung, Ligatur der Iliaca externa.	—	1	—	Compression wurde nicht ertragen. Warum nicht Antyllus?
Bocchini.[43])	Aneurysma traumaticum der Radialis.	Lig. d. Brachialis, schon nach 3 Stund. Nachblutung aus dem gangränös gewordenen Sacke, Lig. d. Axillaris, Nachblutung aus d. Ligaturstelle, Lig. d. Subclavia, Nachblutg. aus d. Axillaris durch Compression gestillt.	—	1	—	Arm wurde gangränös und musste amputirt werden. Warum nicht Antyllus?
Heath.[44])	Aneurysma d. Axillaris.	Ligatur der Subclavia.	Catgut.	1	—	—
Farquharson.[45])	Aneurysma d. Axillaris.	Ligatur der Subclavia.	—	—	Tod am 62. Tage durch Elterung u. Nachblutng.	Nach vielfachen Compressionsversuchen Platzen des Sackes und dann erst Operation.

Operateur	Sitz des Aneurysma	Operation	Material	Geheilt	Gestorben	Bemerkungen
Colson.[46])	Aneur. der Carotis ext.	Ligatur d. Carotis communis.	—	1	—	—
Blessig.[47])	Aneurysma traumatic. der Carotis interna nach Fractur der Schädelbasis.	Ligatur der Carotis communis, Nachblutung, nochmals Nachblutung durch Compression gestillt.	Catgut.	—	Tod durch Nachblutung.	Section: Catgutligatur. aufgezehrt, an deren Stelle nekrot. Zerstörung d. Intima u. Muscularis, etwas weiter unten rundliche Oeffnung von 0,5 Cm. Durchmesser in der Gefässwand, Thromben das Lumen nicht ausfüllend.
Robert.[51])	Aneurysma d. Poplitea.	Ligatur der Femoralis.	—	1	—	Diagnose zw. Aneur. und Sarkom war vorher nicht zu stellen. Warum nicht Antyllus?
Derselbe.	Aneurys. der Femoralis.	Einführung von Pferdehaar; da beginnende Gangrän des Sackes, Ligatur der Iliaca ext.	—	—	Tod.	Peritonitis.
Turetta.[52])	Aneurysma traumatic. der Femoralis.	Lig. der Femoralis, Nachblutung, deshalb Lig. d. Iliaca ext.	—	1	—	—
Patterson.[53])	Aneurysma d. Poplitea	Lig. der Femoralis am oberen Ende des Hunter'schen Kanals, Recidiv, dann Ligatur im Hunter'schen Kanal.	—	1	—	Folgert aus diesen 3 Fällen, dass die Ligatur im Hunterschen Kanal, also nahe dem Aneurysma, die wirksamste sei.
Derselbe.	Aneurysma d. Poplitea.	Ligatur der Femoralis im Hunter'schen Kanal.	—	1	—	Im dritten Falle wurde längere Zeit vergeblich comprimirt.
Derselbe.	Ebenso.	Lig. d. Femoralis an der Spitze der Scarpa'schen Dreiecks, Recidiv, deshalb Ligatur im Hunter'schen Kanal.	—	1	—	
Winkfield.[54])	Aneurysma d. Femoralis im mittleren Drittel.	Lig. d. Femoralis in d. Schenkelbeuge. Es entstand an d. Ligaturstelle ein neues Aneurysma, das alte heilte; Ligatur der Iliaca externa.	—	1	—	—
Morton.[55])	Aneurysma d. Femoralis und Poplitea rechts.	Ligatur der Iliaca externa.	—	1	—	—
Pinkorton.[56])	Aneurysma d. Femoralis unter dem Lig. Poupartii.	Ligatur der Iliaca externa.	—	1	—	—
Davies-Colley.[57]) Despeis[58])	Aneurysma der Ulnaris. Aneurysma traumatic. des Antibrach.	Ligatur der Brachialis. Ligatur der Subclavia	—	1	Tod am 11. Tage	Gangrän des Arms

	[illegible] d.				Nachblut.	
Page.[63])	Aneurysma d. Poplitea.	Ligatur der Femoralis.	—	1	—	Nach vergeblicher elastischer Einwickelung nach Reid.
Lane.[64])	Aneurysma d. Poplitea.	Ligatur der Femoralis.	—	1	—	Wie im vorigen Falle.
Derselbe.	Ebenso.	Ebenso.	—	1	—	Ebenso.
Campbell.[67])	Ebenso.	Ebenso.	—	1	—	Ebenso.
Barwell.[68])	Ebenso.	Ebenso.	—	1	—	Ebenso.
Dixon.[66]).	Aneurysma d. Poplitea, da später Gangrän, Amputation.	Ebenso.	—	1	—	Gangrän soll nach der elastischen Einwickelung eingetreten sein, aber es erscheint im Texte zweifelhaft, ob nicht nach Ligatur der Femoralis.
Purcell und Anderson.[65])	Aneurysma d. Poplitea.	Ligatur der Femoralis im Scarpa'schen Dreieck.	Catgut.	1	—	Beugung und Compression vergeblich versucht.
Cameron.[69])	Aneurys. d. Brachialis.	Ligatur der Brachialis.	Catgut.	1	—	—
Berns.[70])	Aneurysma d. Poplitea.	Ligatur der Femoralis.	Catgut.	1	—	Wochenlang war Compression versucht und elast. Einwickelung war zu schmerzhaft und machte Sugillationen der Haut.
Richet.[71])	Aneurysma traumatic. der Axillaris.	Ligatur der Subclavia.	Mit Seide zuerst d. Intima durchschnitt., dann Catgut.	—	Tod am 3. Tage.	Pneumonia septica.
Nardie.[72])	Aneurysma der Axillaris.	Ligatur der Subclavia.	Carbolisirte Seide.	1	—	—
Smith.[77])	Aneurysma d. Poplitea.	Lig. der Femoralis, darnach Blutung aus der Ligaturstelle und nochmalige doppelte Unterbindung.	Carbolisirte Seide.	—	Tod durch Pyämie.	Das Aneurysma war Recidiv eines früher durch elastische Einwickelung nach Reid geheilten.
Hémard.[78])	Unstillbare Blutung aus dem Alveolus eines Hämophilen.	Ligatur der Carotis communis.	—	1	—	—
Porcher.[79])	Aneurysma der Carotis communis.	Ligatur der Carotis communis ½" oberhalb der Aorta.	Catgut.	—	Tod durch Nachblutung.	Die Lig. hatte die Intima nicht getrennt und d. Gefäss war nach Resorption d. Lig. wieder durchgängig. Porcher hält deshalb Catgut zu Unterbindungen in der Nähe des Herzens für schlecht.
Boeckel.[80])	Aneurysma d. Axillaris.	Ligatur der Subclavia.	Catgut.	1	—	Heilung nach 3 Wochen.

Operateur	Sitz des Aneurysma	Operation	Material	Geheilt	Gestorben	Bemerkungen
Boeckel.	Aneurysma d. Poplitea.	Ligatur der Femoralis in der Mitte.	Catgut.	1	—	Heilung nach 20 Tagen.
Pilkington.[82])	Aneurysma d. Poplitea.	Ligatur d. Femoralis superficialis, profunda u. communis.	—	—	—	Bei d. Oper. wurde d. Profunda aus Versehen angeschnitten.
Hayes.[83])	Aneurysma d. Poplitea.	Ligatur der Femoralis superficialis an der Spitze des Scarpa'schen Dreiecks.	—	1	—	—
Czerny.[84])	Aneurysma d. Poplitea.	Ligatur der Femoralis.	Seide, ant.	1	—	—
Buchanan.[85])	Aneurys. d. Femoralis.	Ligatur der Iliaca externa.	—	—	Tod.	Scheinbare Heilung, aber die Pulsation kam wieder und der Sack barst.
Norton.[87])	Aneur. d. Poplitea beiderseits u. rechts. Aneurysma im Scarpa'schen Dreieck der Femoralis.	Ligat. der linken Femoralis.	—	—	Tod.	4 Woch. nach der Lig. profuse Blutung der Operationswunde, hohe Oberschenkelamputation, dabei 20 Ligaturen. Wohl Endarteriitis syphilitica.
Holmes.[89])	Aneurysma ilio-femorale.	Lig. d. Iliaca ext. u. Amputation des schon vorher gangränösen Unterschenkels, dann des Oberschenkels.	Barwell's animalische Ligatur.	1	—	Compression vorher vergeblich.
Richter.[90])	Aneurysma der Iliaca externa.	Ligatur der Iliaca communis.	Seide.	Besserung.	—	Nachher Amputation des Unterschenkels, antiseptisch.
Gringoire.[91])	Aneurysma traumatic. der Axillaris.	Ligatur der Subclavia.	—	—	Tod.	Bei der Ligatur, die nicht aseptisch gemacht wurde, Perforation der Pleura.
Derselbe.	Ebenso.	Ebenso.	—	1	—	Nachblutung.
Derselbe.	Ebenso.	Ebenso.	—	—	Tod.	Pyämie.
Arnison.[92])	Aneurysma d. Axillaris.	Ebenso.	Seide, da Catgut 2 mal riss.	1	—	—
Arnaud.[99])	Aneurysma d. Poplitea.	Ligatur der Femoralis.	Gewichste Seide.	1	—	Vereiterung des Sackes.
Derselbe.	Aneurys. traumaticum der Femoralis.	Ligatur der Femoralis.	Ebenso.	1	—	Ebenso.
Derselbe.	Aneurysma ilio-femorale.	Ligatur der Iliaca externa.	Catgut.	1	—	Ebenso. In allen drei vergebliche Compressionsversuche.

	[illegible].	derselben.				
Sands.[102])	Aneurysma der Iliaca externa.	Ligatur der Iliaca communis.	Catgut.	1	—	Gangrän des Unterschenkels und Amputation.
Colombat.[103])	Aneurys. d. Femoralis.	Ligatur der Iliaca externa.	—	1	—	Nach langer vergeblicher Compression.
Derselbe.	Aneurysma d. Poplitea.	Ligatur der Femoralis im mittleren Drittel.	—	1	—	Ebenso.
Derselbe.	Ebenso.	Ebenso.	—	1	—	Ebenso.
Southam.[109])	Aneurysma d. Femoralis im oberen Drittel.	Ligatur der Iliaca externa.	—	1	—	Nach einer Injection von Fibrinferment trat Bersten des Sackes ein.
Poncet.[116]).	Aneurysma d. Glutaea.	Ligatur der Iliaca interna.	—	?	—	—
Parker.[110])	Aneurysma d. Femoralis in der Inguinalgegend.	Ligatur der Iliaca externa.	Carbolseide.	1	—	—
Bryant.[119])	Aneurysma d. Poplitea.	Ligatur der Femoralis.	Speir's Constrictor.	1	—	Vorher vergebliche Compression.
Sulzenbacher.[120])	Aneurys. traumaticum der Iliaca externa.	Ligatur der Iliaca communis.	—	—	Tod 45 Std. nachher.	—
Gallozi.[121])	Aneurysma d. Femoralis unter dem Lig. Poupartii.	Ligatur der Iliaca externa.	—	1	—	Recidiv am 15. Tage, aber trotz Pulsation fortwähr. Verkleinerg.
Dolman.[122])	Aneurys. traumaticum der Axillaris.	Ligatur der Subclavia.	Carbolseide.	—	Tod am 10. Tage.	—
Riegner.[124])	Aneur. d. Carotis comm.	Ligatur der Carotis comm.	Catgut.	1	—	—
Thomson.[125])	Aneurysma der Subclavia.	Ligatur der Anonyma.	Barwell's Ligatur.	—	Tod am 42. Tage.	Oefters Nachblutung.
Bardeleben.[126])	Aneurysma d. Poplitea.	Lig. d. Femor. superfic. Gangrän d. Unterschenk. u. deshalb später Amputat. nach Gritti.	Catgut.	1	—	Flexion und Compression waren sehr schmerzhaft und erfolglos.
Derselbe.	Aneurysma d. Poplitea.	Ligatur der Femoralis superficialis an der Spitze des Scarpa'schen Dreiecks.	Catgut.	1	—	Flexion, Compression, Reid's elastische Einwickelung waren sehr schmerzhaft und führten rasch zu Erythem und Druckbrand der Haut.
Sheen.[129])	Aneurysma d. Femoralis in der Leistengegend.	Ligatur der Iliaca externa.	Carbolseide.	1	—	—
Derselbe.	Ebenso.	Ligatur der Iliaca externa.	Carbolseide.	1	—	—
Berger.[132])	Aneurys. d. Femoralis.	Ligatur der Iliaca externa.	Catgut.	1	—	Früher war bei d. Pat. ein Aneurysma d. Poplitea durch Compression geheilt worden, an d. Compressionsstelle hatte sich das neue Aneurysma entwickelt.

Operateur	Sitz des Aneurysma	Operation	Material	Geheilt	Gestorben	Bemerkungen
Bartleet.[133])	Aneurysma d. Femoralis an der Spitze des Scarpaschen Dreiecks.	Ligatur der Femoralis communis, Nachblutung, dann Ligatur der Iliaca externa.	Catgut. Peitschenschnurligatur.	1	—	—
Godfrey.[134])	Aneurysma d. Carotis.	Ligatur der Carotis communis.	—	1	—	Vereiterung des Sackes und Durchbruch in den Pharynx.
May.[135])	Aneurysma der Iliaca externa.	Ligatur der Iliaca externa.	Chromsäurecatgut.	1	—	—
Richardson.[136])	Aneurysma femoralis.	Ligatur der Iliaca externa.	—	1	—	Nach vergeblicher elastischer Compression nach Reid.
Kirmisson.[137])	Aneurysma d. Femoralis in der Schenkelbeuge.	Ligatur der Iliaca externa.	Catgut.	1	—	Nach vergeblicher Compression verschiedener Art.
Riegner.[139])	Aneurysma der Carotis communis doppelseitig.	Ligatur beider Carotis comm. mit 2 wöchentlichem Intervall.	Catgut.	2	—	—
Stimson.[140])	Aneur. arterioso-venosum der Carotis commun.	Ligatur der Carotis communis.	Catgut.	1	—	—
Heath.[141])	Aneurysma der Carotis externa.	Ligatur der Carotis communis.	Carbolseide.	—	Tod nach 35 Tagen.	Embolie der Arteria fossae Sylvii.
Wyeth.[142])	Aneurysma der Carotis interna.	Ligatur der Carotis communis, Carotis externa und Thyreoid. super.	Theils Thymolcatg., theils Kalbsnerv in 5 proc. Carbol präparirt.	1	—	—
Scriba.	Aneurysma d. Femoralis in der Schenkelbeuge.	Ligatur der Iliaca externa.	Sublimatseide.	—	Tod durch Anämie.	Durch Versuche mit Reid's elastischer Compression war der Sack geplatzt und 2 Stunden später wurde ligirt.
Derselbe.	Aneurysma der Iliaca externa und interna.	Ligatur der Iliaca communis.	Sublimatseide.	1	—	—
Derselbe.	Aneurysma d. Femoralis in der Schenkelbeuge.	Ligatur der Iliaca externa.	Sublimatseide.	1	—	Compression war sehr schmerzhaft und erfolglos.
Poinsot.[143])	Aneurysma der Femoralis.	Ligatur der Femoralis 8 Cm. unter dem Lig. Poupartii.	—	1	—	Unter längerer elastischer Einwickelung nach Reid kommen 3 mal vorübergehende Heilungen zu Stande.
Summa	120			95 80 %	24 20 %	

Annandale.[11])	Aneurysma traumaticum der Poplitea; arteriell-venös.	Antyllus: Ligatur der Arterie und Vene.	Catgut.	1	–	Das Geräusch, das charakteristisch für Aneurysma anteriosovenosum ist, fehlte.
Derselbe.[16])	Multiple; zuerst linke Femoralis, dann rechte Femor., dann linke Profunda femoris.	Die beiden ersten durch Compression, das dritte durch Ligatur der Iliaca ext., da noch Pulsation zurückblieb, Antyllus.	Catgut.	1	—	—
Watson.[26])	Aneurys. d. Femoralis.	Tamponiren des eben aufbrechenden Sackes mit Lint und Liqu. ferri sesquichlorat.	—	—	Tod durch Blutung am 16. T.	Nach Lösung der Tampons öfters Nachblutungen.
Frothingham.[27])	Aneurysma der Carotis communis.	Nach Blosslegung des Sackes Compression d. Anfangsstückes d. Carotis durch einen Assistenten, Spalten d. Sackes und doppelte Ligatur der Arterie und der bei der Operation zerissenen Vena jugularis interna.	—	1	—	—
Davies-Colley.[32])	Aneurysma traumatic. unterhalb der Spitze des Scarpa'schen Dreiecks.	Antyllus.	Catgut.	1	—	Vor 3 Jahren Ligatur nach Hunter vergeblich gemacht.
Desprès.[40])	Aneur. traumat. d. Handrückens in der Tabatière.	Spalten des Sackes u. Ligatur der zu- u. abführenden Gefässe.	—	1	—	—
Boeckel.[41])	Aneurysma der Ellenbogenbeuge.	Antyllus.	Catgut.	1	—	Antisepsis.
Watson.[58])	Aneurysma traumaticum der Brachialis.	Antyllus.	—	1	—	—
Derselbe.	Aneurysma traumaticum der Axillaris.	Antyllus.	—	1	—	—
Sale.[76])	Aneur. arterioso-venosum der Carotis, traumat.	Der von selbst geplatzte Tumor wurde sofort tamponirt.	—	1	—	—
Annandale.[81])	Aneurysma d. Poplitea.	Incision, dann doppelte Ligatur der Poplitea.	Da Catgut die Blutung nicht stillte, Seide.	1	—	War vor 7 Jahr. durch Lig. der Femoralis geheilt und ein Recidiv ohne Pulsation wurde für einen Abscess gehalten.
Buchanan.[85])	Aneurys. d. Femoralis.	Antyllus nach vorhergehender Ligat. ober- u. unterhalb; Exstirpation des Sackes. Ligatur der Profunda.	—	1	—	Antisepsis.

Operateur	Sitz des Aneurysma	Operation	Material	Geheilt	Gestorben	Bemerkungen
Holmes.[86])	Aneurysma d. Femoralis und Poplitea ohne Pulsation.	Antyllus.	—	1	—	Incision wurde falscher Diagnose halber gemacht, nach der Operation trat Gangrän des Unterschenkels ein und machte Exarticulatio genu nöthig.
v. Putiatycki.[88])	Aneurysma d. Femoralis mit Perforation des Hüftgelenks.	Ligatur der Iliaca externa, da erfolglos, Antyllus.	—	—	Tod.	Nach Resection d. Hüftgelenks, die zugleich mit d. Antyllus gemacht wurde, trat Gangrän d. Beines ein, d. Exarticulat. in d. Hüfte erforderte. Langenbeck's Fall.
Morris.[98])	Aneurysma der Carotis externa.	Spaltung u. Exstirp. d. Sackes nach Ligiren der Gefässe.	—	1	—	Vorher Ligatur der Carotis communis ohne Erfolg.
Czerny.[84])	Aneur. arterioso-venosum der Temporalis.	Antyllus mit Exstirpation.	Antisept. Seide.	1	—	—
v. Wahl.[107])	Aneur. traumatic. arterioso-venosum der Mitte des Oberschenkels.	Exstirpation.	—	1	—	Hatte seit 12 Jahren bestanden.
Reclus.[113])	Aneurysma arterio-venosum der Poplitea.	Antyllus.	—	1	—	Verneuil's Fall.
Ebenau.[114])	Aneur. arterio-venosum traumatic. Zwischen mittlerem u. unterem Drittel des Oberschenkels.	Exstirpation.	Antisept. Seide.	1	—	Czerny's Fall.
Saltzmann.[108])	Aneur. traum. d. Carotis.	Antyllus.	—	1	—	—
Warren.[115])	Aneurysma traumat. der Femoralis.	Antyllus.	—	1	—	—
Derselbe.	Aneurysma d. Poplitea.	Antyllus.	—	—	Tod durch Nachblutg.	34 Tage nach der Operation.
v. Horoch.[111])	Aneurysma d. Poplitea.	Antyllus.	—	1	—	Albert's Fälle.
Derselbe.	Ebenso.	Ebenso.	—	1	—	
Kümmell.[118])	Angioma arteriale racemosum hinter dem Ohre.	Ligatur der Carotis externa, da aber Recidiv, Exstirpation.	Catgut.	1	—	Schede's Fall.
Mollière.[120])	Aneur. traumat. der Femoralis im unter. Drittel.	Antyllus.	—	1	—	Erfolglose Reid'sche elastische Compression.
Kemy.[121])	Aneurysma d. Femoralis	Antyllus		1		—

Derselbe.	Aneurysma d. Brachialis im unteren Drittel des Sulcus bicipitalis.	Exstirpation des Sackes.	Sublimatseide.	1	—	Ebenso.
Derselbe.	Angioma arteriale subperiostal an der oberen Orbitalwand.	Nach Eröffnung der knöchernen Wand Tamponade, später Exstirpation.	—	1	—	—
Summa	30			27 90 %	3 10 %	

Tabelle III.

Aneurysmen, behandelt mit Ligatur nach Brasdor-Wardrop.

Annandale.[15])	Aneurysma des Aortenbogens.	Ligatur der Carotis communis dextr.	Catgut.	Besserung.	—	Nach der Operation wurde der Tumor allmählich kleiner u. Pulsation und Geräusch geringer.
Dittel.[48])	Aneurysma der Carotis communis.	Ligat. peripher an der Theilungsstelle der Carotis und Ligatur der Thyreoidea superior.	—	—	Tod 14 Tage später.	Bei der Section Verjauchung des Sackes und der Umgebung. Antisepsis angeblich.
Eliot.[49])	Aneurysma der Anonyma.	Ligatur der Carotis communis und Subclavia dextr.	—	—	Tod durch Eiterung und Nachblutung.	Kurz nach d. Operat. trat Gangrän u. Platzen d. Sackes ein, die Nachblutung wurde durch Tamponade gestillt, dann trat Eiterung u. wieder Nachblutung ein.
Heath.[50])	Aneurysma des Aortenbogens.	Ligatur der Carotis communis sin.	—	Besserung.	—	Durch mehrere Jahre anhaltender Erfolg.
Derselbe.	Ebenso.	Ebenso.	—	—	Tod mehrere Stunden nach der Operat.	—
Derselbe.	Ebenso.	Ebenso.	—	—	Tod auf dem Tisch.	Pat. starb an Asphyxie, d. durch Verschiebung der durch d. Druck erweicht. Trachea gekommen war.
Holms.[60])	Ebenso.	Ebenso.	—	1	—	—
King.[61])	Aneurysma der Anonyma und Aorta.	Ligatur der Subclavia und Carotis dextra.	Catgut.	—	Tod nach 5 Monaten.	Anfangs Besserung, dann Abscessbildung und Nachblutung.

Operateur	Sitz des Aneurysma	Operation	Material	Geheilt	Gestorben	Bemerkungen
Barwell.[62])	Aneurysma des Aortenbogens.	Ligatur der Carotis communis und Subclavia dextra.	Catgut.	1	—	Später starb Pat. an Pneumonie und wurde alles durch die Section bestätigt.
Derselbe.	Aneurysma der Anonyma.	Ligatur der Carotis communis und Subclavia dextra.	Catgut.	—	Tod nach 30 Stund.	Tod infolge der Narkose. ? (S.)
Derselbe.	Aneurysma der Anonyma.	Ebenso.	Catgut.	1	—	Barwell glaubt seine guten Erfolge der Catgutligatur zu verdanken, u. zwar will er so geknüpft haben, dass die Intima nicht getrennt wird. Dieses Letztere ist wohl nicht leicht möglich, weil wir es mit veränderter Intima zu thun haben und nicht sehen können. (S.)
Derselbe.	Ebenso.	Ebenso.	Catgut.	1	—	
Sabatier.[73])	Aneurysma der Anonyma.	Ligatur der Carotis communis dextra.	—	1	—	Tod nach 13 Monaten an Bronchitis. Operirt v. Desgranges.
Küster.[74])	Aneurysma der Aorta ascendens.	Ligatur der Carotis communis dextra. 3 Monate später Ligatur der Subclavia dextra.	Catgut?	Besserung nach der Carotisligatur.	Tod durch Nachblutung nach der Subclavialigatur.	Bei der Section fand sich in der Subclavia kein Thrombus, sondern nur eine ringförmige Einschnürung und Verdickung an der Ligaturstelle.
Derselbe.	Aneurysma der Aorta ascendens.	Ligatur der Carotis communis dextra.	Catgut.	—	Tod 40 St. nach der Operation.	—
Barwell.[75])	Aneurysma der Aorta ascendens.	Ligatur der recht. Subclavia und Carotis communis.	Catgut.	1	—	—
Derselbe.	Aneurysma der Anonyma.	Ligatur der Carotis communis und Subclavia dextra.	Catgut.	—	Tod nach 30 Stund.	Patient wachte nicht aus der Aethernarkose auf.
Derselbe.	Aneurysma d. Anonyma.	Ebenso.	Catgut.	1	—	—
Derselbe.	Aneurysma der Anonyma.	Ebenso.	Catgut.	Besserung.	—	Die Pulsation war schwächer und die anderen Symptome verschwunden.
[illegible]	[illegible]	[illegible]				

	[illegible]	[illegible] und Subclavia dextra.				schwanden.
Ranschoff.[95])	Aneurysma der Anonyma.	Ligatur der Carotis communis und Subclavia dextra.	—	--	Tod.	Eiterung an den ligirten Gefässen und Lungeninfiltration.
Palmer.[96])	Aneurysma d. Anonyma und des Arcus aortae.	Ligatur der Carotis communis und Subclavia dextra.	—	1	—	Patient starb 125 Tage später an Bronchitis.
Lediard.[97])	Aneurysma des Arcus aortae.	Ligatur der Carotis communis und Subclavia dextra.	Barwell's Material.	1	—	—
Stimson.[104])	Aneurysma der Anonyma.	Ligatur der Carotis communis und Subclavia dextra.	Seide.	1	—	—
Wyeth.[105])	Aneurysma d. Aorta ascendens oder des Bogens.	Ligatur der Carotis communis und Subclavia dextra.	Barwell's Ligatur.	1 Besserung.	—	—
Dent.[106])	Aneurysma der Anonyma.	Ligatur der Subclavia und Carotis communis dextra.	Eine Catgut-, eine Sehnenligatur.	—	Tod nach 10 Tagen.	Ulcerationsperforation der Trachea; Pulsation war geringer geworden.
Marsh.[117])	Aneurysma des Arcus aortae.	Ligatur der Carotis communis und Subclavia dextra.	—	—	Tod nach 51 Tagen.	Infolge von Nachblutungen.
v. Bergmann.[112])	Aneurysma der Anonyma.	Ligatur der Carotis communis und Subclavia dextra.	—	1	—	—
Fort.[123])	Aneurysma der Carotis communis.	Ligatur d. Carotis communis peripher nahe der Bifurcation.	Catgut.	1	—	Erst vom 6. Tage ab Verkleinerung des Tumors.
Stimson.[126])	Aneurysma der Anonyma.	Ligatur der Carotis communis und Subclavia dextra.	—	1	—	Starb an Phthisis pulmonum.
Browne.[127])	Aneurysma der Anonyma.	Ligatur der Carotis communis und Subclavia dextra.	Chromcatgut.	1	—	—
May.[136])	Aneurysma der Anonyma.	Ligatur der Carotis communis und Subclavia dextra.	—	—	Tod nach 5 Tagen.	Lungenödem.
Scriba.	Aneurysma der Anonyma.	Ligatur der Carotis communis dextra.	Sublimatseide.	Besserung.	—	Die Patientin lief weg, da ihre Beschwerden aufgehört hatten.
Summa	34			21 62 %	13 38 %	

sehr unvollkommen comprimirt und dann die Wirkung natürlich ganz oder theilweise aufgehoben wird. In solchen Fällen müssen Narcotica angewendet werden, um eine fehlerhafte Compression zu vermeiden, aber, da sie keinen Schutz bieten gegen etwaige Verletzungen der Gefässwand, so darf die Digital- und Instrumentalcompression bei solchen Fällen, welche Narcotica erfordern, nur kurze Zeit lang angewendet werden. Tritt nicht sehr bald eine auffallende Besserung ein, so müssen wir zu anderen Mitteln greifen.

Die Digitalcompression kann nur gemacht werden, wenn wir gute Wärter dazu haben, sonst ist entschieden die Stangencompression nach Esmarch oder eigentlich Burke[154]) und Esmarch[155]), oder auch das Bulley'sche Compressorium*) den meisten anderen Instrumenten derart vorzuziehen.

Eine kurze Einschaltung möchte ich mir hier erlauben über den Ort der Compression. Die Aorta abdominalis oder auch die Iliaca communis darf nicht für lange Zeit comprimirt werden, wenigstens nicht mit Instrumenten. Simon[156]) erzählt einen Fall, bei welchem nach Compression der Aorta mit einem Tourniquet der Tod durch Gangrän des Dünndarms und Peritonitis erfolgte.

Ich selbst habe zu anderen Zwecken folgendes Experiment gemacht: Bei einem Hunde comprimirte ich die Aorta in der Gegend der Nierenarterien mittelst des Esmarch'schen Aortencompressorium 1½ Stunden lang am 12. Mai 1885. Die Extremitäten wurden blau und die Temperatur fiel um 0,5° C. Nach der Abnahme kehrte der Puls sofort wieder, aber die Hinterextremitäten waren gelähmt. Am nächsten Tage war das Thier wieder munter und frass gut. Am 13. Mai 1885 wieder Compression von 1½ Stunden. Extremitäten blieben blass. Nach Beendigung war das Thier bewusstlos, die Pupillen weit. Nachdem ich ihm etwas Wasser auf den Kopf geschüttet und es wieder abgetrocknet hatte, leckte das Thier etwas Wasser. Die Pulsation in den Crurales kam erst 20 Minuten nach Beendigung der Compression wieder; 2 Stunden später hatte es heftiges Blutbrechen und blutigen Stuhl und starb unter anämischen Krämpfen. Bei der Section war Magen und Darm mit Blut gefüllt und alle Organe der Leibeshöhle mit Ausnahme der Blase, in der heller Urin war, venös hyperämisch und zahlreiche Ekchymosen zeigend. Am Darm konnte ich nichts Abnormes sonst entdecken, eine gequetschte Stelle war nicht zu sehen.

*) Dasselbe ist abgebildet in Pitha-Billroth's Handbuch u. s. w.; O. Weber, Die Gewebserkrankungen im Allgemeinen u. s. w. S. 174. Fig. 27.

Am ersten Tage war sicher die Vene mit comprimirt, ob am zweiten Tage, weiss ich nicht, glaube es aber deshalb nicht, weil die unteren Extremitäten blass blieben. Aus diesen beiden Beobachtungen geht hervor, dass eine längere Compression der Aorta mit hoher Lebensgefahr verknüpft ist. Dasselbe glaube ich von einer Compression der Iliaca communis annehmen zu müssen, weil dabei leicht Darm gequetscht werden kann.

Die ununterbrochene elastische Einwickelung nach Reid[143]), d. h. die Einwickelung mit der Esmarch'schen Binde oberhalb und unterhalb des Aneurysma mit nachfolgender Digital- oder Instrumentalcompression ist eine in den letzten Jahren sehr vielfach benutzte Methode. Die traurige Erfahrung, welche ich im 2. Falle mit ihr gemacht habe, hat mich allerdings schon von vornherein gegen sie eingenommen und liess sie mich für gefährlich halten, die Bestätigung fand ich aber auch in der Literatur. Obgleich erst etwa 90 Fälle, welche mit der Reid'schen Methode erfolgreich behandelt sind, veröffentlicht wurden, fand ich doch eine grössere Anzahl von Unglücksfällen, die der Methode zugeschrieben werden müssen. Rivington[144]) behandelte ein Aneurysma der Tibialis postica mittelst Reid, es trat zwar Heilung des Aneurysma ein, aber nachher Gangrän des Unterschenkels. Page[63]) sah in einem Falle nach jeder Einwickelung Ekchymosen der Haut und einen Tag nach der dritten Einwickelung rasche Vergrösserung der Geschwulst durch Platzen des Sackes. Poinsot[145]), welcher sie sehr lobt und 48 Fälle mit Einschluss der vorher von Petit[149]) publicirten veröffentlichte, sagt, dass die Ligatur sehr oft nachträglich nothwendig sei und dass er höchstens zweimalige Application der Binde je 1—3 Stunden anempfehle, da, wenn bis dahin die Heilung nicht eingetreten sei, sie auch nicht mehr erfolge. Er erzählt einen Fall von Weir, der die Binde nahezu 7 Stunden lang applicirte, aber den Patienten 27 Stunden nachher verlor. Madelung[147]) berichtet über einen Patienten, bei welchem die elastische Einwickelung geradezu gefährlich war; er ertrug die Binde nur 25 Minuten lang, die ganze Haut unter derselben war mit punktförmigen hämorrhagischen Flecken bedeckt und die Zehen waren anästhetisch, Zustände, die erst nach fünf Tagen schwanden. Hutchinson[148]) hielt einen Vortrag in der Clinical Soc. of London, in welchem er behauptet, dass das Reid'sche Verfahren in seiner Wirkung durchaus unsicher sei und dass Gangrän darnach eintreten könne, aber es seien auch auffallend rasche Heilungen dadurch erzielt worden. Dixon[66]) theilt einen Fall von Poplitealaneurysma mit, in dem nach längerer Anwendung der elastischen Binde Gangrän

des Fusses eintrat. Dem Texte nach könnte man diesen Fall so auslegen, als ob die Gangrän erst durch Ligatur der Femoralis gekommen sei. Meiner Ansicht nach ist es doch ein Beweis für die Schädlichkeit der elastischen Binde, weil durch sie alle Gefässe comprimirt werden und ganz sicher in anderen erkrankten Gefässen, welche bei einer einfachen Ligatur den Collateralkreislauf vermitteln müssen, Thrombose eingetreten war.

Berns[70]) versuchte bei einem 60jährigen Patienten, bei welchem er wochenlang Digital- und Gewichtscompression ohne Erfolg angewendet hatte, die Reid'sche elastische Einwickelung, musste aber sehr bald davon Abstand nehmen, weil sie heftige Schmerzen machte und bedeutende Sugillationen hinterliess. Bardeleben[128]) machte ebenfalls die Erfahrung, dass nach Reid'scher Methode rasch Erythem und Druckbrand der Haut eintrat. Bradley[151]) sah am Tage nach der Einwickelung bei einem Aneurysma der Circumflexa femoris int. Platzen des Sackes. Raab[152]) bemerkte ebenfalls nach Reid's Einwickelung eine neue, plötzliche Vergrösserung des Aneurysma, wahrscheinlich durch Bersten des Sackes, aber trotzdem erfolgte unter fortgesetzter gleicher Behandlung Heilung.

Reid[143]) selbst, Petit[149]), Poinsot[145]), Gersuny[146]) und viele Andere loben die Methode sehr, und ich muss selbst gestehen, dass sie vorzüglich wirkt, dass sie aber zu gefährlich ist, um anderen Verfahren vorgezogen zu werden.

Wir finden unter ca. 90 Fällen, deren Literatur oder Notizen darüber mir zu Gebote standen, 2 Todesfälle, 2mal Gangrän ganzer Glieder, 1mal ausgedehnten Druckbrand der Haut, 4mal Platzen des Sackes und 3mal reichliche Ekchymosenbildung mit heftiger Reaction und Anästhesie der Zehen. Es ist dies ungefähr ein Procentsatz von 2,2 Todten, 2,2 Gangrän ganzer Glieder und 4,4 Platzen des Aneurysma. Also wenn wir die Ekchymosenbildung und Hautgangrän nicht rechnen, so sind 8,8 Proc. schlechter Ausgänge bei einer Methode, bei welcher nur ca. 60 Proc. Heilungen vorkommen. Stellen wir diesen 4,4 Proc. Todesfällen und Gangrän ganzer Glieder, welche durch Reid's Verfahren zu Stande kommen, den Procentsatz von 3,3, wie er bei Antyllus und Exstirpation des Sackes nach Tabelle III (S. 535) ist, entgegen, so ist dies ungeheuer hoch. Wenn ich auch nicht sagen will, dass dadurch endgültig entschieden ist, dass die Exstirpation des Sackes bessere Resultate liefere, als die elastische Compression, so ist doch hierdurch bewiesen, dass das Verfahren nach Reid grosse Gefahren mit sich bringt und dass es

nur in beschränkter Weise angewendet werden darf. Die Indicationen hierfür dürften etwa folgende sein:

Bei traumatischen Aneurysmen, bei welchen es sich um nicht erkrankte Gefässe handelt, mag sie allen anderen Compressionsmethoden vorzuziehen sein. Handelt es sich aber um spontane Aneurysmen mit erkranktem Gefässsystem, so darf sie den Erfahrungen nach, welche wir darüber gesammelt haben, nicht oder, wie Poinsot schon richtig hervorhebt, nur sehr kurze Zeit angewendet werden. Wir wissen bei einer bestehenden Arteriitis nie, wie weit die Erkrankung geht und ob nicht alle Gefässe, sogar die Capillaren und Venen, erkrankt sind. Aus diesem Grunde laufen wir bei Anlegung der elastischen Binde Gefahr, eine grössere Anzahl der Gefässe zu veröden, welche dem späteren Collateralkreislaufe dienen sollen, und verschlechtern dadurch die Prognose einer später etwa nöthig werdenden Operation sehr bedeutend.

Die Unterbindung nach Anel-Hunter liefert nach der Tab. I (S. 525) auch unter antiseptischen Cautelen noch 20 Proc. Todesfälle. Betrachten wir diese etwas genauer, so finden wir, dass 7 mal der Tod durch Peritonitis, Retroperitonitis, Pyämie u. s. w., 7 mal durch Nachblutung, 4 mal infolge von Blutverlust durch schon vor der Ligatur erfolgtes Platzen des Sackes, 2 mal durch folgende Gangrän des Gliedes, 1 mal durch Embolie der Arteria fossae Sylvii und 3 mal durch unbekannte Ursache eintrat. Wir können also ruhig 4 Fälle abziehen, weil die Todesursache, Blutung durch Platzen des Sackes, schon vor der Operation vorhanden war; weiter sind 7 Todesfälle infolge von Wundinfectionskrankheiten dabei, eine Zahl, welche bei unserer jetzigen Kenntniss der Antisepsis und Praxis in der Ausübung der Asepsis eine nicht mehr vorkommende genannt werden darf. Wir würden nach Abzug dieser Fälle immer noch den abnorm hohen Procentsatz von 10—14 haben. Dazu kommen noch diejenigen Fälle, bei welchen wegen nach der Ligatur eintretender Gangrän des Gliedes Amputation nöthig war, es sind dies 8, also 6,6 Proc. Es kommen demnach, wenn wir nur die 4 mit geplatztem Sacke abziehen, 23,3 Proc. unglücklich verlaufende Fälle bei der Ligatur zu Stande. — Es ist dies eine ganz abnorm hohe Zahl, aber wenn wir die Zusammenstellung von Kirmisson[137]) nehmen, welcher für die Ligatur der Iliaca u. s. w. allein eine Mortalität von 22,61 Proc. fand, so kann unsere Zahl nicht auffallen, um so mehr, als es sich nur um Ligatur der grössten Gefässe handelt. Jedenfalls geht aus dieser Tabelle hervor, dass die Unterbindung der Arterien in der Continuität keine grossen Fortschritte durch die Antisepsis gemacht

hat, und wenn wir auch die Wundinfectionskrankheiten und die von der Wunde fortgeleitete Entzündung verhüten können, so ist doch die Antisepsis nicht im Stande, den Collateralkreislauf zu reguliren, wie Bardeleben[128]) ganz treffend bemerkt hat. Bedenken wir ferner, dass meist nur solche Aneurysmen ligirt werden, welche durch unblutige Operationen nicht geheilt werden konnten, also solche, die gewissermaassen schon als complicirte Fälle betrachtet werden müssen, obgleich wir die Art der Complicationen oft nicht kennen, so wird uns der Procentsatz bedeutend niedriger erscheinen. — Ich komme weiter unten darauf zurück, dass wir diesen Procentsatz noch bedeutend vermindern können durch eine frühzeitige Anwendung der seither so gefürchteten Exstirpation des Sackes. Obgleich ich der Meinung bin, dass unter dem Deckmantel der Antisepsis sehr oft schwere Eingriffe unternommen werden, anstatt welcher leichtere und ebenso gut oder noch besser wirkende Operationen gemacht werden können, so muss ich doch hier der scheinbar eingreifenderen Methode das Wort reden, um so mehr, als es eine grössere Anzahl von Fällen gibt, in welcher durch sie für die Ausbildung des Collateralkreislaufes günstigere Verhältnisse geschaffen werden, als durch die einfache Ligatur.

Auch durch die Compression wird eine Thrombose des Gefässes erzielt, warum sollte eine völlig aseptisch verlaufende Unterbindung, welche in wenig Tagen per primam heilt, eine schwerere Verletzung sein? Ich glaube annehmen zu dürfen, dass, wenn wir alle Aneurysmen ohne vorherige Compression sofort durch die centrale Ligatur behandeln würden, die Resultate der Ligatur ebenso gut oder noch besser wären, als die der verschiedenen Compressionsmethoden.

Diese Behauptung, welche schon von Holmes[130]) aufgestellt wurde, steht keineswegs in Widerspruch mit meiner Tabelle, da sicherlich die durch die Compression geheilten Fälle auch durch die Unterbindung glatt heilen würden, da sie ja, wie ich schon oben bemerkt habe, einfache, nicht complicirte Fälle sind.

Die Erscheinungen in den beiden Fällen, in welchen ich bei völlig durchgängiger Arterie einmal die Ligatur der Iliaca externa, einmal der Iliaca communis gemacht hatte, und die Symptome in einem dritten Falle, bei dem ich die Unterbindung der Arteria femoralis superficialis*) machte, waren völlig gleiche und sind von

*) Es handelte sich um einen 28jährigen, tuberculösen Patienten, der an Spondylitis mit Senkungsabscess längs des rechten Iliopsoas litt. Letzterer, welcher bis zum Trochanter minor reichte und mit Durchbruch drohte, wurde gespalten und in der Weise drainirt, dass ein Drainrohr von der Gegend des Tro-

denjenigen, welche Bardeleben[128]) beobachtete, etwas verschieden. Direct nach der Operation trat etwas Röthung der Haut der ganzen unteren Extremität ein mit subjectivem Kältegefühl und Kriebeln, welche Parästhesie etwa 1—2 Stunden gleich stark anhielt, und zugleich fühlte sich die ganze Extremität kühler an. Am folgenden Tage war subjectiv und objectiv vermehrte Wärme da, in dem einen Falle mit Aneurysma femorale betrug die Differenz 1,1 ° C. zu Gunsten der kranken Seite, dabei bläulichrothe Färbung und leichte ödematöse Anschwellung der Extremität; die Parästhesie war fast verschwunden.

Diese auffallende Röthung der Haut in einem ischämischen Bezirke konnte ich mir nicht anders erklären, als dass durch die Ligatur eine Parese der Gefässnerven mit Dilatation der Gefässe und Capillaren eintrat, welche sofort zu rascher Anfüllung derselben mittelst collateralem Kreislaufe und rückläufigem Strome führte. Es ist leicht möglich, dass in allen Fällen theils durch die vorhergegangene längere Verschliessung der zuführenden Gefässe durch Compression der Collateralkreislauf schon gut ausgebildet war, theils dadurch, dass die Profunda femoris genug Blut zuführte, keine ausgesprochene Ischämie eintrat. Es scheint mir dies ein Beleg dafür zu sein, dass die Ligatur eines grossen Arterienstammes leichter ertragen wird, wenn ihr isolirte Compression und besonders Digitalcompression in der Continuität der Arterie vorausgegangen ist.

Die Ligatur in der Continuität der Arterie nach Anel-Hunter muss also in allen Fällen gemacht werden, in welchen wir durch Compression eines Aneurysma keine Heilung erzielt haben. Dabei muss genau darauf geachtet werden, dass wir möglichst nahe dem aneurysmatischen Sacke die Unterbindung machen, aber an einer gesunden Stelle der Arterie. Ob die Arterie krank ist, sieht man oft, wenn auch nicht immer, an der stärkeren Hyperämie der Adventitia nach Entblössung des Arterienrohres oder auch an Verdickungen des letzteren. Wenn man dabei aufs Sorgfältigste jede

chanter minor bis etwas nach aussen von der Austrittsstelle des Nervus cruralis unter dem Poupart'schen Bande reichte, wo eine Gegenöffnung gemacht werden musste. Nerv, Vene und Arterie lagen in der vorderen Wand. Die Eiterung blieb auch nach gründlicher Desinfection so stark, dass der Verband täglich gewechselt werden musste. Am 17. Tage nach der Spaltung trat eine intensive arterielle Blutung ein, die sich am folgenden Tage wiederholte. Nachdem die Blutgerinnsel ausgeräumt waren, stellte sich heraus, dass die Arteria und Vena femoralis nur durch die Abscessmembran von dem Abscess getrennt und erstere durch das Drainrohr an einer kleinen Stelle durch Druckbrand arrodirt war. Ich machte deshalb die Unterbindung 2 Cm. unterhalb des Abganges der Profunda mit gutem Resultate.

Verletzung von Venen oder grösseren Vasa vasorum oder anderen Gefässen vermeidet und aufs Strengste aseptisch verfährt, so kann man ruhig und, ohne eine Gangrän des Arterienrohres zu befürchten, mehrere Centimeter weit dasselbe blosslegen. Bei Exstirpation eines grossen Drüsensarkoms entblösste ich die Carotis communis vom Sternum bis zur Theilungsstelle von ihrer Scheide, weil sie mit dem Sarkom verwachsen war, und exstirpirte die Vena jugularis in dieser Ausdehnung, auch ohne dass im Geringsten die Heilung darunter gelitten hätte. Die Pulsation der Arterie war ebensogut, wie auf der gesunden Seite, später zu fühlen.

Hat man ein arteriell-venöses Aneurysma vor sich und schwindet die Pulsation, resp. das Geräusch nicht sofort nach der Ligatur, so muss man ohne Zeitversäumniss zur Exstirpation des Sackes übergehen. Ich stelle diesen praktisch sehr wichtigen Satz schon hierher, weil jede Verzögerung der Exstirpation den Patienten in drohende Lebensgefahr bringen kann und ich diesen Punkt besonders betonen möchte.

Sehr auffallend und unseren bisherigen Ansichten über die Gefahr der Antyllus'schen Operationsmethode resp. der Exstirpation des Sackes völlig widersprechend erscheinen die Resultate in Tab. II (S. 533), und es bewegt mich dies um so mehr, an der Idee festzuhalten, dass die Exstirpation des Aneurysma in der Weise, wie ich sie unten angegeben habe und wie sie allerdings schon von Anderen, zuerst von Purmann (1699) mit Erfolg gemacht worden ist, sich allmählich den Platz erobern wird, der ihr meiner Ansicht nach gehört. Gerade in der Ausübung dieser Operationsmethode wird der Fortschritt liegen, welchen wir durch die Antisepsis in der Aneurysmenbehandlung machen werden und schon gemacht haben. In den beiden von mir so behandelten Aneurysmen der Weichtheile machte ich unter sehr ungünstigen Verhältnissen die Exstirpation des Sackes, es waren ausgedehnte Gangrän der Muskeln, Decubitus der Knochen, Eröffnung der Gelenke, Druckatrophie der Nerven u. s. w. vorhanden. Durch die Exstirpation des Sackes unter möglichst stumpfer Ablösung und vorherige Unterbindung der zu- und abführenden Gefässe gelang es mir, alles kranke und später zur Entzündung und Eiterung neigende Gewebe zu entfernen und so in beiden Fällen eine Heilung fast per primam zu erzielen, ohne eine Spur von Gangrän oder nachfolgender Ernährungsstörung. Gerade dadurch, dass ich radical vorging und eine absolut rein aseptische Wunde herstellte, glaube ich den Patienten die Extremitäten erhalten und dieselben vor der schon drohenden Gangrän der Glie-

der bewahrt zu haben. Ohne die in dieser Weise ausgeführte Operation wäre im ersten Falle sicher, im zweiten wahrscheinlich Gangrän eingetreten. Auch in dem dritten hätte ich durch Ligatur der Carotis u. s. w. sicher keine Blutstillung und Heilung erzielt, das einzige Mittel war eben Spaltung und Tamponade bis zur Thrombenbildung und nachfolgende Exstirpation.

Die Tabelle gibt 30 Fälle mit nur 3 Todesfällen, also nur 10 Proc. gegen 20 Proc. der Anel-Hunter'schen Ligatur, eine ganz auffallend günstige Ziffer, gegenüber der Furcht, mit der man jederzeit an diese Operation dachte. Nur in einem einzigen Falle (88) von diesen trat Gangrän eines Gliedes ein und dieser einzige Fall darf nach meiner Ansicht gar nicht hierher gerechnet werden, da die Gangrän sicher nur eintrat, weil gleichzeitig eine Resection des Hüftgelenkes gemacht werden musste. Wo soll die Ernährung bleiben, wenn zugleich mit Ligatur der Iliaca externa u. s. w. eine eingreifende Operation im Gebiete der Iliaca interna derselben Seite gemacht wird? Ebenso eigenthümlich vertheilen sich die Todesfälle, der erste (26) betraf nur eine Tamponade eines aufbrechenden Femuralaneurysma mit Lint und Liqu. Ferri sesquichl. Warum wurde hier nicht Antyllus oder Exstirpation des Sackes gemacht? Der zweite ist der ebengenannte mit Resection des Hüftgelenkes und der dritte (115) ist ein Tod durch Nachblutung nach einer Operation nach Antyllus. Auf Rechnung der Operationsmethode dürfen wir demnach nur einen Fall bringen. Wenn es hier auch nur 30 Fälle sind und ich vielleicht einige mangelnder Literatur halber nicht gefunden habe, so müssen wir doch sagen, dass diese Resultate geradezu beweisend sind für die Vorzüglichkeit der Methode unter Anwendung antiseptischer Cautelen. — Sie bietet eine grosse Sicherheit in Bezug auf die Blutstillung, wenn wir sie in folgender Weise ausführen:

Wenn irgend möglich unter Esmarch'scher Blutleere, wenn nicht, nach vorheriger Unterbindung des zu- und abführenden grossen Gefässes, resp. Compression der blossgelegten Gefässe durch die Finger von Assistenten oder durch Schieber wird der Sack, ohne ihn zu eröffnen (wenn Letzteres irgend möglich) stumpf aus der Umgebung gelöst und jedes zugehende Gefäss dabei doppelt unterbunden und da, wo es geht, vor Anlegung der peripheren Ligatur (wenn wir den Sack als Centrum rechnen) die Intima genau angesehen, ob sie gesund ist. Ist sie krank, so entblösst man das Gefäss ein Stückchen weiter, bis man an gesunde Stellen kommt und ganz im Gesunden unterbinden kann. Um dieses auch bei Nichtanwendung von Blutleere sehen zu können, legt man das Gefäss bis zu 2 Cm. Länge

frei, legt an der Peripherie einen nicht gerieften Schieber an und schlitzt dann der Länge nach auf. Wischt man mit einem zarten Schwamm ab, so sieht man die feinsten Veränderungen der Intima sehr gut. Ist der Sack exstirpirt, so nimmt man noch etwaige kranke Theile der Umgebung weg, drainirt dann u. s. w.

Diese Methode ist der Antyllus'schen bei Weitem vorzuziehen, da man, wenn der Sack auf der Innenseite wie gewöhnlich viele Unebenheiten, Geschwürsbildung, fest anliegendes Gerinnsel u. s. w. hat, die Mündungen der Gefässe nicht genau erkennen kann und dadurch nachher sehr unangenehme Nachblutungen entstehen können. Ausserdem liegt der gespaltene Sack, dessen Wand sehr häufig entzündet ist, fast wie ein Fremdkörper im Gewebe, gibt zu mehr oder weniger langdauernden eiterigen oder granulirenden Entzündungen Veranlassung und erhöht die Gefahr der Nachblutung oder des Gangränöswerdens eines Gliedes durch den Druck, den er auf die noch vorhandenen Gefässe ausübt.

Die Exstirpation des Sackes ist indicirt:

bei schon früher geplatztem Aneurysma, wenn die Umgebung stark von Blutgerinnseln durchsetzt oder durch dieselben stark verändert ist;

bei allen arteriell-venösen Aneurysmen, wenn nach Ligatur der centralen Arterie die Pulsation und das Geräusch nicht sofort stehen;

bei allen Fällen, bei welchen nach Anel-Hunter'scher Ligatur keine völlige Heilung des Aneurysma zu Stande kommt, oder auch bei Recidiven oder Nachblutungen nach dieser Methode. Die Ligatur immer wieder centralwärts zu machen ist fehlerhaft und wohl viel gefährlicher als die Exstirpation, weil wir durch die letztere den Collateralkreislauf nicht nur nicht verringern, sondern sogar noch dadurch erleichtern, dass wir die Geschwulst, welche auf die Gefässe drückt, entfernen;

bei allen Aneurysmen kleinerer Gefässe, weil dieselben meist so viele Anastomosen besitzen, dass eine einfache Ligatur von vornherein wirkungslos erscheint, wie z. B. der Hohlhand, des Vorderarmes, Fusses, Kopfes u. s. w.;

bei allen arteriellen Angiomen, welche oft zu diesem Zwecke vorher durch Tamponade, Injectionen u. s. w. verkleinert werden müssen, vorausgesetzt, dass dieselben eine zur Exstirpation geeignete Form besitzen.

Die Exstirpation eines Aneurysma ist, wenn wir unsere jetzigen Hülfsmittel in der Technik u. s. w. benutzen, nicht schwerer auszuführen, wie die eines anderen gefässreichen, gutartigen Tumors.

Ein weiterer operativer Eingriff ist die Unterbindung der abführenden Gefässe nach Brasdor-Wardrop. Dieselbe wurde in letzterer Zeit wieder mehrfach theils mit, theils ohne Erfolg gemacht und besonders von Barwell und v. Bergmann eine grössere Anzahl solcher Fälle publicirt. Obgleich in meinem Falle nur die Carotis communis an zwei Stellen unterbunden wurde, so erschien mir der Erfolg so auffallend günstig, dass ich jeden Patienten in solchem Falle zur peripheren Ligatur überreden werde. Ob bei der Patientin der Erfolg dauernd oder vorübergehend war, weiss ich zwar nicht, aber für eine Zeit lang war sie jedenfalls gebessert. Jedenfalls würde ich im nächsten Falle, wenn irgend möglich, beide Gefässe in einer Sitzung unterbinden, damit sich ein stärkerer Collateralkreislauf nicht so sehr schnell ausbildet und der Sack Zeit hat, sich mit Gerinnseln zu füllen. Auch bei Aneurysmen des Aortenbogens scheinen einige günstige Erfolge erzielt worden zu sein und in einem Falle von Barwell[62]) wurde die Heilung durch die Section bestätigt.

In der Tab. III (S. 535 u. f.) finden sich 34 Fälle von Aneurysmen der Anonyma und des Aortenbogens u. s. w. mit 13 Todesfällen, 6 Besserungen mit Stationärbleiben und 15 Heilungen, also 38 Proc. Todesfälle und 62 Proc. Heilungen und Besserungen. Von ersteren sind 6 der Aorta angehörige Aneurysmen.

Unter allen Umständen darf diese Methode nur dann angewendet werden, wenn wir bei völlig unzugänglichem centralen Gefässe den grösseren Theil der abführenden Gefässe zu unterbinden im Stande sind. So würde ich auch bei Aneurysma der Aorta abdominalis tief unten, nahe der Theilungsstelle nicht die Compression versuchen, sondern im Zwischenraum von 14 Tagen beide Iliacae communes ligiren.

Sehr verschieden sind die Ansichten über das Unterbindungsmaterial. Ich wende schon seit 3 Jahren Seide an, welche während 10 Minuten in 1 proc. Sublimatlösung gekocht wird und dann bis zum Gebrauche in 1 proc. Sublimatlösung liegt. Früher gebrauchte ich nach dem Vorgange meines hochverehrten Lehrers Czerny Carbolseide, finde aber, dass die Sublimatseide viel fester ist, d. h. weniger leicht reisst, und dass sie absolut aseptisch ist und bleibt, was ich von der Carbolseide, wenn nur der geringste Fehler gemacht wird, nicht sagen kann. Ich könnte als Beleg anführen, dass ich eine grosse Anzahl Laparotomien, Castrationen, Radicaloperationen von Hernien u. s. w. gemacht habe, bei dieser Gelegenheit die dicksten Nummern angewendet und dabei nicht ein einziges

Mal eine Eiterung gesehen habe, welche von einem Seidenfaden ausging oder die Ausstossung eines solchen erfolgte. In einem Falle von Castration wegen weit nach oben reichendem Chondrosarkom trat eine intensive Eiterung ein, welche 4 Wochen lang anhielt, aber obgleich 2 mal Abscesse der Bauchdecken gespalten werden mussten, kam die Ligatur nicht heraus. Mit meinen Seidenligaturen habe ich nie Nachblutung gesehen, was bei Catgut nicht sehr selten vorkommt. Aus den Tabellen will ich nur einige Fälle anführen, bei welchen das Catgut directe Ursache der Nachblutung war, weil, wie durch die Section bestätigt ist, die Intima nicht durchschnitten war und weil die Catgutfäden resorbirt worden waren, bevor sich ein genügender Thrombus gebildet hatte. Da die Intima bei der Organisation des Thrombus nicht immer betheiligt ist, sondern die Bindegewebsbildner hauptsächlich aus den Vasa vasorum stammen, so ist es natürlich für die rasche Organisation nothwendig, dass die Intima zerrissen wird, damit die ersteren gut eindringen können und damit auch ein genügender Reiz vorhanden ist, um ihre Auswanderung reichlich zu veranlassen. Woher soll aber die nothwendige regenerative Entzündung zur Organisation des Thrombus kommen, wenn bei streng aseptischer Behandlung nicht einmal ein Trauma durch den Faden gesetzt wird? Ich will hier nur die Namen Küster[64]), Humphry[17]), Blessig[47]), Porcher[79]), Thomson[125]) u. s. w. anführen und dabei erwähnen, dass bei Mehreren durch die Section bestätigt wurde, dass nach Resorption der Catgut- resp. der Barwell'schen Ochsenaortaligatur sich das Lumen einfach wiederhergestellt hatte, da die Intima unverletzt war und eine Organisation des Thrombus nicht stattgefunden hatte. Ich könnte hier noch Vieles für und gegen anführen, glaube aber einfach aus den oben erwähnten Fällen mir die Lehre ziehen zu können, dass antiseptisch am besten Sublimatseide das einzige wirklich gute Material ist, um grosse Gefässe mit starkem Blutdrucke zu unterbinden. Zur völligen Asepsis reibe ich alle grösseren Ligaturen noch mit einer ganz kleinen Prise Jodoformpulver ein. Ebenso mache ich es mit den Hautnähten.

Eine kurze Bemerkung über Beobachtungen, welche ich am Fall 1 gemacht habe, möchte ich hier einfügen. Colles[153]) gibt an, dass der Knochen nicht durch den Druck des wachsenden und pulsirenden Sackes schwinde, sondern letzterer verwachse mit ihm, die Fibrinlagen und die übrigen Weichtheile verschwänden an dieser Stelle und nun werde der blossliegende Knochen durch den Blutstrom selbst arrodirt. Dieses mag wohl bei einigen Fällen richtig sein, bei meinem Patienten aber konnte ich den Sack, welcher seitlich und nach hin-

ten gangränös war, in toto von dem darunterliegenden Knochen loslösen, ohne jede Verletzung des Sackes. Es ging dies ohne Mühe, da das Periost geschwunden und an seiner Stelle eine granulirende Fläche vorhanden war, welche sich ohne Mühe von dem oberflächlich nekrotischen Knochen loslöste. Die hintere Kapselwand nebst Ligamentum popliteum waren ebenfalls durch Granulationen aufgezehrt, der Sack selbst war nach vorn, also nach dem Knochen zu völlig geschlossen und von dem Ansehen eines gewöhnlichen Aneurysmasackes, das Gelenk war offen, aber blutleer.

Literatur.

1. Andé, A., Guérison d'un anévrysme etc. Bull. gén. de thérap. 1875, 15. Févr. — 2. Heath, Chr., Aneurism of left femoral etc. The Lancet 1875, Oct. 16. — 3. Gay, F., Case of femoral aneurism etc. Am. Journ. of Med. sc. 1875, Febr. — 4. Myers, R., Ligature of the etc. The Brit. Medic. Journ. 1875. No. 27. — 5. Elliot, John, A case etc. The Lancet 1875, Sept. 18. — 6. Bell, Royes, Aneurism etc. The Lancet 1875, Febr. 20. — 7. Bryant, Aneurism etc. The Lancet 1875, Jan. 2. and Jan. 9. — 8. Société des sciences médicales de Lyon. Séances d'Octobre 1875; Lyon médical. 1875 No. 47. — 9. White, Femoral aneurism etc. The medical press and circular. 1875, Nov. 24. — (10. Société de médecine. Séance du 23. Janv. 1875. Gaz. des hôp. 1875 No. 37.) — 11. Annandale, Thomas, Traumatic popliteal etc. The Lancet 1875, April 24. — (12. Morrant, Baker W., A case of etc. St. Barthol. Hosp. reports. 1875, XI. — 13. Brown, Femoral aneurism etc. Boston med. and surg. journ. 1875. No. 17.) — 14. Lane, James R., Case of aneurismal dilatation etc. The Brit. med. Journ. 1875, May 15. — 15. Annandale, Thomas, Case of aortic aneurism etc. The Brit. med. Journ. 1875, Oct. 30. — 16. Kade, E., Aneurysma der Arteria etc. St. Petersburger med. Wochenschrift. 1876. Nr. 8 und 9. — 17. Humphry, G. M., Double popliteal aneurism. Brit. med. Journ. 1876, May 13. — 18. Annandale, On a case etc. Lancet 1876, April 22. — 19. Jones, Case of etc. Lancet 1876, May 27. — 20. Watson, E., Clinical lecture etc. Lancet 1876, Aug. 12. — 21. Browne, L., Femoral aneurism etc. Lancet 1876, May 6. — 22. Anger, Benjamin, Conférences de clinique chirurgicale. — 23. Blank, Double popliteal aneurism etc. The Lancet 1876 No. 4. — 24. Tyrrel, One ligature etc. Med. Press and Circ. 1876, March 22. — 25. Hoeppener, J., Aneurysma arteriae poplit. St. Petersburger med. Wochenschrift. Nr. 38. 1876. — 26. Watson, Femoral aneurism etc. Americ. Journ. of med. Sc. 1876, Octobr. — 27. Frothingham, A case of etc. Americ. Journ. of med. Sc. 1876, Octobr. — 28. Watson, E., A case of etc. Lancet 1876, Januar 15. — 29. Pemberton, On a recent case etc. Lancet 1876, Febr. 26. — 30. Annandale, Cace of traumatic etc. Lancet 1876, Octobr. 14. — 31. Asplund, Aneurysma traumaticum etc. Hygiea. 1876. pag. 631. — 32. Davies-Colley, Case of traumatic aneurism etc. Lancet 1876, Oct. 28. — 33. Turner, Popliteal aneurism etc. Lancet 1876, Juli 28. — 34. Wharton, Popliteal aneurism etc. Philadelphia med. Times. 1877. No. 10. — 35. Pemberton, Oliver, On two cases etc.

Lancet 1877, Juli 28. — 36. Coates, M., Successfuff case etc. Lancet 1877, March 10. — 37. Hull, G. S., Report of etc. Philadelphia med. Times 1877, Sept. 1. — 38. Caswell, E. T., Ligation of etc. New-York med. record 1877, Sept. 29. — 39. Flemming, Ligature of left etc. Brit. med. Journ. 1877, Oct. 6. — 40. Desprès, Anévrysme de la main. Gaz. des hôpit. 1877. No. 22. — Boeckel, Jules, Deux cas d'anévrysme etc. Gaz. hébdom. 1877. No. 22. — 42. Turretta, A., Contributio alla statistica etc. Il Morgagni. 1877. No. 2 et 3. — 43. Bocchini, Angelo, Legatura dell' arteria. Il Raccoglitore medico. 1877. 10—20. — 44. Heath, G. Y., Tying the left etc. 1877, March 17 and March 24. — 45. Farquharson, R. J., Axillary aneurism etc. ? — 46. Celson, Aneurism of etc. Lancet 1877, Febr. 24. — 47. Blessig, R., Aneurysma traumaticum etc. Petersburger med. Wochenschrift. Nr. 31. 1877. — 48. Dittel, Spindelförmiges Aneurysma etc. Wien. med. Wochenschr. 1877. Nr. 3—5. — 49. Eliot, J., Simultaneous ligation of the carotid etc.? — 50. Heath, Christopher, The digital etc. Brit. med. Journ. 1877, March 31. — 51. Robert, J. B., Cases illustrating the difficulties etc. Philadelph. med. Times. 1877. Juni 9. — 52. Turetta, Contribution etc. Bordeaux médical. 1877 No. 46 et 47. — 53. Patterson, Alex., Two cases etc. Glasgow med. Journ. 1878, Novbr. — 54. Winkfield, Aneurism of left etc. Brit. med. Journ. 1878. No. 16. — 55. Morton, Case of aneurism. etc. Lancet 1878, Novbr. 9. — 56. Pinkerton, J., Ligature of the etc. Lancet 1878, Octbr. 19. — 57. Davies-Colley, N., Aneurism of the etc. Lancet 1878, March 9. — 58. Watson, E., Clinical account etc. Lancet 1878, April 27. — 59. Deprès, Anévrysme etc. Gaz. des hôp. 1878. No. 85. — 60. Gore, R. T., Ligature of the etc. Lancet 1878, July 27. — 61. King, Kelburne, A case of distal lig. etc. Lancet 1878, June 8. — 62. Barwell, Richard, Sequel to a case of aneurism. Brit. med. Journ. 1878, June 8. — Ders., On a large aneurism etc. Med. chir. transact. LXI. 1878. — Ders., Three cases of distal deligation etc. Brit. med. Journ. 1878, Dec. 14. — 63. Page, Case of popliteal etc. Lancet 1878, March 23. — 64. Lane, James, Two cases of popliteal aneurism etc. Lancet 1878, May 11. — 65. Barwell, Popliteal aneurism etc. Lancet 1878, Jan. 26. — 66. Dixon, A case of gangrene etc. Med. Times and Gaz. 1878, July 27. — 67. Notiz findet sich hierüber in Manifold, Cases of popliteal etc. Lancet 1878, Jan. 19. — 68. Purcell and Anderson, Aneurism etc. Lancet 1878, Dec. 14. — 69. Cameron, Hector C., Illustrations of antiseptic etc. Lancet 1878, March 19. — 70. Berns, Ein Fall etc. Centralblatt für Chirurgie. 1879. Nr. 51. — 71. Richet, Ligature de l'artère etc. Gaz. des hôp. 1879 No. 101. — 72. Hardie, Aneurism of etc. Lancet 1879, Aug. 30. — 73. Sabatier, Anévrysme artériell etc. Lyon méd. 1879. No. 40 et 41. — 74. Küster, Ernst, Die Operation etc. Berlin. klin. Wochenschr. 1879. Nr. 50 und 51. — 75. Barwell, On deligation etc. Med.-chir. Transact. 1879. No. 62. — Ders., On three cases etc. Ibid. — 76. Sale, A penetrating wound etc. Americ. Journ. of med. Sc. 1879, Jan. — 77. Smith, Thomas, A case of popliteal etc. Lancet 1879, July 26. — 78. Farabeuf, Rapport sur un travail de M. Hémard etc. Bull. de la Soc. de Chir. 1879 Mai 7. — 79. Porcher, Ligation etc. Amer. Journ. of med. Sc. 1878, Oct. — 80. Boeckel, Eugène, De l'emploi du catgut etc. Gaz. hebdom. de méd. et de chir. 1880. No. 9 et 10. — 81. Annandale, Case of popliteal aneurism etc. Brit. med. Journ. 1880, April 17. — 82. Pilkington, Ligature of the etc. Lancet 1880, Jan. 3. — 83. Hayes, Case etc. Med. Press and Circ. 1880, Aug. 11. — 84. Czerny, Zwei Beobachtungen etc. Arch. f. klin. Chir. Bd. XXV, Heft 4. — 85. Buchanan, Remarks on aneurism etc. Brit. med. Journ. 1880,

Dec. 4. — 86. Holmes, Substance of a clinical etc. Brit. med. Journ. 1880, Jan. 10. — 87. Norton, Double popliteal etc. Med. Press and Circ. 1880, Jan. 12. — 88. v. Putiatycki, Aneurysma der A. fem. etc. Inaug.-Dissert. Berlin 1880. — 89. Holmes, Clinical lectures etc. St. George's hosp. rep. X. 1880. — 90. Richter, M., Aneurism of external etc. Pacific Medical and Surg. Journ. 1881, April, No. 11. — 91. Gringoire, R. C., Des anévrysmes etc. Thèse de Paris. 1879. — 92. Arnison, Case of etc. Brit. med. Journ. 1880, Dec. 4. — 93. King, Aneurism at root etc. Brit. med. Journ. Dec. 4. — 94. Stimson, On simultaneous ligation etc. Amer. Journ. of med. Sc. 1880, July. — 95. Ransohoff, Aneurism etc. Ibid. Oct. — 96. Palmer, Aneurism of the aorta etc. Brit. med. Journ. 1880, Sept. 4. — 97. Lediard, Aneurism of the arch etc. Ibid. Dec. 4. — 98. Morris, A case of aneurism. Ibid. Oct. 30. — 99. Arnaud, J. François, Contrib. à l'étude etc. Thèse de Paris. 1880. — 100. Colombat, Autopsie etc. Bull. de la soc. de chir. Séance du 8. juin 1881. — 101. Briddon, Ch., Antiseptic ligature etc. New-York med. rec. 1881, Jan. 22. — 102. Sands, H. B., An account etc. Amer. Journ. of med. Sc. 1881, April. — 103. Colombat, Trois observations etc. Bullet. de la société de Chir. 1881. Séance du 23. Févr. — 104. Stimson, Autopsy in a case etc. Amer. Journ. of med. Sc. 1881, Jan. — 105. Wyeth, J. A., A successfull case etc. Amer. Journ. of med. Sc. 1881, Jan. — 106. Dent, C. P., Case of etc. Med. chir. Trans. Vol. 64. — 107. Wahl, Ed. v., Exstirpation etc. St. Petersb. med. Wochenschr. 1883. Nr. 7. — 108. Saltzmann, F., Ett Fall af etc. Finska läkaresällsk förh. Vol. 24. p. 56. — 109. Southam, F. A., A case of etc. Brit. med. Journ. 1883. Aug. 18. — 110. Parker, R. W., On case of etc. Ibid. No. 17. — 111. v. Horoch, Ueber die Behandlung etc. Allg. Wien. med. Ztg. 1883. Nr. 18, 19. — 112. v. Bergmann, Aneurysma der Art. etc. Verhdlg. der deutschen Ges. f. Chir. 1883. — 113. Reclus, P., Du traitement etc., Bull. de la soc. de chir. 1883. Séance du 4. Avr. — 114. Ebenau, Zur Symptomatologie etc. Berl. kl. W. 1883. Nr. 2. — 115. Warren, J. Callius, Two cases etc. Lancet 1883, April 28. — 116. Poncet, A., Sur un cas etc. Lyon medical. 1883. No. 25. — 117. Marsh, H., Aneurism of the Arch etc. Lancet 1883. Febr. 17. — 118. Kümmel, H., Zur Behandl. etc. Arch. f. klin. Chir. Bd. XXVIII. — 119. Bryant, Th., Aneurism of both etc. Brit. med. Journ. 1882, Oct. 14. — 120. Sulzenbacher, A., Ligatur der Iliaca communis etc., Wiener med. Presse Nr. 7, 8 u. 9. 1882. — 121. Gallozzi, Carlo, Una quita etc. Morgagni 1882, Marzo. — 122. Dollman, A., Ligature of the left etc. Brit. med. Journ. 1882, Oct. 14. — 123. Fort, Anévrysme spontané etc. Gaz. des hôp. 1882. No. 91. — 124. Riegner, Aneurysma der Carotis communis etc. Breslauer ärztl. Zeitschr. 1882. Nr. 11. — 125. Thomson, W., On a case of ligature etc., Brit. med. Journ. 1882, Oct. 14. — 126. Stimson, L. A., Simultaneous ligation etc. Am. Journ. of medical Sc. 1882, April. — 127. Browne, L., A successfull case etc. Med. chir. Transact. Vol. 65. — 128. Bardeleben, Zur Behandlung etc. Berl. klin. Wochenschr. 1882. Nr. 1 u. 33. — 129. Sheen, A., Two cases etc. Brit. med. Journ. 1882, Oct. 14. — 130. Mollière, D., Anévrysme diffus etc. Lyon med. 1882. No. 40. — 131. Keay, Case of femoral aneurism etc. Glasgow med. Journ. 1882, Oct. — 132. Berger, Présentation d'un malade etc. Bull. d. l. soc. d. chir. 1882. p. 717. — 133. Bartleet, Th. H., Aneurism etc. Brit. med. Journ. 1882, Oct. 14. — 134. Godfrey, C., Large aneurism etc. Med. Times and Gaz. 1882, Sept. 30. — 135. May, Bennet, Notes on the choice. Brit. med. Journ. 1882, Oct. 14. — 136. Richardson, G., A peculiar form etc. Transact. of the Amer. Surg. associat. 1883, Vol. 1. — 137. Kirmisson, Anévrysme inguinal

etc. Bull. et mem. de la soc. de Paris. 1884. Tom. X. — 138. May, A case etc. Lancet 1884, Juny 14. — 139. Riegener, O., Doppelseitiges etc. Centralblatt f. Chir. 1884. Nr. 26. — 140. Stimson, L. A., Amer. Journ. of med. Sc. 1884, Apr. — 141. Heath, Ch., Case of etc. Med. chir. Transact. 1883. T. 66. — 142. Wyeth, Aneurism etc. New-York med. Journ. 1883, Oct. 20. — 143. Reid, Walter, Report of a successfull case etc. Lancet 1875, Sept. 25. — 144. Rivington, Cases of aneurism etc. Lancet 1880, Oct. 16. — 145. Anévrysme de l'artère fémorale etc. Bull. de la Soc. de Chir. 1880. No. 10. — Ders., Considérations etc. Journ. de méd. de Bordeaux. No. 14, 15, 16, 17, 1880. — 146. Gersuny, Ueber die jüngsten Fortschritte etc. Arch. f. klin. Chir. Bd. XXIV. S. 798. — 147. Madelung, Ein Fall von Poplitealaneurysma etc. Berlin. klin. Wochenschr. Nr. 41. 1879. — 148. Hutchinson, Popliteal aneurism etc. Brit. med. Journ. 1878, Dec. 21. — 149. Petit, De l'emploi etc. Bull. gén. de thérap. 1878, Mai 31. et sqq. — 150. Holmes, Timothy, Lectures on the surgical etc. Lancet 1875, May 1, 8. — 151. Bradley, Brit. med. Journ. 1877. p. 810. — 152. Raab, Aneurysma der Arteria poplitea etc. Wien. med. Wochenschr. 1878. Nr. 8. — 153. Calles, W., On aneurismal sack. Dublin. Journ. of medical sc. 1877, Oct. 1. — 154. Burke, New-York med. Journ. Juni 1877. — 155. Esmarch, Heilung zweier Aneurysmen durch Stangendruck. Centralbl. f. Cir. 1879. Nr. 5. — Ders., Handbuch der Kriegschir., Technik etc. 1878. — 156. Simon, Aneurismal varix etc. The Lancet 1875, Dec. 11.

XIX.

Ueber die antiseptischen Eigenschaften des Bismuthum subnitricum und einiger anderer Körper.

Von

Carl Schuler,
Arzt.

Im Winter 1881/82 begann[1]) ich auf Veranlassung des Herrn Prof. Kocher mit einer Reihe von meistens pulverförmigen Körpern Versuche zu machen über deren antiseptische Eigenschaften.

Während der kurzen Zeit, wo Jodoform auf der Berner Klinik zum Verband verwendet worden war, traten einzelne sehr schwere Intoxicationserscheinungen auf, die für Herrn Prof. Kocher bestimmend waren, diese Behandlung gänzlich zu verlassen und davor zu warnen.

Die Annehmlichkeiten der Pulverbehandlung drängten andererseits, nach einem Ersatz zu suchen. — Wie kurz zuvor (nach den Untersuchungen von Amüat) für das Carbol die schwachen Chlorzinklösungen von Kocher angewandt und empfohlen worden, so war es jetzt unser Bestreben, einen pulverförmigen Körper zu entdecken, der neben antiseptischen Eigenschaften nicht auch die Gefahren des Jodoforms oder nicht in dem Maasse in sich vereinigte.

Wir richteten im Allgemeinen die Versuche so ein, dass frisches Fleisch[2]), Blut oder Urin mit den zu prüfenden Substanzen vermischt, in Verhältnisse gebracht wurden, die der Zersetzung, d. h. der Bacterienentwicklung ganz besonders günstig sind. Die Beurtheilung der antiseptischen, also der entwicklungshemmenden Wirkung richtete sich in unseren ersten Versuchen nur nach der Zeitdauer, während welcher die zu prüfenden Stoffe die Zersetzung der Präparate hintanzuhalten vermochten. Der Eintritt der Fäulniss wurde bei den ersten Versuchen nur durch den Geruchssinn, nicht regelmässig durch den charakteristischen mikroskopischen Befund constatirt.

1) Die Untersuchungen kamen, weil mehrfach unterbrochen, erst im December 1882 zum Abschluss.

2) Später auch frisches Pankreas.

In dieser Weise wurde eine sehr grosse Zahl von Körpern geprüft, aber nur eine sehr geringe Anzahl bot uns durch ihr mehr oder weniger günstiges Verhalten Anlass zu eingehenderen und genaueren Untersuchungen. Einige wenige zeigten sich, soweit die ungenaueren Methoden ihrer Prüfung Schlüsse zuliessen, als vorzügliche Antiseptica.

Aber hier gilt, und zwar gerade für die besten unter ihnen — wie Alum. chlorat. und Thonerdekalk —, dass sie ihrer stark ätzenden Eigenschaften wegen in der Praxis wohl nur ganz speciellen Indicationen genügen können. (Ein stark prominenter Granulationsstreif bei einer per sec. intent. heilenden Strumaexcision, mit Thonerdekalk verbunden, sank in 12 Stunden unter das Hautniveau herunter; ein Fall von osteoplastischer Amputation nach Pirogoff, bei dem zur Irrigation und zum Verband schwache Lösung von Alum. chlorat. verwendet worden war, zeigte auffallend starke Secretion und, soweit der Verband reichte, ein heftig juckendes bläschenförmiges Ekzem.)

Günstig fielen die Untersuchungen mit Naphthalin aus; doch wurden dieselben später nicht wiederholt.

Die Annahme, dass nicht das Jod es sei, welches die toxische Wirkung des Jodoforms bedingt, sondern die organische Verbindung jenes als solche, liess es als des Versuches werth erscheinen, in irgend einer Weise Jod in Pulverform zu verwenden. Es wurden drei solcher Pulver in folgender Weise hergestellt: Kohle, Bimsstein, Kieselgur wurden jedes für sich mit Jodtinctur so behandelt, dass nach Verdunsten des Alkohols und vollständigem Trocknen jedem dieser drei Pulver ein gewisser Procentgehalt Jod zukam. Von diesen Jodpräparaten ergaben nur concentrirtere Mischungen — der 10 proc. Jodbimsstein — annehmbare Resultate, während z. B. die 1 proc. Gemenge ganz ohne Einfluss auf die Fäulniss waren.

Was nun die Art und Weise anlangt, wie die ersten Präparate hergestellt wurden, so ist dieselbe verschieden, je nachdem Fleisch oder Blut und Urin verwendet wurden, und auch verschieden, je nachdem die zu prüfenden Substanzen pulverförmige waren oder Lösungen.

I. Versuche vom 24. Februar bis 5. April 1882.

Bei dieser Reihe wurden die Versuche mit pulverförmigen Substanzen einheitlich so vorgenommen, dass eine gewisse Menge frisches fein zerhacktes Fleisch mit dem betr. Pulver energisch eingerieben, dann mit gekochtem und unter Watteabschluss abgekühltem Wasser

während einer Viertelstunde in einem Reagensglas geschüttelt, dann mehrfach ausgewaschen und mit reinem Wasser angesetzt in den Brütofen von 40° C. gebracht wurde.

Bei den Versuchen mit Aqua Calcis wurde das Fleisch einfach mit der Flüssigkeit gemischt in den Brütofen gebracht.

Wo Ol. Juniperi zur Verwendung kam, wurden ca. 2 Ccm. Fleisch mit 10 Ccm. Wasser und Zusatz von resp. 5, 10, 20 Tropfen Ol. Juniperi eine Viertelstunde geschüttelt, dann gespült und mit reinem Wasser angesetzt in den Brütofen gebracht.

Folgende Körper kamen dabei zur Verwendung: Alaunpulver, Jodoform, Magnesia usta, Magnesia carbonica, Bismuth. subnit., Zinkoxyd, Aqua Calcis, Ol. Juniperi u. a. Die Befunde waren:

1. Bei Alaun nach 24 Stunden: Vollständig geruchlos. Flüssigkeit klar.

Nach 2 × 24 Stunden: Flüssigkeit klar, mit Schimmeldecke, leichter Schimmelgeruch.

Nach 4 × 24 Stunden: Flüssigkeit klar, in einem Präparate ganz leicht diffus getrübt. Dicke Schimmeldecke auf allen drei Präparaten. Keine Fäulniss, nur Schimmelgeruch.

Nach 7 × 24 Stunden: Klar und geruchlos.

Nach 8 × 24 Stunden: Stat. idem. Alle Präparate zeigen starke Schimmelbildung.

Nach 13 Tagen: Trübe Flüssigkeit mit dickem Schimmelbelag. Geruch nach Käse.

2. Bei Jodoform nach 24 Stunden: Die Präparate zeigen das Wasser am klarsten, völlig geruchlos.

Nach 2 × 24 Stunden: Absolut geruchlos.

Nach 5 × 24 Stunden: Im oberen Theile der Flüssigkeit eine milchige Trübung mit einem faden üblen Geruch.

Nach 6 × 24 Stunden: Flüssigkeit diffus trüb, von demselben faden Geruch wie gestern.

Nach 7 × 24 Stunden: Kein ausgesprochener Geruch.

3. Bei Magn. ust. nach 24 Stunden: Flüssigkeit klar und geruchlos.

Nach 2 × 24 Stunden: Kein Fäulnissgeruch. Stat. idem.

Nach 4 × 24 Stunden: Flüssigkeit gelbgrün, klar, geruchlos.

Nach 6 × 24 Stunden: Flüssigkeit diffus getrübt, kein Fäulnissgeruch.

Nach 7 × 24 Stunden: Stat. idem. Ein Präparat zeigt süsslichen Geruch.

Nach 8 × 24 Stunden: Stat. idem.

Nach 10 × 24 Stunden: Flüssigkeit trüb, etwas übler Geruch.

Nach 11 × 24 Stunden: Trüb, Modergeruch.

Nach 14 Tagen: Kellergeruch.

4. Bei Magn. carbon. nach 24 Stunden: Flüssigkeit leicht diffus getrübt; leichter, aber erkennbarer Fäulnissgeruch.

Nach 2 × 24 Stunden: Deutlicher, doch schwacher Fäulnissgeruch; leichte Trübung. — (Versuch abgebrochen.)

5. Bei Bism. subnit. nach 24 Stunden: Die oberste Schicht der Flüssigkeit flockig getrübt, das Fleisch selbst blassroth, wie bei Anfang des Versuches. Keine Spur von Fäulnissgeruch.

Nach 2 × 24 Stunden: Zum Theil klar, völlig geruchlos.

Nach 3 × 24 Stunden: Absolut geruchlos.

Nach 6 × 24 Stunden: Bei einem Präparate die Flüssigkeit völlig klar, auf der Oberfläche eine Schimmeldecke, Geruch nach gekochtem Fleisch; beim zweiten Präparate dasselbe, aber kein Geruch.

Nach 7 × 24 Stunden: Vollkommen geruchlos, Schimmeldecke etwas stärker. Flüssigkeit darunter ganz klar.

Nach 8 × 24 Stunden: Ganz geruchlos.

Nach 10 × 24 Stunden: Fader, unangenehmer Geruch.

6. Bei Zinkoxyd nach 24 Stunden: Leichte Trübung der Flüssigkeit, vollkommen geruchlos.

Nach 2 × 24 Stunden: Absolut geruchlos.

Nach 5 × 24 Stunden: Diffuse leichte Trübung, ohne Geruch.

Nach 6 × 24 Stunden: Diffus getrübt, fader Geruch.

Nach 7 × 24 Stunden: Stinkt.

7. Bei Aqua Calcis nach 24 Stunden: Beide Präparate stinken, zeigen deutliche Fäulniss. Das Gleiche gilt von den Präparaten mit Cort. Querc. pulv., Calcar. phosphor. pulv. subt., Calcar. carbon. pur. pulv. und Knochenerdepulver.

8. Bei Ol. Juniperi (Versuche mit *a*) 5 Tropfen, *b*) 10 Tropfen, *c*) 20 Tropfen). Nach 24 Stunden: Bei *a* leichte Trübung der Flüssigkeit. Die Präparate haben zum Theil Geruch nach süssem Wein, die Flüssigkeit in toto ganz leicht getrübt, das Fleisch weiss verfärbt. *b* ebenso; kein besonderer Geruch. *c* wie bei *b*.

Nach 2 × 24 Stunden: Der Muskatellergeruch der nämliche, bei *b* ein leichter Fäulnissgeruch unverkennbar. In diesem Präparat schwimmen einige Fleischstückchen gelb verfärbt obenauf.

Nach 3 × 24 Stunden: *c* ausgesprochener Muskatellergeruch. *a* und *b* ausserdem leichter Fäulnissgeruch.

Nach 6 × 24 Stunden: Zum Theil entschiedener Gestank, zum Theil nur sehr ausgesprochener Muskatellergeruch.

Nach 7 × 24 Stunden: *b* und *c* stinken, *a* nur Muskatellergeruch.

Nach 8 × 24 Stunden: *a* Das eine Präparat Muskateller-, das andere Fäulnissgeruch.

Nach 10 × 24 Stunden: *a* Nur noch Muskatellergeruch.

Beim Controlpräparat (Fleisch mit Wasser ohne weiteren Zusatz) nach 24 Stunden: Flüssigkeit über dem Fleisch blassröthlich gefärbt, alle drei Präparate stinken intensiv; das Fleisch selbst schmutzig-hellgelb.

II. Versuche im April, Mai und Juni 1882.

In diesem Zeitraum werden zum Theil neue Körper zur Prüfung herangezogen, zum Theil einige der ersten Reihe abermals untersucht und neue Combinationen gemacht.

10. April 1882.

1. 10 Ccm. frisches Ochsenblut werden mit 1,0 Grm. Jodoform geschüt-

telt in einem Reagensgläschen und dasselbe, mit einem Wattepfropf verschlossen, bei 40 ° C. dem Brütofen übergeben.

2. 10 Ccm. frisches Ochsenblut werden mit 1,0 Bism. subn. genau in derselben Weise behandelt.

3. Dasselbe mit 0,5 Magn. usta.

4. Jodoform 1,0 mit 10 Ccm. frischem Urin in derselben Weise behandelt.

5. In gleicher Weise 10 Ccm. frischer Urin mit 1,0 Bism. subn.

6. Ebenfalls mit 0,5 Magn. usta.

Befunde:

1. Jodoform mit Blut: Nach 3 × 24 Stunden noch keine Fäulniss; nach 6 Tagen derselbe Befund.

2. Bism. subn. mit Blut: Nach 6 × 24 Stunden ohne Fäulniss.

3. Magn. usta. mit Blut: Nach 3 × 24 Stunden ist das Blut eingedickt (was übrigens schon nach 24 Stunden der Fall war) und geruchlos; nach 6 × 24 Stunden stinken die Präparate.

Das entsprechende Controlpräparat, aus Blut ohne Zusatz bestehend, hielt sich 2 Tage geruchlos.

Sämmtliche Urinpräparate, Nr. 4, 5 u. 6, sind nach 7 Tagen geruchlos.

In der gleichen Weise wie bei der ersten Versuchsreihe wurde eine Reihe neuer Substanzen mit Fleisch zusammengebracht. Einige von ihnen wurden auch in der eben beschriebenen Weise mit Blut und mit Urin gemischt. Es dürfte zu wenig interessiren, die genauen Detailbefunde aller in dieser Zeit zur Untersuchung gekommenen Körper hier wiederzugeben, und so beschränke ich mich darauf, in einer Uebersicht die Zeit anzugeben, wo bei den verschiedenen Präparaten Fäulniss mit Sicherheit aufgetreten ist. Hierbei sind die Versuche der ersten Reihe ebenfalls berücksichtigt.

Fäulniss trat ein:

bei	Bism. subnit.	mit Fleisch	nach 10 Tagen	
=	= =	= Blut	= 6	=
=	= =	= Urin	= 7	=
=	Jodoform	= Fleisch	= 9	=
=	=	= Blut	= 6	=
=	=	= Urin	= 7	=
=	Magnesia usta	= Fleisch	= 10	=
=	= =	= Blut	= 6	=
=	= =	= Urin	= 7	=
=	Alaun	= Fleisch	= 13	= Käsegeruch!
=	Magnesia carbonica	= =	= 1	=
=	Zinkoxyd	= =	= 7—10	=
=	Aqua calcis	= =	= 1	=
=	Campherpulver	= =	= 7	=
=	Sublimat 0,005 : 1000	= =	= 2	=
=	= 0,1 : 500	= =	= 2	=
=	Alum. chlorat. in Substanz	= =	= 15	=

Fäulniss trat ein:

bei	Alum. chlorat.	2,0 proc.	mit	Fleisch	nach	15	Tagen
=	= =	1,0 proc.	=	=	=	9	=
=	Naphthalin		=	=	=	13	=
=	Wasser		=	=	=	1	=
=	=	mit frisch. Pankreas	=		=	1/2	=

Wenn auch die Methoden bei den eben erwähnten beiden Versuchsreihen etwas ungenaue waren, da einerseits die mikroskopischen Befunde nicht regelmässig nachgesehen und in der Regel nicht notirt wurden, und andererseits die Beobachtungszeiten für die verschiedenen Versuche ungleiche waren, so reichten doch die so erhaltenen Ergebnisse hin, uns vorläufig einen befriedigenden Aufschluss zu geben über das Verhalten der einzelnen Körper der Fäulniss gegenüber.

Unsere weiteren Untersuchungen waren durch obige Ergebnisse insoweit beeinflusst, dass jetzt eine sehr grosse Zahl ruhig bei Seite gelassen wurde und sich unsere Aufmerksamkeit hauptsächlich auf drei Körper concentrirte. Es waren dies das Bismuthum subnitricum, das Jodoform und das Zinkoxyd. Von diesen drei Körpern schienen das Zinkoxyd und das Bism. subn. unseren Anforderungen in hohem Grade zu entsprechen: beide sind nicht giftig und beide, den vorläufigen Ergebnissen zufolge, ebenso kräftige Antiseptica wie das Jodoform, schliesslich beide unlösliche Pulver.

Mit Rücksicht auf die Bedeutung, welche das Zinkoxyd durch die ausgedehnte Verwendung auf der Klinik des Herrn Prof. Socin[1]) in letzter Zeit erlangt hat, erlaube ich mir in Kürze Einiges aus meinen damals gemachten Notizen über jenen Körper mitzutheilen.

Den 19. Juli 1882 wiederholte ich meine früheren Versuche in folgender Weise:

Ca. 5 Grm. frisches Ochsenfleisch wurden mit 0,5 Zinkoxyd energisch eingerieben, in ein sorgfältig gereinigtes Reagensglas gebracht, mit vorher gekochtem Wasser geschüttelt und während einer Viertelstunde stehen gelassen (unter Watteverschluss). Nach dieser Zeit wird die Flüssigkeit abgegossen, das Fleisch nochmals ausgewaschen und dann mit Zusatz von 10 Ccm. gekochtem Wasser in dem mit einem Wattepfropf verschlossenen Reagensglas dem Brütofen (40 ° C.) übergeben. Solcher Präparate wurden 10 hergestellt (41—50) und als Parallelversuch 10 weitere in der nämlichen Weise mit Jodoform (51—60).

Den 19. Juli Abends 6 Uhr (nach 12 Stunden) Nr. 41. Das Fleisch sitzt leicht beweglich am Boden des Gefässes und zeigt ein ganz weisses Aussehen. Oberhalb steht die Flüssigkeit vollkommen klar. Beim Eröffnen

1) Und Petersen in Kiel.

ist kein Geruch wahrzunehmen. Mikroskopisch [1]) sind ganz vereinzelte Stäbchen (3—4 im Gesichtsfeld) zu sehen, die ohne Bewegung sind und sich ferner von denen des Controlpräparates (Fleisch mit Wasser) durch ihre Feinheit und geringere Länge deutlich unterscheiden.

Nr. 51 (das entsprechende Jodoformpräparat) zeigt nach dieser Zeit das Fleisch weiss verfärbt, stellenweise mit Jodoformkrystallen; die Flüssigkeit röthlich-gelb, vollkommen klar, an ihrer Oberfläche eine dünne Decke von Jodoform.

Mikroskopisch sind irgend welche Mikroorganismen mit Sicherheit nicht zu entdecken, weder im frischen noch im gefärbten Präparate. Das Präparat zeigte nur Jodoformgeruch.

Beim Controlpräparat mit Fleisch und Wasser ohne anderen Zusatz ist das Fleisch nach oben verlagert, während die fleischwasserfarbige Flüssigkeit in der Tiefe des Glases sitzt. Schon nach der kurzen Zeit von 12 Stunden macht sich ein deutlicher Fäulnissgeruch bemerkbar.

Mikroskopisch sehr zahlreiche dicke, kurze und längere Stäbchenbacterien mit lebhafter Bewegung. Von Kokken nichts zu sehen.

Den 20. Juli Morgens 6 Uhr (nach 24 Stunden) Nr. 42 makroskopisch wie Nr. 41, auch wie dieses vollständig geruchlos; mikroskopisch dagegen zeigt das Präparat im Vergleich zu dem letzteren eine Vermehrung der Stäbchen; dabei findet sich häufig eine Anordnung derselben in kürzere oder längere Ketten, aus 4—6 und mehr Gliedern bestehend. Keine Kokken.

Nr. 52. Bei diesem Jodoformpräparat hat sich gegenüber gestern sowohl makro- wie mikroskopisch nichts geändert.

Das Controlpräparat mit Wasser zeigt eine Vermehrung der Stäbchen und eine viel lebhaftere Bewegung derselben.

Den 21. Juli Morgens 6 Uhr (nach 2 Tagen) Nr. 43. Aeusserlich wie Nr. 42; wie dieses ist es ebenfalls geruchlos.

Mikroskopisch lässt ein der klaren Flüssigkeit entnommener Tropfen im frischen Präparate eine ziemliche Anzahl Stäbchen (bis 20 und mehr im Gesichtsfelde) erkennen, zum Theil in vibrirender Bewegung. Im Trockenpräparat ist das ganze Gesichtsfeld dicht erfüllt von mässig grossen, schön gefärbten Stäbchen; von Kokken nichts zu sehen.

Nr. 53 zeigt äusserlich dem gestrigen ähnlichen Befund, im mikroskopischen Färbepräparate sehr spärliche Stäbchen, an einer Stelle drei im Gesichtsfelde; sie sind etwas kürzer als bei Nr. 43, zwei sind aneinandergereiht.

Den 22. Juli Morgens 6 Uhr (nach 3 Tagen) Nr. 44. Flüssigkeit klar, das Fleisch grauweiss verfärbt; an der Oberfläche ein schmieriger Belag, geruchlos.

Mikroskopisch ist gegenüber Nr. 43 eine nicht wesentliche Vermehrung der in Bewegung befindlichen Bacterien zu constatiren nebst spärlichen Kokken. Das gefärbte Präparat zeigt die Stäbchen zum Theil in sehr langen Ketten angeordnet.

Nr. 54 zeigt dasselbe Aussehen wie Nr. 53; zuoberst auf dem Fleisch

---

1) Die Untersuchung auf Bacterien geschah zum Theil an den frischen, zum Theil an mit Anilinfarben gefärbten Trockenpräparaten mittelst Oelimmersion $^1/_{12}$ v. Seibert u. Krafft.

ein schmieriger Belag wie bei Nr. 44, der den Eindruck einer Fettschicht macht. Nur Jodoformgeruch.

Mikroskopisch nichts als vereinzelte Kokken, keine Stäbchen. Im gefärbten Präparat dasselbe.

Den 25. Juli Morgens 6 Uhr (nach 6 Tagen) Nr. 46 an der Oberfläche ziemlich dicke Schimmeldecke, sonst wie früher; ohne Geruch.

Nr. 56 ebenfalls Schimmeldecke, sonst wie früher. Jodoformgeruch; man hat den Eindruck, als ob neben dem Jodoformgeruch noch ein anderer übler Geruch vorhanden wäre, der durch ersteren etwas überdeckt wird.

Mit den beiden mikroskopischen Präparaten fand leider sehr wahrscheinlich eine Verwechselung mit anderen Präparaten statt, so dass ich nachträglich ausser Stand bin, hier den Befund vom sechsten Tag wiederzugeben.

Den 26. Juli Morgens 6 Uhr (nach 7 Tagen) Nr. 47. An der Oberfläche Schimmel. Neben einer unwesentlichen Trübung der Flüssigkeit hat sich gegenüber den früheren Präparaten nichts geändert. Beim Eröffnen macht sich ein süsslicher Geruch deutlich bemerkbar.

Mikroskopisch: Die Stäbchen sind etwas spärlicher geworden, sie sind aber meist in längerer Kette angeordnet. An einer Stelle ein Schimmelfaden. Kokken nicht mit Sicherheit beobachtet.

Nr. 57. Der üble Geruch etwas deutlicher geworden.

Mikroskopisch nichts von Mikroorganismen zu sehen.

Den 28. Juli Abends 6 Uhr (nach 9½ Tagen) zeigt Nr. 48 folgenden Befund: Flüssigkeit vollständig klar; Fleisch weisslich. Eine dicke Schimmeldecke. Kein Geruch vorhanden.

Beim entsprechenden Jodoformpräparat ist der üble Geruch viel deutlicher geworden.

Wir sehen nach dem eben Angeführten, dass sowohl Jodoform wie Zinkoxyd einen entschiedenen entwicklungshemmenden Einfluss auf die Fäulnissbacterien haben. Die Zersetzung war beim Jodoformpräparate erst nach 6 Tagen angedeutet, beim Gläschen mit Zinkoxyd konnten wir selbst nach 9½ Tagen noch keinen üblen Geruch wahrnehmen. Und doch wimmelte das mikroskopische Bild schon nach sehr kurzer Versuchszeit von Bacterien! Diese Thatsache beweist uns wiederum, dass die Anwesenheit von Bacterien nicht immer Fäulniss bedingt; freilich leidet ja darunter die gegenwärtig geltende Anschauung, dass die Fäulniss auf Organismenentwicklung beruhe, in keiner Weise; denn wo wir Fäulniss haben, sehen wir auch constant die Mikroorganismen. Unsere Entscheidung durch den Geruchssinn bei unseren ersten Versuchen kann deshalb auch — zugegeben, dass diese Untersuchungsweise nur eine grobe ist — als für eine „vorläufige" Prüfung genügende und ausreichende betrachtet werden.

Wie es sich nun mit den Bacterien verhält, die wir bei den Versuchen mit Zinkoxyd in so grosser Zahl fanden, sind wir nicht

im Stande, zu entscheiden: sind diese gewissermaassen verkümmerten (Fäulniss-?) Bacterien durch die Beeinflussung des Zinkoxyd in einer ganz bestimmten Richtung in ihren Lebensäusserungen gehemmt, welche sich uns in dem charakteristischen Fäulnissgeruch offenbart — und ist ihre verderbliche Wirkung vielleicht gerade dadurch besonders vereitelt —, oder sind es ganz andere Bacterien? Wir wissen es nicht. Ist ihre Verkümmerung dem directen Einfluss des Mittels oder dem durch jenes veränderten Nährboden zuzuschreiben? Wir wissen es auch nicht. Dass sie ohne Gefahr für den Wundverlauf sind, muss durch die klinischen Beobachtungen erwiesen werden.

Jedenfalls ist durch diese Befunde neuerdings ein Beweis dafür erbracht, dass es eben zweierlei Arten von Bacterien gibt: solche, die eine Zersetzung bewirken, und solche, welche dies nicht thun.

Die Versuche mit Bismuth. subnit. an Kranken zu jener Zeit hatten unseren Erwartungen inzwischen entsprochen in einer Weise, dass wir nicht nöthig hatten, das Zinkoxyd neben demselben auch noch zu empfehlen, wenn auch diese sonderbaren Resultate sehr einladend für klinische Versuche waren. So kam es, dass nicht eine einzige Wunde damit behandelt worden ist.

Weitere Versuche mit Wismuth.

Wir durften nach den bisherigen Ergebnissen um so mehr dem Bism. subn. unsere Aufmerksamkeit zuwenden, da die anderweitige Verwendung dieses Mittels in der Medicin uns eine antiseptische Wirkung vermuthen liess und wir mit Rücksicht auf die grossen Gaben, in denen es innerlich ohne Schaden gereicht worden ist, auch seine Giftigkeit nicht zu fürchten brauchten.

Vor Allem wiederholte ich die früheren Versuche in exacterer Weise und die makro- wie mikroskopischen Befunde in regelmässigen Zwischenräumen notirend. Hierauf suchte ich annähernd den Mininalzusatz von Bism. subn. zu ermitteln, der noch hinreicht, eine antiseptische Wirkung zu entfalten, indem ich 1,0, 0,5 und 0,2 proc. Wismuthmischungen verwendete. Damit fanden die Versuche mit Fleisch ihren Abschluss und ich stellte nun die antiseptische Kraft meines Mittels in viel empfindlicherer Weise auf die Probe, indem ich das in so exquisiter Weise zur Zersetzung neigende Pankreasgewebe für das Fleisch substituirte.

Zum Schluss machte ich einige Versuche mit Gelatine, wovon unten das Nähere gesagt werden wird.

I.

Versuche mit Fleisch.

a) Den 30. Juni (Abends 6 Uhr) 1882. 5 Grm. fein zerhacktes Fleisch werden mit ca. 1,0 Bism. subnit. energisch eingerieben, hierauf mit gekochtem Wasser in einem vorher gut gereinigten und während 10 Minuten einer Temperatur von 200 ° C. ausgesetzt gewesenen Reagensglas geschüttelt und so während einer Viertelstunde stehen gelassen. Nach dieser Zeit wurde die Flüssigkeit abgegossen, das Fleisch nochmals mit gekochtem Wasser gespült und zuletzt mit ca. 10 Grm. gekochtem Wasser geschüttelt und in den Brütofen (40 ° C.) gebracht, nachdem das Glas mit einem Wattepfropf verschlossen worden war. In dieser Weise werden 12 Präparate hergestellt (Nr. 1—12).

1. Juli Morgens 6 Uhr (nach 12 Stunden). Nr. 1. Die Flüssigkeit über dem Fleisch ist klar; das Präparat zeigt einen ganz leichten Geruch nach gekochtem Fleisch; von üblem Geruch keine Spur.

Das Mikroskop (Seibert und Krafft, homogene Immersion $^1/_{12}$) lässt in zwei aus der Flüssigkeit — das eine vor, das andere nach dem Schütteln derselben — entnommenen Präparaten keine Mikroorganismen erkennen.

1. Juli Abends 6 Uhr (nach 24 Stunden). Nr. 2. Die Flüssigkeit ist leicht flockig getrübt, absolut geruchlos.

Mit dem Mikroskop keine Organismen nachzuweisen.

2. Juli Morgens 6 Uhr (nach 36 Stunden). Nr. 3 wie gestern Nr. 2; auch mikroskopisch nichts Verdächtiges.

Abends 6 Uhr (nach 48 Stunden). Nr. 4. Wie es bei den Präparaten 1—3 der Fall war, so ist auch hier das Fleisch zusammengeballt, auf dem Grunde des Glases sitzend und zeigt ein weissliches Aussehen. Die Flüssigkeit im Ganzen klar, nur von wenigen kleinen Flocken durchsetzt. Kein übler Geruch.

Mikroskopisch nichts von Mikroorganismen.

3. Juli Morgens 6 Uhr (nach 60 Stunden). Nr. 5. Das Fleisch ist blass verfärbt; die Flüssigkeit vollkommen klar; an der Grenze zwischen Fleisch und der über demselben liegenden Flüssigkeitsschicht ist in letzterer schwimmend ein sehr zartes, blasses, halbkugeliges Gebilde zu sehen (Schimmel). Von den übrigen Präparaten zeigen etwas Aehnliches gerade diejenigen mit der klarsten Flüssigkeit. Wo die Flüssigkeit mehr oder weniger getrübt ist, ist davon nichts wahrzunehmen.

Mikroskopisch *a*) der oberen Schicht der Flüssigkeit entnommen, *b*) aus einem Fetzchen dieses bäumchenartigen Gebildes in der tieferen Schicht. In beiden Präparaten finden sich keine Bacterien und Coccen.

3. Juli Abends 6 Uhr (nach 72 Stunden). Nr. 6. Flüssigkeit gelb, mit einem Stich ins Grünliche, ohne bemerkenswerthe Trübung. Fleisch am Boden des Gefässes wie bisher immer, ohne üblen Geruch.

Mikroskopisch wenig schwach gefärbte Kokken.

4. Juli Morgens 6 Uhr (nach 84 Stunden). Nr. 7. Das Fleisch zeigt dasselbe weissliche Aussehen. Die Flüssigkeit ist vollkommen klar, an ihrer Oberfläche eine dicke in toto abhebbare Schimmeldecke. Absolut geruchlos.

Mikroskopisch ganz vereinzelte Kokken.

4. Juli Abends 6 Uhr (nach 4 × 24 Stunden). Nr. 8. Fleisch wie bei den vorgängigen Präparaten; die Flüssigkeit vollständig klar, ohne Schimmeldecke, am Grunde derselben dasselbe bäumchenförmige Gewebe wie bei Nr. 5. Kein übler Geruch.

Mikroskopisch sehr vereinzelte Kokken.

5. Juli Morgens 6 Uhr (nach $4\frac{1}{2} \times 24$ Stunden). Nr. 9. Flüssigkeit klar, an ihrem Grunde Schimmel (wie bei Nr. 5 u. 8). Die mikroskopische Untersuchung ergibt ein dichtes Netz von Schimmelfäden. Das Fleisch zeigt bei vorwiegend weisser Verfärbung durch das Bismuth. noch einen Stich ins Röthliche, sieht aber frisch aus. Kein Geruch.

Mikroskopisch nichts zu sehen.

5. Juli Abends 6 Uhr (nach 5 × 24 Stunden). Nr. 10. Das Fleisch weiss; die Flüssigkeit klar, gelb, mit einem Stich ins Grünliche. Dabei sind einige schwarzverfärbte sehr kleine Körperchen bemerkbar, die auch auf der Oberfläche des Fleisches, zwar etwas grösser, aber weniger zahlreich vertreten sind (Schwefelwismuth?). Eine dünne bräunlich-graue Schimmeldecke obenauf schwimmend. Nach dem Schütteln des Präparates macht sich ein eigenthümlicher, nicht gut zu charakterisirender Geruch bemerkbar, der von geringer Intensität ist und vielleicht mit dem Geruch von in warmer Milch erweichter Brodkrume am besten verglichen werden kann.

Das mikroskopische Präparat aus der durch das Schütteln getrübten Flüssigkeit zeigt wenige Kokken.

6. Juli Morgens 6 Uhr (nach $5\frac{1}{2} \times 24$ Stunden). Nr. 11. Flüssigkeit klar, hellgelblich, mit einigen schwarzverfärbten Punkten am Grunde. An der Oberfläche eine dicke schwarzgraue Schimmeldecke. Geruch nach Schimmel. Fleisch weiss.

Mikroskopisch: Vereinzelte Kokken.

Bei den folgenden Präparaten constatirten wir ähnliche Befunde.

Nr. 12 nach 6 Tagen. Fleisch röthlichweiss. Flüssigkeit oberhalb leicht diffus getrübt, mit schwärzlich verfärbter Schimmeldecke. Kein Fäulnissgeruch.

Mikroskopisch wenige Kokken, Diplokokken; vereinzelte kurze Stäbchen.

Nr. 17 nach 9 Tagen. Deutlicher Fäulnissgeruch mit entsprechendem mikroskopischen Bilde.

In dieser Versuchsreihe, in der durch mehrfaches Spülen nur sehr wenig Wismuth übrig blieb, sahen wir vereinzelte Kokken vom Ende des dritten Tages an fast constant; am Ende des sechsten Tages wurden vereinzelte, aber kurze Stäbchen gesehen und erst am neunten Tage beobachteten wir neben charakteristischem Geruch auch mikroskopisch das Bild deutlicher Fäulniss.

b) Den 2. Juli 1882 wurden 5,0 Grm. Fleisch mit ca. 1,0 Wismuth energisch eingerieben und in ein während 10 Minuten einer Temperatur von 200 ° C. ausgesetzt gewesenes Reagensglas gebracht, mit gekochtem Wasser (10 Ccm.) angesetzt und geschüttelt. Im Gegensatz zu den eben angeführten Versuchen werden diesmal die Präparate nicht mehr ausgewaschen, sondern ohne Weiteres unter Watteverschluss in den Brütofen (40 ° C. gebracht (Nr. 21—40).

3. Juli Morgens 6 Uhr (nach 18 Stunden). Nr. 21. Die Flüssigkeit ist

sehr blassröthlich, leicht diffus getrübt, an der Oberfläche sitzen kleine weisse Flöckchen. Das Fleisch zeigt ein hellrothes Aussehen. Beim Oeffnen ist im ersten Moment ein unangenehmer Geruch auffällig, der sich aber sofort gänzlich verliert.

Mikroskopisch nur vereinzelte Körnchen.

3. Juli Abends 6 Uhr (nach 30 Stunden). Nr. 22. Das Fleisch ist zum grössten Theile weisslich verfärbt, nur die oberste, etwa 1 Cm. hohe Schicht ist von röthlichgrauer Farbe und in losen Fetzchen schwimmend. Die Flüssigkeit ist röthlichgelb — Fleischwasser ähnlich — nur durch wenige Körnchen leicht getrübt, sonst klar. Kein übler Geruch wahrzunehmen.

Mikroskopisch nur Kokken in ziemlicher Anzahl.

4. Juli Morgens 6 Uhr (nach 42 Stunden). Nr. 23. Das Präparat hat dasselbe Aussehen wie gestern Nr. 22, mit dem Unterschiede, dass der Oberfläche eine dicke Schimmeldecke aufsitzt, die sich mit der Pincette in toto abheben lässt. Etwas fader, von Schimmelpilz herrührender, sonst kein übler Geruch.

Mikroskopisch: Kleine Kokken, zahlreicher wie bei Nr. 22.

4. Juli Abends 6 Uhr (nach 54 Stunden). Nr. 24. Schimmeldecke, zum Theil grünlich verfärbt, auf der Oberfläche der sonst ziemlich klaren Flüssigkeit, einige Fetzen schwimmen in derselben herum.

Mikroskopisch: Kokken, Diplokokken, einzelne Reihen.

5. Juli Morgens 6 Uhr (nach 66 Stunden). Nr. 25. Die Flüssigkeit ist im Ganzen klar, nur, und zwar namentlich in den unteren Schichten, von röthlichen (Fleisch-) und weisslichen (Fett-) Fetzchen durchzogen. Das Fleisch im Uebrigen weisslich. Schimmeldecke, Geruch nach Schimmel, sonst kein Geruch.

Mikroskopisch: Vereinzelte Kokken spärlich.

5. Juli Abends 6 Uhr (nach 78 Stunden). Nr. 26. Das Fleisch sieht röthlich aus; die Flüssigkeit oberhalb ist an sich klar, wird aber von kleinen Fleisch- und Fettpartikelchen, die besonders in den unteren Partien dichter sind, mehr oder weniger in ihrer Durchsichtigkeit beeinträchtigt. Beim Eröffnen des Pfropfens ist ein deutlicher Schimmelgeruch vorhanden; ein anderer übler Geruch verdächtiger Natur ist nicht nachzuweisen. Die Flüssigkeit ist von einem dicken Schimmelbelag bedeckt, der, von oben betrachtet, in seinen centralen Partien ein graugrünliches, in seinen peripheren Theilen ein weissliches, fein granulirtes Aussehen hat.

Mikroskopisch: Vereinzelte Kokken, sehr spärlich (Präparat aus der durch Schütteln getrübten Flüssigkeit).

6. Juli Morgens 6 Uhr (nach 90 Stunden). Nr. 27. Fleisch ganz hellröthlich. Die Flüssigkeit erscheint wenig diffus getrübt, hat eine dünne Schimmeldecke. Geruchlos.

Mikroskopisch: Wimmelt von Kokken, einzelne Reihen.

6. Juli Abends 6 Uhr (nach 4¼ Tagen). Nr. 28. Diffus getrübte Flüssigkeit mit etwas Schimmelbildung an ihrer Oberfläche, ohne üblen Geruch. Das Fleisch röthlich, in seinen oberen Schichten in sehr feine Partikelchen aufgelöst, von brauner Farbe.

Mikroskopisch: Kurze Bacillen, zum Theil aus Kokken zusammengesetzt, daneben vereinzelte Kokken. Längere Bacillen, zusammengesetzt aus kürzeren Gliedern. Mässig zahlreich. Also Kokken und Stäbchen.

7. Juli Morgens 6 Uhr (nach 4¾ Tagen). Nr. 29. Fleisch röthlich, Flüssigkeit klar mit einem schwarzen Belag an der Oberfläche. Kein übler Geruch.

Mikroskopisch: Nichts von Mikroorganismen zu erkennen.

7. Juli Abends 6 Uhr (nach 5¼ Tagen). Nr. 30. Fleisch roth, an einzelnen Stellen vom Wismuth weiss verfärbt, die Flüssigkeit klar, von kleinen Fleischfetzchen durchschwemmt. Kein Fäulnissgeruch.

Mikroskopisch: Schwach gefärbtes Präparat, nicht mit Sicherheit etwas nachzuweisen.

8. Juli Morgens 6 Uhr (nach 5¾ Tagen). Nr. 31. Fleisch wie bei Nr. 30. Flüssigkeit leicht getrübt, ohne üblen Geruch. Schwarzer Belag auf der Oberfläche.

Mikroskopisch: Fehlt.

8. Juli Abends 6 Uhr (nach 150 Stunden). Nr. 32. Flüssigkeit nicht getrübt, mit einer schwarzgrauen Schimmeldecke. Das Fleisch stellenweise noch röthlich, zum grössten Theil aber vom Wismuth weiss verfärbt. Der Geruch hat absolut nichts Verdächtiges.

Mikroskopisch: Bacterien nicht mit Sicherheit nachgewiesen.

9. Juli Morgens (nach 7 Tagen). Nr. 33. Fleisch in den unteren Schichten röthlich, oberhalb weisslichgrau. Die Flüssigkeit an sich klar, von Fett- und Fleischklümpchen durchschwemmt, an der Oberfläche ein schmierig aussehender schwarzbrauner Belag. Geruch nicht bestimmbar, jedoch keine eigentliche Fäulniss verrathend.

Mikroskopisch: Stäbchen.

9. Juli Abends (nach 7½ Tagen). Nr. 34. An der Oberfläche der Flüssigkeit etwas grauschwärzlicher Belag, die Flüssigkeit selbst nicht wesentlich getrübt. Das Fleisch zeigt röthliches, an einzelnen Stellen von Bismuth. subn. weissliches Colorit. Das Präparat ist beim Eröffnen geruchlos.

Mikroskopisch: Wimmelt von kurzen Bacillen, die fein und nicht stark gefärbt sind. Sie zeichnen sich durch die geringe Färbung und ihre Feinheit von den Fäulnissbacillen aus.

10. Juli Morgens (nach 8 Tagen). Nr. 35. Fleisch roth, die obersten Partien schwarz punktirt und gefleckt; die Flüssigkeit nicht getrübt, zeigt einen graulichen Belag. Kein Fäulnissgeruch.

Mikroskopisch: Sehr zahlreiche kurze Stäbchen.

10. Juli Abends (nach 8½ Tagen). Nr. 36 wie die früheren.

Mikroskopisch: Schwach gefärbte Stäbchen.

11. Juli Morgens (nach 9 Tagen). Nr. 37. Das Fleisch zum grössten Theile grau, nur an circumscripten Stellen nach oben zu noch roth; das Ganze von Wismuth reichlich durchsetzt. An der Grenze des Fleisches und der Flüssigkeit ist eine 2 Mm. dicke schwarzgefärbte und an der Oberfläche der sonst klaren Flüssigkeit ein rahmartiger graulicher Belag. Etwas Aehnliches war bei Nr. 36 zu sehen. Das Präparat zeigt keinen Fäulnissgeruch.

Mikroskopisch: Stäbchen und Kokken nicht besonders zahlreich.

11. Juli Abends (nach 9½ Tagen). Nr. 38. Das Fleisch grauweiss; die Flüssigkeit vollkommen klar, mit einer dicken Schimmeldecke; absolut

geruchlos. In der Flüssigkeit schwimmen lose Massen von Gewebsfetzen herum, aus Fleisch und Fett bestehend.

Mikroskopisch: Nur Wismuthkrystalle zu sehen.

12. Juli Morgens (nach 10 Tagen). Nr. 39. Das Fleisch sieht roth aus; obenauf ist eine schwarze, etwa 2—3 Mm. dicke Schicht, ebenso ist auf der schwärzlich aussehenden, stark getrübten Flüssigkeit ein schwarzer Belag mit vielen Fettpunkten. Beim Eröffnen macht sich ein deutlicher moderiger Geruch geltend und beim Schütteln ist ein leichter Fäulnissgeruch unverkennbar.

Mikroskopisch: Sehr zahlreiche Stäbchen und Kokkenreihen.

12. Juli Abends (nach $10\frac{1}{2}$ Tagen). Nr. 40 zeigte äusserlich am Morgen schon ein ähnliches Aussehen wie Nr. 39, wurde aber nicht eröffnet. Nachdem das Präparat einige Stunden zuvor geschüttelt worden ist, wird es am Abend um 6 Uhr dem Brütofen entnommen. Die Flüssigkeit ist gelb, trüb und das Fleisch sitzt fest auf dem Grunde des Gläschens, kein auffälliges Aussehen darbietend. Wider Erwarten zeigte sich beim Eröffnen kein übler Geruch intensiver Art. Das seit früh ausserhalb des Brütofens stehen gebliebene Präparat (Nr. 39) ist jetzt ganz geruchlos geworden. Beim Schütteln macht sich bei Nr. 40 ein leichter süsslicher Geruch bemerkbar, aber durchaus keine ausgesprochene Fäulniss.

Mikroskopisch: Kokken einzeln und in Reihen.

Zum Schlusse der letzten Versuchsreihe *a* hatten wir mit Rücksicht auf die Resultate darauf aufmerksam gemacht, dass durch das Auswaschen der Präparate jedenfalls sehr wenig von der ursprünglich vorhandenen Menge Bismuth. subnit. mit dem Fleisch in Contact geblieben ist. Bei der Versuchsreihe *b* wurden die Präparate nicht ausgewaschen; hier, wo also die ganze Menge Bismuth. ungeschmälert im Gläschen verblieben ist, sollte man a priori eine um so kräftigere antiseptische Wirkung erwarten. — Wie die damals gemachten Aufzeichnungen zeigen, entsprach die Wirklichkeit diesen Erwartungen nicht; es waren im Gegentheil die Resultate der ersten Versuchsreihe bessere, als die der letzten. Während wir dort vereinzelte Kokken vom Ende des dritten Tages an constant sahen und vereinzelte kurze Stäbchen am Ende des sechsten Tages zum ersten Male constatirten, sahen wir hier Kokken in ziemlicher Anzahl nach 30 Stunden, nach $4\frac{1}{4}$ Tagen Stäbchen. Nach 10 Tagen trat auch ein deutlicher Fäulnissgeruch zum ersten Male auf; derselbe verschwand, nachdem das Bismuth. durch Schütteln des Präparates neuerdings mit allen Theilen desselben in Berührung gebracht worden war. In diesem Umstande kann vielleicht eine Erklärung für die oben erwähnten, etwas überraschenden Resultate gesucht werden. Wenn trotz der grösseren Menge Bismuth. Kokken- und Stäbchenentwicklung weniger lange gehemmt waren, so konnte offenbar eine geringere Menge des Mittels seine Wirkung entfalten; die Ursache dafür mag in einer

schon zu Anfang des Versuchs eingetretenen massenhaften Senkung des Bismuth. nach dem Grunde des Gefässes gesucht werden. Wir sahen ja nach dem Schütteln bereits eingetretene Fäulniss sich wieder zurückbilden. Wir erblicken hierin einen Beweis für die wirklich antiseptische Kraft des Bismuth., wo es mit den fäulnissfähigen Substanzen in Contact ist und bleibt, müssen ihm aber jede Fernwirkung absprechen.

c) Obwohl zeitlich nach den Versuchen mit Pankreas angestellt, will ich hier noch eine kleine Zahl von Versuchen erwähnen die ich mit 1,0, 0,5 und 0,2proc. Wismuthmischung machte.

Den 12. October 1882 wurden mit Fleisch und diesen Mischungen zwei Reihen von Versuchen gemacht.

1. Reihe: Fein zerschnittenes Fleisch wird mit den Mischungen zusammengeknetet, dann mit Wasser angesetzt gleich den früheren Präparaten behandelt.

13. October (nach 24 Stunden) sind sämmtliche Präparate dieser Reihe geruchlos bei frischem Aussehen des Fleisches und klarer fleischwasserfarbiger Flüssigkeit.

Mikroskopisch zeigt das Präparat von der 1 proc. Mischung wenige gut entwickelte Stäbchen, einzelne zu zweien; das Präparat von der 0,5 proc. Mischung enthält wenige Kokken in Ketten, ganz vereinzelte Stäbchen in träger Bewegung; das Präparat von der 0,2 proc. Mischung weist wenige Stäbchen in mässig lebhafter Bewegung auf (hier ist übrigens eine Andeutung eines üblen Geruches vorhanden).

14. October (nach 2 × 24 Stunden). Das 1 proc. Präparat klar; eine dicke graugrünliche Schimmeldecke. Schimmelgeruch.

Mikroskopisch nur Schimmelpilze.

Die Präparate mit 0,5 proc. Mischung zeigen, was Fleisch und Flüssigkeit anlangt, denselben Befund wie die vorhergehenden. In einem der Präparate ist die Flüssigkeit zuoberst grünlichschwarz verfärbt und das Präparat hat neben dem Schimmel- einen leichten Fäulnissgeruch. Bei beiden Präparaten eine Schimmeldecke.

Mikroskopisch zeigt das Präparat mit üblem Geruch Kokken und Stäbchen; beim anderen fehlen sie mit Bestimmtheit.

Die beiden Präparate mit 0,2 proc. Mischung sehen klar und frisch aus und haben eine leichte Schimmeldecke. Bei einem Präparate ist ein 1 Cm. hoher Bodensatz, aus kleinen Fleischfetzchen bestehend, während die Hauptmasse des Fleisches ganz nach oben gedrängt ist, zwischen sich und dem Bodensatz eine etwa 7 Cm. hohe, absolut klare, gelbe Flüssigkeitsschicht haltend. Das andere Präparat hat umgekehrt eine ungefähr 1 Cm. hohe Flüssigkeitsschicht am Grunde, während oberhalb Fleisch und Flüssigkeit gleichmässig vertheilt sind und letztere das Fleisch nicht mehr überragt. Schimmelgeruch bei beiden.

Mikroskopisch bei beiden nichts mit Bestimmtheit zu erkennen.

15. October (nach 3 × 24 Stunden). Während bei einem der 1 proc. Präparate die Flüssigkeit vollständig klar ist, zeigt sie beim zweiten eine

ganz leichte, kaum nachweisbare diffuse Trübung. Das Fleisch ist hellroth; bei beiden starke Schimmelbildung an der Oberfläche, beide ohne Fäulnissgeruch. Bei den 0,5 proc. Präparaten zeigt das Fleisch eine frische hellrothe Farbe, die Flüssigkeit ist vollkommen klar, mit starker Schimmeldecke. Bei den 0,2 proc. Präparaten krystallhelle Flüssigkeit. Starke Schimmelbildung an der Oberfläche. Fleisch hellroth, matt. Kein Fäulnissgeruch.

Mikroskopisch sind bei den Präparaten von 1 proc. Mischung kurze, dicke Stäbchen zu sehen neben einigen Stellen, wo schön gefärbte Kokkenhaufen vorherrschen.

Die Präparate mit 0,5- und 0,2 proc. Mischung zeigen ein ganz ähnliches Bild.

Den 16. October (nach 4 × 24 Stunden). Die 1 proc. Präparate sind nicht mehr geruchlos. Neben einem sehr ausgesprochenen Schimmelgeruch besteht noch ein eigenthümlicher, an den von Milch erinnernder Geruch. Ein Präparat ist leicht getrübt, das andere klar.

Bei den übrigen Präparaten mit 0,5 und 0,2 Proc. ist ganz derselbe Befund.

Mikroskopisch sind Stäbchen und Kokken in geringer Zahl in allen Präparaten zu sehen.

2. Reihe: Fein zerschnittenes Fleisch wird eine Viertelstunde mit den Mischungen von 1,0, 0,5 und 0,2 Proc. geschüttelt, alsdann wird die Mischung durch frisches Wasser ersetzt.

13. October (nach 24 Stunden). Die makroskopische Besichtigung ergibt dasselbe, wie bei den früheren Präparaten der ersten Reihe.

Mikroskopisch sind im 1,0 proc. Präparate wenige kurze Stäbchen in vibrirender Bewegung.

(0,5 proc.) Stäbchen in mässiger Anzahl, zum Theil aneinandergereiht, in vibrirender Bewegung. Vereinzelte Kokken.

(0,2 proc.) Sehr zahlreiche Stäbchen in lebhafter Bewegung. Zum Theil sind die Stäbchen in längeren oder kürzeren Reihen angeordnet. Wenige Kokken. Das Präparat ist einem Fäulnisspräparat nicht unähnlich. Es werden ca. 15 Grm. der 0,2 proc. Wismuthmischung zugegossen.

Den 14. October (nach 2 × 24 Stunden). (1,0 proc.) Flüssigkeit klar, fleischwasserfarbig. Fleisch roth. Auf den Präparaten wenig Schimmel. Kein Fäulnissgeruch.

Mikroskopisch; Bacterien und Kokken in mässiger Zahl.

(0,5 proc.) Flüssigkeit ganz leicht diffus getrübt; an der Oberfläche mässige Schimmelentwicklung von grünlicher Farbe. Fleisch trübroth. Nur Schimmelgeruch.

Mikroskopisch: Zahlreiche sehr kurze Stäbchen, wenig Kokken.

(0,2 proc.) Bei den Präparaten an der Oberfläche eine grauweissliche Schimmeldecke. Die Flüssigkeit ist bei dem einen gelb und diffus getrübt, beim anderen krystallhell; auch das Fleisch hat beim ersteren ein mattes Aussehen, während es beim zweiten von frischer rother Farbe ist. Neben Schimmel- ist beim ersten noch ein fäulnissverdächtiger Geruch vorhanden, beim zweiten ist nichts dergleichen zu bemerken. Zu dem zweiten

Präparate waren gestern 15,0 Grm. 0,2proc. Wismuthmischung zugegossen worden.

Mikroskopisch: Stäbchen und Kokken beim ersten Präparate sehr zahlreich, beim zweiten spärlich vertreten.

15. October (nach 3 × 24 Stunden. (1,0 proc.) Bei beiden Präparaten Schimmel; bei einem ist die Flüssigkeit klar, hellgelb; beim zweiten dunkler, fleischwasserfarben, trüb. Fleisch bei beiden hellroth. Während beim ersten nur eine Andeutung eines üblen Geruches besteht, ist das zweite deutlich stinkend.

Das Mikroskop weist im ersten Präparate zerstreute kleine Kokken in beschränkter Menge, nirgends zu grösseren Massen vereinigt, auf. Die Stäbchen sind klein an Zahl. Im zweiten Präparate sind sie viel zahlreicher vorhanden.

(0,5 proc.) Beide Präparate deutlich getrübt; das Fleisch sieht relativ frisch aus; die Schimmelbildung ist nur gering im Vergleich zu früheren Präparaten. Geruch nach saurer Milch, das zweite Präparat fäulnissverdächtig.

Mikroskopisch bei beiden Präparaten ein Bild, das dem bei Fäulnisspräparaten ähnlich ist.

(0,2 proc.) Ein Präparat mit krystallheller Flüssigkeit zeigt starke Schimmeldecke; das Fleisch sieht frisch aus. Beim Oeffnen des Glases macht sich ein Geruch nach Austern bemerkbar, der offenbar auf den Schimmel zu beziehen ist, indem er nach Wegnahme der Decke verschwindet. Das Fleisch des zweiten Präparates ist von etwas matter Farbe, die Schimmeldecke nicht so stark und die Flüssigkeit gelb, deutlich trübe. Fäulnissgeruch.

Das mikroskopische Präparat ging leider verloren.

Den 16. October (nach 4 × 24 Stunden. (1,0 proc.) Stinkt; Flüssigkeit getrübt.

Mikroskopisch: Wimmelt von Stäbchenbacterien.

(0,5 proc.) Stinkt. Mikroskopisch entsprechender Befund.

(0,2 proc.) Dies ist das Präparat, bei dem nach 24 Stunden noch 15,0 Grm. 0,2proc. Wismuthmischung zugegossen worden war. Es ist krystallhell, geruchlos.

Mikroskopisch: Wenige Stäbchen.

Wenn wir diese eben angeführten Versuche mit den früheren vergleichen, so sehen wir, dass hier die antiseptische Wirkung wohl noch vorhanden, aber ungleich schwächer ist wie dort, wo das Fleisch vor dem Versuch mit dem Wismuthpulver energisch eingerieben wurde. Die Nothwendigkeit eines innigen Contactes des Wismuths mit dem Fleisch für die Entfaltung der antiseptischen Kraft scheint aus dieser Thatsache neuerdings klar hervorzugehen.

Auch unter diesen Versuchen ist ein Beispiel, wo durch nachträgliches Zugiessen von Wismuthmischung die beginnende Fäulniss für längere Zeit verschwand.

II.

Versuche mit Pankreas.

Den 6. September 1882. Frisches Pankreas wird mit Bismuth. subnit. energisch eingerieben, mit gekochtem Wasser geschüttelt und ausgewaschen, alsdann mit ca. 10,0 Grm. gekochtem Wasser unter Watteverschluss in einem vorher ausgeglühten Reagensglas in den Brütofen (40° C.) gestellt.

Als Controlpräparat wird Pankreas mit gekochtem Wasser ohne Wismuthzusatz verwendet.

Nach 18 Stunden zeigt das Controlpräparat eine starke Trübung der Flüssigkeit und beim Eröffnen deutlichen Fäulnissgeruch.

Mikroskopisch sind eine Unmasse von Bacterien in lebhafter Bewegung zu sehen.

Das Präparat mit Wismuth zeigt ein frisches Aussehen des Pankreasgewebes; die Flüssigkeit ist vollständig klar. Das Präparat ist ganz geruchlos.

Mikroskopisch: Nur wenige Bacillen in Bewegung. Im gefärbten Trockenpräparate erscheinen die Bacterien etwas zahlreicher, an einzelnen Stellen zu drei bis vier aneinandergereiht; doch sind sie im Vergleich mit dem Controlpräparat geradezu spärlich vorhanden. Eine entwicklungshemmende Wirkung des Wismuths scheint unverkennbar.

Nach 24 Stunden kann man bei einem zweiten Präparat Mikroorganismen irgend welcher Art mit Bestimmtheit nicht nachweisen. Makroskopisch und was Geruch anlangt, verhielt es sich dem vorigen gleich.

Nach weiteren 18 Stunden wird ein drittes (also 42 Stunden altes) Präparat untersucht. Bei vollständiger Geruchlosigkeit verhält sich dasselbe mikroskopisch wie makroskopisch dem vorigen gleich, nur sind an der Oberfläche der Flüssigkeit leichte Schimmelbildungen wahrzunehmen. Mikroorganismen waren mit Bestimmtheit nicht nachzuweisen.

In einem weiteren Präparat, das nach 3×24 Stunden zur Untersuchung kommt, macht sich eine ganz leichte Trübung bemerkbar, beim Eröffnen eine Spur eines üblen Geruches, der mehr an Schimmelgeruch erinnert, als dass er für Fäulnissgeruch gelten könnte.

Unter dem Mikroskop lassen sich eine beträchtliche Zahl feiner Stäbchenbacterien erkennen.

Ein letztes Präparat wird nach Ablauf von 5 Tagen untersucht: es ist klar und zeigt keinen Fäulnissgeruch.

Die Zahl der Stäbchen unter dem Mikroskop hat im Vergleich zum Präparat von 3×24 Stunden zugenommen. Mit dem Controlpräparat von 12 Stunden verglichen, macht sich ein frappanter Unterschied zu Gunsten des ersteren geltend, sowohl was Zahl und Grösse der Mikroorganismen betrifft, indem bei dem Controlpräparate beide bedeutender sind.

Den 5. December 1882 wurden einige weitere Präparate mit frischem Pankreas hergestellt und zwar genau in derselben Weise wie die eben angeführten.

Nach 24 Stunden zeigen sämmtliche Präparate ein klares frisches Aussehen; keine Trübung irgend welcher Art ist wahrzunehmen. Die Temperatur im Wasserbade betrug genau 40° C. Der Wattepfropf wird nirgends entfernt.

Nach 2 X 24 Stunden. Ein Präparat vollständig klar und geruchlos, das Pankreasgewebe am Grunde des Glases ein frisches Aussehen darbietend; bei einem zweiten Präparate ist eine leichte milchige Trübung mit Stich ins Grünliche wahrzunehmen, und das Gewebe am Grunde des Glases ist vielfach schwarz verfärbt (Schwefelwismuth). Ein Fäulnissgeruch ist aber auch hier nicht nachzuweisen.

Nach 3 X 24 Stunden. Das zweite Präparat, welches gestern eine schwarze Verfärbung des Pankreas und eine leichte Trübung der Flüssigkeit aufwies, wurde, bevor es wieder dem Brütofen einverleibt wurde, umgeschüttelt. Heute zeigt es starke Trübung und die schwarze Verfärbung ist sich gleich geblieben. Ein Fäulnissgeruch besteht nicht. Das andere Präparat ist gleich klar und schön wie gestern und ohne Geruch.

Mikroskopisch: Das trübe Präparat zeigt unter dem Mikroskop ganz vereinzelte Stäbchen (kurze). Kokken sind nicht mit Bestimmtheit zu erkennen. Im zweiten Präparat ist von Mikroorganismen nichts zu sehen.

Nach 5 X 24 Stunden. Das trübe Präparat hat sein Aussehen nicht geändert. Bei dem anderen Präparat, welches auch heute noch krystallhell ist, finden sich in der Flüssigkeit schwimmend rundliche rothe, stecknadelkopfgrosse Körperchen. Wie zu vermuthen war, erwies sich das Ding unter dem Mikroskop als irgend ein höherer Pilz. Das frische mikroskopische Präparat aus der Flüssigkeit zeigt kleine Körnchen in Brown'scher Bewegung, keine Bacterien noch Kokken.

Nach 8 X 24 Stunden. Das erste Präparat trüb, mit Schimmelbildung an der Wandung des Gefässes über dem Niveau der Flüssigkeit; Pankreas grauschwarz verfärbt, ohne ausgesprochenen Fäulnissgeruch. Das zweite Präparat klar, mit dickem Schimmelbelag. Zahlreiche, in der Flüssigkeit schwimmende rothe, stecknadelkopfgrosse runde Gebilde. Pankreasgewebe frisch aussehend, durch das Wismuth weiss verfärbt. Ebenfalls kein Fäulnissgeruch. — Mikroskopisch lässt sich in diesem Präparat auch nach der Zeit von 8 Tagen nichts von Mikroorganismen mit Bestimmtheit erkennen.

Die eben angeführten Versuche mit Pankreas zeigen wohl die antiseptische Wirkung des Bismuth. subn. in deutlicher und überzeugendster Weise. Wer sich des Bildes erinnert, welches ein Präparat von Pankreasgewebe mit Wasser nach wenigen Stunden darbietet, wo bereits ein ausgesprochener Fäulnissgeruch besteht und das mikroskopische Präparat von Fäulnissbacterien wimmelt, wird kaum an der antiseptischen Kraft eines Mittels zweifeln wollen, welches diese Erscheinungen selbst nach 8 Tagen noch nicht erkennen lässt.

III.

Versuche mit Gelatine.

Um die Entwicklungsfähigkeit der Mikroorganismen zu studiren, welche bei unseren Versuchen sich noch fanden, so impften wir die Mikroorganismen aus Wismuth- und Controlpräparaten auf sterilisirte Nährgelatine. In einer zweiten Versuchsreihe wurde aus faulenden Fleisch- und Pankreas-

präparaten auf sterilisirte Gelatine geimpft, welche zu 1 Proc.[1]) mit Wismuth versetzt war.

21. September 1882. Aus einem 2 × 24 Stunden alten Präparat von Fleisch mit Bism. subn. wird mittelst ausgeglühter Platinnadel auf sterilisirte Gelatine geimpft (Nr. 1).

Dasselbe wird gemacht aus einem Controlpräparat (Fleisch mit Wasser) von ebenfalls 2 × 24 Stunden (Nr. 2).

Aus einem 2 × 24 Stunden alten Präparat von Pankreas mit Wasser wird auf Gelatine geimpft, die zu 1 Proc. mit Bism. subn. versetzt ist (Nr. 3).

Nach 3 Tagen sind die Impfstriche bei Nr. 1 ganz unverändert, während bei Nr. 2 eine deutliche Verbreiterung derselben in Form einer mattweissen wolkigen Trübung zu sehen ist.

Den 25. September. Keine Veränderung bei Nr. 1. Dagegen ist bei Nr. 2 ein auffälliges Wachsthum im Bereich der Impfstriche zu sehen. Das mikroskopische Bild zeigt Megakokken und Bacillen in grosser Zahl.

An der äussersten Partie der Gelatine des Präparates Nr. 3 im Bereiche des letzten Impfstriches, wo sich das Wismuth etwas gesenkt und die Gelatine nach dem Rande hin sich verlaufen hatte, findet sich eine Stelle, wo sich die geimpften Mikroorganismen vermehrt zu haben scheinen.

Den 8. December 1882 wird geimpft aus einem 3 × 24 Stunden alten Präparat von Pankreas mit Bism. subn. (vom 5. December)

1. auf gewöhnliche[2]) sterilisirte Gelatine;
2. auf Agaragargelatine;
3. auf Agaragargelatine (dieses Präparat kommt in den Brütofen (von 38° C.).

Den 10. December von einem 24 Stunden alten stinkenden Fäulnisspräparat von Fleisch mit Wasser

4. auf 1 proc. Wismuth-Agaragargelatine (kommt ebenfalls in den Brütofen von 38° C.).

Den 11. December von einem 2 × 24 Stunden alten stinkenden Fäulnisspräparat von Fleisch mit Wasser

5. auf gewöhnliche Gelatine;
6. auf gewöhnliche 1 proc. Wismuthgelatine;
7. auf Agaragargelatine ohne Wismuthzusatz (dieses Präparat kommt in den Brütofen).

Nach 24 Stunden:

Nr. 1—3 zeigen kein, auch nicht mit der Lupe nachweisbares Wachsthum an den Impfstellen.

Nr. 4 ebenfalls kein Wachsthum.

Nr. 5 wolkige Trübung unbedeutend.

Nr. 6 kein Wachsthum.

Nr. 7 zeigt starkes Wachsthum, grosse grauliche Flecken im Bereich der Impfstriche.

Nach 2 × 24 Stunden:

Nr. 1 einige zufällige Verunreinigungen, aber nicht im Bereiche der Impfstellen.

---

1) Nicht 10 Proc., wie es im Volkmann'schen Vortrag Nr. 224 S. 7 heisst.

2) Im Gegensatz zu Agaragargelatine.

Nr. 2 wie nach 24 Stunden.
Nr. 3 ebenfalls.
Nr. 4 kein Wachsthum der Impfstriche.
Nr. 5 wie nach 24 Stunden.
Nr. 6 keine Veränderung.
Nr. 7 colossales Wachsthum.

Nach 3 × 24 Stunden:

Nr. 1 seit gestern unverändert.
Nr. 2—3 nichts geändert.
Nr. 4 deutliches, auf die Striche beschränktes Wachsthum.
Nr. 5 wie früher eine leichte Verunreinigung im Bereiche eines Impfstriches.
Nr. 6 nichts von Verunreinigung wahrzunehmen.
Nr. 7 die ganze Fläche von Flecken bedeckt von gelber Farbe.

Nach 4 × 24 Stunden:

Nr. 1 Wachsthum im Bereiche der Verunreinigungen etwas zugenommen.
Nr. 2 einige Verunreinigungen.
Nr. 3 noch ohne Trübung.
Nr. 4 deutliche Vermehrung der gestern in Form brauner Kugeln aufgetretenen Verunreinigungen der Impfstriche.
Nr. 5 keine deutliche Zunahme der Trübung seit gestern.
Nr. 6 unverändert.
Nr. 7 wie gestern.

Nach 5 × 24 Stunden:

Nr. 1 zeigt sehr ausgedehnte grauliche Verunreinigungen an beiden Polen der Impfstriche, sich von dort auf den Rand des Präparates verbreitend. Die Zwischenräume zwischen den Strichen ganz frei.
Nr. 2 zeigt die Hauptverunreinigungen ausserhalb der Impfstriche. Im Bereiche des Randstriches, der von einem trüben Präparat herrührt, sind einzelne Verunreinigungen wahrzunehmen.
Nr. 3 wie im Anfang des Versuches.
Nr. 4 wie gestern.
Nr. 5 gleich geblieben.
Nr. 6 beginnende Verunreinigung am Rande.

Resumé.

Fassen wir mit wenigen Worten die Resultate obiger Versuche zusammen, so sehen wir Folgendes:

Bacterienentwicklung trat in der Regel erst nach mehreren Tagen auf, wobei andere Zeichen der Fäulniss oft noch eine weitere Reihe von Tagen fehlten. Die Mikroorganismen, die sich in den Wismuthpräparaten fanden, vermochten, auf Nährgelatine geimpft, sich ebenfalls während mehrere Tage nicht weiter zu entwickeln, und solche aus ausgesprochenen Fäulnisspräparaten, auf mit 1 Proc. Wismuth versetzte Gelatine geimpft, zeigten hier dasselbe Verhalten.

Ausserdem ist die Gefahr der Intoxication bei der Wundbehandlung mit Bism. subnitr. nicht vorhanden. Intoxicationen sahen wir

auf der Berner Klinik keine mehr, sobald das Mittel nicht mehr in den anfänglich gebrauchten Quantitäten zur Verwendung kam, so dass es auch in dieser Beziehung wohl neben dem Jodoform empfohlen zu werden verdient.

Klinische Belege vermag ich leider nicht beizubringen, da sich zur Stunde das gesammte Material von Krankengeschichten behufs einer grösseren statistischen Arbeit in anderen Händen befindet. Nach unseren Erfahrungen, die wir bei der antiseptischen Wundbehandlung mit Bism. subnitr. während beinahe 2 Jahren gemacht, glaube ich berechtigt zu sein, folgende Vorzüge und Eigenschaften dieses Mittels anführen zu dürfen.

1. Das Bismuthum subnitricum ist ein Antisepticum mindestens ebensogut wie das Jodoform.

2. Intoxicationen wie bei Jodoformbehandlung sind bei der Wismuthantisepsis nicht zu befürchten.

3. Das Bismuthum subnitricum ist ein ganz indifferentes Antisepticum, das die Wunde in keiner Weise reizt; die Secretion der Wunden ist deshalb bei Wismuthbehandlung eine sehr geringe.

4. Der Werth des Bismuth. subnitr. ist mehr in seiner nachhaltigen, als kräftigen antiseptischen Wirkung zu suchen. Durch die dem Bismuth. subnitr. zukommende antiseptische Nachwirkung wird ein häufiger Verbandwechsel unnöthig und ist daher ein sehr wichtiger Factor der raschen Heilung, die Ruhe der Wunde, garantirt.

5. Fernwirkung und specifische Heilwirkungen kommen dem Bismuth. subnitr. nicht zu.

6. Eine Garantie gegen das Entstehen von Erysipelas u. s. w. bietet das Bismuth. subnitr. ebensowenig wie das Jodoform.

7. Als Desinficiens kann das Wismuth nicht angesehen werden, dagegen bleiben die Wunden unter Wismuth schön aseptisch.

8. Alle Wunden, die einer Heilung per primam intentionem fähig sind, können unter Wismuthantisepsis per primam heilen.

9. Das Bismuth. subnitr. ist ein vorzügliches Ueberhäutungsmittel. Die Ueberhäutung geht unter dem Wismuthschorf rasch und ungestört vor sich bei frischen Operationswunden. Bei granulirenden Wunden sind unsere Erfahrungen weniger gross, weil wir die Anwendung dieses Mittels in solchen Fällen wegen der Intoxicationsgefahr — wohl allzusehr — beschränkten.

Herrn Prof. Kocher spreche ich für seine Anregung zu meiner Arbeit den aufrichtigen Dank aus.

Anhang.

Pathologisch-anatomische Befunde bei mit Bismuthum subnitricum vergifteten Thieren.

Von

Prof. Dr. Langhans
in Bern.

Nachstehende Mittheilungen über die anatomischen Veränderungen von Nieren und Darm bei mit Bismuth. subnit. vergifteten Kaninchen hat mir Herr Prof. Langhans in zuvorkommender Weise als Anhang zu meiner Arbeit zur Verfügung gestellt, wofür ich ihm an dieser Stelle meinen wärmsten Dank ausspreche.

Herr College Mürset war so freundlich, mir betreffs der Versuche, die er auf Veranlassung von Herrn Prof. Kocher angestellt hatte, folgende Mittheilungen zu machen.

I. Drei aufeinanderfolgende Tage wurden einem Kaninchen je 5,0 Grm. einer wässrigen, 20 proc. Bismuth. subnit.-Mischung subcutan injicirt.

Tod 6 Tage nach der ersten Injection.

II. Drei aufeinanderfolgende Tage je 5,0 Grm. 20 proc. Mischung von Bismuth. subnit. in Glycerin einem Kaninchen subcutan injicirt.

Tod 7 Tage nach der ersten Injection.

III. Drei aufeinanderfolgende Tage 10,0 Grm. 20 proc. wässriger Bismuth. subnit.-Mischung einem Kaninchen subcutan injicirt.

Tod 7 Tage nach der ersten Injection.

IV. Während 11 Tagen 10 malige Injection von 0,05 Grm. 20 proc. wässriger Bismuth. subnit.-Mischung.

V. Wie bei IV; nur statt Wasser Glycerin.

1. Nieren.

Die Veränderungen in den Nieren betreffen sämmtliche Gewebe derselben, Blutgefässe oder vielmehr Glomeruli, Harnkanälchen und Stroma.

Die Glomerulonephritis muss an erster Stelle erwähnt werden; sie findet sich selbst bei leichten Intoxicationen in intensiver Form, wenn am Stroma gar keine und an den Harnkanälchen nur wenig Veränderungen sich vorfinden. Sie ist charakterisirt durch Anhäufung von körnigem Exsudat in der Höhle des Glomerulus, durch Desquamation der Glomerulusepithelien und Auswanderung von farblosen Blutkörpern. Das Exsudat bildet nach Erhärtung in Spiritus den bekannten, bald schmalen, bald recht dicken Halbmond, der auch in das abgehende Harnkanälchen hinein sich fortsetzt. Meist ist er gleichmässig körnig, doch enthält er hier und da rundliche oder abgeplattete Zellen mit Kernen, gewöhnlich aber nur Kerne in wechselnder Zahl, manchmal sehr wenige im Verhältniss zu der grossen Menge des Exsudats. Dieselben unterscheiden sich in Form und Grösse; die einen sind klein, rund, dunkelgefärbt (bei Kernfärbung) und entsprechen

den Kernen von farblosen Blutkörpern; die anderen, an Zahl vorwiegend, sind gross, oval und blass und können nur als Kerne desquamirter Glomerulusepithelien angesehen werden, deren Protoplasma sich in dem Exsudat aufgelöst hat, denn das Kapselepithel ist überall völlig intact, während die den Capillaren noch aufsitzenden Elemente geschwellt erscheinen.

Was die Veränderung der Harnkanälchen anlangt, so habe ich zunächst die Ablagerung von Wismuth in deren Epithelien zu erwähnen. Ein leicht brauner Ton des Protoplasma dürfte darauf hinweisen; dann aber findet sich in den Kernen je ein (selten zwei) verhältnissmässig grosses dunkelbraunes, glänzendes Kügelchen, welches bei einem Durchmesser bis zu 0,002 Mm. schon bei schwacher Vergrösserung sehr in die Augen fällt. Durch Salzsäure verlieren sie Farbe und Glanz, ohne zu verschwinden. Die grosse Regelmässigkeit in dem Vorkommen derselben in sämmtlichen Epithelien auf langen Strecken von Kanälchen, ihre Constanz in Zahl und Grösse beweisen, dass sie einem präexistirenden Formbestandtheil der Kerne sich anschliessen; da sie erheblich grösser sind, als die normalen Kernkörperchen, so vermuthe ich, dass sie der gesammten chromatischen Substanz des Kernes — ausschliesslich Kernmembran — entsprechen, welche zu einer Kugel zusammengeflossen ist. Einen ähnlichen Effect hat in dieser Beziehung das Aloin (Mürset). Solche Kerne färben sich mit verschiedenen Stoffen, wie namentlich Gentianaviolett, gar nicht oder nur sehr wenig. Es findet sich diese Veränderung besonders in den Markstrahlen, hier und da fast in allen weiten Kanälchen (untere Enden der gewundenen und Sammelröhren), doch auch in den engen (aufsteigenden Schenkeln), in der Grenzschicht in Sammelröhren und aufsteigenden Schenkeln, nicht so constant und nur bei starker Intoxication in dem Labyrinth.

In zweiter Linie haben wie jenen Process, den ich früher (Virchow's Archiv. 1876) als körnige Desquamation bezeichnete: Auftreten von blasskörnigen Massen, die das Lumen vollständig ausfüllen, oft mit beigemengten Kernen; sie entstehen durch Zerstörung der inneren Hälften der Epithelien, deren äussere Hälfte oft nur durch stärkeren Glanz oder dichtere Lagerung der Körnchen ausgezeichnet ist und meist ohne scharfe Grenze in die körnigen Massen des Lumens übergeht. Es findet sich dies namentlich im Labyrinth, in den höheren Graden auch in der Grenzschicht.

Ein ganz charakteristisches Bild bietet die letztere Zone dar. Hier finden sich nämlich hyaline Cylinder von sehr schwachem Glanz, also äusserst blass, und in Balsampräparaten, ja selbst in Glycerin fast verschwindend. Da dabei das Epithel dieser Kanäle sehr niedrig ist, so scheinen dieselben auf den ersten Blick ein auffallend weites, helles Lumen zu besitzen. Gentianaviolett tingirt dagegen etwas die Cylinder und sie sind dann an Querschnitten nicht zu übersehen, während an Längsschnitten das dünne Epithel sie fast ganz verdeckt. Manche Cylinder sind im Innern noch körnig, oder es finden sich hier und da in Kanälchen grobkörnige Massen, die ganz wie Zelltrümmer aussehen und an der Peripherie von einem schmalen hyalinen Saum umgeben sind; es gehen also jene Cylinder aus körnigen Massen hervor, die wohl von den Epithelien stammen und unter dem Einfluss der restirenden Theile der letzteren oder des Blutes der benachbarten Vasa recta hyalinisiren. Ganz das Gleiche findet sich, wie ich früher gezeigt

habe (a. a. O.) an den Cylindern der menschlichen Niere, soweit sich deren Entstehung aus irgend welchem zelligen Inhalt der Harnkanälchen nachweisen lässt. Es finden sich dann auch ferner noch auffallend trübe Kanälchen, zum Theil mit Lumen, zum Theil mit körniger Masse ausgefüllt, ohne Zellgrenzen, mit am Rande gelagerten Kernen und gelben Kernkörperchen und mit etwas hellerem blasserem Centrum. Beide Arten von Kanälchen wechseln sehr in ihrer Zahl, bei starker Intoxication erreichen die hellen Kanäle die doppelte Zahl der trüben, bei geringer kommen beide Arten einander fast gleich; da nun die trüben Kanälchen mit Lumen an ihrer Form sich entschieden als aufsteigende Schenkel ausweisen und normale Sammelröhren nur ganz vereinzelt nachzuweisen sind, so ergibt sich, dass Sammelröhren und aufsteigende Schenkel die gleiche Veränderung erleiden, aber jene intensiver und in erster Linie, während von diesen, selbst bei starker Intoxication eine, wenn auch nur geringe Zahl noch unverändert ist.

Aehnliche Veränderungen finden sich auch in den Markstrahlen, wo ebenfalls die aufsteigenden Schenkel die geringsten Veränderungen darbieten. Die intensivsten Folgen sieht man nur in der Rinde an zerstreuten Kanälchen des Labyrinths und der Markstrahlen. Sie bestehen in Nekrose der Epithelien mit nachfolgender Verkalkung. Es entstehen Kalkcylinder, vollständig solide oder noch mit Lumen; die Zellgrenzen sind nicht sichtbar, die Kerne geschwunden und zu kleinen unregelmässig gestalteten Bröckeln zerfallen, die nach Entkalkung durch Salzsäure sich noch leicht durch ihre intensive Färbung mit Gentiana nachweisen lassen. Hier und da sind auch kleine Kalkschollen, einzelnen Zellen entsprechend, sogar manchmal noch mit dem gelben Kernkörper ähnlichen Kügelchen. Was die Bedeutung dieser verkalkten Kanälchen anlangt, so spricht ihre grosse Zahl und Länge im Labyrinth entschieden gegen Schaltstücke; es kann sich hier nur um gewundene Kanälchen handeln, und diejenigen in den Markstrahlen möchte ich für die unteren Abtheilungen derselben (die spiraligen Kanälchen von Schachowa) halten.

Diesen verkalkten Kanälchen sind noch geringe Mengen von Wismuth beigemengt; die betreffenden Stellen schwärzen sich ganz deutlich, wenn auch nicht intensiv, beim Einlegen der Schnitte in Schwefelwasserstoff. In Balsam sieht man in den Kalkmassen kleine eckige braune Körner von etwas wechselnder Grösse, die in Salzsäure mit dem Kalk sich lösen; sie liegen in unregelmässigen Haufen zusammen und sind nicht so gleichmässig vertheilt, wie die oben erwähnten braunen Körner in den Kernen.

Die Kalkmassen liegen meist dicht an der Membrana propria an; hier und da schieben sich zwischen beide ganz platte endothelienartige Elemente ein, welche wohl auf Regeneration zurückzuführen sind. Ich finde wenigstens bei Diphtheritis die jungen Epithelien in ähnlicher Weise in Form von ganz platten, dünnen Zellen, welche in einer oder sogar mehreren Lagen die unteren Abschnitte der Trachea und die Bronchien bedecken, und auch in der Niere kommen solche Bilder vor. Werra hat die Beobachtung mitgetheilt (Virchow's Arch. 88. Bd.), dass nach einstündiger Unterbindung der Nierenarterie die gleiche Verkalkung an den Harnkanälchen auftrat, wie sie Litten in seiner bekannten Arbeit nach zweistündiger Ligatur auftreten sah; während in letzterem Falle die Niere schrumpft, ge-

winnt sie in jenem nach Verlauf von 3—4 Wochen in auffallender Weise wieder normale Beschaffenheit und tritt in Function. Da Werra, der unter meiner Leitung arbeitete, nirgends Bilder auffinden konnte, welche auf Regeneration der Epithelien hindeuteten, so glaubte er annehmen zu müssen, dass die verkalkten Epithelien nicht abgestorben seien und einfach nach Auflösung der Kalksalze wieder in den früheren Zustand zurückträten. Indessen ist diese Deutung höchst wahrscheinlich nicht richtig, sondern die verkalkten Epithelien scheinen doch, wie es von vornherein am wahrscheinlichsten ist, abgestorben zu sein; denn an einem Präparate, das Herr College Weigert die Freundlichkeit hatte, mir zu übersenden, finden sich fast überall unter den Kalkcylindern jene abgeplatteten, endothelienartigen Zellen, die offenbar als junge Epithelien anzusehen sind. Färbung mit Gentianaviolett machte ein Verhältniss auf das Deutlichste, was wir an Präparaten mit Dahlia-Hämatoxylin und verschiedenen Carminsorten vergeblich gesucht hatten. Und noch in der Beziehung war dieses letztere Präparat von Bedeutung, dass es von einer Niere herstammte, bei der die Circulation nach der Methode von Litten 2 Stunden lang unterbrochen war; auch dann erfolgt also nicht immer Schrumpfung, sondern manchmal eine Restitutio in integrum, wie auch Werra fand.

Zuletzt habe ich nur in wenig Worten der Veränderungen des Stroma zu gedenken; sie sind in den höheren Graden der Intoxication nachzuweisen. Sie bestehen in mässiger Zellinfiltration mit Verbreiterung und finden sich niemals diffus, sondern herdweise in Labyrinth und Markstrahlen, immer nur in solchen Partien, wo die Kerne der Epithelien die Tinctionsfähigkeit eingebüsst haben oder sogar verkalkt sind, aber nicht an allen diesen Stellen. Dieses spärliche Auftreten zeigt ebenfalls, dass wir es hier mit einem relativ spät auftretenden Processe zu thun haben, der wahrscheinlich nicht direct durch die Intoxication, sondern wohl durch die Schädigung der anderen Gewebe bedingt ist.

Ich möchte noch zum Schluss auf die grosse theoretische Bedeutung dieser Intoxicationsentzündungen nach einer Richtung hinweisen. Auf ihre Beziehung zu der Physiologie der Nieren, auf die Frage, ob das Wismuth in Glomeruli oder Harnkanälchen oder in beiden zur Ausscheidung kommt, gehe ich nicht ein, dagegen haben sie die grösste Bedeutung für die Lehre von der Entzündung überhaupt. Welches Element wird zuerst von dem Entzündungserreger getroffen? Gefässe, Epithelien der Harnkanälchen oder Stroma? Bisher suchte man namentlich für die chronischen Entzündungen die wesentlichste und primäre Affection in dem letzteren. Weigert hat aber in seinen interessanten Auseinandersetzungen über die Entzündung (Realencycl. d. ges. Heilkunde v. Eulenburg) den Gedanken ausgesprochen, dass die physiologisch wichtigen Theile der Organe auch von dem pathologischen Reize zuerst getroffen würden, dass das Bindegewebe dagegen erst durch die Alteration jener in den Kreis der Veränderungen hereingezogen würde. Gerade die intoxi-

cativen Entzündungen sind nun geeignet, diese Frage zur Entscheidung zu führen. Ich brauche kaum darauf hinzuweisen, dass für diese Formen die Weigert'sche Anschauung die grösste Wahrscheinlichkeit besitzt. Welche andere Auffassung erklärt die Tuczek'schen Beobachtungen über die Myelitis der Hinterstränge bei Ergotismus ebenso ansprechend? Sind doch auch in der vorliegenden Form der Nephritis in erster Linie die Capillaren der Glomeruli und die Epithelien der Kanälchen getroffen. Bei anderen Formen, der Chrom-, Canthariden niere beschränken sich die Veränderungen sogar ganz auf diese Bestandtheile.

2. Darm.

Die Ablagerung von Wismuth erfolgt zuerst im Coecum; bei ganz schwacher Intoxication ist nur die Schleimhaut an dessen blindem Ende gefärbt; besonders intensiv ist die Ablagerung auf der Höhe der Falten, die dunkelschwarz und leicht geschwellt erscheinen, während die Schleimhaut zwischen den Falten nur eine diffuse, schwach braune Färbung darbietet. Im Speciellen sind es überall wieder die Zottenspitzen, die zuerst die Pipmentirung darbieten. Am constantesten und stärksten ist die Ablagerung im Stroma; in den höchsten Graden ist es gleichmässig dunkel schwarzbraun und man kann nur ganz unbestimmt einzelne grössere Körner oder dunklere Bänder, die den Blutgefässen entsprechen, unter der übrigen braunen Masse erkennen. In den geringeren Graden dagegen constatirt man, dass die Ablagerung zuerst in der Basalmembran, welche das Zottenstroma nach aussen begrenzt, und dann in der Wand der oberflächlichsten Blutcapillaren beginnt und an letzteren wiederum an der oberen convexen Seite, welche nach dem Epithel hinsieht. Die in Frage stehenden Membranen sind auf Kantenansichten dunkelbraun, deutlich doppeltcontourirt, die Gefässwand meistens nicht unbeträchtlich verdickt; von der Fläche her sieht man natürlich eine hellere Farbe, indessen bei intensiver Färbung erscheinen auch hier die Wände fast gleichmässig schwarzbraun, undurchsichtig. Bei geringerer Färbung liegen ihrer Innenfläche feinere und gröbere dunkle Körner an. Die Gefässwände scheinen dabei starrer zu sein; zahlreiche unregelmässig schrägverlaufende Linien deuten offenbar Falten an, die vielleicht Folgen einer Quellung sein mögen. Auch die grösseren Gefässe in den Zotten werden in gleicher Weise verändert, zuerst die Intima.

Später als in den Gefässwänden stellt sich die Wismuthablagerung im Stroma von Mucosa und Submucosa ein; zunächst fällt eine diffuse, schwach braungelbe Farbe desselben auf, in mittleren Graden braune kleine und grosse, runde und viereckige Körner bis zur Grösse von rothen Blutkörpern, die sich nicht selten in Lymphkörpern finden; in den höchsten Graden, die aber nur an der Spitze der Zotten und der freien Kante der Falten erreicht werden, fliessen die Wismuthablagerungen in Stroma- und Gefässwänden zu einer mehr oder weniger gleichmässig schwarzbraunen Masse zusammen. Durch Salzsäure aber werden nach Auflösung des Wismuths alle Gewebe, Drüsen, Gefässe, Stroma wieder erkennbar und man überzeugt sich dann, dass das letztere sehr stark mit Lymphkörpern infiltrirt ist.

Auch in den Epithelzellen finden sich Wismuthkörner, zuerst nur sehr feine Körnchen an der Peripherie des ovalen Kernes, dann auch im Protoplasma über und unter dem Kerne, hier manchmal von solcher Grösse, dass ihr Durchmesser die Breite der Zelle übertrifft; die grösseren lassen an ihrer unregelmässigen Oberfläche erkennen, dass sie nur Conglomerate von kleinen Körnern darstellen.

Während das Wismuth nun in den Geweben des Stroma in einer bestimmten Reihenfolge auftritt, gilt nicht das Gleiche von seinen Beziehungen zum Epithel und Stroma. Das Epithel ist an mancher Stelle allein der Sitz des Metalls, so besonders in der Schleimhaut, die zwischen den Falten gelegen ist, oder an den Seitenflächen der letzteren; nähert man sich den Stellen, wo die Färbung des Stromas auftritt, so findet man manchmal das Epithel intact, während die Basalmembran sammt Blutcapillaren schon ziemlich stark gefärbt sind. An den stark gefärbten Partien fehlt überall das Epithel.

Aus diesen Schilderungen ergibt sich auch der Einfluss, den diese Wismuthablagerung auf die Gewebe hat. In höheren Graden bedingt dieselbe Nekrose und damit das Auftreten einer demarkirenden Entzündung. Das ergibt sich aus dem Fehlen des Epithels über dem stark veränderten Stroma, es wurde nicht mehr ernährt und löste sich infolge dessen los; ferner aus der sehr intensiven Zellinfiltration in dem gefärbten Gewebe und seiner Umgebung. Wann dieser nekrotisirende Einfluss auftritt, lässt sich nicht feststellen; jedenfalls scheinen die allerersten Ablagerungen der Capillarwand und Basalmembran die Ernährung noch nicht wesentlich zu stören, wenigstens lassen sich dabei andere Veränderungen absolut nicht constatiren. Die höheren Grade aber sind nicht ohne Gefahr, sie führen zu ausgedehnten Zerstörungen der Schleimhaut, namentlich im Dickdarm, mit Ulcerationen, die in intensive Eiterung übergehen, vielleicht auch zu septischen Infectionen führen können.

XX.

Mittheilungen aus dem Mansfelder Knappschaftskrankenhause in Hettstedt.

Von

Dr. Hildebrandt.

Es ist nicht Zweck dieser Zeilen, eine Uebersicht aller im Jahre 1884 in dem mir unterstellten Krankenhause ausgeführten Operationen, resp. der vorgekommenen Verletzungen zu geben; nur einzelne, mir besonders der Mittheilung werth erscheinende möchte ich im Interesse der Statistik darlegen, um so mehr, als sie dem einen oder anderen der Fachgenossen ein immerhin werthvolles Material darbieten können.

Als ich am 1. Januar 1884 das mit 50 Betten belegte Knappschaftskrankenhaus übernahm, übertrug ich in dasselbe die Verbandmethode, wie ich sie als Assistent Volkmann's in Halle geübt hatte. Wenngleich die finanziellen Mittel durchaus nicht fehlten, so sah ich doch sehr bald ein, dass der Gegensatz gegen das früher geübte Verfahren in Bezug auf den Geldpunkt ein so bedeutender wurde, dass ich auf Abhülfe sinnen musste. Kam es doch in der zweiten Woche meiner hiesigen Thätigkeit vor, dass in der Apotheke kein Verbandstoff mehr aufzutreiben war und der Apotheker einer benachbarten Stadt aushelfen musste. Ich nahm nun zuerst als billigeres Material statt der Watte Sublimatwerg. Die sehr geringe Resorptionsfähigkeit indessen zwang mich, wieder davon abzugehen, um so mehr, als die Untersuchungen Rönnberg's [1]) zur Genüge bewiesen, dass ich kaum ein weniger geeignetes Material mir hatte aussuchen können. Herr Dr. P. Ruprecht in Dresden theilte mir während eines kurzen Aufenthaltes hier mit, dass er seit längerer Zeit Sägespäne als Verbandmaterial benutze, und da wegen der Nähe der Harzwälder in der Umgegend eine ganze Anzahl Schneidemühlen vorhanden sind, so konnte es nicht schwer fallen, die nöthige Menge

1) Archiv für klin. Chirurgie. Bd. XXX. Heft 2.

Sägespäne von Fichten zu bekommen. Die Beschaffung des Materials, welche einer der pflichtgetreuesten Beamten in Händen hat, ist folgende:

Von der nächstgelegenen Schneidemühle werden mehrere Centner nach einem Schachte der Mansfelder Gewerkschaft gefördert, wo sie von den groben Beimengungen, wie Borke und Späne durch Sieben gereinigt werden. Hierauf werden sie in einem eisernen Kasten, der mit Luftlöcher versehen ist und mit dem Dampfkessel der Fördermaschine in Verbindung steht, durch mehrstündiges Hindurchleiten des heissen Dampfes sterilisirt, in einem ebenfalls in dem Kasten sterilisirten Sacke in das Krankenhaus gebracht und hier in einem eichenen Bottich aufbewahrt. Um ganz sicher zu gehen, lasse ich in letzterem die Späne mit circa 2 pro mille Sublimatlösung zusammenrühren, so dass sie eben angefeuchtet sind. Zum Gebrauch werden sie in Mullsäckchen gefüllt und nach Bedeckung der Wunde mit einer vierfach zusammengelegten Sublimatmullcompresse mittelst Mullbinden befestigt. Zum bequemeren Anlegen, zumal an den Extremitäten, lasse ich die Sägespänsäcke auf einem vor dem jedesmaligen Gebrauch mit Sublimat überrieselten Bret ausbreiten, mit der Hand festklopfen sowie die Späne so vertheilen, dass sie in der Mitte eine dickere Lage bilden, als an den Rändern des Sackes. Auf dem Bret werden sie unter die betreffende elevirte Extremität gelegt und schnell herumgeschlagen. Der Kostenpunkt ist ein so enorm geringer, wie bei keinem anderen Material, denn 50 Kilo Späne kosten 60 Pfennige, ein Stück Mull zu 13 Mark reicht für 500 Säcke verschiedener Grösse aus, für deren Anfertigung 5 Mark bezahlt werden. Ebenso theuer kommen uns die Binden zu stehen, die wir von Kranken anfertigen lassen. Aber nicht der billige Preis, sondern die absolute Sicherheit des Verbandmaterials in Bezug auf die Antiseptik hat mich bis heute die Wahl dieses Stoffes nicht bereuen lassen. Während wir früher in der Hallenser Klinik gewohnt waren, jeden aus dem Hettstedter Krankenhaus dorthin überführten Fall als septisch ansehen zu müssen, ist seit dem 1. Januar 1884 keine Wunde septisch geworden, obgleich ich bei der Uebernahme nicht weniger als sieben septisch Inficirte vorfand, die einen mir ganz ungewohnt gewordenen Gestank verbreiteten.

Es sind mir freilich, wie Allen, die mit Sublimat arbeiten, einzelne Fälle vorgekommen, die mich von diesem Antisepticum Abstand nehmen liessen wegen unangenehmer Intoxicationserscheinungen, aber darum das Sublimat zu discreditiren, hiesse das Kind mit dem Bade ausschütten.

1. Bergarbeiter Kindling aus Ritterode erhielt am 27. December einen Revolverschuss aus nächster Nähe in den linken Oberschenkel. Die Eintrittsöffnung befand sich auf der Grenze des mittleren und unteren Drittels hart neben der Vena saphena. Der Schusskanal führte von innen nach aussen und unten. Von der Extraction der Kugel wird Abstand genommen. Während die Wunde reactionslos heilt, entwickelt sich am sechsten Tage ein Ekzem um dieselbe, das schnell um sich greift. Am achten Tage unter mässigem Fieber (38,3 Morgens, 39,0 Abends) bricht am ganzen Körper mit Ausnahme des Gesichts ein Exanthem aus, welches nach 8 Tagen nach Aussetzung des Sublimats verschwindet.

2. W. Wurzbach, 29 Jahre, Waldarbeiter aus Brauschwende, behielt nach Exstirpation eines Echinococcus, der durch die Incisura ischiadica major dextra hindurch die Glutäen weit ausgedehnt hatte, mehrere Fisteln, welche in das Becken führten. Aufnahme am 12. Decbr. Meisseltrepanation des rechten Hüftbeins führt in eine mit schwammigen Granulationen ausgefüllte Höhle, welche den eingeführten Finger bis auf die Vorderfläche des Os sacrum dringen lässt. Hier liegen eine Anzahl eiterdurchtränkter Knochen, welche den Eindruck von Wirbelfragmenten machen. Die hintere Partie der Schaufel ist in einer Ausdehnung von 5 Cm. cariös und wird mit dem Meissel entfernt. Verband mit Sublimatsägespänen; die Höhle wird nicht mit Sublimat, sondern mit 5 proc. Borlösung irrigirt. Am 8. Tage unter febrilen Erscheinungen Sublimatekzem, daher trockner Salicylwatteverband. Trotzdem kommt es zu einem mässigen Exanthem, während die Wunde reactionslos bleibt.

3. Gölzer, 26 Jahre, Hüttenmann aus Burgörner, erlitt am 2. Nov. durch Fall mit gespreizten Beinen auf den scharfen Rand einer eisernen Karre eine Ruptur der Harnröhre unterhalb der Symphyse. Wegen Ischurie wird er in der Nacht in angetrunkenem Zustande in das Krankenhaus gebracht. Da die Einführung eines Katheters nicht gelingt, wird der Blasenstich gemacht und durch die Troicartcanüle ein elastischer Katheter eingeführt. Am folgenden Tage wird die Harnröhre am Perineum freigelegt, aber das centrale Ende, weil die Blase leer war und somit der Urinstrahl als Hülfsmittel zur Erkennung des Stumpfes fehlte[1]), nicht gefunden. Es wird daher der hohe Blasenschnitt gemacht und mittelst eines Metallkatheters von der Blase aus ein Nélaton'scher Katheter durch die ganze Harnröhre in die Blase geführt. Naht der Blase, ohne die Schleimhaut zu fassen, mit Catgut, Etagennaht der Bauchwunde mit demselben Material, Naht der Haut mit Seide. Die Wunde am Damm wird mit Jodoformgaze tamponirt. Tägliche Ausspülung der Blase mit Borsäure. Die Blasenwunde schloss sich nicht per primam, liess vielmehr am dritten Tage Urin und durch den Katheter eingetretene Luft in die Bauchdecken eintreten, so dass die Bauchwunde behufs Drainage wieder geöffnet wurde. Der Verlauf war ein günstiger, nur blieb eine Harnröhrenfistel dicht am After zurück, welche nach zwei vergeblichen Versuchen durch eine dritte Operation beseitigt ist. Während dieser letzteren war es nöthig, durch einen in den After eingesetzten stumpfen Haken letzteren nach hinten resp. nach unten

1) Oberst, Die Ruptur der Harnröhre. Volkmann's Sammlung klin. Vorträge.

zu ziehen, um den Verschluss der Fistel zu bewerkstelligen. Beim häufigen Ueberspülen der kleinen Wunde mit Sublimat (1 pro mille) floss wahrscheinlich ein mässiges Quantum in das Rectum und verursachte in der folgenden Nacht und die nächsten zwei Tage unter heftigem Tenesmus blutige Stühle, sowie starkes Erbrechen gallig gefärbter Massen. Die Heilung erfolgte prompt.

4. Frau F. aus Hettstedt mit einem Carcinomrecidiv der linken Mamma wurde am 3. Juli operirt. Verband mit Sublimatspänen und Sublimatwerg. Afebriler Verlauf. Starkes Ekzem unter dem Verband mit Blasenbildung. Stomatitis mercurialis. Trotzdem Heilung per primam.

Im Allgemeinen habe ich die Beobachtung Anderer ebenfalls bestätigt gefunden, dass das Ekzem selbst bis zur Blasenbildung der Heilung per primam nicht hinderlich ist; allerdings habe ich, sobald sich dasselbe zeigte, reichlich die Umgebung der Wunde mit Vaselin bestrichen und darüber den Sublimatverband gelegt. Bei zarter Haut habe ich auch von vornherein diese Maassregel getroffen und keine Nebenerscheinungen erlebt.

Wie günstig der Erfolg bei dieser Behandlungsweise war, ergibt folgende Tabelle:

Operationen	Anzahl			Verlauf		Ausgang			Bemerkungen
	Im Krankenhaus behandelt	Ausserhalb behandelt	Gesammtzahl	Normal	Gestört	Geheilt	Gestorben	Noch in Behandlung	
Amputationen: 1 Oberschenkel, 1 Oberschenkelnachamputation, 1 Unterschenkel, 1 Vorderarm . .	4	—	4	4	—	4	—	—	—
Exarticulationen: 3 Finger, 3 Zehen, 1 Hand (bis auf den ersten Metacarpusknochen)	4	3	7	7	—	6	—	1	—
Resectionen: 1. von Gelenken, *a*) totale: 2 Hüftgelenke, 1 Kniegelenk, 1 Schultergelenk, 5 Ellbogengelenke	4	5	9	7	2	8	1	—	Ein Phthisiker, gestorben an Lungentuberculose.
b) partielle: 5 Kniegelenke, 4 Fussgelenke, 2 Ellbogen, 1 Handgelenk .	1	11	12	12	—	10	—	2	—
2. von Knochen, *a*) totale: 3 Ossa metatarsi I, 1 Os cuboides	2	2	4	4	—	2	—	2	—

Operationen	Anzahl			Verlauf		Ausgang			Bemerkungen
	Im Krankenhaus behandelt	Ausserhalb behandelt	Gesammtzahl	Normal	Gestört	Geheilt	Gestorben	Noch in Behandlung	
b) partielle: 1 Oberkiefer, 4 Trochanter u. Collum femor., 1 Coxa dextra, 1 Os metac. III dextrum .	4	3	7	6	1	5	1	1	—
Osteotomien	1	8	9	8	1	9	—	—	—
Complicirte Fracturen: 6 Schädelfracturen, darunter 2 complic. Oberschenkelbrüche, 1 Unterschenkelfractur . .	8	1	9	2	—	2	7	—	—
Nekrotomien	5	5	10	10	—	10	—	—	—
Mammaamputationen . .	1	5	6	5	1	6	—	—	—
Herniotomien	—	1	1	1	—	1	—	—	—
Geschwulstexstirpationen .	9	17	26	26	—	24	2	—	2 an Pneumonie gestorben.
Hydrocelenoperationen .	1	2	3	3	—	3	—	—	—
Laparotomien	—	2	2	2	—	1	—	—	1 Hegar'sche Castration blieb in Bezug auf Hysterie ohne Erfolg.
Empyemoperation . . .	4	5	9	8	1	8	1	—	—
Exstirpatio bulbi . . .	3	—	3	3	—	3	—	—	—
Exstirpation von Polypen und Granulationen des Cavum pharyngo-nasale . . .	—	13	13	13	—	9	—	4	4 Recidive.
Mastdarmfisteloperationen	2	—	2	2	—	2	—	—	—
Tracheotomien	—	15	15	5	—	5	10	—	—
Nervendehnung	3	2	5	5	—	3	—	—	2 gebessert.
Tenotomien	1	2	3	3	—	2	—	—	1 gebessert.
Gefässunterbindungen . .	2	—	2	2	—	2	—	—	—
Blasenschnitt	1	—	1	—	1	1	—	—	—
Gesammtzahl	60	102	162	137	7	125	23	10	4

Die einzige Wundkrankheit, die beobachtet wurde, betrifft eine Hüftgelenkresection.

Otto Fuhrwerk, 11 Jahre alt, aus Kloster Mansfeld, seit seinem 5. Jahre an Coxitis sinistra erkrankt, wurde am 25. Mai operirt. Typische Hüftgelenkresection. Sublimatsägespäneverband. Heilung per primam bis auf zwei oberflächliche Granulationen, den Drainageröhren entsprechend. Fuhrwerk wurde

am 17. Juni in seine Heimath entlassen, wo die Vorkehrungen zum Streckbett schon lange in Anwendung waren. Trotz des strengen Verbotes, den Verband nicht anzurühren, konnte sein Vater nicht umhin, guten Freunden das Resultat zu zeigen. Drei Tage später Erysipel, das zum Glück ohne grössere Störung ablief und besonders die Narbe nur wenig zerstörte.

Unter die partiellen Resectionen der Knochen habe ich das Ausmeisseln und Auskratzen, sowie das Ausbrennen osteomyelitischer resp. tuberculöser Herde, namentlich im Trochanter und Collum femoris gerechnet. Je früher diese entfernt wurden, um so sicherer konnte das bedrohte Gelenk gerettet werden. Einige Fälle könnte man auch als prophylaktische Ignipunctur bezeichnen, indem ich nach Aufmeisseln des Knochens, Eingehen mit einem Troicart, um die Ausdehnung des Herdes in die Tiefe zu bestimmen, den ganzen Herd ausgiebig mittest des Pacquelin'schen Thermokauters zerstörte.

1. Otto Hebestedt, 5 Jahre, Bergmannssohn aus Hettstedt, operirt am 15. Mai. Seit einem halben Jahre freiwilliges Hinken links. Flexion und Adduction des linken Femur. Untersuchung in der Narkose zeigt keine Crepitation, keine abnorme Beweglichkeit des Caput femoris; daher Blosslegung des Trochanter major, durch welchen das Messer wie durch Butter mit Leichtigkeit hindurchführt in das Collum femoris. Ausgiebige Zerstörung der weichen Partien mit dem Thermokauter. Vollständige Heilung.

2. Carl Böttcher, 17 Jahre alt, Bergjunge aus Burgörner. Seit einem Vierteljahr Schmerzen im rechten Hüft- und Kniegelenk. Untersuchung in der Narkose ergibt das Hüftgelenk frei, Acupunctur des Trochanter major lässt den Troicart ohne Mühe eindringen. Operation am 18. August wie vorher. Vollständige Heilung.

3. Fritz Rädecke, 17 Jahre alt, Lehrerssohn aus Leimbach. 19. Aug. operirt, noch in Behandlung.

4. Marie Honigmann, 14 Jahre alt, Bauerstochter aus Alterode. 15. October operirt.

Bei den beiden Letzten wurden die Herde ausgelöffelt und ausgebrannt. Ob damit der Process vom Gelenk, welches bei Beiden nicht mehr frei beweglich war, abgehalten worden ist, erscheint bei dem längeren Bestehen des Leidens sehr fraglich. Wahrscheinlich wird es zur Hüftgelenkresection kommen. Man kann eben nicht früh genug derartige primäre Osteopathien in Behandlung nehmen.

Unter den wegen Deformitäten ausgeführten keilförmigen Osteotomien bedurfte eine einer längeren Behandlung wegen häufiger Splitterausstossungen.

Stange, 42jähriger Schachtarbeiter aus Molmeck, hatte im September 1883 durch Ueberfahren eine Malleolenfractur des rechten Unterschenkels erlitten. Die Heilung war so erfolgt, dass exquisite Valgusstellung resultirte. Am 11. Januar 1884 grosse keilförmige Osteotomie des linken Malleolus externus und gewaltsame Geraderichtung des Fusses. Erst im Juni konnte Stange seine Arbeit mit normaler Fussstellung wieder aufnehmen.

Von den Schädelfracturen sind die meisten innerhalb der ersten 24 Stunden tödtlich verlaufen; fast alle waren mit anderen Fracturen,

resp. schweren Verletzungen innerer Organe complicirt. Mit Ausnahme des Bergmanns Fr. Meyer, 25 Jahre, aus Gerbstedt, wurden Alle bewusstlos dem Krankenhause zugeführt. Jener hatte, als er mit einem Förderwagen eine schiefe, ca. 1 Kilometer lange Strecke hinabfuhr, ohne zu bremsen, durch Abschleudern vom Wagen eine complicirte Fractur des rechten Femur, sowie eine Fractur des Unterkiefers und der Oberkiefer erlitten. Letztere waren so vollständig aus ihrem Zusammenhang mit den übrigen Gesichtsknochen gelöst, dass sie in toto von vorn nach hinten bewegt werden konnten. Ausserdem bestand eine Basisfractur durch die linke Pars petrosa. Trotz dieser furchtbaren Verletzungen war Meyer bis kurz vor seinem Tode, der 20 Stunden nach dem Sturz erfolgte, bei Besinnung.

Der Einzige, der gerettet wurde, A. Berkan, 36 Jahre, aus Angsdorf, hatte von einem Italiener zwei Schläge mit einer 1 Meter langen Stahlstange (Schachtbohrer) an die linke Kopfseite erhalten. Berkan wurde bewusstlos eingebracht, hatte Erbrechen, schwachen beschleunigten Puls, starken Tremor. Hinter dem linken Ohr und in der Gegend der Mitte des linken Lambdanahtschenkels befanden sich zwei Wunden, die auf Knochenspalten im Schädel führten. Da in diesen Haare eingeklemmt waren, so wurden die Wunden erweitert; hinter dem Ohr war ein sternförmiger Bruch. Mit dem Meissel wurden die Knochenränder soweit entfernt, dass die Haare beseitigt werden konnten und die Dura blosslag. Aus dem etwa $^3/_4$ Cm. breiten Knochendefect entleerten sich circa 3 Esslöffel geronnenen Blutes. Drainage, Sublimatspäneverband. Der Puls hob sich noch während der Narkose, aus welcher Berkan mit freiem Sensorium erwachte. Heilung ungestört, so dass Berkan nach 17 Tagen entlassen werden konnte und nach Ablauf von 4 Wochen wieder anfuhr.

Wenn ich nicht die eingeklemmten Haare gesehen, so hätte ich jedenfalls mich darauf beschränkt, die Wunden zu desinficiren und zu nähen. Die Folge wäre wahrscheinlich gewesen, dass die Blutung zwischen Schädel und Dura durch Gehirndruck den letalen Ausgang herbeigeführt hatte. Wiesmann[1]) spricht sich gegen die Forderung, bei jeder Fissur, die mit einer Hautwunde communicirt, die Trepanation zu machen, wörtlich aus: „Dass aber wirklich bei jeder Fissur, die mit einer Hautwunde communicirt, die Trepanation nothwendig sei, ist eine zu weit gehende Forderung, ebensowenig motivirt, als wenn wir jede offene Fractur der Extremitätenknochen mit kleiner Hautwunde ohne Weiteres rücksichtslos durch Incision blosslegen und drainiren wollten.“ — Letztere Forderung halte ich indess für dringend nothwendig, denn unter antiseptischen Cautelen hat sie 'gar keine Gefahr und sichert unter allen Umstän-

1) Diese Zeitschrift. Bd. XXI. Heft 1. S. 5.

den den Verlauf. Warum also nicht auch dem Schädel diese Forderung zu Gute kommen lassen? Wiesmann sagt weiter: „Um den aseptischen Verlauf auch im Weiteren zu sichern, darf in der Wunde nichts vorhanden sein, was die Eiterung anregen und unterhalten kann.“ Dem stimme ich durchaus bei. Da nun, wie Ebert's Untersuchungen zeigen, Spaltpilze gerade an Haaren besonders haften, so ist bei jeder complicirten Fissur der Gedanke naheliegend, dass solche in diese hineingelangt sein könnten. Es fragt sich nun, was sicherer ist, die Fissur der Einwirkung eines Antisepticums durch Abmeisseln der Ränder zugänglich zu machen, oder nur die Wunde zu desinficiren. Analog dem Verhalten bei Knochenbrüchen an den Extremitäten müsste man erstere Forderung stets erfüllen. Schaden kann man nicht, nur nützen, zumal wenn man die Abmeisselung der Ränder nicht übertreibt. Jedenfalls geht man so ausnahmslos sicher, gerade wie bei complicirten Fracturen an den Extremitäten.

In einem Falle muss man unbedingt die Trepanation machen, nämlich bei Druckerscheinungen. Die von Wiesmann zusammengestellten Fälle fordern kategorisch dazu auf. Auch wenn secundäre Drucksymptome oder Fieber auftreten, ist stets die Trepanation indicirt.

Bei den Mammaamputationen wurde 3 mal die Achselhöhle ausgeräumt. Interessant wegen des immerhin seltenen Vorkommens[1]) war eine Mammaamputation bei einem Manne. Der Bergmann Julius Pfeiffer, 32 Jahre alt, aus Thondorf, der von jeher stark entwickelte Brustdrüsen hatte, bemerkte, seitdem er nach Beendigung seines vierzehnten Lebensjahres Schachtarbeit betrieb, d. h. täglich acht Stunden lang auf der linken Seite liegend arbeitete und dabei den linken Oberarm fest an die linke Brustseite drücken musste, eine allmähliche Vergrösserung der linken Brustdrüse. Als er sich im September 1884 mir vorstellte, hatte er eine gänseeigrosse Geschwulst, die sich ziemlich gleichmässig um die Brustwarze nach allen Richtungen hin erstreckte, leicht verschieblich und auf Druck schmerzhaft war. Exstirpation am 20. September. Heilung per primam. Die Geschwulst bestand aus hypertrophischem Drüsengewebe. Es ist auffallend, dass gerade bei der Bergarbeit im Mansfeldischen, die wie vor 800 Jahren noch heute vor Ort betrieben wird, nicht öfter solche Beobachtungen gemacht werden, zumal abnorm grosse Brustdrüsen bei Männern nicht allzu selten sind, z. B. beim Musterungsgeschäft wohl von jedem Mi-

1) Dr. B. Schuchardt, Zur Casuistik und Statistik der Neubildungen in der männlichen Brust. Archiv für klin. Chirurgie. Bd. XXXI. Heft 1.

litärarzt beobachtet werden. Unter den Bergjungen, die ich 2mal im Jahre zu untersuchen habe in Bezug auf Brauchbarkeit zum Bergbau, habe ich zwei gefunden, welche ich dauernd im Auge behalten werde, um den Einfluss der anhaltenden linken Seitenlage auf die Entwicklung der Drüse zu beobachten, die bei ihnen abnorm gross ist.

Von den beiden Laparotomien dürfte die eine von allgemeinem Interesse sein, da sie aus einer immerhin nicht allzu häufigen Indication unternommen wurde, zur Entfernung von Gallensteinen.

Witzel[1]) hat aus der Literatur eine Reihe von Cholecystotomien veröffentlicht, bei denen allen die Gallenblase als mehr oder weniger grosser Tumor mit Galle übermässig gefüllt sich präsentirte. In meinem Falle war sie fest um die ihren alleinigen Inhalt bildenden Steine contrahirt, so fest, dass sie als ein etwa hühnereigrosser, fester, höckeriger Tumor sich durch die sehr mageren Bauchdecken anfühlte. Da die Patientin, Frau Hüttenarbeiter Kegel aus Burgörner, schon früher heftige Gallensteinkoliken mit Abgang von Gallensteinen durch den Stuhlgang durchgemacht hatte, so konnte die Diagnose keinem Zweifel unterliegen. Die wüthenden Schmerzen, die bedeutende Abnahme der Kräfte, die soweit vorgeschritten war, dass Patientin nicht mehr gehen konnte, endlich die Fruchtlosigkeit jeder Therapie bewogen mich zu der Eröffnung der Gallenblase. Am 15. Juli machte ich unter Assistenz des Herrn Dr. Freygang nach der von Volkmann empfohlenen Methode der Eröffnung von Echinococcussäcken die Laparotomie. Die Gallenblase erschien ausserordentlich klein und so höckerig, dass ich, wenn sie sich nicht als solche ausgewiesen hätte, an ein Lebercarcinom denken konnte, um so mehr, als der scharfe Leberrand ganz allmählich auf die Blase überging, ohne scharfe Abgrenzung. Eine Punction mit der Hohlnadel erwies aber zur Evidenz Steine. Ich nähte mit Seide die Gallenblase an das Peritoneum und legte in die Wunde Sublimatgaze; Verband mit Sublimatsägespänen. Nach fünf Tagen eröffnete ich die Gallenblase, wobei die untere Adhäsion einriss. Es war interessant zu sehen, wie die Steine, 42 an der Zahl, an den Wänden der Blase von weicher Consistenz waren, während sie im Innern hart und eckig waren. Als ich mit einem Löffel sämmtliche, besonders einen sehr grossen Stein, der im Ductus cysticus fest eingekeilt war, herausgeholt hatte, quoll ein Strom Galle mir entgegen, welche gut zur Hälfte in das Cavum peritonei hineinfloss. Zunächst legte ich eine

1) Beiträge zur Chirurgie der Bauchorgane. Diese Zeitschrift. Bd. XXI. Heft 2. S. 170 ff.

Fistel an, durch welche sich am 3. und 6. Tage noch 4 Steine entleerten. Verlauf fieberfrei. Am 4. Aug. wurde Patientin geheilt entlassen.

Dieser Fall bestätigt den Versuch Bostroem's, der einem Hunde den Ductus choledochus unterband und die Galle in das Cavum peritonei laufen liess, ohne dass irgend welche Reaction erfolgte. Unzersetzte Galle wirkt eben nicht störend innerhalb des Peritoneums[1]), ebenso wie Urin nur in zersetztem Zustande gefährlich wird, wie der Fall Gölzer beweist (s. o.).

Die Nervendehnung wurde 5 mal ausgeführt und führte in 3 Fällen von Neuritis zu dauerndem Erfolge. Ich habe sie stets so geübt, wie ich sie in einer kleinen Arbeit, die ich vor einem Jahre veröffentlichte, dargestellt habe.[2])

1. Frl. Dainzer, 19 Jahre alt, aus Siersleben, hat seit längerer Zeit heftige Schmerzen im Bereich des Plexus cruralis dexter, so dass Patientin meist in der Stube sitzen muss. 19. März Dehnung des Cruralis. Heilung per primam. Schmerzen nicht ganz gehoben, doch so erträglich, dass Patientin Bälle besuchen kann.

2. Frl. Klappenbach, Lehrerin, leidet an rechtsseitgen Facialiskrämpfen. Dehnung des Facialis ohne Einfluss. Es werden daher am 16. Februar aus den beiden grösseren Aesten je ein Stück von 1 Cm. Länge resecirt. Krämpfe bedeutend verringert an Intensität und Häufigkeit. Nur vorübergehende Lähmungserscheinungen.

3. Benjamin Fischer, 33 Jahre alt, aus Hettstedt. Neuritis nervi ulnaris et mediani seit 4 Wochen. 26. Febr. Dehnung des Plexus brachialis oberhalb der Clavicula. Heilung per primam. Neuritis sofort und dauernd beseitigt.

4. Valentin Springer, 28 Jahre alt, aus Grossörner. Ischias dextra. 6. August Dehnung. Heilung per primam. Dauernde Beseitigung der Ischias.

5. Bergmann Carl Wiele, 46 Jahre, aus Maisberg. Ischias dextra. 23. April Dehnung. Heilung per primam. Ischias dauernd bis jetzt beseitigt.

Es ist auffallend, dass die Nervendehnung sich so wenig eingebürgert hat, trotz der glänzenden Erfolge, die sie bei richtiger Stellung der Indicationen aufzuweisen hat. Wenn man an den Indicationen, die ich[3]) aufgestellt habe, festhält, so dürften Misserfolge selten vorkommen. Die Operation ist so einfach und unter Antiseptik so ungefährlich, dass ich sie früher in der Privatpraxis in den meist sehr unsauberen Wohnungen des Proletariats ausgeführt habe und bei Weitem in den meisten Fällen mit gutem Erfolg. Mir waren zwei meiner Patienten von anderen Collegen behufs Elektrisirens zugeschickt worden. Die Dehnung ersparte mir wie den Patienten die

1) v. Lesser, Die chirurgischen Hülfsleistungen. 1880. S. 150.

2) Hildebrandt, Nervendehnung, Neurektomie und Nervennaht, ein Beitrag zur Nervenchirurgie. Berlin 1884.

3) l. c. und diese Zeitschrift. Bd. XIX. Heft 3. S. 329.

langweilige elektrische Cur und brachte sie schneller als jede andere ärztliche Maassnahme zur Arbeit zurück. Möglich, dass die durch Ebers berühmt gewordene Operation der Vergessenheit entrissen wird.

Endlich möchte ich nicht unterlassen, einen Fall von Unterbindung der Arteria und Vena iliaca externa unmittelbar unter der Theilungsstelle der Iliaca communis in interna und externa genauer mitzutheilen, da derselbe in mancher Beziehung von Interesse ist.

Albert Kobert, 32 Jahre, Bergmann aus Molmeck, bemerkte seit zwei Jahren eine schmerzhafte Auftreibung in der linken Fossa iliaca, deren wegen er zeitweise in ärztliche Behandlung kam. Mir wurde er am 22. Januar zugeführt. Bei der Untersuchung in der Narkose constatirte ich beträchtliche Verdickung der Darmbeinschaufel und eine fluctuirende, medianwärts undeutlich abgegrenzte Geschwulst, welche ich alsbald incidirte. Es entleerte sich eine beträchtliche Menge blutigen Eiters. Die Höhle kratzte ich mit dem scharfen Löffel aus, drainirte sie und legte einen Sublimatwergverband auf. Die Heilung erfolgte reactionslos, so dass ich Kobert auf sein Drängen bereits am 5. Februar mit oberflächlich granulirenden Wunden entliess. Am 10. wurde mir mitgetheilt, dass er eine heftige Blutung aus der Wunde bekommen habe; es erfolgte daher am 12. Februar wiederum die Ueberführung in das Krankenhaus. Hier wiederholte sich in der Nacht vom 13. auf den 14. die Blutung so heftig, dass ich mich am 14. entschloss, das resp. die blutenden Gefässe aufzusuchen und zu unterbinden.

Der wachsbleiche Patient, der fast pulslos dalag, wurde chloroformirt und mittelst einer Krücke, um die ähnlich der Brandis'schen Vorrichtung zur Compression der Aorta[1]) eine Flanellbinde gewickelt war, von zwei Gehülfen die Bauchaorta comprimirt. Bei der Untersuchung der Art. femoralis sinistra vor der Compression wurde das Fehlen des Pulses in derselben constatirt. Der typische Schnitt zur Unterbindung der Iliaca externa führte in eine mit massenhaften Blutgerinnseln gefüllte Höhle, nach deren Ausräumung die wie zernagt aussehenden Lumina der Art. und Vena femoralis sofort ins Auge fielen. Beide wurden mit Catgut unterbunden. Ein medianwärts gelegenes offenes, etwa Rabenfeder starkes Gefäss wurde ebenfalls unterbunden, wahrscheinlich die Arteria vesicalis. Eine Fortsetzung der Art. und Vena femoralis nach oben konnte nicht entdeckt werden. Um sie zu finden, liess ich einen Moment mit der Aortencompression nach; sofort stürzte ein mächtiger, deutlich hell- und dunkelroth gefärbter Blutstrahl aus dem oberen Winkel hervor. In der Richtung dieses arbeitete ich mit den Fingern und dem Scalpellstiel weiter, bis ich die Theilungsstelle der Iliaca communis in ihre beiden Aeste fühlte. Um sie aber zugänglich zu machen, musste ich auf meinen Querschnitt noch einen Längsschnitt setzen, ähnlich wie Dr. H. Kümmel[2]) es beschreibt. Unter grosser Schwierigkeit konnte ich um die Gefässe, nachdem ich sie mit drei Schiebern gefasst hatte, eine Arteriennadel führen und sie unterbinden. Die Blutung stand. Drainage, Salicylwatteverband. Meine grösste Sorge war für die Folgezeit das Verhalten der linken Extremität. Aber weder Oedem,

1) Esmarch, Technik. 1878. S. 136.
2) Archiv für klin. Chirurgie. Bd XXX. Heft 1.

noch Sensibilitätsstörung trat ein. Der Verlauf war glatt, die Wunde heilte ohne Störung, so dass Patient am 5. April geheilt entlassen werden konnte. Er thut heute seinen Dienst im Schacht wie früher.

Es fragt sich, was war die Ursache der ausgedehnten Gefässläsion gewesen. Zuerst neigte ich mich der Ansicht zu, dass ich beim Auskratzen der Höhle die Gefässwände soweit verletzt hätte, dass etwa nur die Intima stehen blieb. Die erste Blutung erfolgte intra coitum, so dass die Betheiligten erst im Zweifel über den Ursprung waren. Jedenfalls hat die heftige Bewegung das Zerreissen der Gefässe begünstigt, welche durch den Eiter arrodirt waren und sich nach dem Durchreissen stark retrahirt hatten.

Die Assistenz hatte Herr Dr. Freygang übernommen.

Die Verletzungen, die in reichlicher Menge dem Krankenhause zugeführt wurden, sind meistens Quetschungen oder gerissene und gequetschte Wunden gewesen. Ich will hier nur einer Erwähnung thun, weil sie ohne Antiseptik unter allen Umständen zur Oberschenkelamputation geführt hätte. F. Vergin, 23 Jahre alt, wurde am 2. Februar mit einer Wunde in der rechten Fossa poplitea dem Krankenhause zugeführt. Die starke Anämie liess auf eine beträchtliche Blutung schliessen. Nach Abnahme des sehr dürftigen, von Blut durchtränkten Verbandes zeigte sich eine die Fossa poplitea quer durchsetzende Wunde, aus der die beiden Köpfe des Gastrocnemius heraustraten; der Nervus popliteus lag bloss, ebenso die Arteria poplitea, während die Vena poplitea quer durchrissen war. Die Gelenkkapsel war lateralwärts eingerissen und liess den Condylus externus, der einen Querbruch hatte, hervortreten. Nach Unterbindung der Vene wurde das Gelenk ausgewaschen, drainirt und mit Salicylwatte verbunden. Verlauf fieberfrei. Patient wurde am 5. April geheilt mit guter Beweglichkeit entlassen.

Muskelzerreissungen, dadurch entstanden, dass scharfkantige grosse Steinfragmente im Herabfallen die Weichtheile aufschlitzen, grosse Cornealwunden, durch hineinfliegende Gesteinsplitter entstanden, Zermalmungen von Knochen und Weichtheilen durch Ueberfahren, durch „Niedergehen der Decke“ sind relativ häufige, nicht selten tödtliche Verletzungen gewesen.

Dank dem grossen Interesse, das der Vorstand der Mansfelder Knappschaft, sowie die Direction der Gewerkschaft dem Krankenhause zuwendet, ist es mir möglich gewesen, eine ganze Reihe von Operationen auszuführen, sowie eine bedeutende Anzahl von Verletzungen in relativ kurzer Zeit wiederherzustellen. Es ist mir daher eine angenehme Pflicht, auch an dieser Stelle den genannten Vorständen meinen Dank dafür auszusprechen.

XXI.

Besprechungen.

1.

Dr. Ernst Reger, Die Gewehrschusswunden der Neuzeit. Eine Kritik der in neuerer Zeit mit Kleingewehrprojectilen angestellten Schiessversuche und deren Resultate unter Berücksichtigung der Prognose und Behandlung gleicher Kriegsverletzungen. (Strassburg, Verlag von R. Schultz u. Comp. 1884.)

Die Lectüre des vorliegenden Buches ist eine sehr gewinnbringende und erfülle ich gern den Wunsch der Redaction nach einem ausführlicheren Referat.

Die Schusswaffen sind in ihrer jetzigen Vollendung und unter Benutzung der cylindrisch-ogivalen Geschosse ungemein intensiver wirkend geworden. Ganz neu war aber die 1870 bei Wörth und in anderen Gefechten gemachte Wahrnehmung, dass bei Schüssen aus der Nähe, ja schon bei reinen Weichtheilschüssen der Ausschuss den Einschuss an Grösse um ein Vielfaches übertraf, am auffälligsten aber bei Knochenschüssen. Daher entstand die Meinung, dass Explosivkugeln zur Verwendung gekommen seien, obwohl bereits Rémond und Lorber sowie 1867 Sarazin solche Wahrnehmungen mit dem Chassepot studirt hatten. Weitere Beobachtungen von solchen Sprengwirkungen thaten die Unhaltbarkeit eines solchen Verdachtes dar.

Reger hielt indessen die aus zahlreichen modernen Versuchen gezogenen Schlüsse ihrer vielen Unklarheiten und Widersprüche wegen für revisionsbedürftig und stellte eigene Experimente an, deren Resultate im vorliegenden Buche niedergelegt sind.

Eingangs seines Werkes gibt er eine Darstellung der allgemein anerkannten Sätze über die Theorie der Geschosswirkungen, welche wir zum Besten des allgemeinen Verständnisses für Reger's neue Sätze hier kurz reproduciren.

Zunächst gilt unter allen Umständen der Satz:

„Die Einwirkung der Gewehrgeschosse auf den menschlichen Körper wird bedingt 1. durch die lebendige Kraft des Geschosses und 2. durch den Widerstand, welcher der getroffene Körper dem andringenden Geschosse leistet."

1. Die lebendige Kraft des Projectils $= \frac{m \cdot v^2}{2}$ wird gebildet *a*) durch die Masse = Volumen mal dem specifischen Gewicht, und *b*) durch die Geschwindigkeit.

Für die Masse kommen Form, Aufbau des Geschosses und der Härtegrad des Metalls in Betracht. Für die Geschwindigkeit die Pulverladung, die Züge des Gewehrs, der Luftwiderstand, die Entfernung zwischen Schütze und Ziel. Die Anfangsgeschwindigkeit kann bei einer Rundkugel aus glattem Gewehr wegen der geringen Reibung und der starken Pulverladung eine grössere sein, nimmt aber wegen des Luftwiderstandes schneller ab, als bei einer aus gezogenem Gewehr abgefeuerten Spitzkugel, welche zwar langsamer herausfährt, aber auch weit langsamer an Geschwindigkeit verliert.

Deshalb ist das Verhältniss von grosser Bedeutung, in welchem die beiden die lebendige Kraft bildenden Componenten zu einander stehen, ob z. B. die Masse oder die Geschwindigkeit den hervorragenden Antheil der lebendigen Kraft ausmacht; im Ueberwiegen der Geschwindigkeit liegt die Steigerung der Percussion, beim Prävaliren der Masse dagegen die Zerstörung und Erschütterung einer grösseren Fläche.

2. Der Widerstand des getroffenen Körpers richtet sich nach der Cohärenz und der histologischen Anordnung der einzelnen Moleküle. Widerstandssäulen vermehren je nach ihrer Entwicklung den Widerstand. Wenn die getroffenen Gewebe passiven Widerstand leisten, werden sie einfach zertrümmert (weichere Gewebe im menschlichen Körper), bei activem Widerstand übertragen sie die erhaltene Erschütterung auf ihre Umgebung und wirken auch auf das Geschoss zurück (Knochen).

Das Verhalten ein und desselben Widerstandes richtet sich

a) nach der Geschwindigkeit des Geschosses. Das langsamer gehende Geschoss überwindet ihn leichter als das schnellere. Beispiel: Stockschlag ins Wasser. *b*) nach dem Treffwinkel. Je stumpfer derselbe wird, um so leichter ricochettirt das Geschoss. *c*) nach dem Querschnitt des auftreffenden Geschosses.

Die Durchschlagskraft ist proportional dem Quadrate der Geschwindigkeit, einfach proportional der Masse, ist aber bei gleichem Volum grösser bei stärkerer Belastung des Querschnittes (d. h. kleiner Querschnitt bei grosser Masse [Langblei]). Die seitliche Wirkung dagegen, eine Fortleitung von Schwingungen, wächst mit der Abnahme der Geschwindigkeit und mit der Zunahme des Geschossquerschnittes.

Durch den Stoss eines treffenden Körpers werden im getroffenen Schwingungen erzeugt, wozu aber Zeit gehört und mit Rücksicht darauf sich auch die Beschaffenheit des Knocheneinschusses ändert. Bei langsamerem Geschossgang wird die Zertrümmerung immer grösser; hat die elastische Haut Zeit zum Ausweichen, wird die Oeffnung zwar kleiner, aber die Ränder auch zerrissener. Die Einschussform richtet sich nach dem Neigungswinkel der getroffenen Fläche zur Flugbahn. Bei rechtwinkeligem Treffen wird sie rund sein, sonst mehr oval. Die Grösse des Einschusses richtet sich nach der Grösse des Kalibers, nach dem Neigungswinkel der getroffenen Fläche, nach der Geschwindigkeit und nach der Spannung der Haut. Lag die getroffene Stelle über einen Knochen (Tibia) gespannt, dann wird die Einschussöffnung grösser, als das Geschoss erschien, lag aber viel Bindegewebe und Weichtheile darunter, viel kleiner.

Je weiter das Geschoss in die tiefen Weichtheile dringt, desto weniger

wird es dieselben mehr durchtrennen, sondern vor sich herschieben und quetschen. Die der Ausschussöffnung aufliegende Haut wird je nach den schon ventilirten Umständen in Form eines Risses, welcher jedesmal quer zur Richtung der grössten Spannung eintritt, oder in Form eines Sterns zum Platzen gebracht. Nur wenn die Elasticität der Haut durch Gestütztwerden seitens aussen anliegender Gegenstände oder durch Spannung über Knochen paralysirt ist, wird ein Substanzverlust erzeugt. Im Allgemeinen wird die geplatzte Wunde des Ausschusses selbst bei Winkelstellung der Haut immer kleiner sein, als der Einschuss bei senkrechtem Auftreffen; dabei fehlt auch das Verfärbtsein der Umgegend. Ist am Ausschuss aber ein wirklicher Defect erzeugt, dann kann die Unterscheidung schwierig sein. Bei gleichzeitiger Knochenverletzung wird der Ausschusskanal hinter dem Knochen je nach der Deformirung der Kugel wie der Knochenzersplitterung, kegelförmig zunehmend, erweitert und die Oeffnung selbst mehr zerklüftet und zerrissen sein.

Neben dem mechanischen Effecte des Schusses wird durch das beim Ueberwinden des Widerstandes auftretende Entstehen von moleculärer Wärme eine, wenn auch geringe, Erwärmung in dem getroffenen Körper stattfinden.

Die gefundene Rückwirkung auf das Geschoss wird im Allgemeinen eine dem Widerstande gesetzmässig reciproke sein und äussert sich in Deformirung und Erhitzung.

Hiernach lässt sich der ausserordentliche Unterschied in der Wirkung der verschiedenen Geschosssysteme leicht erklären.

Das alte sphärische Geschoss (Rundkugel) ist am meisten dem Luftwiderstande ausgesetzt, deshalb ist für dieses die Zone der grössten Wirksamkeit infolge der grossen Anfangsgeschwindigkeit in der Nähe. Die Spitzkugel wirkt noch auf grössere Distanz, lässt sich aber leicht ablenken. Bei Langblei, welches nach theoretischen Berechnungen die günstigste Construction zur Ueberwindung des Luftwiderstandes besitzt, ist der Querschnitt sehr belastet, deshalb wirkt es (Kocher) erst ca. 400 Mm. entfernt und von da in einer grossen Zone am stärksten; auch kommen bei ihm wegen der colossalen Rasanz Contourschüsse äusserst selten vor.

Ausserdem ist aber an den modernen Schusswaffen eine Zone ihrer Wirkung beobachtet, welche ungemein charakteristisch als die Zone der explosiven Wirkungen in die Erscheinung tritt. Der Ausschuss klafft dabei um das Vierfache, namentlich aber wenn der Knochen getroffen ist. Die Wand der kegelförmigen Höhle (Kegelspitze dem Einschuss entsprechend) ist zerrissen und mit Knochensplittern besät, ausserdem unregelmässig buchtig, die fibrösen Membranen, meist weniger zerrissen, theilen die Wundhöhle in verschiedene Abtheilungen. Aus beiden Wundöffnungen hängen Gewebsfetzen und aus beiden sind noch weithin breiige Gewebsmassen herausgeflogen; beide Schussöffnungen zeigen nach jeder Aussenseite hin aufgeworfene Ränder. In der nächsten Nähe der Schützen zeigen sie die furchtbarsten Bilder und erst bei 400 Meter fängt der sogenannte reine Schusskanal à la Simon an.

Als Grund dieser Erscheinung, welche zur Anstellung vieler Experimente und Aufstellung mancher Theorien führte, wird angegeben: 1. Eindringen der Luft oder Erzeugung von expansiblen Gasen im Schusskanal; 2. Erhitzung des Geschosses bis zur Schmelzung und Absprühen der Theile

mit schrotschussartiger Wirkung; 3. die regelmässige und unregelmässige Rotation des Geschosses und Centrifugalkraft der Geschossabspritzungen und der erfassten Gewebe; 4. der hydrostatische Druck und 5. stärkste Percussion infolge von Keilwirkung.

Zunächst 1. der Luftdruck. Die Annahme, dass das Geschoss Luft vor sich hertreibt und mit in die Wunde reisst, will Verf. für die cylindrisch-ogivale Kugel durchaus nicht gelten lassen, da diese keine Luft vor sich hertreibt und comprimirt. Auch Busch hat seine anfängliche Meinung, dass sogar Pulvergase in die Wunde gelangten, gleich wieder aufgegeben. Wohl aber entsteht hinter der schnellfliegenden Kugel ein kegelförmiger luftleerer Raum, in dem aber immer die Luft nachströmt; hat nun die Kugel die Haut penetrirt, so drängt die das Vacuum ausfüllende Luft gegen die Einschusshaut an und verlegt sich selbst, diese zum Ventil machend, den Eintritt in die Wunde. Dass die von Beck noch trotz Busch's Retraite festgehaltene Wirkung der Pulvergase nicht statthat, hat Verf. experimentell nachgewiesen.

2. Erhitzung, Schmelzung, Deformation. Ein alter Erfahrungssatz lautet, dass der Schusseffect bei übrigen gleichen Verhältnissen mit der Festigkeit des Geschosses zunimmt und die Rückwirkung auf das moleculare Gefüge abnimmt, und demgemäss werden Geschosse aus Eisen oder Kupfer oder Hartblei, ohne deformirt zu werden, einen entschieden stärkeren Effect ausüben, als solche von Weichblei. Mit der Zunahme der Percussionskraft nehmen aber auch die Deformirungen der Bleikugeln zu. Dies zeigte sich am überraschendsten bei den Vollgeschossen im deutsch-französischen Kriege, und zwar unterschied man Deformirungen ohne Gewichtsverlust, solche mit Gewichtsverlust und das Zertheilen des Geschosses in mehrere Theile. Beim Chassepot sollten die Deformirungen gegen die der Zündnadelkugeln fast um mehr als das Doppelte betragen. Man wollte dies (Beck) anfangs aus der Verschiedenheit des Bleis erklären, sah aber nach den Versuchen von Hagenbach und Socin bald allgemein die Erwärmung des Geschosses bis auf und über den Schmelzpunkt als Hauptbedingung der Deformation an, trotzdem schon Ambroise Paré, Maggius und Galé gegen die Auffassung der Schusswunden als „Brandwunden" mit widerlegenden Versuchen (erfolgloses Schiessen von Bleikugeln in leicht entzündbare Stoffe [Pulver]) protestirten. Aber schon Pirogoff u. A. kamen wieder dazu, die Schusswunden als wie mit einem Glüheisen hervorgebracht zu bezeichnen, und Hagenbach und Socin deuteten die bei ihren Schiessversuchen erzielten Kugeldeformationen als Schmelzwirkungen. Nach Socin's Meinung können nie Projectile in vollem Laufe durch Weichtheile allein aufgehalten werden und die dabei verrichtete mechanische Arbeit sei so gering, dass der grösste Theil der lebendigen Kraft sich nothwendig in Wärme umsetzen müsse. Busch modificirte die Versuche und formulirte den Satz, „dass die erzeugte Erhitzung des Geschosses bis zur Schmelzung durch die dadurch hervorgerufene Deformirung desselben und Abspritzung der Schmelzproducte und Geschosstrümmer, indem sie durch die Rotation und Centrifugalkraft kegelförmig fortgerissen würden, zum grossen Theile die Explosion bei Schüssen aus grosser Nähe hervorbrächten". Dagegen erklärten wieder andere Experimentatoren, wie Melsens, Bodynski, Küster, Vogel, sowie Hirschfeld und Peltzer,

dass eine Schmelzung an den Kugeln im menschlichen Körper nicht vorkommen könne. Kocher gelangte dagegen wieder zur Befürwortung der Schmelztheorie und mit ihm die grössere Anzahl der modernen Autoren. Man nahm dabei für die Erklärung zu Hülfe die Erwärmung des Geschosses durch das explodirende Pulver, die Reibung in der Luft, das Aussehen der deformirten Kugelmassen, namentlich auch das Irisiren derselben, das Vorhandensein von Abdrücken, die Deutung der blauen Verfärbung der Einschussränder als Brandschorf, Versengungserscheinungen, das Ausfliessen von flüssigem Fett, die fühlbare Wärme des Geschosses und seiner Splitter u. s. w.

Verf. stellte über diese Streitfrage Versuche an und benutzte, um jede nachträgliche Läsion des Geschosses durch Reibung zu vermeiden, die Seihe (Restbestand des Braumalzes) zum Auffangen desselben; die Splitter fing er in Butter oder Friesdecken auf.

Ehe Verf. auf die Versuchsresultate näher eingeht, beschreibt er einen gewissermaassen paradigmatischen Befund an einer Kugel, welche auf 40 Schritt ein Wild getödtet und in demselben explosiv gewirkt hatte. Die Kugel, deren Gemenge unverändert geblieben war, war pilzförmig und zugleich terrassenförmig deformirt, zeigte viele Kratzspuren, von den Knochenkanten herrührend, und die Terrassen im Wesentlichen aus lauter feinen, isolirt übereinander geschobenen Lamellen bestehend. Aehnliche Befunde ohne jede nachweisbare Schmelzwirkung zeigten sich auch bei den Versuchsschüssen mit Bleikugeln, dagegen hatten Stahlgeschosse, welche in Akazien- und Eichenholz aufgefangen waren, jedesmal entschiedene Hitzeeinwirkungen (Verkohlung) zu Wege gebracht, und schon hier macht Verf. auf den Gegensatz zwischen hartem und weichen Geschossmaterial aufmerksam, insofern sich nur das Blei deformirt ohne Hitzeerzeugung zu zeigen, während dagegen der harte Stahl sich erhitzt, ohne deformirt zu werden.

Hatte Verf. Bleikugelschüsse auf kurze Distanz auf Eisenplatten abgegeben und die zurückprallenden Kugeln in Friesdecken auffangen lassen, dann fand er stets die herausgerissenen, in den Deformationslamellen stecken gebliebenen Wollfasern ohne jede Spur von Versengung. Auch die Abspritzungen, sofort befühlt, waren nie warm anzufühlen. Nur bei Schüssen aus nächster Nähe (12 Schritt) zeigten sich Erwärmungserscheinungen und die mitgerissenen Wollfasern gelblich verfärbt. Nach der Beck'schen Methode vorgenommene Messungen ergaben als Ausdruck der Wärme der Geschossspritzungen bei Schüssen auf 12 Schritt Distanz auf Eisenplatten eine solche von 220—230°, eine Temperatur, welche noch immer circa 100° vom Schmelzpunkt des Bleis entfernt bleibt. Nur die äusserste Spitze der Kugel hatte bei diesen Schüssen aus grösster Nähe auf unüberwindlichen Widerstand mikroskopisch nachweisbare Schmelzpartikelchen abspritzen lassen.

Die durch den gefundenen Widerstand auf die Kugel erzeugte reciproke Rückwirkung äussert sich also ihm proportional in der Deformirung und Erwärmung. Beide Erscheinungen stehen aber nebeneinander, keines ist die Folge von dem anderen, und nur vom Material hängt es ab, ob die Deformirung oder die Erwärmung die Oberhand hat, resp. nur allein zur Erscheinung gelangt. Bei den Bleikugeln ist die Deformirung

die primäre, nicht die secundäre, etwa aus einer vorgängigen Wärmeentwicklung resultirende Erscheinung.

Verf. geht nun zur Widerlegung der anderen Stützen für die Schmelztheorie und wendet sich namentlich gegen die angenommene Erhitzung im Gewehrlaufe durch das explodirende Pulver und die Erhitzung des Laufes selbst. Alle Erscheinungen sprechen dagegen und keine dafür. Eine Einwirkung der Hitze des Geschosses, wenn es aus Blei besteht, auf die Gewebe des Schusskanals hält er für unmöglich. Es deformirt sich wohl, wenn es starken Widerstand findet, aber es erhitzt sich nicht, wie dies schon oben auseinandergesetzt ist.

Das Irisiren des Bleis scheint ihm gebunden zu sein an eine gewisse Verschiebung der moleculären Verhältnisse bei gleichzeitig bestehender mässig glatter Oberfläche, wodurch Interferenz der Lichtschwingungen und somit Farbenspiel hervorgerufen wird.

Die Entstehung der Deformirung selbst ist bisher in der Literatur noch nicht erklärt worden. Auf Grund seiner Präparate ist sie auf eine „Stauchung" des Geschosses, d. h. ein Platzen desselben an der Spitze zurückzuführen; dabei drängen die nachrückenden centralen Theile immer mehr die peripheren nach aussen. Bei geringen Widerständen kommt eine spiralige Form der Pressung zu Stande, bei stärkeren rücken die Lamellen nur zur Seite und nach unten und bei dem stärksten Widerstande wird die Cohäsion ganz aufgehoben und die Lamellen spritzen mehr oder weniger zur Seite. Das merkwürdige Schieben von Lamellen erklärt Verf. einfach aus den charakteristischen physikalischen Eigenschaften des Bleis, und zwar durch das Plattgedrücktwerden der nadelförmigen Krystalle des Bleis.

Verf. geht nun zu der Frage über: An welchem Orte und unter welchen Umständen kommen die Deformationen und Splitterungen zu Stande? Zu ihrer Beantwortung ist die Form der durch das Geschoss gesetzten Substanzverluste zu Rückschlüssen auf die Veränderung der Form, auf die Stauchung des Geschosses sehr wohl zu verwerthen. In den bezüglichen Versuchen wurde auf z. B. 15 Meter Entfernung auf Tibiadiaphysen dicht unterhalb der Kniegelenksepiphyse geschossen. Die Oeffnung des Einschusses war jedesmal rein und dem Durchmesser des Geschosses genau entsprechend; derselbe verbreiterte sich aber im Innern des Knochens trichterförmig mit der auffallendsten mathematischen und aus den Verhältnissen jedesmal genau zu construirenden Regelmässigkeit. Mit der Zunahme des Widerstandes verbreiterte sich die Basis des Kegels in gleicher Höhe. Verf. erklärt diese Erscheinung ganz ungezwungen mit der schnellen Zunahme der oben erwähnten Deformationserscheinung der Kugel an ihrer Spitze, welche, einmal in Gang gekommen, auch noch durch das Trägheitsmoment und die Centrifugalkraft nach der Breite der Peripherie hin zunimmt, wenn auch die Kugel schon in das weichere Mark eingedrungen ist und deshalb mit immer breiterer Fläche den vorgefundenen Widerstand vernichten muss.

Die dem Geschosse durch das Passiren des Gewehrdralls mitgetheilte Rotation erhöht durch die Erhaltung der Ständigkeit der Flugbahn die Percussionskraft in hohem Grade, ruft aber niemals durch eine hypothetische „Wirbelung der Gewebe" (Busch) die explosionsartige Wirkung hervor, ebensowenig wie die „Keilwirkung" oder die „stärkste Percussion".

Auch Kocher's Anschauung, dass mit dem höchsten Maasse der „Durchschlagskraft" eine „Sprengkraft" entstehen soll, welche bei festen Körpern als „Sprengung" und bei Flüssigkeiten als „hydraulische Pressung" agirt, und zwar dadurch, dass bei dem zu stürmischen Eindringen des Geschosses den getroffenen Theilen zur geforderten Zusammenhangstrennung die nöthige Zeit fehlt und deshalb die lebendige Kraft auf die weitere Umgebung übertragen wird, wird von Reger verworfen. Nach ihm — und das ist seine neue Lehre und der Kernpunkt der ganzen Arbeit — erklärt sich die Explosionswirkung „allein durch Annahme eines in den Geweben im Moment der Verletzung entstehenden hydraulischen Druckes. Durch ihn wird eine nach allen Seiten in radiärer Richtung wirkende Gewalt geschaffen, welche die Gewebe von innen nach aussen zerreisst und fortschleudert. Dieser hydraulische Druck wird erzeugt in den mit Flüssigkeit gefüllten Organen und den mehr oder weniger Flüssigkeit enthaltenden Geweben durch Einwirkung der höchst intensiven lebendigen Kraft des Geschosses. Die explosive Wirkung ist unter sonst gleichen Bedingungen proportional dem Flüssigkeitsgehalte: am stärksten im Herzen, in den grossen Gefässen, in der gefüllten Harnblase; geringer im Gehirn, in Knochenmark und Musculatur; am geringsten in den festen Geweben des Körpers, Haut, Bindegewebe, Fascien, Sehnen, Knorpeln und spongiösen Knochen. Der hydraulische Druck ist der Ausdruck der Raumbeengung, welche in durch geschlossene Kapseln begrenzten Flüssigkeiten durch das Eindringen des Geschosses infolge der Incompressibilität der Flüssigkeit entstehen muss. Da sämmtliche Flüssigkeiten des thierischen Körpers in mehr oder weniger festen Kapseln eingeschlossen sind, so wird auch in ihnen eine gleiche Raumbeengung durch das Geschoss stattfinden. Eine solche wird dadurch gegeben, dass die Flüssigkeitstheilchen nicht rasch genug ausweichen können, und zwar 1. infolge der zu starken Geschwindigkeit des andrängenden Geschosses, gleichgültig ob das Geschoss sich staucht oder nicht; 2. bei sich stauchenden Geschossen infolge des Missverhältnisses des Querschnittes des einwirkenden Geschosses zum Einschusse. Bei der Stauchung, d. i. Deformirung des Geschosses ist folgender Vorgang zu beachten: Bei Einwirkung des Geschosses auf das Gewebe staucht sich besonders am Knochen das Geschoss mit dem weiteren schichtweisen Vordringen. Dadurch wird gleichzeitig im Gewebe ein nach der Dicke und Festigkeit desselben und nach der lebendigen Kraft des Geschosses sich richtender trichterförmiger Defect erzeugt, welcher den dem Kaliber entsprechenden Einschuss der ersten Knochenlamelle als Spitze hat. Der hydraulische Druck tritt ein in dem Moment, in welchem die Kapsel eröffnet ist und das sich reciprok stauchende Geschoss den flüssigen, resp. Flüssigkeit enthaltenden Inhalt angreift, und zwar mit so bedeutender Schnelligkeit, dass die dem Einschuss gegenüberliegende Wand der Kapsel bereits zersprengt ist, wenn das allerdings durch den Widerstand und die Deformation beträchtlich verlangsamte Geschoss die Stelle derselben auf seiner Flugbahn erreicht. Die zerstörende Wirkung des hydraulischen Druckes richtet sich nach der Festigkeit der die Flüssigkeit resp. die flüssigkeithaltenden Gewebe umschliessenden Gebilde und Kapseln; je starrer die Kapsel, je weniger Gelegenheit zum Ausweichen der Flüssigkeit, desto stärker die Sprengwirkung, und je härter das Metall der Kugel, desto

weniger oder gar keine Deformation und desto geringer die Sprengwirkung."

Diese Sätze, in denen wir den Verf. selbst reden lassen, enthalten die Quintessenz des ganzen Buches, aber eine ganz neue, auf die correcte Deutung der Ergebnisse einer auf ebenso sinnreicher als echt wissenschaftlicher Basis angestellten grossen Versuchsreihe gegründete und deshalb sehr einleuchtende Begründung der bisher so ungenügend erklärten Explosionswirkung der Langblei-(Weichblei-)Schüsse aus grösster Nähe. Die weiteren Consequenzen, welche der Verf. aus dieser gewonnenen Kenntniss zieht, sind zum Theil in glücklicher Begründung polemischer Natur gegen die Anschauungen anderer Autoren, zum Theil Hinweise auf die Diagnose, Prognose und Therapie der verschiedenen Wunden im Kriege und schliesslich andeutende Vorschläge für die Wahl eines minder explosiv wirkenden, also härteren, nicht der Stauchung unterworfenen Kugelmaterials (Stahl, Kupfer). Auch diese Fragen, sowie die genaue Beschreibung der zu Grunde gelegten Versuche bilden einen wichtigen und sehr anziehenden Theil des Buches und können der eingehenden Lectüre nur dringend empfohlen werden. Die Sprache ist klar, aber auch bis auf das Möglichste den Stoff in seinem Rahmen erschöpfend, die Abbildungen vorzüglich.

Langenbuch.

2.

Mittheilungen aus der chirurgischen Klinik zu Kiel. Herausgegeben von Esmarch. Kiel, Verlag von Lipsius u. Tischer. 1883. 8°. Heft I. S. 1—24.

1. Eine neue Amputationsmethode von Dr. G. Neuber.

Die Resultate des Dauerverbandes bei den Amputationen in der Kieler Klinik waren bis Anfang April 1883 nicht günstig, es trat bei der Hälfte der Fälle Eiterung ein. Neuber glaubt, dass diese schlechten Resultate durch die bis jetzt gebräuchlichen Amputationsmethoden, bei denen ungünstige Wundverhältnisse entstehen, bedingt seien. Der Muskelquerschnitt nach einer Amputation ist eine unregelmässige Wunde, mit Vertiefungen und Nischen, welche durch die sich verschieden weit retrahirenden Muskeln bedingt sind. Diese Niveaudifferenzen können durch äussere Compression nicht aufgehoben werden, da nach derselben leicht Gangrän der Haut und Nekrose des Knochens entsteht. Neuber schlägt deshalb vor, kurze vordere und hintere Hautlappen zu bilden, nach der Durchschneidung der Musculatur das Periost eine Strecke weit zurückzupräpariren, dann den Knochen zu durchsägen. Nach sorgfältiger Blutstillung wird der Periostlappen über dem Knochen vernäht, dann werden die Muskelquerschnitte sammt der sie umhüllenden Fascie, soweit es ohne allzu starke Spannung möglich ist, durch Knopfnähte aneinander gebracht. (Bei tiefer Vorderarm- und Unterschenkelamputation wird die Sehne jedes retrahirten Muskels vorgezogen und an die im Schnitte liegenden Muskeln genäht.) Schliesslich wird die Hautnaht angelegt. In den hinteren Wundspalt wird, bevor die Muskelnaht gemacht ist, ein resorbirbarer Drain bis gegen den Knochen gelegt. So soll jede Höhlenbildung vermieden sein; durch die Muskelnaht soll ein dickes Weichtheilpolster zwischen Haut und Knochen gebildet sein.

welches beide vor gegenseitigem Drucke schützt. Als Naht- und Unterbindungsmaterial wird Catgut benutzt.

Nach dieser Methode wurden 17 Amputationen ausgeführt; es waren 14 nicht complicirte Fälle, von diesen heilten 13 prima intentione unter einem Verbande, einmal trat Eiterung ein; 3 complicirte Fälle bei bestehender Sepsis, von diesen starben 2, einmal trat Randnekrose der Haut ein, die Heilung erfolgte langsam unter Eiterung.

Als Füllungsmaterial für die grossen Polster wird seit Juni 1883 „Waldwolle" statt des Moostorfes benutzt. Die Waldwolle, aus frischen Kiefernadeln hergestellt, hat einen angenehmen, erfrischenden Geruch und ist durch ihren Gehalt an Kiefernadelöl antiseptisch. Das Absorptionsvermögen der Waldwolle ist gering, es wird aber seit Anwendung derselben „der oft unangenehm auffallende Geruch lange liegender Verbände nicht bemerkt". Auf die Wunde unmittelbar kommt nach wie vor das Torfpolster, nur ist dasselbe etwas dicker wegen der geringen Aufsaugungsfähigkeit der Waldwolle.

Am Schlusse der Arbeit werden Versuche über die Aufsaugungsfähigkeit der verschiedenen Verbandstoffe mitgetheilt, nach Neuber hat das Torfmoos die grösste Aufsaugungsfähigkeit.

2. Ueberosmiumsäure-Injectionen bei peripheren Neuralgien. Von Dr. G. Neuber.

Die parenchymatöse Injection von Ueberosmiumsäure zur Verkleinerung von Geschwülsten war auch in der Kieler Klinik bei mehreren inoperabeln Geschwülsten resultatlos. Mit sehr gutem Erfolge aber wurde die Injection der Ueberosmiumsäure bei hartnäckiger Trigeminusneuralgie 2 mal und 1 mal bei Ischias gemacht. (Bei dem einen Falle von Trigeminusneuralgie des 2. Astes war die Resection des Nerven, später die Unterbindung der Art. carotis communis ohne jeden Erfolg gemacht worden; nach 24 Injectionen von 4—6 Tropfen einer 1 proc. Ueberosmiumsäurelösung schwanden die Anfälle vollständig.) Schmerzen traten während und nach der Injection nicht ein. Die locale Reaction ist äusserst gering; Intoxicationen sind nach den Injectionen nicht beobachtet worden.

Heft II. S. 25—70.

Vorschläge zur Beseitigung der Drainage für alle frischen Wunden. Von Dr. G. Neuber.

In der Einleitung zu dieser Arbeit stellt Neuber den Satz auf, dass „die Drainage eine überflüssige und schädliche Beigabe der antiseptischen Wundbehandlung ist". Da die Wundsecretion im Allgemeinen nach 24 bis 36 Stunden beendigt sein soll, so liegen die Drains, auch die resorbirbaren Knochendrains zwecklos in der Wunde und wirken als fremde Körper nur nachtheilig. Auch die von Neuber eingeführte „Kanalisation" der Wunden ist unzweckmässig, da die Uebernarbung der granulirenden Hautlöcher die Heilung oft verzögert. Für den Abfluss der Secrete wird durch die Nahtlücken oder durch Lappenimplantation gesorgt.

Zur Beschränkung der Secretion der Wunden werden verschiedene Modificationen der allgemeinen Operationstechnik empfohlen: es muss die Infectionsgefahr möglichst gering sein, die Wunde darf nicht gereizt werden durch häufiges Bespülen mit antiseptischen Mitteln, das Unterbindungsmaterial muss sicher aseptisch sein, bei den Wunden muss die Höhlenbildung

vermieden werden. Um die Infectionsgefahr herabzusetzen, fordert Neuber drei getrennte Operationsräume: einen für nicht eiternde, einen für chronisch eiternde, einen für acut eiternde Gewebe. Die häufige Bespülung der Wunden mit antiseptischen Lösungen ist nach Neuber zwecklos, ja direct schädlich; statt derselben benutzt er während der Operation 0,6 proc. sterilisirte Kochsalzlösung, nur unmittelbar vor Anlegen der Naht wird die Wunde mit einer Sublimatlösung 1:2000 bespült. Als Unterbindungs- und Nahtmaterial wird Sublimatcatgut empfohlen. (Gewöhnliche Darmsaiten werden mit Wasser und Seife gereinigt, 24 Stunden in 1 pro mille Sublimatlösung gelegt und in Sublimatalkohol 1:1000,0 aufbewahrt.)

Um die Höhlenbildung bei Wunden zu vermeiden, macht Neuber folgende Vorschläge: Bei geringer Niveaudifferenz oberflächlicher Wunden genügt die Compression von aussen; nach Exstirpation von Geschwülsten, nach Eröffnung tiefliegender Abscesse, nach Amputationen wird die Höhlenbildung durch etagenförmig aufeinanderfolgende Nähte vermieden; die tiefen Nähte werden fest, die oberflächliche Hautnaht recht locker angezogen, „so dass etwa gebildetes Secret naturgemäss nach aussen gedrängt werden muss". Bei Höhlen, welche von starren Knochen- oder von unnachgiebigen Weichtheilwandungen umgrenzt sind, wird die Einstülpungsnaht und Lappenimplantation empfohlen: so wird nach Nekrotomien die Haut eine Strecke weit lospräparirt und in die Knochenmulde eingestülpt und hier mit Nägeln festgehalten. Nach Gelenkresectionen wird die Höhle durch festes Vernageln der resecirten Knochen möglichst verkleinert, also bei allen Resectionen wird Ankylose angestrebt (ob zum Nutzen der Kranken? Ref.). Um dem Secrete Abfluss zu verschaffen, empfiehlt Neuber Folgendes: Der äussere Schnitt muss an einer Stelle dem tiefsten Wundabschnitte gegenüberliegen; secernirt die Wunde voraussichtlich wenig, so genügen die Lücken, die zwischen der locker angelegten Naht bleiben; bei gequetschten Wunden, nach Gelenkresectionen, bei denen die Secretion erheblicher ist, werden die Nähte in weiten Abständen locker angelegt, der Wundwinkel, welcher dem tiefsten Abschnitte der Wunde gegenüberliegt, bleibt offen, oder es wird „durch V-förmige Schnittführung am untersten Wundwinkel ein zipfelförmiger Lappen gebildet, die Lappenspitze eingestülpt und in der Tiefe der Wunde durch Nähte fixirt". Kanal- und schlitzförmige Wunden bleiben nach gründlicher Desinfection offen.

Nach diesen Methoden sind 85 Fälle behandelt worden; die Statistik dieser Fälle bildet den Schluss der Arbeit. Unter einem Verbande trat 41 mal prima intentio ein, in 27 Fällen war die Heilung bis auf oberflächliche Granulationen unter dem ersten Verbande erreicht; in 14 Fällen war die Heilung bis auf kleine Fisteln und kleine Abscesse erfolgt; nur 3 mal trat lebhafte Eiterung ein, die durch Infection bedingt war.

F. Fischer.

Druck von J. B. Hirschfeld in Leipzig.